3 1761 04422 5845

HANDBOUND
AT THE
UNIVERSITY OF
TORONTO PRESS

DEPARTMENT OF ZOOLOGY

LIBRARY

Biol. Morph.
Biol. Dept

77

6028

Prenant, A. et al

Traité D'Histologie

Vol. 2

UNIVERSITY OF TORONTO LIBRARY

123762
26/8/12

UNIVERSITY OF CALIFORNIA

5479
I

LIVRE VIII

ORGANES DES SENS

CHAPITRE PREMIER

Généralités et classification des organes des sens.

I. — Phylogénèse et constitution générale des organes des sens.

Nous avons vu, dans le tome I de cet ouvrage, que l'ectoderme constitue le siège primordial des éléments sensibles chez les types inférieurs de la série phylogénétique. Les cellules qui s'adaptent à la perception des excitations extérieures demeurent superficielles et sont disséminées sur toute l'étendue du tégument externe. Elles sont semblables les unes aux autres et constituent dans leur ensemble un organe des sens diffus ou *anélectif*. Celui-ci ne peut fournir à l'individu qu'une sensibilité non spécialisée. C'est ce que l'on observe, par exemple, chez les Vers inférieurs et les Hydroméduses (voir fig. 274, t. I).

Nous constatons ensuite un perfectionnement considérable chez certains êtres plus élevés de la série phylogénétique. Les cellules sensibles se groupent en certains points du corps et constituent des amas compacts qui représentent les premiers rudiments des organes des sens. Ils en seraient l'origine primordiale, suivant l'ancienne conception de Carus, Oken et Burdach. Ce sont les « sensilles » de Hæckel, les « placodes » de Kuppfer et Retzius. Ce sont des organes des sens *électifs*.

D'autre part, certaines cellules sensibles peuvent quitter la périphérie et constituer par leurs ramifications un plexus très étendu. Elles méritent le nom de *cellules nerveuses*. On rencontre cette disposition par exemple chez les Cœlentérés et les Cténophores. Les cellules sensibles qui émigrent ainsi dans la profondeur présentent une évolution qui les différencie en deux groupes distincts. Les unes se disposent en amas compacts dont les éléments ont perdu toute connexion directe avec la périphérie ; leur ensemble forme le *système nerveux central*. Les autres conservent leurs rapports avec la périphérie au moyen d'un prolongement cellulaire et se

mettent en rapport avec le système nerveux central au moyen d'une autre expansion cellulaire ; elles se rassemblent le plus souvent en amas et forment des organes massifs et profondément situés. Ce sont les *ganglions nerveux*, dont les éléments constituent les cellules *sensibles ganglionnaires*. Celles-ci doivent être opposées aux éléments qui demeurent à la surface du corps et qui sont les *cellules sensibles proprement dites*, *esthésioneures* ou *aesthétiques* (voir t. 1, p. 331).

Les cellules esthésioneures perçoivent elles-mêmes les impressions venues du dehors et les conduisent jusqu'aux centres nerveux à l'aide de

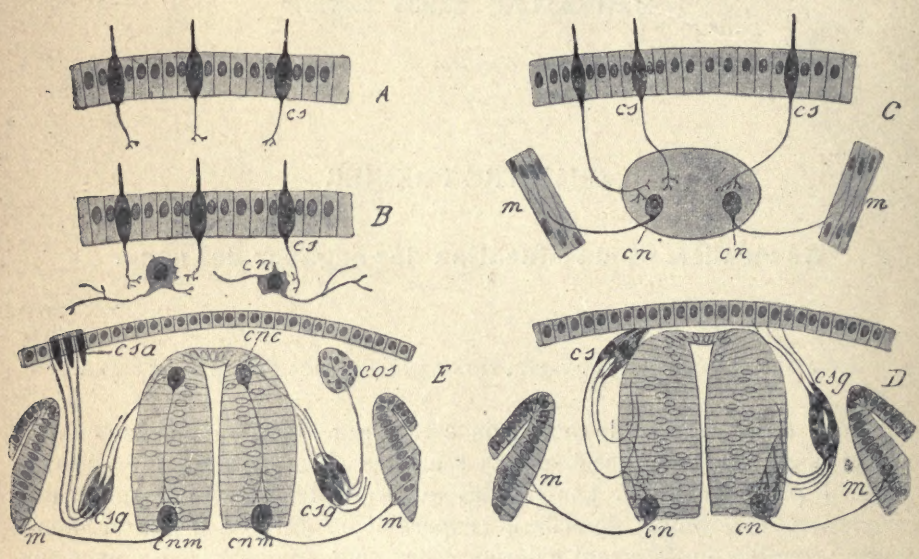

FIG. 223. — *Schémas représentant les étapes successives de l'évolution du système nerveux périphérique et central.*

A, Cellules sensibles *cs*, différenciées dans l'ectoderme ou revêtement externe du corps.

B, Cellules sensibles *cs*, comme précédemment. Au-dessous d'elles *cn*, des cellules sensibles déplacées ou cellules nerveuses en relation avec les précédentes.

C, Formation d'un centre ou ganglion nerveux par contraction des cellules nerveuses *cn*. Différenciation des cellules sensibles en deux catégories physiologiques : les unes *cs*, cellules sensitives, superficielles (esthésioneures) recueillant les impressions périphériques ; les autres, *cn*, cellules nerveuses profondes et rassemblées en un organe nerveux, centre ou ganglion, apportant aux muscles *m* l'excitation nerveuse (dynamoneures).

D, Stade du développement du système nerveux d'un Vertébré. A gauche, les cellules sensorielles *cs*, viennent de se détacher de l'ectoderme. Leurs axones se mettent en rapport avec les cellules nerveuses *cn*, dont les fibres se rendent au myotome *m* et plus tard activeront les muscles qui dérivent de ce dernier. Du côté droit, les cellules sensorielles *csg* se sont enfouies, laissant comme traces des prolongements périphériques par lesquels elles conservent leurs relations avec l'ectoderme et avec le milieu ambiant. Elles se sont aussi concentrées en un ganglion ou organe des sens vrai et sont ainsi devenues des cellules ganglionnaires qui, par les axones ou prolongements centraux, se mettent en rapport avec le tube nerveux ou névraxe et spécialement avec les cellules nerveuses *cn*, qui innervent le myotome ou les muscles qui en proviennent.

E, Stade plus compliqué du développement dans le système nerveux du Vertébré. Les cellules ganglionnaires *csg* ne sont plus en rapport direct avec les cellules nerveuses motrices *cnm* qui innervent les muscles du myotome *m* ; elles leur sont reliées par l'intermédiaire de cellules nerveuses spéciales, dites cellules commissurales ou cellules nerveuses centrales *cnc* (zygoneures). Du côté gauche, aux prolongements périphériques des cellules ganglionnaires *csg* sont annexés des éléments particuliers différenciés dans l'ectoderme, les cellules accessoires des organes des sens *csa*. Du côté droit, les extrémités des prolongements périphériques de ces mêmes cellules ganglionnaires sont englobées dans un organe corpusculaire des sens *cos*, enfouies parmi de nombreuses cellules de soutien

leurs prolongements. Il n'en est pas de même pour les cellules ganglionnaires. Celles-ci sont en connexion, au niveau de leur extrémité périphérique, avec des cellules particulières appelées *cellules accessoires des organes des sens* ou *pseudo-sensorielles*. Les cellules accessoires sont des éléments ectodermiques qui acquièrent des caractères morphologiques particuliers suivant la sensation pour laquelle elles se sont adaptées. Elles sont accompagnées le plus souvent de cellules plus accessoires encore et dont le seul rôle paraît être de protéger les autres éléments dont le protoplasme est plus différencié et plus délicat. Elles sont dites *cellules de soutien*. Ainsi sont constitués les organes corpusculaires des sens dans le tégument externe, les bourgeons du goût, l'épithélium sensoriel auditif (fig. 223).

Les cellules sensibles deviennent le plus souvent ganglionnaires chez la plupart des Vertébrés et en particulier chez les Mammifères. Elles ne présentent plus aucun vestige de leur origine tégumentaire et périphérique. Elles se développent avec les cellules sensibles nerveuses et proviennent de la même ébauche, la « crête neurale » ou « crête intermédiaire », comme nous l'avons vu antérieurement (voir p. 363 et fig. 156).

Un seul organe sensoriel, l'organe olfactif, conserve chez les Vertébrés quelque chose de la disposition primordiale. La membrane olfactive est constituée par des cellules « esthésioneures » qui perçoivent et conduisent elles-mêmes les impressions extérieures jusqu'au premier centre nerveux ou bulbe olfactif. Ce groupe de cellules ectodermiques différenciées représente une placode, la placode olfactive, particulièrement nette chez les Cyclostomes, comme l'a montré Kuppfer. L'organe visuel lui aussi est constitué par des cellules « esthésioneures » : les cellules rétiniennes sont adaptées pour recevoir et conduire les vibrations de la lumière. Mais la signification morphologique des cellules sensibles rétiniennes les différencie des éléments olfactifs : elles représentent des cellules nerveuses ganglionnaires par leur structure et leur développement aux dépens des parois cérébrales ; elles sont tout à la fois esthésioneures et ganglionnaires. Elles constituent la membrane sensible la plus profondément différenciée, celle qui s'est le plus éloignée par son évolution phylogénétique des organes cutanés primitifs, comme les yeux simples des Araignées, des Crustacés, des Mollusques, les ocelles ou stemma des Insectes.

Tous les autres organes des sens sont constitués par des cellules ganglionnaires et par des cellules sensibles accessoires ou « pseudo-sensorielles ». Tels sont les bourgeons du goût, dont les cellules ganglionnaires sont situées dans les ganglions du glosso-pharyngien et les cellules pseudo-sensorielles dans les papilles et les bourgeons gustatifs ; — les nerfs cutanés généraux, dont les cellules ganglionnaires forment les ganglions cérébro-spinaux et dont les cellules accessoires sont représentées par les éléments de soutien des corpuscules tactiles ou même par les cellules ectodermiques entre lesquelles se ramifient les terminaisons des cellules ganglionnaires ; — l'épithélium sensoriel de l'oreille interne, dont les cellules ganglionnaires forment les ganglions de Scarpa et de Corti et dont les cellules pseudo-sensorielles sont situées au niveau des macules, des crêtes acoustiques et de l'épithélium de Corti. Tous ces organes sont comparables aux structures primitives. C'est le cas en particulier pour les macules

acoustiques que l'on peut faire provenir des placodes auditives des Vertébrés inférieurs (J. Beard, Ayers, Cuttore).

Les Vertébrés présentent, pendant une certaine période de leur développement, des différenciations ectodermiques qui, par leur situation et leur structure, rappellent les placodes des Inférieurs. Des nerfs particuliers sont annexés à ces plaques cutanées épaissies. Ce sont les *nerfs et les organes des sens branchiaux*, dont nous connaissons déjà les rapports réciproques (voir p. 364 et fig. 157). Toutes ces formations disparaissent chez les Vertébrés; elles sont les représentants d'organes disparus et homologues des appareils sensoriels rudimentaires que l'on observe chez les Inférieurs. Elles ont une signification vestigiaire, ancestrale. Elles ne prennent aucune part, chez les Vertébrés, à l'édification des organes des sens qui constituent des formations nouvellement acquises au cours de la phylogénèse (Burckhard).

II. — Classification des organes des sens.

Nous classerons les organes des sens en nous appuyant sur la nature morphologique des cellules qui reçoivent l'excitation sensorielle et sur leur situation soit à la périphérie, soit dans la profondeur. Nous obtenons ainsi la série suivante :

1° Organe à cellules sensorielles esthésioneures. *Organe de l'olfaction* ;

2° Organes à cellules sensorielles ganglionnaires et à cellules sensorielles accessoires. Leurs cellules sensorielles constituent des masses ganglionnaires profondément situées, qui se terminent à la périphérie par des extrémités en rapport avec des cellules sensorielles accessoires d'origine ectodermique : *organes de la gustation* et de *l'audition;*

3° Organe à cellules sensorielles ganglionnaires dont les prolongements se terminent par des réseaux amyéliniques diffus dans le chorion ou dans l'épiderme, sans cellules accessoires nettement différenciées : *organe de la sensibilité générale ;*

4° Organes dont les cellules sensorielles sont à la fois esthésioneures et ganglionnaires : *organe de la vision.*

On peut établir une autre classification des organes des sens en se plaçant au point de vue physiologique. La *nature des excitants* que les cellules sensorielles sont plus spécialement destinées à recevoir en constitue la base. Elle aura beaucoup plus de valeur que celle qui sera fondée sur les *sensations* fournies par les organes sensoriels. Cette dernière classification est purement subjective et ne peut être acceptable si l'on se place au point de vue de l'histophysiologie comparée.

Les organes *chémo-récepteurs* sont formés d'éléments sensoriels adaptés pour la perception des substances chimiques. Les uns sont excitables par les substances chimiques éloignées (substances odorantes) ; les autres par les substances chimiques de voisinage immédiat. Les premiers sont dits organes *stibo-récepteurs* ou *olfactifs ;* les seconds organes *gusto-récepteurs* ou *gustatifs.*

Les organes *phono-récepteurs* perçoivent seulement les ondes sonores;

ils correspondent au sens de l'*audition*. Les organes *stato-récepteurs et rotato-récepteurs* sont influencés seulement par les mouvements ; ils représentent le *sens de l'espace et de l'équilibre*. Les organes *photo-récepteurs* sont impressionnables par les seules ondes lumineuses et donnent le sens de la *vue*.

Dans d'autres cas, les éléments sensibles ne peuvent être intéressés physiologiquement que par des excitations mécaniques. Ce sont les organes *tango-récepteurs*, qui fournissent le sens du *tact*; il faut placer à côté d'eux les éléments *thermo* ou *caloro-récepteurs* qui réagissent seulement aux rayons calorifiques, qui doivent être distincts des précédents, mais dont on ignore les caractères morphologiques (sens de la température).

Nous nous appuierons surtout dans l'étude qui va suivre sur la classification morphologique des organes des sens. Elle nous permettra de présenter les épithéliums sensoriels par ordre de complexité croissante, de montrer que cette complexité croissante correspond à une adaptation fonctionnelle de plus en plus perfectionnée et à une perception de plus en plus précise. En outre, à propos de chacun des organes des sens, nous ferons tout d'abord l'étude des cellules sensorielles proprement dites, agencées le plus souvent en membranes ou appareils corpusculaires, et ne décrirons qu'ensuite les organes accessoires qui leur sont annexés. Nous pourrons de la sorte comparer plus facilement les éléments sensoriels des différents organes des sens, mettre en évidence les caractères communs de leurs cellules constitutives, insister sur les particularités qu'elles ont acquises en s'adaptant à leurs fonctions, et rechercher leurs relations avec le système nerveux central. Nous étudierons ainsi successivement les organes olfactif, gustatif, tactile et visuel dans les prochains chapitres.

CHAPITRE II

L'organe olfactif.

L'organe olfactif ou *stibo-récepteur* est adapté pour la perception des substances chimiques éloignées. Il est formé par des cellules sensorielles qui perçoivent et conduisent les impressions extérieures dans les centres nerveux. Ce sont des cellules esthésioneures qui rappellent par leur structure les organes sensoriels tégumentaires des Inférieurs. Elles sont situées, chez les Mammifères dans les fosses nasales où pénètre l'air inspiré ; elles constituent dans leur ensemble un épithélium, l'épithélium olfactif, qui occupe la région profonde des fosses nasales et qui forme avec le chorion sous-jacent la *muqueuse olfactive ;* le reste de ces cavités est tapissé par une muqueuse à type cylindrique, désignée sous le nom de *muqueuse pituitaire.* Nous étudierons successivement la structure de ces deux types de muqueuse.

Article premier. — LA MUQUEUSE OLFACTIVE

I. — Développement.

L'organe stibo-récepteur ou olfactif se forme aux dépens de l'ectoderme situé à droite et à gauche du bourgeon frontal. Il constitue tout d'abord un simple épaississement épithélial, désigné par His sous le nom de *champ nasal.* L'épithélium s'invagine ensuite à ce niveau et forme deux *fossettes olfactives* contre lesquelles les lobes olfactifs se trouvent appliqués. Les organes olfactifs conservent cette disposition primitive chez beaucoup de Vertébrés inférieurs. Chez certains Poissons, l'épithélium stibo-récepteur est représenté par une série d'organes isolés, séparés par un épithélium cilié indifférent. Ce sont les *bourgeons olfactifs* qui, en se fusionnant les uns avec les autres, formeraient une placode olfactive (Blaue). On trouve les stades de transition, qui démontrent l'existence de ce fusionnement progressif, chez certaines espèces d'Amphibiens et de Poissons (voir fig. 285, t. I).

Chez les Mammifères, l'épithélium de la fossette olfactive s'enfonce entre des bourgeons désignés sous le nom de prolongements nasaux interne et externe. Ceux-ci délimitent avec le prolongement maxillaire supérieur

deux canaux qui forment les *fosses nasales définitives*. Au cours de cette évolution, les cellules olfactives sont peu à peu reportées dans la région supérieure des fosses nasales et constituent dans leur ensemble l'épithélium olfactif.

Les recherches récentes de Van der Stricht ont montré que cet épithélium olfactif est représenté tout d'abord par des éléments semblables les uns aux autres ; leurs sommets superficiels, vus de face, figurent des champs polygonaux qui renferment chacun un diplosome. Des bandelettes obturantes les séparent ; elles représentent la première ébauche de la membrane réticulée superficielle de l'adulte. Ces éléments indifférents se multiplient par division indirecte. Parmi les cellules-filles issues de ces mitoses, les unes conservent leur corps cellulaire à la surface de la membrane épithéliale ; les autres ont leur corps cellulaire refoulé dans la profondeur et restent en connexion avec la surface par un mince prolongement. Les premières sont les futurs éléments de soutien ; les secondes représentent les éléments sensoriels proprement dits.

La différenciation morphologique de ces cellules s'achève dans un deuxième stade du développement. Les cellules de charpente subissent peu ou pas de modifications. Les cellules sensorielles se caractérisent par l'expansion cylindre-axile qu'elles envoient dans le rhinencéphale et par les modifications que présente leur extrémité réceptrice de l'excitation nerveuse. Les corpuscules centraux situés au sommet du neurone se multiplient et sont entraînés dans une éminence cytoplasmique claire qui fait saillie au-dessus du système des bandelettes obturantes. Cette éminence est désignée par Van der Stricht sous le nom de « vésicule olfactive ». Un ou deux corpuscules centraux persistent à la base de la vésicule ; un autre occupe son centre ; tous les autres émigrent à la périphérie et chacun donne naissance à un « cil olfactif ». La vésicule ciliée est donc en grande partie d'origine centrosomienne ; elle persiste telle quelle chez l'adulte.

Une membrane limitante, la « membrane réticulée olfactive », se différencie en même temps. Elle se développe aux dépens du système des bandelettes obturantes qui encadrent les extrémités des cellules de soutien et des cellules olfactives. La substance de ces bandelettes s'étend à la surface des éléments de soutien sous la forme d'un mince voile réticulé. Il est perforé d'orifices qui livrent passage aux vésicules olfactives. Cette membrane est ultérieurement recouverte par une sorte de cuticule qui apparaît vers le moment de la naissance sous la forme d'une couche molle et homogène. Elle est sécrétée par les cellules de soutien ; elle gagne ensuite en consistance et constitue un organe de protection autour des vésicules olfactives ciliées.

II. — Structure de la muqueuse olfactive.

1° Caractères macroscopiques. — Chez l'Homme, la muqueuse olfactive occupe une étendue très restreinte des fosses nasales. On peut admettre qu'elle est sur le point de devenir rudimentaire si on compare ses dimensions avec celles qu'elle possède chez les autres Mammifères. Le territoire

des fosses nasales qu'elle recouvre est difficile à préciser. En règle générale, la région olfactive est limitée à la partie moyenne du cornet supérieur et à la région correspondante du septum. Son bord antérieur est situé à 10 millimètres environ de l'extrémité antéro-supérieure des fosses nasales ; son bord postérieur est à 5 millimètres environ de l'extrémité postérieure de ces mêmes fosses (v. Brunn). Ses limites sont très irrégulières, surtout en avant où le bord de la muqueuse envoie des prolongements étroits et allongés dans le revêtement respiratoire. Elle se distingue de ce dernier

Fig. 224. — *Fosse nasale d'Homme.*
La cloison médiane a été relevée. La tache noire indique l'étendue de la muqueuse olfactive. D'après v. Brunn.

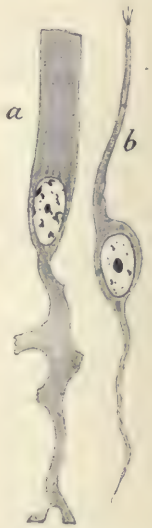

Fig. 225. — *Cellules de la muqueuse olfactive humaine,* après dissociation.
a, cellule de soutien. — *b*, cellule sensorielle dont le prolongement descendant a été rompu par la dissociation. × 1000.

par sa coloration jaunâtre ou jaune brunâtre ; aussi Ecker a-t-il donné le nom de *locus luteus* à la région qu'elle recouvre (fig. 224).

2° Structure. — La muqueuse olfactive est constituée par un épithélium sensoriel, un chorion conjonctivo-vasculaire et des glandes.

A. **Épithélium olfactif.** — L'étude du développement nous a déjà appris que cet épithélium est formé par des cellules sensorielles ou stibo-réceptrices et par des cellules de soutien (fig. 225).

a) Les cellules sensorielles, isolées par dissociation, nous montrent les caractères cytologiques suivants. Ce sont des éléments très allongés, renflés dans la région qui renferme le noyau; celui-ci peut être situé à un niveau quelconque de la cellule sensorielle ; en général il occupe sa partie

moyenne ou sa partie inférieure. Le cytoplasme qui l'entoure se prolonge vers la surface de la muqueuse par une expansion étroite et d'autant plus longue que le noyau en est situé plus bas. Son extrémité périphérique présente une petite excroissance, la vésicule olfactive (Van der Stricht), qui

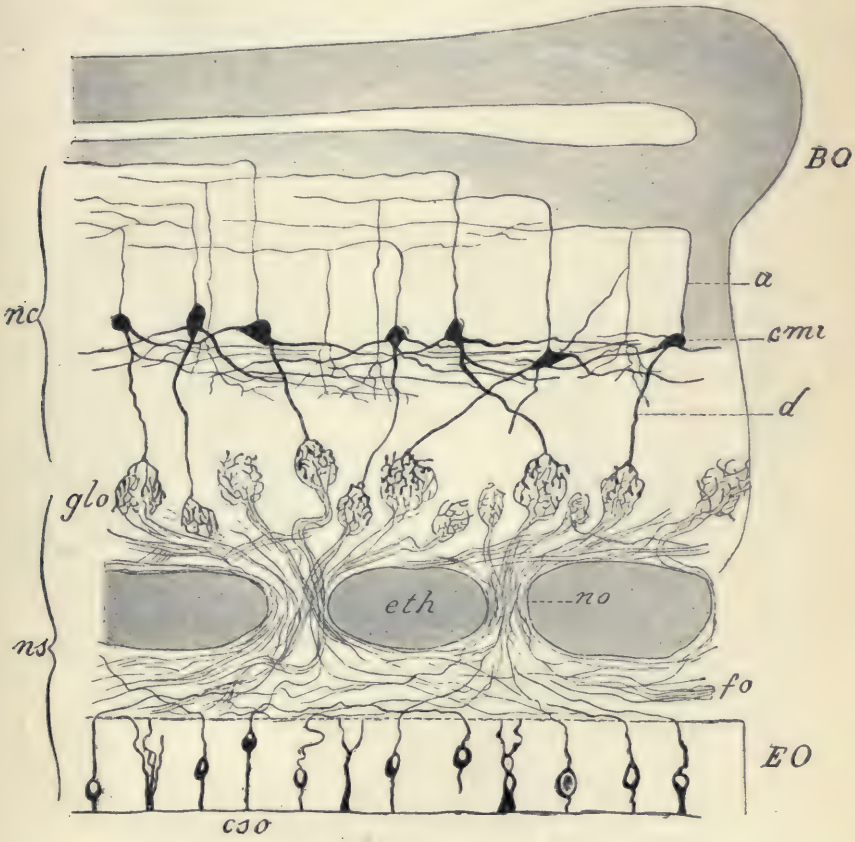

Fig. 226 — *Coupe schématique de l'épithélium olfactif et du bulbe olfactif.*

eo, épithélium olfactif dont les cellules sensorielles olfactives *cso* sont visibles. — *fo*, fibres olfactives, prolongements centraux des cellules sensorielles formant les filets du nerf olfactif *no*, qui pénètrent dans la cavité crânienne en traversant les trous de la lame criblée de l'ethmoïde *eth*. — *glo*, glomérules olfactifs. — *cmi*, cellules mitrales dont le prolongement descendant entre en contact avec la fibre olfactive à l'intérieur du glomérule olfactif, tandis que le prolongement ascendant *a* se met en rapport avec une cellule nerveuse du cerveau. — *bo*, le bulbe olfactif, vu en raccourci, sa cavité et sa paroi dorsale étant fort réduites en épaisseur. — *ns*, étendue verticale du neurone sensoriel ou olfactif. — *ne*, étendue verticale du neurone central ou mitral. En partie d'après Van Gehuchten.

supporte six à huit cils délicats, les *cils olfactifs*. Ceux-ci s'implantent sur des grains qui sont situés à la périphérie de la vésicule et qui proviennent, comme nous l'avons vu, du diplosome de la cellule indifférente. Nous savons aussi qu'il existe un corpuscule central au centre et un autre à la base de la vésicule olfactive.

Le prolongement central de ces cellules est mince et très ondulé. Les imprégnations par la méthode du bleu de méthylène ou du chromate d'ar-

gent (Ehrlich, Arnstein, Ramon y Cajal, Grassi et Castranovo, Van Gehuchten, v. Brunn, Kölliker, Retzius) ont montré qu'il représente un cylindre-axe qui se continue dans le chorion. Tous les cylindre-axes des cellules olfactives se réunissent les uns avec les autres, forment les faisceaux du nerf olfactif, traversent la lame criblée de l'ethmoïde, et se terminent dans le bulbe olfactif par des arborisations très riches qui se mettent en rapport avec des arborisations semblables fournies par les cellules mitrales. L'entrelacement de ces arborisations terminales constituent des amas

Fig. 227. — *Quelques types de cellules olfactives* chez Gobio fluviatilis.
Coloration par l'argent réduit (méthode de Cajal) et mise en évidence des neurofibrilles. D'après W. Kolmer.

arrondis de fibrilles variqueuses qui portent le nom de *glomérules olfactifs*. En appliquant la méthode photographique de Cajal à l'étude des cellules olfactives chez certains animaux (Poissons osseux), W. Kolmer a mis en évidence des neurofibrilles dans le cytoplasme de ces éléments. Ces neurofibrilles s'observent avec netteté dans la partie basale des cellules olfactives ; elles forment des mailles étroites et allongées dans la région supra-nucléaire. Elles peuvent se réunir quelquefois les unes avec les autres et constituer ces fibrilles colossales que Cajal et Tello ont décrites dans les cellules ganglionnaires. On ne les distingue plus les unes des autres dans le cylindre d'axe (fig. 227).

b) *Les cellules de soutien* sont des éléments allongés, munis d'un noyau

ovalaire situé en général vers le tiers externe de la cellule (fig. 225). La région supra-nucléaire du corps cellulaire est prismatique. Elle montre souvent des cannelures longitudinales produites par les expansions périphériques des cellules sensorielles. Celles-ci présentent des rapports très étroits avec les cellules de soutènement. Elles encadrent en général en nombre régulier les faces du prisme de charpente ; quelquefois même, elles dépriment ce dernier, pénètrent dans sa substance et aboutissent à la surface de l'épithélium au sein même des champs de soutènement (Van der Stricht).

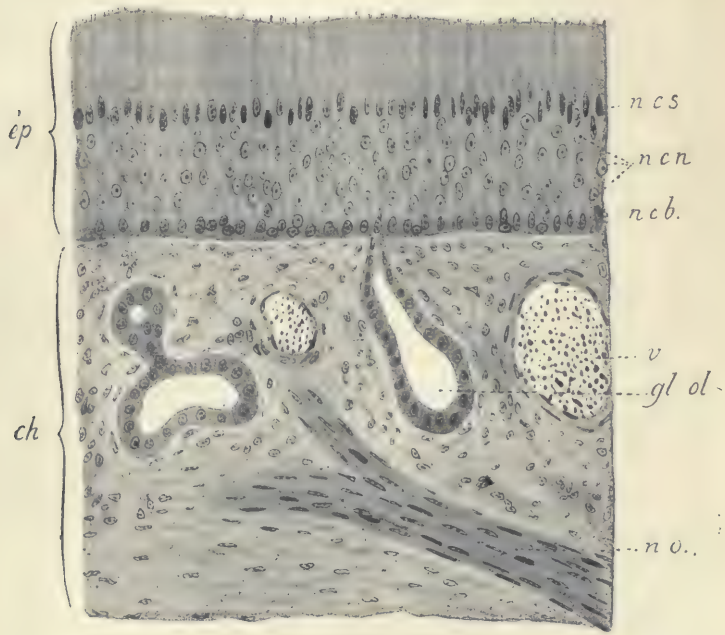

Fig. 228. — *Muqueuse olfactive de l'Homme.*

ép, épithélium. — *ch*, chorion. — *ncs*, noyaux des cellules de soutien. — *ncs*, noyaux des cellules olfactives. — *ncb*, noyaux des cellules basales. — *v*, vaisseau sanguin. — *gl. ol*, glande olfactive — *no*, troncule nerveux du nerf olfactif. × 350.

Son extrémité périphérique renferme un diplosome le plus souvent excentrique. La région infranucléaire du corps cellulaire est recouverte de fossettes cupuliformes qui logent les corps des cellules olfactives voisines. L'extrémité inférieure des cellules de soutien se divise souvent en plusieurs branches qui s'appuient sur la membrane limitante interne. La région supra-nucléaire des éléments de soutien renferme en outre un pigment jaunâtre qui donne à la muqueuse olfactive sa coloration particulière.

c) On trouve enfin une troisième variété de cellules, les *cellules basales*, dans la région profonde de l'épithélium olfactif. Ce sont des éléments appliqués contre la membrane limitante interne, avec un noyau arrondi, un corps cellulaire conique muni d'expansions latérales qui s'anastomosent

avec les expansions semblables issues des cellules voisines (Sidky, Exner, Ranvier, Krause, Renaut). On les considère comme des cellules de remplacement.

L'épithélium olfactif renferme encore les cellules en cloche pigmentées ou non pigmentées de Suchannek et v. Brunn. Leur signification est diversement interprétée par les auteurs. Certains de ces éléments paraissent être des cellules migratrices chargées de pigment. D'autres représentent peut-être une variété particulière de cellules olfactives, les cônes olfactifs, analogues à ceux que Dogiel a signalés dans la muqueuse olfactive des Poissons et des Amphibiens.

Outre ces éléments cellulaires, l'épithélium olfactif présente des *fibres nerveuses libres* qui se terminent entre ses cellules constitutives. Ces fibres ont été vues par Golgi, Grassi et Castranovo, Lenhossèk, Cajal, Retzius et Kallius, della Valle, et sont attribuées par Rubaschkine à des prolongements cellulaires issus d'un ganglion olfactif sous-jacent à l'épithélium olfactif, et relié au ganglion de Gasser par un rameau olfactif du nerf trijumeau.

d) La surface de l'épithélium olfactif est recouverte par une membrane limitante, la *membrane limitante olfactive*. Elle a donné lieu à de nombreuses controverses. Certains auteurs reconnaissent son existence (v. Brunn, Krause, Sidky, v. Ebner, etc.) ; d'autres considèrent la membrane décrite par les auteurs précédents comme une production artificielle, n'ayant pas de réalité objective (Exner, Löwe, Dogiel, Ranvier, Suchannek, Kallius, etc.). Les recherches récentes de Van der Stricht ont élucidé ce point délicat de l'histologie de la muqueuse olfactive. Elles ont montré que cette membrane limitante est représentée par deux formations : une mince cuticule superficielle et un plateau sus-jacent. La cuticule est constituée tout d'abord par le système des bandelettes obturantes qui séparent les extrémités périphériques des cellules olfactives et des cellules de soutien; ensuite par des minces voiles réticulés, qui se sont développés aux dépens des bandelettes obturantes et qui se sont étalés à la surface des cellules de soutènement. Le plateau sus-jacent recouvre la membrane réticulée olfactive. C'est une couche homogène, qui a été sécrétée par les cellules de soutien et qui forme une lame consistante et amorphe. Elle enveloppe les vésicules olfactives ciliées qui font saillie au-dessus de la membrane réticulée et leur sert sans doute d'organe de protection. En outre, comme on peut le constater en étudiant des points de transition entre les muqueuses olfactive et respiratoire, cette couche fait directement suite à la bordure ciliée de la muqueuse respiratoire, dont elle est une transformation (Lévy).

B. **Glandes de la muqueuse olfactive**. — La muqueuse olfactive renferme des glandes désignées sous le nom de glandes de Bowman (Kölliker) (fig. 228). Ce sont des glandes tubuleuses qui pénètrent plus ou moins loin dans la muqueuse et qui peuvent atteindre le périoste; leur direction est ordinairement oblique et quelquefois presque parallèle à la surface de l'épithélium olfactif. Ces glandes empiètent sur le territoire de la muqueuse respiratoire. Elles sont constituées, le plus souvent, par deux diverticules

glandulaires qui se jettent dans un canal excréteur immédiatement au-dessous de l'épithélium. Ces diverticules sont tapissés par des cellules basses, cylindriques, de nature séreuse. Certains auteurs y ont décrit des cellules muqueuses (Paulsen), que d'autres n'ont pas rencontrées (Dogiel, v. Brunn, Suchannek). Le canal excréteur est constitué par une couche de cellules allongées et basses qui se prolongent jusqu'au niveau de la surface de l'épithélium. V. Brunn a vu que ce canal présente une vaste dilatation au niveau de son origine, immédiatement au-dessous de l'épithélium olfactif. Peut-être convient-il de la considérer, avec Suchannek, comme une altération pathologique.

C. **Chorion de la muqueuse olfactive.** — Le chorion de la muqueuse olfactive est un tissu conjonctif qui renferme de nombreux globules blancs. Il est constitué par des fibres conjonctives entre-croisées dans tous les sens, mais dont la direction générale est parallèle à la surface épithéliale. Le chorion renferme également des fibres élastiques peu nombreuses et anastomosées en un réseau à mailles larges. Les globules blancs se rencontrent surtout dans la couche sous-jacente à l'épithélium olfactif ; ils donnent à la muqueuse un aspect adénoïde et peuvent être rassemblés en follicules lymphatiques. Cette abondance du tissu lymphoïde, chez l'Homme, est peut-être due à une altération pathologique. Les globules blancs, comme les cellules conjonctives d'ailleurs, sont fréquemment chargés de granulations pigmentaires (v. Brunn).

De nombreux *faisceaux nerveux* s'observent dans le chorion de la muqueuse olfactive. Ils sont constitués par les cylindre-axes issus des cellules sensorielles et dépourvus d'une gaine de myéline. Ces faisceaux s'enlacent les uns avec les autres avant de traverser la lame criblée de l'ethmoïde et de pénétrer dans le bulbe olfactif.

Des *vaisseaux sanguins* plus ou moins volumineux se ramifient dans les régions profondes du chorion. Des branches plus fines s'en détachent, se dirigent vers l'épithélium superficiel et se résolvent en un riche réseau capillaire. Les capillaires les plus superficiels envoient quelquefois des expansions en anse dans la région profonde de l'épithélium (Schultze). On a décrit l'existence de capillaires qui pénètrent dans l'épithélium, se ramifient dans son étage inférieur et y forment un réseau parallèle à la surface de la muqueuse (Bovier-Lapierre). D'après Della Valle, il existe chez l'Homme un réseau de capillaires veineux assez superficiel et un réseau de capillaires artériels plus profond.

Les *vaisseaux lymphatiques* de la muqueuse olfactive sont peu connus. Schwalbe et Michel, Key et Retzius ont observé un système lymphatique constitué par des gaines disposées autour des faisceaux nerveux et par un réseau qui occupe les espaces conjonctifs du chorion. Ces espaces se prolongeraient de distance en distance entre les cellules épithéliales jusqu'à la surface de l'épithélium. Schiefferdecker décrit dans le chorion de la muqueuse un réseau clair qu'il considère comme un système de voies lymphatiques. Ce réseau est très net dans la muqueuse hypertrophiée.

III. — L'organe de Jacobson.

L'organe de Jacobson est un organe olfactif. La structure de son épithélium, avec des cellules sensorielles dont les axones vont se joindre à ceux des cellules olfactives, ne laisse aucun doute à cet égard. Mais il ne présente tout son développement que chez certains animaux. Chez d'autres et chez l'Homme en particulier, il a perdu ses caractères morphologiques et représente un organe vestigiaire sans signification fonctionnelle.

Cet organe est situé au niveau de l'extrémité antérieure des fosses nasales et dans une cavité du septum médian. Kölliker, Merkel et Anton l'ont étudié chez l'Homme et ont mis en évidence sa véritable signification. Il est constitué par un canal dirigé obliquement d'avant en arrière et de bas en haut dans la muqueuse du septum. Sa longueur varie entre 2 mm. 28 et 8 mm. 43 (Anton). Il ne pénètre pas dans le cartilage de la cloison (Hertwig), mais demeure dans le chorion de la muqueuse, où il s'entourerait d'une gaine cartilagineuse spéciale (cartilage de Jacobson). Paulet en nie l'existence.

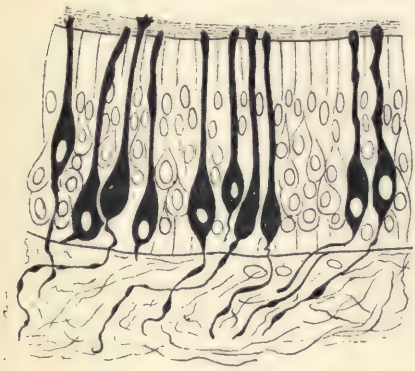

Fig. 229. — *Coupe de la paroi interne de l'organe de Jacobson de la Brebis.* Méthode de Golgi.

En noir les cellules sensorielles homologues des cellules olfactives et leur connexion avec les fibres nerveuses. Entre les cellules sensorielles se trouvent les cellules indifférentes de soutien. D'après v. Brunn.

L'épithélium de l'organe de Jacobson présente des caractères différents suivant la paroi du canal que l'on considère. La paroi interne présente un épithélium dont la hauteur est considérable, tandis que celui de la paroi externe reste très bas. La première est formée par des cellules très allongées et étroites ; le second par des cellules larges et basses.

Chez les animaux, cette couche de cellules hautes et cylindriques renferme des cellules sensorielles semblables à celles de l'épithélium olfactif ; elles se continuent avec des fibres nerveuses qui prennent part à la constitution du nerf olfactif. Chez l'Homme, l'épithélium montre également des caractères qui le rapprochent de l'épithélium olfactif, mais il ne renferme pas de cellules sensorielles. Il est constitué par des éléments qui ressemblent aux cellules de soutien, parmi lesquels on retrouve des cellules fusiformes et courtes ; celles-ci représentent peut-être des cellules olfactives qui n'auraient pas atteint leur complet développement (Merkel).

D'assez nombreuses glandes existent dans le chorion de la muqueuse. Elles sont semblables à celles de la région respiratoire de la muqueuse

nasale et s'ouvrent le plus souvent sur les parois supérieure et inférieure du canal.

Kölliker a découvert des fibres nerveuses dans le chorion de la muqueuse chez l'embryon humain; ces fibres doivent provenir des cellules olfactives de l'organe de Jacobson et ces cellules doivent être bien développées à une certaine période du développement, comme le fait remarquer Schiefferdecker. Chez l'embryon humain, chaquet ube jacobsonnien est le point de départ de plusieurs petits faisceaux ramifiés dont les troncules se dirigent séparément vers le cerveau. Ils abordent ce dernier organe au niveau de la face caudale du cerveau antérieur, dans la même région que le nerf olfactif (fig. 230) (Paulet).

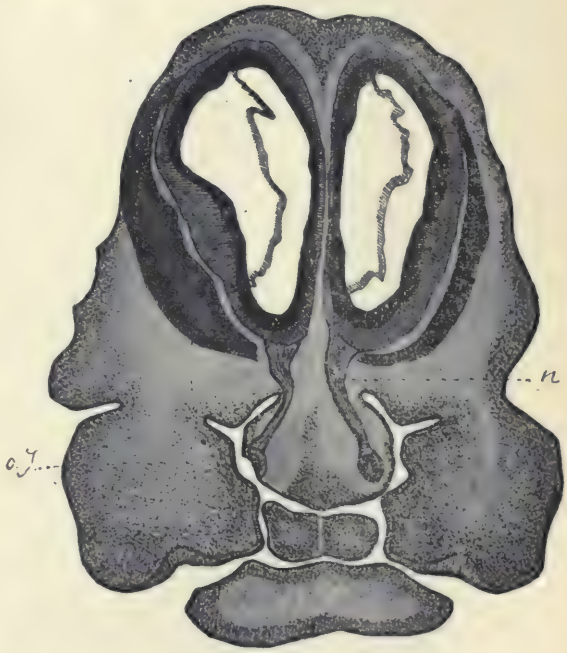

Fig. 230. — *Coupe de l'extrémité céphalique d'un embryon humain de 13 mm. 8.*

Schéma établi à l'aide d'une série de trois coupes. — *oJ*, organe de Jacobson. — *n*, nerf de Jacobson. D'après Paulet.

Article 2. — MUQUEUSE PITUITAIRE

Le revêtement des fosses nasales, indépendamment de la muqueuse olfactive, doit être distingué en deux parties : une région antérieure qui se continue avec le revêtement cutané et qui tapisse le vestibule des fosses nasales; elle présente la même structure que le tégument externe; une région postérieure qui recouvre la plus grande partie des fosses nasales et qui est revêtue par un épithélium cylindrique cilié; c'est une « muqueuse respiratoire », suivant l'expression de Schiefferdecker; on la désigne encore sous les noms de *muqueuse pituitaire* ou de *membrane de* Schneider.

La muqueuse pituitaire présente une épaisseur variable suivant les régions. Elle est le plus mince à l'intérieur des sinus, en particulier dans les sinus ethmoïdaux ; elle est le plus épaisse à la surface des cornets, surtout dans leur région postérieure. Elle peut atteindre alors 3 à 4 millimètres. Elle est adhérente au périoste sous-jacent. Elle est constituée par un épithélium qui s'invagine sous forme de glandes infundibuliformes dans un chorion épais et très vasculaire (fig. 231).

I. — L'épithélium et ses glandes.

1° Épithélium. — C'est un épithélium cylindrique stratifié et cilié (Todd, Bowman). Il présente une épaisseur considérable et variable suivant les

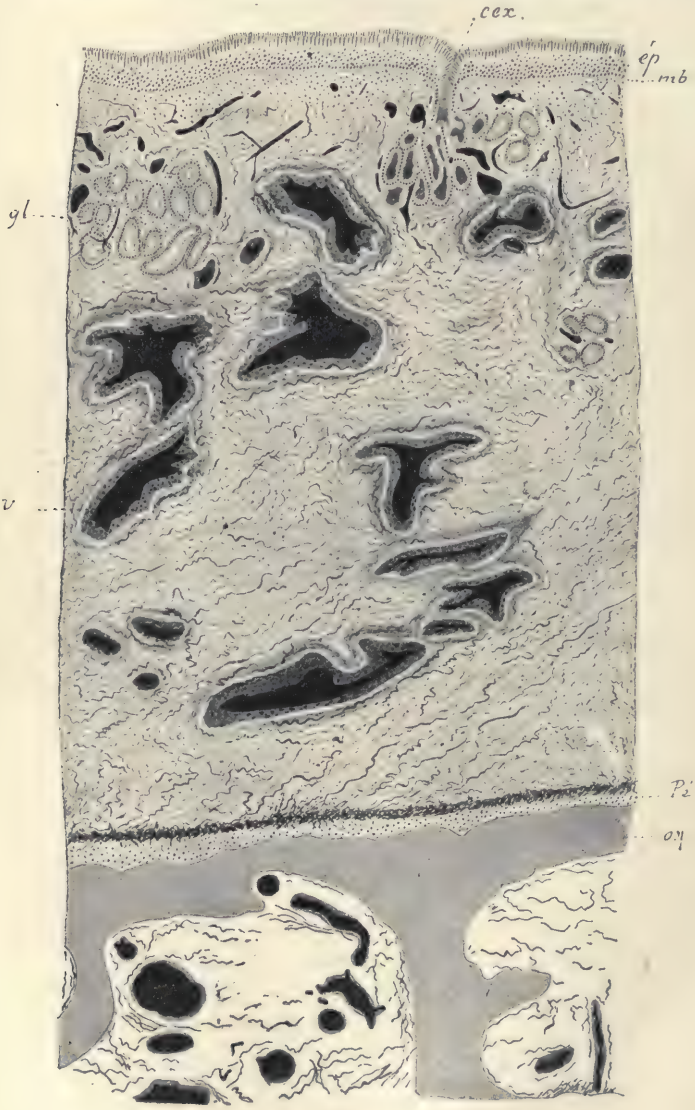

Fig. 231. — *Coupe du cornet inférieur un peu en arrière du milieu de ce dernier.*

ép, épithélium, — *m*, membrane basale qui le sépare du chorion sous-jacent. — *gl*, glandes. — *cex*, canal excréteur d'une de ces glandes. — *v*, vaisseaux du corps érectile. — *pe*, périoste. — *o*, os. × 66. D'après Schiefferdecker.

régions. Il atteint 30 μ environ dans les sinus et même 13 à 15 μ dans le sinus frontal ; il mesure 70 à 100 μ dans presque toute l'étendue des fosses nasales (v. Brunn, Schiefferdecker, Tourneux). Cet épithélium est limité

du chorion sous-jacent par une membrane basale nette. Il est constitué par les éléments suivants en allant de la profondeur vers la superficie. On observe tout d'abord de petites cellules, dont le noyau est entouré d'une faible zone de cytoplasma. Des cellules plus allongées, en forme de fuseaux, s'étagent au-dessus des précédentes. Les cellules les plus superficielles sont très élevées et cylindriques et leur extrémité profonde, amincie, lamelleuse ou filiforme, s'insinue entre les faces latérales des éléments sous jacents. Leur extrémité périphérique est munie d'une garniture de cils vibratiles. Dans les fosses nasales, le mouvement des cils est dirigé de dehors en dedans, c'est-à-dire vers les choanes ; dans les sinus, il est dirigé du fond de ces sinus vers leur ouverture (Schiefferdecker).



Fig. 232. — *Coupe de la muqueuse pituitaire faite au niveau du cornet moyen*, partie médiane (Homme).

ép, épithélium, avec ses cellules cylindriques ciliées et ses cellules à mucus. — *ch*, chorion qui renferme un grand nombre de leucocytes. — *mb*, membrane basale. × 350.

Un grand nombre de cellules à mucus sont disséminées entre les cellules ciliées (Ecker). Schiefferdecker pense qu'elles produisent un mucus dense et concret ; celui des glandes serait beaucoup plus fluide. Le nombre de ces cellules est également variable suivant les régions ; elles sont particulièrement abondantes au niveau de la région postérieure des cornets. Elles proviennent de la transformation des cellules cylindriques ciliées. Le mucus qu'elles sécrètent recouvre toute l'étendue de la membrane pituitaire. Il retient les poussières et les corps étrangers qui sont peu à peu chassés par les mouvements des cils vibratiles dans le naso-pharynx (Schultze).

Cellules ciliées et cellules à mucus dégénèrent et meurent fréquemment, surtout dans les cas de catarrhe pituitaire aigu. Il est vraisemblable que les cellules profondes les remplacent au fur et à mesure de leur disparition. Cet épithélium renferme souvent de nombreux leucocytes (fig. 232).

Disse a montré qu'il apparaît dans le territoire pigmenté de la muqueuse nasale, au niveau du toit, du septum médian et des parois latérales des fosses nasales, des bourgeons épithéliaux particuliers ou *organes cupuliformes*. Ces bourgeons sont situés au-dessous de la surface épithéliale et peuvent être distingués en deux catégories d'après leur forme et leurs dimensions. Les uns sont très volumineux, arrondis, sphériques, compris

dans l'épithélium olfactif lui-même; les autres sont plus petits, elliptiques et se rencontrent parmi les cellules cylindriques qui entourent l'épithélium olfactif. Ils sont constitués par des cellules de soutien et des cellules sensorielles ciliées. Les nerfs se terminent librement dans ces bourgeons qui, par leur forme et leur structure, ressemblent aux bourgeons du goût.

2° Glandes. — Les glandes de la pituitaire sont constituées par des tubes ramifiés qui se pelotonnent en tous sens dans l'épaisseur du chorion. Le canal excréteur débouche souvent dans une invagination plus ou moins profonde de l'épithélium. Elles sont limitées par une membrane propre homogène qui se continue avec la basale de l'épithélium.

Le *canal excréteur* de ces glandes est orienté perpendiculairement ou obliquement sur la surface épithéliale. Cette direction est en rapport avec l'épaisseur de la muqueuse. Elle est oblique quand la muqueuse est mince et perpendiculaire quand la muqueuse est épaisse. Le canal excréteur présente un orifice émissaire qui affecte souvent la forme d'un entonnoir. Celui-ci est tapissé par les éléments qui forment l'épithélium de la muqueuse, c'est-à-dire par des cellules cylindriques ciliées et des cellules caliciformes à mucus. Ces éléments deviennent de plus en plus courts au fur et à mesure qu'on se rapproche du sommet de l'entonnoir. Le reste du conduit excréteur est garni de cellules cylindriques ou cubiques, qui renferment quelquefois de petites cellules de remplacement entre leurs faces latérales.

La *région glandulaire proprement dite* est constituée par des canaux ramifiés et pelotonnés, tapissés par une couche de cellules sur la signification desquelles les auteurs ont émis des opinions divergentes. Elles seraient de nature séreuse, d'après Heidenhain, mais pourraient subir la métamorphose muqueuse; elles seraient muqueuses et séreuses d'après Paulsen; cet auteur décrit dans ces glandes des acinus à cellules muqueuses et des acinus à cellules séreuses. Stöhr fournit une description analogue. Nous nous rangeons à l'opinion de Schiefferdecker qui considère tous ces éléments comme des cellules muqueuses aux différentes phases de la sécrétion. Comme Stöhr, Schiefferdecker a observé, dans la plupart des cas, qu'une partie de la glande renferme des éléments muqueux dont le produit remplit la lumière glandulaire et que l'autre partie est constituée par des cellules cylindriques, protoplasmiques, à noyau central; ces deux sortes de cellules peuvent se trouver dans le même tube glandulaire et l'on constate entre elles tous les stades de transition.

Ces glandes sont très nombreuses dans les fosses nasales. Elles sont moins abondantes et moins volumineuses dans les cavités accessoires, où elles peuvent cependant s'amonceler dans certains endroits, comme par exemple sur la paroi interne du sinus maxillaire. Schiefferdecker a vu qu'elles se rencontrent surtout vers l'ouverture des cavités accessoires dans les fosses nasales. — Quand ces glandes sont petites, elles se localisent dans les couches superficielles de la muqueuse, immédiatement sous l'épithélium. Quand elles sont volumineuses, elles pénètrent dans le tissu sous-jacent et atteignent quelquefois le périoste ou le périchondre. On trouve

également des glandes de Bowman dans la pituitaire au voisinage de la muqueuse olfactive.

3° Membrane basale. — L'épithélium de la muqueuse pituitaire est appliqué sur une basale épaisse qui recouvre les invaginations glandulaires et s'amincit à leur surface; elle s'arrête au pourtour de la muqueuse olfactive.

Elle présente une épaisseur moyenne de 10 à 20 μ (v. Brunn), mais cette épaisseur augmente dans les muqueuses hypertrophiées à la suite d'inflammation chronique et peut alors atteindre 30 à 50 μ (Schiefferdecker). Elle n'est pas encore développée chez le nouveau-né, d'après Suchannek, manque par places chez l'adulte, et n'existe pas non plus dans la muqueuse des cavités accessoires (Zuckerkandl). Les extrémités amincies des fibres choriales et les prolongements protoplasmiques des cellules conjonctives pénètrent dans la substance de la membrane basale et se perdent dans son épaisseur. Il n'en est pas de même pour ce qui concerne les fibres élastiques. De fins canalicules basaux la traversent en sens oblique ou perpendiculaire. Ce sont les *canaliculi perforantes* (Heiberg, Chatellier, Schiefferdecker), qui sont parfois réunis par des anastomoses transversales et qui présentent souvent dans leur lumière des leucocytes en émigration et les prolongements des cellules conjonctives sous-jacentes. Ces canalicules ne sont pas caractéristiques de la membrane basale pituitaire; ils existent également dans le larynx et la trachée (Heiberg) et doivent être considérés comme des chemins de la lymphe.

II. — Chorion.

Le chorion est un tissu conjonctif lâche qui renferme des globules blancs en grande abondance et de volumineuses lacunes sanguines dont l'ensemble représente le corps érectile de la muqueuse (fig. 231).

Les faisceaux conjonctifs du chorion sont enlacés en tous sens. Ils sont adhérents au périoste ou au périchondre dans la profondeur et sont constitués, dans la couche périphérique, par des fibres très fines qui se perdent dans la membrane propre. Les cellules conjonctives renferment des granulations jaunâtres pigmentaires. Le chorion renferme, en outre, des fibres élastiques qui forment une couche épaisse à la surface du périoste et sont relativement rares dans la zone superficielle, où elles présentent une direction parallèle à celle de la membrane basale.

Cette région superficielle du chorion est infiltrée de leucocytes. Ceux-ci sont en nombre si considérable qu'ils constituent une couche presque continue, la *couche adénoïde de la muqueuse pituitaire* (Zuckerkandl). Les globules blancs sont amoncelés dans les mailles du tissu conjonctif; ils forment quelquefois des nodules lymphatiques (Schiefferdecker) surtout quand la couche adénoïde est peu développée. Ces nodules existent quelquefois en très grand nombre, surtout chez les sujets atteints de catarrhes fréquents ou de catarrhe chronique de la muqueuse. On remarque aussi l'abondance des globules blancs autour des glandes. Les amas périglandulaires et les nodules lymphoïdes paraissent exister dans les muqueuses nor-

males. Le stroma des cavités accessoires renferme souvent des concrétions calcaires particulières (Kölliker, Scheff, Schieffekdecker).

III.— Vaisseaux et nerfs du chorion.

1° Vaisseaux du chorion. Le corps érectile. — Les vaisseaux du chorion présentent des dimensions considérables par suite du développement d'une couche érectile aux dépens des veines de retour. Zuckerkandl distingue trois systèmes de capillaires dans l'épaisseur du chorion, un système périostique, un système périglandulaire et un système sous-épithélial compris dans l'épaisseur de la couche adénoïde. Le calibre des artérioles afférentes qui se résolvent en ces systèmes capillaires est proportionnellement très étroit. Celui des veines efférentes, au contraire, est considérable ; elles constituent dans leur ensemble le *corps érectile*. Celui-ci est particulier à la muqueuse pituitaire. Il est surtout bien représenté sur le cornet inférieur, sur le bord du cornet moyen et sur l'extrémité postérieure du cornet inférieur. Schiefferdecker l'a trouvé également très développé sur la cloison du nez au niveau du *tuberculum septi*. Il existe à peine dans les autres parties de la muqueuse.

Le corps érectile comprend deux couches : une zone superficielle formée par un réseau de veinules assez étroites ; une zone profonde constituée par les troncs veineux d'un plus grand diamètre. C'est le *tissu érectile proprement dit*. Les systèmes capillaires sous-épithélial et périglandulaire s'ouvrent dans la zone périphérique du corps érectile ; le système périostique débouche dans la zone profonde, ainsi que les veinules issues des réseaux capillaires qui entourent la région inférieure des glandes.

Les veines du corps érectile sont entourées par une paroi musculaire épaisse, dont les fibres sont agencées en faisceaux entre-croisés irrégulièrement les uns avec les autres, bien que la disposition circulaire soit prédominante (Schiefferdecker, Pilliet). Une couche de tissu conjonctif enveloppe la précédente et peut être considérée comme son adventice. Elle est traversée par un réseau élastique abondant et par quelques faisceaux musculaires qui s'entre-croisent dans le tissu conjonctif interstitiel. Celui-ci devient ainsi contractile dans son ensemble. La contraction ou le relâchement de ce système musculaire ont pour résultat de déterminer la vacuité ou la congestion du tissu érectile. Ils se produisent dans des conditions physiologiques déterminées et sous l'influence de certains réflexes. Le corps érectile aurait pour rôle d'échauffer l'air inspiré pendant son passage dans les fosses nasales. Il n'existe pas chez le nouveau-né, se développe après la naissance et son existence est limitée aux Mammifères terrestres (Pilliet).

Les *lymphatiques* forment dans la cloison un vaste réseau dont les mailles sont très serrées dans la couche superficielle. A. Key et Retzius admettent que les lymphatiques pituitaires communiquent avec la cavité sous-arachnoïdienne de l'encéphale. Retzius pense que cette communication se fait par l'intermédiaire de fins canalicules qui traversent la lame criblée; il

existerait aussi des gaines lymphatiques autour des faisceaux nerveux du nerf olfactif.

2° Nerfs de la muqueuse. — Les nerfs de la muqueuse pituitaire proviennent du trijumeau. Les plus gros troncs nerveux se ramifient dans le chorion et se dissocient en petits faisceaux de fibres dans la couche adénoïde. Ils constituent à ce niveau un plexus à mailles serrées qui donnent naissance à des fibres isolées ou groupées en buissons. Elles traversent la membrane propre, se ramifient une dernière fois dans les couches profondes de l'épithélium et se terminent entre les cellules par des extrémités libres (Retzius).

CHAPITRE III

L'organe gustatif.

Article premier.

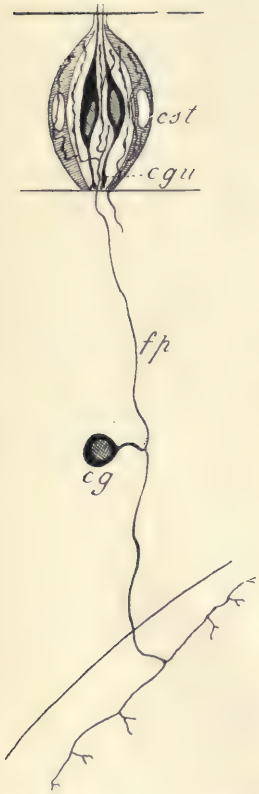

Fig. 233. — *Schéma de l'organe du goût.*

cgu, cellule gustative. — *cst*, cellule de soutien. — *cg*, cellule ganglionnaire. — *fp*, fibre du glosso-pharyngien, prolongement périphérique d'une cellule ganglionnaire.

Nous avons vu que l'organe gustatif ou gusto-récepteur est formé par des cellules ganglionnaires et par des cellules sensorielles accessoires. Les premières sont situées dans les *ganglions du nerf glosso-pharyngien* et les secondes dans les *bourgeons gustatifs*.

I. — Les cellules ganglionnaires de l'organe gustatif.

Les ganglions du glosso-pharyngien (ganglions d'Andersch et d'Ehrenritter, g. *superius* et *petrosum*) sont constitués par des cellules bipolaires. Leurs prolongements centraux pénètrent dans le bulbe au niveau du sillon collatéral postérieur, parviennent jusqu'au faisceau solitaire et se divisent en deux branches, l'une ascendante et l'autre descendante. Elles se terminent dans les noyaux gris d'où partent les fibres constitutives de la voie gustative centrale. Leurs prolongements périphériques se ramifient dans la muqueuse du pharynx et dans celle du tiers postérieur de la langue La plupart de ces ramifications sont affectées à la sensibilité générale ; le plus petit nombre se rendent dans les bourgeons du goût et ont une signification sensorielle. Ces deux ordres de fibres nerveuses appartiennent à deux sortes de cellules ganglionnaires qu'il n'a pas été possible jusqu'ici de distinguer les uns des autres (fig. 233).

II. — Les bourgeons du goût.

1° Distribution.— Les bourgeons du goût sont de petits amas cellulaires piriformes situés dans l'épithélium de la muqueuse bucco-pharyngienne et en particulier dans celui des papilles linguales dont on trouvera plus loin la description. On les rencontre abondamment dans les papilles caliciformes ou circumvallées, dans les papilles fongiformes (Lovèn) et dans les papilles foliées. Chez certains Mammifères (Lapin, Chien, Porc), ils sont réunis en grand nombre dans des *appareils foliés* localisés de chaque côté

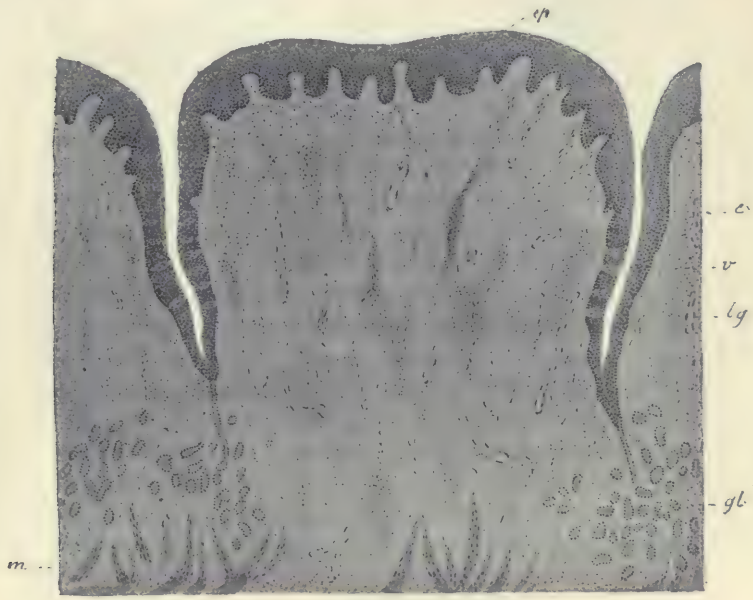

Fig. 234. — *Coupe de papille caliciforme* (Homme).
épithélium pavimenteux stratifié qui revêt la surface de la papille. — *v*, vallum. *bg*, bourgeon du goût. — *m*, faisceaux musculaires. × 50.

de la base de la langue. Les bourgeons du goût se rencontrent également sur la face antérieure du palais membraneux (Krause), sur la face antérieure et postérieure de l'épiglotte (Verson, Retzius, Kiesow), dans la région supérieure de la muqueuse laryngée, dans celle qui revêt les cartilages arythénoïdes (Kiesow), dans la muqueuse du pharynx et même de l'œsophage. Kiesow ne considère pas ces bourgeons aberrants comme de véritables organes gustatifs ; ce sont des représentants ataviques, sortes de résidus phylogénétiques sans signification fonctionnelle. Les papilles caliciformes ne présentent pas de bourgeons gustatifs au niveau de leur sommet ; ils n'existent qu'à une certaine distance de ce dernier et se prolongent jusqu'au fond du vallum. Ils se rencontrent au sommet de ces papilles pendant l'état embryonnaire, mais disparaissent plus tard, ayant été refoulés de dedans en dehors par l'accroissement de la papille (Hoffmann, Hermann et

Tuckermann). Ils existent seulement sur la paroi interne du vallum chez l'Homme adulte, mais s'observent quelquefois cependant sur la paroi opposée. Cette disposition est la règle dans les papilles foliées des animaux (fig. 234 et 235).

2° Capsule épithéliale et pore gustatif. — Chaque bourgeon gustatif est renfermé dans une *capsule* sphéroïdale, creusée dans l'épaisseur de l'épithélium pavimenteux stratifié. L'extrémité externe et amincie de cette capsule

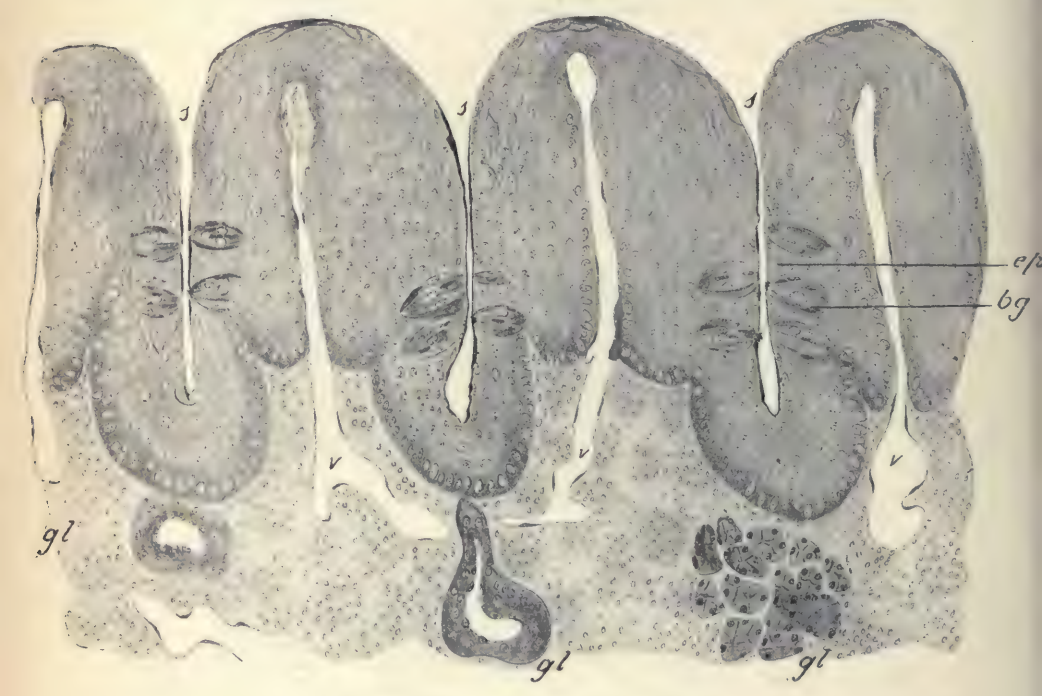

Fig. 235. — *Coupe de l'organe folié du Lapin.*

s, sillon ou vallum. — *bg*, bourgeons gustatifs. — *ép*, épithélium stratifié indifférent. — *gl*, glandes séreuses ou de v. Ebner. — *v*, vaisseaux sanguins. × 125.

s'ouvre dans le vallum circumpapillaire par un canal rétréci qui présente en général une longueur de 4 à 5 μ. Il peut être délimité par les bords adjacents des cellules superficielles ou creusé dans la substance même de ces cellules ; il figure alors un petit orifice circulaire intracytoplasmique quand on l'examine de face après dissociation. On le désigne sous le nom de *pore gustatif*. Les noyaux des cellules qui recouvrent le bourgeon sont toujours situés assez loin du pore gustatif et présentent souvent un aspect chromatolytique (Hermann). Le pore gustatif est rempli de liquide et les cils supportés par les cellules sensorielles du bourgeon n'atteignent jamais son ouverture extérieure.

3° Structure du bourgeon du goût. — Le bourgeon gustatif étudié sur coupe ou après dissociation présente deux sortes de cellules, des *cellules*

de soutien et des cellules à bâtonnet, *pseudo-sensorielles* ou *sensorielles accessoires* (1) (fig. 236).

a) *Les cellules de soutien* (Merkel) sont encore appelées cellules corticales, cellules recouvrantes (Lovèn, Schwalbe), cellules piliers (Hermann). Faisons remarquer tout d'abord que l'expression de cellules corticales ou recouvrantes n'est pas absolument exacte, car il existe des cellules de sou-

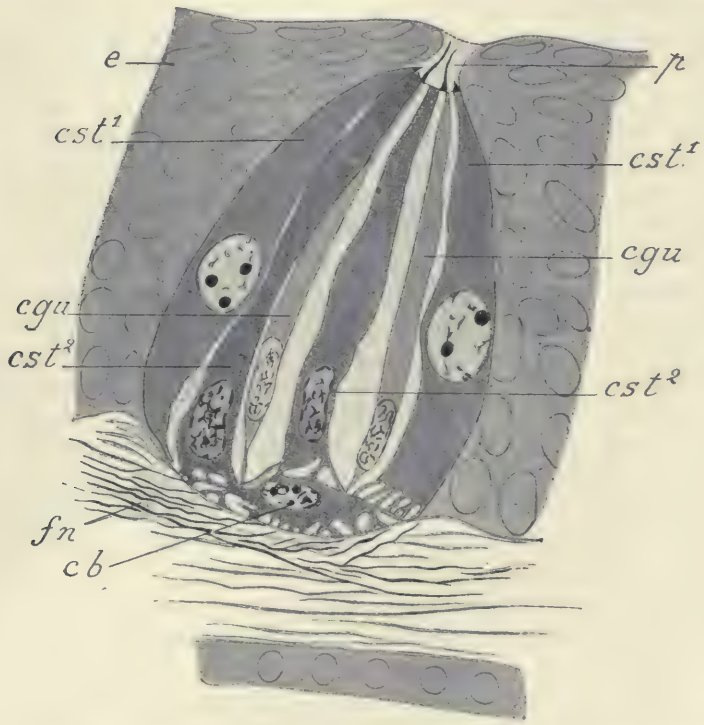

Fig. 236. — *Coupe demi-schématique d'un bourgeon du goût du Lapin avec les deux principales sortes de cellules.*

e, épithélium ordinaire. — *p*, pore gustatif; les orifices interne et externe de ce pore sont marqués par une ligne pointillée. — *cgu*, cellules gustatives. — *cst*, cellules de soutien. — *cst*¹, cellules de soutien périphériques ou piliers. — *cst*², cellules de soutien internes. — *cb*, cellules basales. — *fn*, fibres nerveuses. × 660. D'après Hermann.

tien à l'intérieur du bourgeon, parmi les sensorielles (Merkel, Ranvier) ; mais elles sont très abondantes à la périphérie du bourgeon dont elles constituent le revêtement. Ces cellules de soutien sont assez nombreuses (10 à 12), larges et incurvées parallèlement à la surface de la capsule gustative. La partie interne de leur corps cellulaire gagne le fond du bourgeon sans s'amincir considérablement ; la partie périphérique s'effile au contraire progressivement ou brusquement et se termine par une sorte de pointe lancéolée. — Les cellules de soutien qui se trouvent au cen-

(1) Engelmann, Jobert, Hœnigschmiedt, Hoffmann, Krause, Shofield, Vintschgau, Lannegrace, Merkel, Gottschau, Schwalbe, Ranvier, etc.

tre du bourgeon (*cellules intercalaires*) sont à peu près rectilignes, avec une extrémité périphérique tronquée et un corps cellulaire irrégulièrement arrondi sur coupe transversale. Elles sont d'autant plus courtes qu'on se rapproche plus de l'axe du bourgeon. Ce sont les « cellules en bâtonnet » de F. Hermann. Le cytoplasme de ces éléments renferme quelquefois dans le voisinage du noyau des granulations graisseuses (v. Vintschgau, Hermann), particularité, qui permet peut-être de lui attribuer, outre le rôle de soutien établi depuis longtemps, une fonction trophique vis-à-vis des cellules sensorielles. Les extrémités centrales de ces cellules de soutien présentent fréquemment un certain nombre de digitations. Les unes atteignent le fond du bourgeon ; les autres, au contraire, s'arrêtent à différentes hauteurs et peuvent être réduites à de simples épines latérales. On voit parfois ces prolongements prendre naissance sur la portion du corps cellulaire sus-jacente au noyau (P. Jacques).

Toutes les extrémités externes des cellules de soutien périphériques convergent les unes vers les autres et délimitent par leur juxtaposition une ouverture circulaire qui termine en dedans le canal gustatif. Hermann désigne cette ouverture intérieure du canal gustatif sous le nom de *pore gustatif interne*, et l'ouverture extérieure sous le nom de *pore gustatif externe*.

b) *Cellules gustatives.* — Les cellules sensorielles accessoires sont situées au centre du bourgeon. On les désigne encore sous le nom de cellules à bâtonnet (Schwalbe, Merkel), cellules gustatives (Lovèn, Schwalbe), cellules fusiformes (W. Krause), cellules neuro-épithéliales (Hermann), cellules bipolaires (Ramon y Cajal). Elles sont constituées par un corps cellulaire strié en long et très étroit, surtout dans la région infranucléaire ; leur extrémité périphérique est munie d'un prolongement cuticulaire, bâtonoïde et réfringent, qui donne à l'élément son caractère distinctif. Leur extrémité centrale atteint le fond du bourgeon gustatif ; elle paraît souvent épaissie et sectionnée à angle droit. Le noyau de ces cellules se colore d'une manière plus intense que celui des cellules de soutien, mais il faut reconnaître que ce caractère n'est pas suffisant pour distinguer sur les coupes avec certitude les deux sortes d'éléments qui entrent dans la constitution du bourgeon. Les cellules sensorielles sont en nombre variable suivant les animaux. Hermann en compte 15 à 20 dans les bourgeons des organes foliés du Lapin ; Schwalbe n'en compte que 4 à 6 chez l'Homme, Ebner 7 à 8 chez le *Macaccus rhesus*.

Les bâtonnets des cellules sensorielles font saillie à la manière d'un pinceau à l'intérieur du canal gustatif ; ils franchissent le pore gustatif interne limité par les extrémités des cellules de soutien périphériques, mais n'atteignent pas le pore gustatif externe et à plus forte raison ne dépassent pas ses limites, comme l'ont affirmé certains auteurs (Engelmann). Ces bâtonnets sont filiformes ou coniques ; aussi Schwalbe distingue-t-il deux variétés de cellules gustatives en se basant sur l'aspect de ces expansions périphériques : les cellules à bâtonnet (*Stabzellen*) et les cellules à pointe (*Stifchenzellen*). Les dernières sont de beaucoup les plus fréquentes (P. Jacques).

Le fond du bourgeon gustatif renferme une autre variété de cellules. Ce

sont des *cellules basales* décrites par F. Hermann dans les papilles foliées du Lapin. Elles ne paraissent pas exister chez l'Homme et la plupart des Mammifères. Elles figurent des éléments aplatis, étoilés, allongées parallèlement au fond de la cupule gustative. Hermann a constaté des mitoses dans ces cellules basales, aussi leur attribue-t-il un rôle de remplacement ; il les considère aussi comme des cellules de soutènement pour les fibrilles nerveuses dès leur entrée à l'intérieur du bourgeon. V. Ebner se demande s'il ne s'agit pas ici de cellules de soutien ordinaires dont les noyaux seraient rejetés très loin vers le fond du bourgeon.

Ajoutons enfin qu'en se plaçant au point de vue du nombre des cellules sensorielles, les bourgeons gustatifs présentent une morphologie différente dans la même espèce, suivant l'âge et suivant les régions. Gräberg distingue trois types de bourgeons du goût chez l'Homme adulte. Le type *a* est de forme arrondie, s'ouvre directement à la surface de l'épithélium, ne présente pas de canal gustatif et renferme très peu de cellules sensorielles. Le type *b* est ovoïde, avec un pore gustatif très développé et un plus grand nombre de cellules gustatives que dans le type précédent. Le type *c* se caractérise par une forme allongée et conique, un pore gustatif très développé et beaucoup de cellules sensorielles. Les bourgeons de ce type sont les plus nombreux chez l'Homme.

La distinction établie entre les cellules de soutien et les cellules sensorielles accessoires n'est peut-être pas aussi tranchée qu'on l'a prétendu. D'après les observations faites par Renaut sur les têtards de Batraciens, ces deux sortes d'éléments représenteraient deux variétés d'une seule espèce cellulaire. La distinction est plus nette chez les Mammifères et cependant les cellules de soutien sont enveloppées de terminaisons nerveuses aussi abondantes que celles qui entourent les cellules dites sensorielles. « Il résulte de tout ceci que, dans les bourgeons du goût des Mammifères et contrairement à ce qui a lieu dans ceux des têtards d'Anoures, les cellules neuro-épithéliales se différencient en deux groupes morphologiquement distincts. Toutes ou à peu près toutes sont sensorielles, puisque dans toutes on peut constater l'existence d'un bâtonnet gustatif. Mais ce bâtonnet tend à devenir rudimentaire et parfois abortif dans les cellules qui se modifient pour soutenir celles occupant le centre de chaque bourgeon. Ces dernières, par contre, ainsi protégées, développent jusqu'au bout leur type sensoriel. Mais c'est là, me semble-t-il, un fait pur et simple d'évolution poursuivie dans un milieu plus favorable... » (Renaut). Les observations de cet auteur et de Roux sur l'histogénèse des cellules des bourgeons gustatifs chez les Têtards, leur ont montré que ces éléments se développent aux dépens des cellules indifférentes de l'ectoderme et en regard des terminaisons nerveuses fibrillaires. C'est la poussée des nerfs sensoriels qui détermine la différenciation des cellules constitutives des bourgeons, les cellules à bâtonnet représentant le résultat d'une différenciation plus profonde. On sait de même que la section du glosso-pharyngien, en supprimant l'excitation fonctionnelle et l'action trophique nerveuse, provoque la dé-différenciation des cellules des bourgeons gustatifs et leur retour à l'état indifférent de cellules pavimenteuses stratifiées (Wintschgau, Hoenigschmied, Ranvier, etc.).

d) Terminaisons nerveuses gustatives. — Les premiers auteurs qui se sont occupés de l'innervation des bourgeons gustatifs avaient admis que les cellules sensorielles se continuaient directement avec les fibres nerveuses du glosso-pharyngien (Lovèn, Schwalbe, Ranvier, Drasch, Tuckermann, Fusari et Panasci, etc.). Les recherches réalisées à l'aide du bleu de méthylène et du chromate argentique (Retzius, Arnstein, v. Lenhossèk, Jacques, etc.) ont conduit à des résultats opposés. Les fibrilles nerveuses sont indépendantes des cellules désignées sous le nom de sensorielles par les

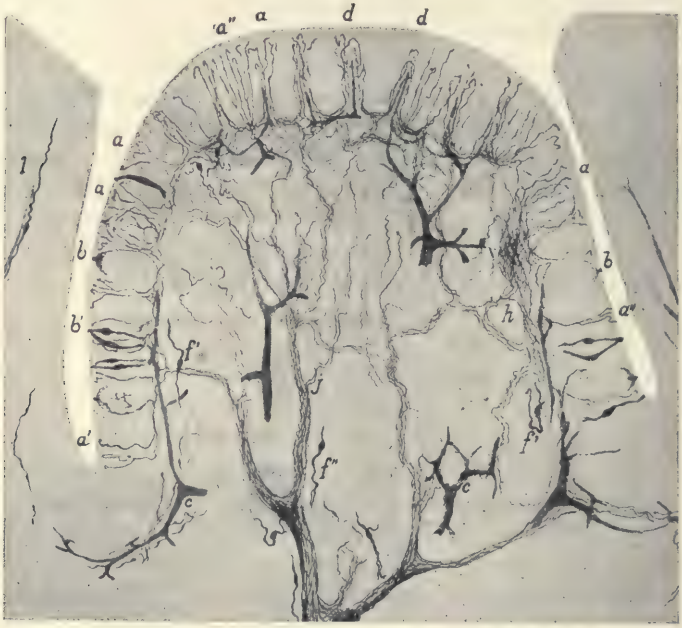

Fig. 237. — *Coupe d'une papille caliciforme d'une Brebis.*

a''a'', fibres intraépithéliales divisées en touffes ou en pinceaux. — *dd*, fibres intraépithéliales ansiformes. — *f'*, cellules sous-gemmales. — *f''*, cellules de la base de la papille. — *l*, cellule bipolaire du stroma péri-papillaire. — *b*, bourgeon. — *b'*, plexus périgemmal et fibres intragemmales. — *cc*, capillaires. — *d*, fibres périgemmales. — *d'*, fibres intragemmales. — *f*, groupe de cellules sous-épithéliales partiellement dissimulées par un précipité. — *g*, glande séreuse et nerfs glandulaires. — *h*, plexus sous-gemmal. — *j*, faisceau nerveux du stroma. — *k*, cellules des bourgeons isolément colorées. D'après Jacques.

anciens auteurs ; celles-ci n'ont que la valeur d'éléments accessoires, de cellules pseudo-sensorielles, annexées aux ramifications terminales des cellules sensorielles ganglionnaires (fig. 237).

D'après ces derniers auteurs et en particulier d'après les recherches précises de P. Jacques, les fibres terminales du glosso-pharyngien se comportent de la façon suivante dans les organes gustatifs. Les faisceaux nerveux des papilles forment au-dessous de l'épithélium un plexus serré. C'est le *plexus sous-gemmal* d'où naissent les terminaisons nerveuses proprement dites. Celles-ci pénètrent dans la couche épithéliale suivant une direction perpendiculaire ou oblique. On peut les distinguer en trois groupes de fibres : les *fibres intergemmales*, *intragemmales* et *périgemmales*.

Les premières, encore appelées fibres intraépithéliales ou interbulbaires, se distribuent dans l'épithélium intermédiaire aux bourgeons. Elles ne diffèrent pas des terminaisons sensitives cutanées ou muqueuses et doivent posséder la même signification que ces dernières.

Les fibres périgemmales (péribulbaires) sont situées autour du bourgeon qu'elles enveloppent complètement. Elles donnent naissance en dedans à

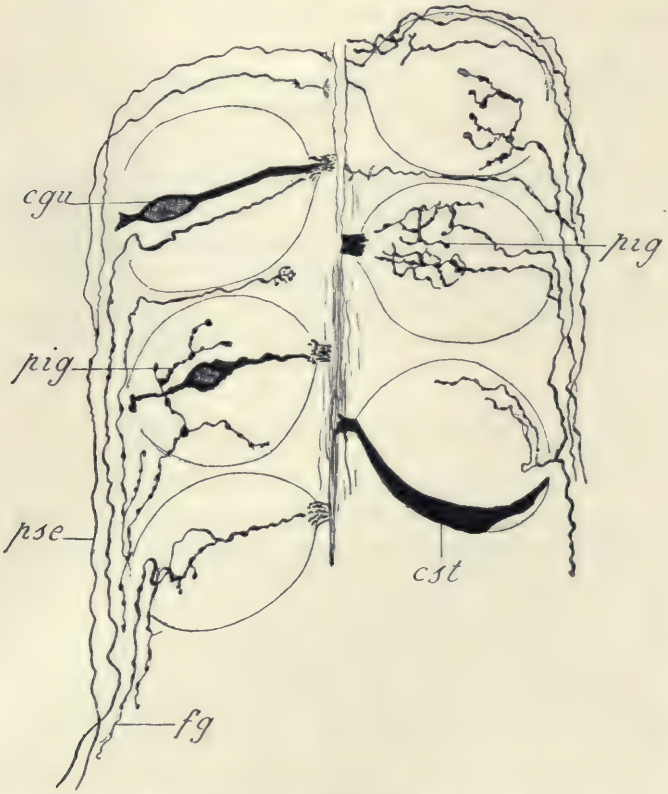

Fig. 238. — *Terminaisons nerveuses dans les organes du goût (papille foliée) du Lapin.* Méthode de Golgi.

fg, fibres gustatives venues des cellules ganglionnaires du glosso-pharyngien. — *pse*, plexus sous-épithélial formé par ces fibres. — *cgu*, cellule gustative. — *csb*, une cellule de soutien. — *pig*, plexus intragemmal. D'après Retzius.

des ramuscules qui s'insinuent entre les cellules les plus périphériques du bourgeon.

Les fibres intragemmales (intrabulbaires, plexus intrabulbaire de Retzius) proviennent de la couche fibrillaire sous-gemmale. Elles s'enfoncent immédiatement dans la base du bourgeon et se ramifient ensuite dans toute son étendue. Elles se terminent au voisinage du pore gustatif, après s'être élevées dans l'interstice des cellules périphériques et centrales qu'elles enveloppent de leurs ramifications variqueuses. Dans certains cas, les fibrilles s'enroulent étroitement autour des cellules et les recouvrent de leurs collatérales. Elles ne présentent avec ces éléments que des relations de contact (Jacques contre Fusari et Panasci).

La méthode chromo-argentique met également en évidence au niveau du plexus sous-gemmal des éléments multipolaires à prolongements ramifiés. Ils sont isolés ou forment de petits groupes au-dessous de l'épithélium ; chacun d'eux envoie dans les papilles dermiques une expansion qui pénètre peut-être dans l'épithélium. Ces éléments ont été vus par G. Retzius, v. Lenhossèk, P. Jacques. Celui-ci compare certains d'entre eux aux cellules sympathiques.

Article 2. — LA MUQUEUSE LINGUALE

La muqueuse linguale renferme les *papilles gustatives* qui présentent un intérêt spécial parce qu'elles sont le support des organes gusto-récepteurs ou bourgeons du goût. Leurs dimensions sont suffisantes pour qu'on puisse les observer à l'œil nu et les distinguer en plusieurs variétés. Elles représentent des régions particulièrement modifiées de la muqueuse linguale dont nous allons faire tout d'abord une étude rapide.

I. — La muqueuse linguale en général.

La surface libre de la langue présente un aspect différent dans ses deux tiers antérieurs ou portion buccale et dans son tiers postérieur ou portion pharyngienne. La première portion est recouverte de nombreuses papilles. C'est la région papillaire. La seconde est irrégulière et anfractueuse à cause de l'infiltration lymphoïde de la muqueuse.

La région papillaire est recouverte d'une muqueuse dont l'épithélium est pavimenteux stratifié. Il est formé par une couche profonde de cellules cylindriques, une couche moyenne de cellules polyédriques, une couche superficielle de cellules aplaties. Celles-ci ne subissent pas de transformation cornée et ne renferment pas de grains d'éléidine, sauf au niveau des papilles du V lingual (Ranvier).

Le chorion est constitué par un stroma conjonctif pourvu de nombreuses fibres élastiques. On lui distingue une couche papillaire qui se soulève en papilles plus ou moins volumineuses, et une couche profonde qui est formée de faisceaux conjonctifs plus lâches et qui ne renferme pas de graisse. Le chorion est infiltré au niveau de la région postérieure de la langue de leucocytes dont l'abondance est telle qu'ils constituent une véritable amygdale, l'*amygdale linguale*. Ils sont le plus souvent amoncelés en follicules situés dans les couches les plus superficielles du chorion muqueux et creusés en leur centre d'une dépression ou cavité folliculaire, tapissée par l'épithélium lingual. Celui-ci est profondément remanié par le passage des leucocytes qui tombent dans la cavité buccale. Les canaux excréteurs de nombreuses glandes muqueuses débouchent dans les cavités folliculaires.

Les glandes linguales appartiennent au type acineux et forment des groupes plus ou moins importants au niveau de la base du V lingual, de la région postérieure des bords, de la face inférieure de la pointe. Ce sont des

glandes ou muqueuses ou séreuses. Les plus nombreuses sont des glandes muqueuses ; les glandes séreuses sont exclusivement annexées aux papilles et se rencontrent seulement dans le territoire du V lingual (Ranvier, v. Ebner). Leurs acinus pénètrent profondément dans le muscle sous-jacent (fig. 234).

II. — Les papilles linguales.

La surface de la langue est hérissée d'un très grand nombre de papilles qui présentent des dimensions et des caractères morphologiques variables.

1° Papilles simples. — Les plus nombreuses et aussi les plus petites sont comparables aux papilles du tégument externe ; ce sont des relèvements du derme dont les sommets restent simples ou se ramifient. Elles peuvent être étroites et effilées ou massives et arrondies. Elles sont disséminées dans toute l'étendue de la muqueuse linguale. Les autres papilles linguales sont plus volumineuses et font une saillie appréciable à la surface de la muqueuse.

2° Papilles filiformes. — Les plus petites sont les papilles dites *filiformes* ou *corolliformes*. Elles sont hautes et étroites (0 mm. 75 à 3 mm. de hauteur, 0 mm. 2 à 0 mm. 5 de largeur, Kölliker), sont très nombreuses sur la face dorsale de la langue et lui donnent un aspect velouté particulier. Leur extrémité libre est presque toujours hérissée par des prolongements effilés. Chacune d'elles est constituée par une papille dermique composée et recouverte par un épithélium qui présente une disposition particulière. La papille dermique se termine en effet par un bouquet de papilles secondaires longues et étroites. L'épithélium superficiel se prolonge à leur surface; ses éléments constitutifs sont très allongés, ont leur grand axe parallèle à celui de la papille secondaire qu'ils recouvrent, s'imbriquent les uns sur les autres et forment ainsi des expansions longues, étroites et flottantes qui terminent la papille. Ces expansions ne présentent pas toujours la même longueur. Quand celles de la périphérie dépassent celles du centre, l'extrémité libre de la papille prend cette forme en entonnoir que Sappey a comparée à une corolle, d'où le nom de « papilles corolliformes » qu'on leur donne quelquefois. Les plus volumineuses, parmi ces papilles, se rencontrent en avant du V lingual, sur le dos de la langue ; elles diminuent de dimensions vers la pointe et les bords et surtout la base de cet organe. Sur les bords, elles forment des traînées verticales, rectilignes ou légèrement sinueuses; elles se trouvent disposées sur des replis de la muqueuse parallèles au V lingual, immédiatement en avant de celui-ci (Henle).

3° Papilles fongiformes. — Les papilles fongiformes présentent une extrémité libre, large et renflée et une base rétrécie et pédiculée. Elles ont une hauteur moyenne de 0 mm. 7 à 1 mm. 8 et une largeur de 0 mm. 8 à 1 millimètre (Kölliker). Leur derme forme une papille composée. Il est hérissé de nombreuses papilles secondaires. L'épithélium superficiel comble

le plus souvent les espaces interpapillaires et donne à la surface un aspect lisse et uni. Quelquefois l'épithélium épouse la configuration du derme et la surface de la papille fongiforme prend alors l'aspect d'une masse armée de piquants (Henle). La forme des papilles n'est pas toujours la même, le pédicule peut être plus ou moins rétréci, le chapeau plus ou moins large, ses bords plus ou moins tranchants, sa surface plus ou moins bombée ou creusée en entonnoir. L'épithélium superficiel renferme des bourgeons du goût, en petit nombre chez l'Homme (Lovèn). Ils sont situés sur la face supérieure libre, entre les papilles secondaires (Schwalbe).

Les papilles fongiformes se rencontrent surtout vers les bords de la langue, où elles sont disposées en séries verticales. Elles sont plus rares vers le milieu et la pointe, très rares en arrière du V lingual et sur la face inférieure de la langue. Elles se rencontrent cependant à ce niveau dans certains cas et même sur le plancher de la bouche dans le voisinage de la racine de la langue (Henle).

4° Papilles caliciformes. — Les papilles caliciformes (Cuvier) (*Papillæ vallatæ*, *truncatæ* (Haller) occupent le V lingual et sont en général au nombre de 9. Elles peuvent être plus nombreuses et même atteindre le nombre de 20 (Haller). Elles indiquent la limite entre le tuberculum impar, qui a formé le corps de la langue et les deux bourgeons postérieurs qui ont constitué par leur fusionnement la base de cet organe. Chacune de ces papilles présente un volumineux mamelon central délimité à son pourtour par un sillon large et profond (fig. 234).

Le mamelon ou papille centrale présente une hauteur de 1 mm. 5 à 2 millimètres et une largeur de 1 millimètre à 2 mm. 5 environ (Kölliker). Sa surface est un peu déprimée et cette dépression est d'autant plus accentuée que la papille est plus volumineuse. Le sillon ou vallum qui entoure la papille est profond (environ 2 millimètres, Schwalbe) et plus large dans sa partie inférieure que dans la région supérieure. Sa paroi interne est limitée par le bord de la papille. Sa paroi externe est formée par le tissu péripapillaire; c'est le rempart, bourrelet ou calice. Le rebord supérieur de celui-ci est généralement situé au même niveau que la surface du mamelon, mais il peut la surplomber et la masquer plus ou moins complètement. C'est le cas de la papille qui occupe le sommet du V lingual. Elle est située au fond d'une dépression assez profonde appelée foramen cæcum et limitée par un bourrelet très saillant. Les canaux excréteurs des glandes séreuses annexées à la papille débouchent au fond du vallum.

La papille est constituée par un stroma conjonctif qui se soulève vers la périphérie en une série de papilles secondaires. Un épithélium pavimenteux stratifié recouvre ces papilles secondaires, comble les intervalles qui les séparent, revêt les plans côtés du vallum et renferme à ce niveau les bourgeons du goût, comme nous l'avons vu antérieurement.

5° Papilles foliées. — Les papilles foliées sont constituées par une série de replis parallèles, qui intéressent le derme et l'épiderme et qui sont situés sur les côtés de la base de la langue. Elles ne sont pas ou sont très peu indiquées chez l'Homme, mais elles prennent un développement considérable

chez certains animaux (Rongeurs, p. ex.). Les bourgeons gustatifs se rencontrent en grand nombre sur les faces latérales des sillons qui séparent les replis foliés (V. fig. 235).

III. — Terminaisons nerveuses dans la muqueuse linguale.

Nous signalerons seulement les expansions nerveuses appartenant à la sensibilité générale et laisserons de côté les terminaisons motrices, vasomotrices et glandulaires qui ne présentent ici rien de particulier.

Les expansions nerveuses ont en général dans la muqueuse linguale la même distribution que dans le tégument externe. On y trouve deux réseaux nerveux : un réseau inférieur formé par des fibres myéliniques, situé dans la couche profonde du chorion. C'est le *réseau sous-muqueux* ; un réseau superficiel, situé immédiatement sous le corps papillaire, constitué par des fibres sans myéline. C'est le réseau *amyélinique sous-papillaire* de Ruffini et Kiesow. Ces deux réseaux donnent des fibres qui vont se terminer soit dans des corpuscules du tact, soit par des expansions libres dermiques ou intraépithéliales.

On trouve des corpuscules terminaux de Ruffini dans le chorion proprement dit (Ceccherelli). Des corpuscules de Meissner se rencontrent dans les papilles simples du corps papillaire (Geber, Merkel, Krause, Rosenberg). Ils sont très abondants sur toute la surface de la langue, en avant du V lingual et sont tantôt monolobés, tantôt plurilobés. Les premiers se rencontrent surtout dans les petites papilles et les seconds dans les grosses papilles. Ils peuvent être réunis au nombre de plusieurs par des fibres nerveuses. Les mêmes papilles renferment aussi des floccules papillaires qui, dans certains cas, sont fournis par la même fibre nerveuse que le corpuscule de Meissner (Kiesow chez le Singe). Elles montrent également des réseaux ou réticelles de fibres pâles autour des vaisseaux sanguins, des expansions en anse de Ruffini, semblables à celles qui ont été vues dans d'autres muqueuses et dans le tégument externe par Kiesow, Dogiel, Sfameni. Ces papilles simples et aussi les papilles filiformes renferment également des expansions en grappe de deux sortes : 1° une sorte à grosses varicosités terminales, fournie par une fibre myélinique ; 2° une sorte à petites varicosités qui s'enchevêtrent souvent avec une grappe à grosses varicosités ; il résulte de cet enchevêtrement l'illusion d'un appareil de Timofeew (Ceccherelli).

Les papilles filiformes reçoivent des expansions nerveuses qui ne dépassent pas leur région moyenne et qui sont formées par une fibre myélinique qui se ramifie en rameaux variqueux ; ce sont les « expansions en corymbe », qui rappellent celles qui ont été observées par Smirnow dans le péricarde des Mammifères.

Les expansions intraépithéliales ne présentent rien de particulier. Elles proviennent du réseau amyélinique sous-papillaire et se ramifient sans s'anastomoser dans la couche de Malpighi en formant des filets isolés ou de petits plexus fibrillaires (Rosenberg, Fusari et Panasci, Jacques, Ceccherelli).

CHAPITRE IV

L'organe auditif (sens de l'audition, de l'espace et de l'équilibre).

L'organe auditif est constitué par des épithéliums sensoriels qui sont localisés dans l'oreille interne et par des organes accessoires qui forment l'oreille externe et moyenne. Les premiers sont adaptés les uns à la perception des ondes sonores, les autres au sens de l'espace et de l'équilibre. Aussi désigne-t-on ces épithéliums sensoriels et les cavités qui les renferment sous les noms d'organes phono, stato et rotato-récepteurs. Les seconds collectent les ondes sonores et les conduisent jusqu'aux épithéliums sensoriels. Ce sont le pavillon de l'oreille, le conduit auditif externe, la membrane du tympan, l'oreille moyenne, la chaîne des osselets et la trompe d'Eustache. Nous étudierons tout d'abord le développement des épithéliums sensoriels, puis leur structure et verrons que cette structure peut être rapprochée de celle des organes de la gustation. Comme ceux-ci, ils sont en effet représentés par des cellules ganglionnaires profondément situées et par des cellules périphériques, sensorielles accessoires, adaptées à la réception de l'excitant spécifique.

Article premier. — DÉVELOPPEMENT DE L'OREILLE INTERNE

I. — Premier développement.

La première différenciation de l'épithélium sensoriel auditif est une invagination cupuliforme de l'épiderme, qui se produit au-dessus de la première fente branchiale et de l'arc hyoïdien. C'est la *fossette auditive ou octocrypte*. Elle se transforme ensuite en une vésicule, la *vésicule auditive* ou *labyrinthique*, isolée de l'épiderme. Puis elle donne naissance au feuillet épithélial du labyrinthe membraneux par des phénomènes compliqués de plissements et d'étranglements. Son extrémité inférieure s'allonge, s'incurve, s'enroule en une spirale qui s'applique contre un amas de cellules ganglionnaires issues du cerveau postérieur. C'est le *canal cochléaire*. Sa région moyenne s'étrangle et se divise en deux poches, l'une supérieure, l'*utricule*, l'autre inférieure, le *saccule*. Elles sont en communication par le canal utriculo-sacculaire. Le saccule et l'origine du canal

cochléaire sont réunis par un conduit étroit, le *canal de réunion* ou de Hensen. Enfin de l'extrémité supérieure de l'utricule se séparent des évaginations en forme de disques semi-lunaires dont les parois s'accolent au niveau de la région moyenne, et dont la région marginale se dilate et se creuse. Il en résulte la formation de canaux semi-circulaires qui sont orientés suivant les trois directions de l'espace. Il y a deux canaux semi-circulaires verticaux et un canal horizontal. L'une de leurs extrémités se renfle au niveau du point où elle se continue avec l'utricule. C'est l'ampoule des canaux semi-circulaires.

La vésicule auditive s'est donc différenciée en trois grandes régions : 1° le canal cochléaire enroulé trois fois sur lui-même ; 2° le revêtement épithélial du vestibule membraneux, avec l'utricule et le saccule ; 3° les canaux semi-circulaires et leurs ampoules. De l'utricule et du saccule partent encore deux conduits qui se réunissent bientôt en un canal commun, le canal endolymphatique. Celui-ci représente une évagination très précoce de la vésicule auditive.

Des modifications importantes se réalisent dans le mésenchyme ambiant au cours de tous ces processus. Ils sont analogues à ceux qui se produisent autour des ébauches de l'œil et de l'axe cérébro-spinal embryonnaire. Il se différencie à la périphérie de ces formations d'origine ectodermique une enveloppe vasculaire, un espace lymphatique et une lame fibreuse, cartilagineuse ou osseuse. La pie-mère est en effet assimilable au labyrinthe membraneux ; la dure-mère correspond au labyrinthe osseux avec son périoste. L'espace subdural et l'espace sous-arachnoïdien trouvent leurs homologues dans les espaces périlymphatiques qui ont reçu autour du cochléaire le nom de rampes du limaçon (voir p. 180).

Le mésenchyme qui entoure le labyrinthe épithélial se divise en deux couches. Une couche interne qui conserve ses caractères mésenchymateux ; une couche externe qui prend peu à peu les caractères du cartilage embryonnaire. Autour des canaux semi-circulaires, ce cartilage forme une gaine qui se développe de telle sorte que le conduit épithélial se trouve appliqué contre le cartilage par son bord convexe. Le reste du mésenchyme compris dans le canal cartilagineux disparaît peu à peu en formant un espace libre rempli de périlymphe. C'est l'espace périlymphatique. Le tissu mésenchymateux appliqué contre la face externe du canal épithélial et contre la face interne du cartilage forme peu à peu deux lames conjonctives dont la première se vascularise abondamment et dont la seconde constitue le périchondre du cartilage. Celui-ci se transforme dans la suite en tissu osseux. On observe les mêmes modifications successives autour de l'utricule et du saccule. Il en résulte la différenciation du vestibule osseux et des espaces périlymphatiques vestibulaires qui communiquent avec les espaces périlymphatiques des canaux semi-circulaires. Des processus analogues, mais un peu plus compliqués, se passent autour du canal cochléaire.

Le tissu mésenchymateux qui forme l'axe du limaçon épithélial, celui qui accompagne les ramifications nerveuses qui se rendent à l'épithélium sensoriel, celui qui enveloppe extérieurement les tours de spire du limaçon épithélial se différencient en tissu cartilagineux tout d'abord, puis en tissu

osseux. Ainsi s'édifient l'axe du limaçon ou modiolus, la lame spirale osseuse, la lame des contours. Le mésenchyme situé au voisinage immédiat de ces formations squelettiques se transforme en périchondre, périoste, lames fibreuses. D'autre part, le mésenchyme compris entre ces bandes fibreuses et le canal cochléaire représente deux cordons situés l'un au-dessus, l'autre au-dessous de ce canal. Il se résorbe peu à peu et il se constitue ainsi deux conduits ou espaces qui sont la rampe vestibulaire et la rampe tympanique, situées l'une au-dessus et l'autre au-dessous du canal cochléaire. Ce sont deux espaces périlymphatiques analogues à ceux que nous avons vu se développer autour des canaux semi-circulaires et du vestibule membraneux. Les cellules les plus externes de ces cordons mésenchymateux se transforment en cellules plates de revêtement qui s'appliquent contre la face interne du squelette ostéo-fibreux environnant et qui limitent ces espaces lymphatiques. Le canal cochléaire prend alors une forme triangulaire sur coupe.

Le nerf auditif et le ganglion auditif, primitivement simples, se sont divisés au cours de tous ces processus. Le cordon nerveux s'est partagé en une branche vestibulaire avec un ganglion spécial dont les ramifications se rendent dans certains territoires de l'utricule, du saccule et des canaux semi-circulaires, et en une branche cochléaire dont le ganglion s'est allongé en même temps que le canal cochléaire et s'est logé dans un conduit situé à la base de la lame spirale osseuse. C'est le ganglion spiral ou de Corti, dont les ramifications périphériques se terminent dans le canal cochléaire.

Ce rapide exposé du développement de l'oreille interne nous montre donc que l'épithélium de l'utricule, du saccule, des canaux semi-circulaires et du canal cochléaire est d'origine ectodermique et que celui des rampes dites vestibulaire et tympanique est de nature mésodermique. Les terminaisons sensorielles des cellules ganglionnaires du nerf acoustique se font dans certaines régions seulement de l'épithélium ectodermique de l'oreille interne, où elles prennent les caractères particuliers des cellules sensorielles accessoires. Ce sont les taches, les crêtes acoustiques et la papille spirale, dont nous aurons à étudier plus spécialement l'histogénèse et la structure.

II. — Histogénèse des épithéliums sensoriels.

1° Histogénèse des crêtes acoustiques. — L'épithélium des canaux demi-circulaires est tout d'abord revêtu par des cellules cubiques assez basses ; il présente très tôt un repli transversal au niveau du plancher des ampoules et coiffe un soulèvement du tissu conjonctif sous-jacent qui renferme les terminaisons des nerfs ampullaires. Les cellules épithéliales de ce repli se multiplient et s'étagent sur quatre à cinq couches ; les plus superficielles deviennent volumineuses, claires et renferment un diplosome dont l'axe est parallèle à celui de la cellule (N. Van der Stricht). Ce sont les futures cellules sensorielles. Les cellules sous-jacentes se différencient en éléments de soutien et sécrètent une membrane réfringente qui recouvre la surface de l'épithélium ; c'est l'ébauche

de la *cupule terminale* (fig. 240), comme la crête épithéliale transversale est l'ébauche de la *crête acoustique*.

La crête acoustique se soulève de plus en plus et prend une forme globuleuse. Ses bords latéraux se continuent par des éléments cylindriques qui diminuent de hauteur de dedans en dehors et qui se prolongent sur les faces latérales de l'ampoule avec les cellules cubiques de revêtement. Ces éléments cylindriques constituent ainsi sur le plancher de l'ampoule, entre la crête et les faces latérales, des zones semi-lunaires qui correspondent aux *Plana semilunata* de Streifesand (Denis) (fig. 239). Retzius et Lang décrivent les Plana non sur le plancher, mais sur les faces latérales de l'ampoule.

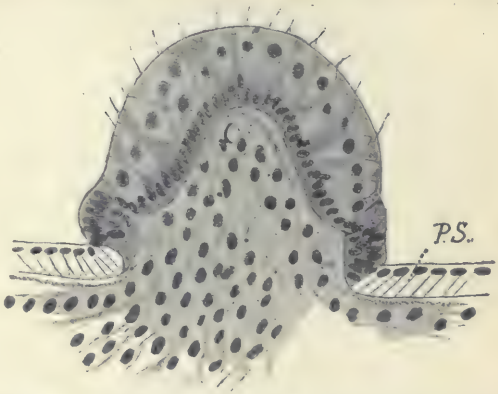

Fig. 239. — *Coupe transversale de l'ampoule postérieure d'un embryon de* Vespertilio murinus *de 35 millimètres.*

ps, planum semilunatum. × 320. D'après Denis.

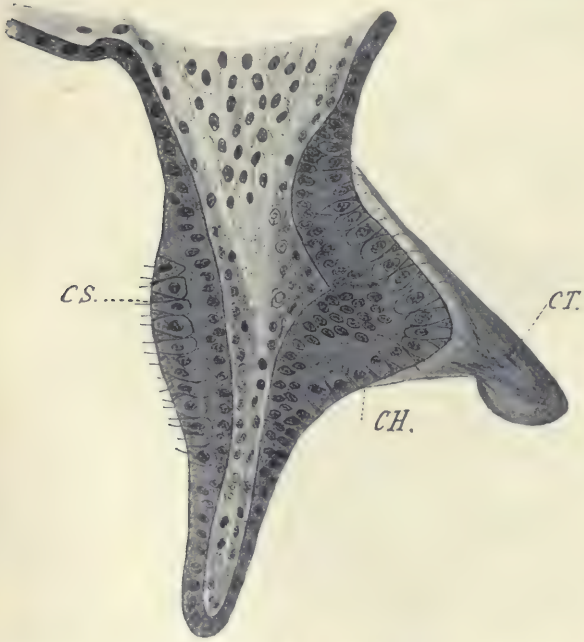

Fig. 240. — *Coupe transversale des crêtes acoustiques horizontale et supérieure d'un embryon de* Vespertilio murinus *de 19 millimètres.*

CH, crête horizontale. — *CS*, crête supérieure. — *CT*, cupula terminalis. × 230. D'après Denis.

La crête acoustique se modifie encore à une période plus avancée du développement. La membrane réfringente qui la recouvre s'épaissit, se transforme en une masse triangulaire en forme de croissant épais sur coupe transversale. Elle répond à la cupule terminale de Lang (fig. 240). La zone superficielle de l'épithélium est occupée par une couche de cellules sensorielles dont chacune est munie d'un mince prolongement rigide qui s'enfonce dans la cupule terminale. Certains auteurs (Kaiser, Pritchard) admettent qu'une sorte de membrane limitante analogue à la membrane réticulée de l'organe de Corti se différencie à la surface de la crête acoustique. Les recherches de N. Van

der Stricht ont confirmé son existence. Elle est tout d'abord représentée par des cadres cellulaires (*Schlussleisten*) qui entourent les extrémités apicales des cellules du neuro-épithélium auditif. Ces cadres s'épaississent graduellement, s'étendent sur les extrémités périphériques des cellules de soutien, sauf au niveau de leur région centrale, et respectent les surfaces arrondies des cellules auditives. Il se constitue ainsi une membrane superficielle qui demeure homogène ou qui prend une texture striée ou réticulée. « Il résulte de cette description que la membrane réticulée superficielle n'est point une formation cuticulaire épithéliale proprement dite, comme tous les histologistes l'admettent ; elle doit être rangée parmi les différenciations intercellulaires au même titre que les bandelettes cimentantes dont elles dérivent. »

2° Histogénèse des macules. — Deux régions du vestibule membraneux, l'une dans l'utricule, l'autre dans le saccule, présentent des processus histogénétiques semblables. Les cellules épithéliales s'y multiplient, s'allongent et se disposent sur plusieurs couches. Les plus superficielles se transforment en cellules sensibles ciliées ; les plus profondes sont des cellules de soutènement. Les régions épithéliales ainsi modifiées forment les *taches auditives* ou *macules utriculaires* et *sacculaires*.

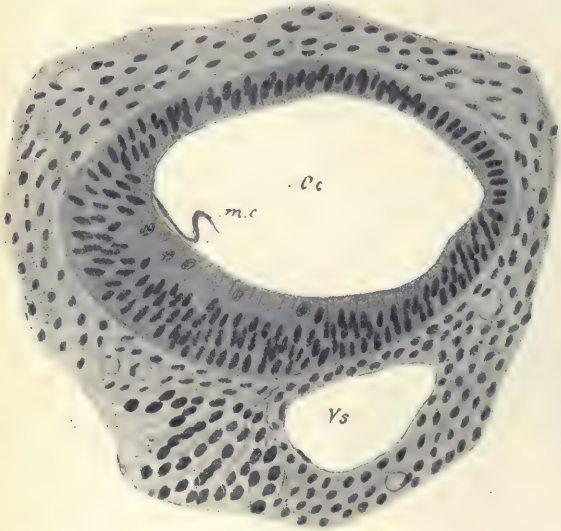

Fig. 241. — *Coupe transversale du canal cochléaire au niveau de la seconde moitié du premier tour chez un embryon de 12 millimètres* (Vespertilio murinus).

cc, canal cochléaire. — *mc*, membrane de Corti. — *vs*, vaisseau spiral. D'après Denis.

3° Histogénèse de la papille spirale. — Des modifications plus profondes se produisent au niveau des cellules épithéliales qui forment le plancher du canal cochléaire. Ce canal est tout d'abord arrondi et tapissé de cellules cylindriques (Böttcher, Baginsky, Kölliker). Puis sa paroi inférieure s'épaissit fortement ; elle montre six ou huit couches de noyaux ovalaires qui appartiennent à une seule assise de cellules cylindriques très élevées. A un stade un peu plus avancé, une mince membrane réfringente se sépare du pôle interne de ce canal, au point où l'assise stratifiée des noyaux se continue avec son bord. C'est l'ébauche de la *membrana tectoria* ou *membrane de Corti* (fig. 241). L'épithélium épaissi est divisé par un sillon longitudinal en deux reliefs, un externe, arrondi, qui diminue brusquement d'épaisseur pour se continuer avec la paroi externe du canal cochléaire, et

un interne, plus volumineux, qui se continue insensiblement avec la paroi interne de ce canal. Ces deux relèvements épithéliaux sont le petit bourrelet externe et le grand bourrelet interne (fig. 242 et 243) (Kölliker).

L'organe sensoriel du canal cochléaire dérive de ces formations embryonnaires. Seul le petit bourrelet prendrait part à son édification d'après Böttcher, Hensen, Baginsky ; le grand bourrelet y contribuerait également, d'après Gottstein et Retzius. Les recherches faites par Denis ont démontré que cette histogénèse se réalise de la façon suivante.

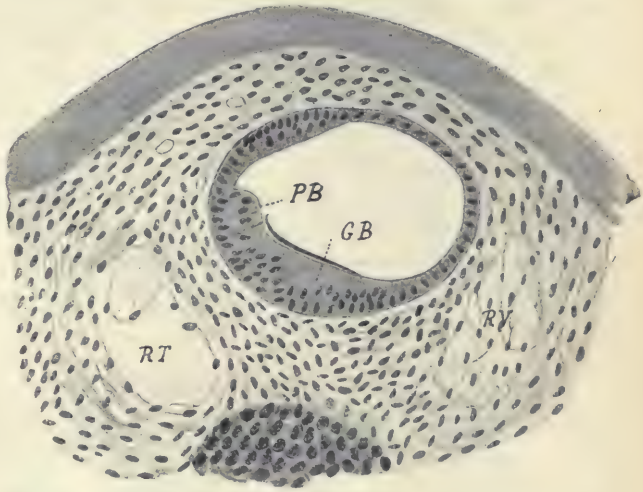

Fig. 242. — *Coupe transversale du canal cochléaire au niveau de la première moitié du premier tour chez un embryon de 12 millimètres* (Vespertilio murinus).

RT, rampe tympanique. — *RV*, rampe vestibulaire. — *PB*, petit bourrelet. — *GB*, grand bourrelet. × 160. D'après Denis.

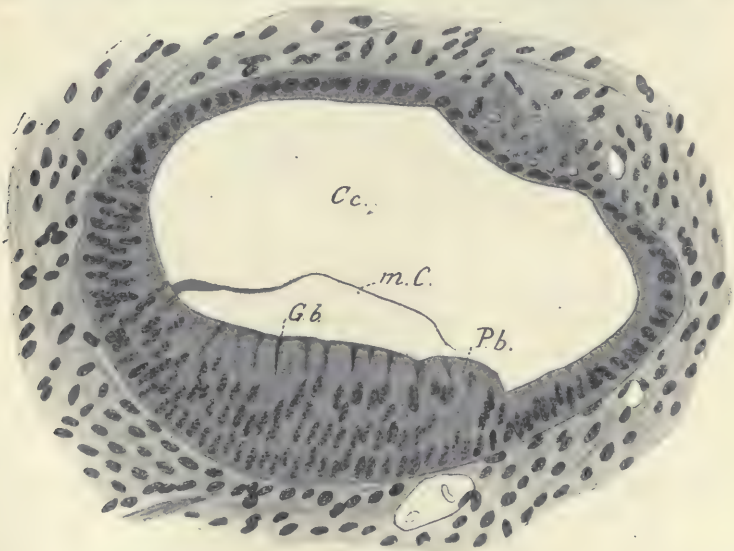

Fig. 243. — *Coupe transversale du canal cochléaire au niveau de la seconde moitié du second tour de spire. Longueur de l'embryon : 19 millimètres* (Vespertilio murinus).

Cc, canal cochléaire. — *mC*, membrane de Corti. — *Gb*, grand bourrelet. — *Pb*, petit bourrelet × 500. D'après Denis.

Le grand et le petit bourrelet sont tout d'abord constitués par une couche de cellules élevées. Puis une cellule située au niveau de la limite

qui sépare les deux bourrelets augmente de volume, surtout transversalement. Elle formera une des cellules de soutien de l'organe de Corti, le *pilier de Corti interne*. La moitié supérieure du petit bourrelet montre en même temps trois cellules cylindriques avec un volumineux noyau sphérique situé vers leur pôle inférieur. Ce sont les cellules sensorielles en voie de différenciation, les *cellules auditives externes*. Des prolongements allongés et minces, les soies auditives. se différencient sur leur surface libre. Quatre noyaux ovalaires sont situés au-dessous de ces trois cellules dans la partie inférieure du petit bourrelet. Le plus interne appartient à une cellule qui constituera le *pilier de Corti externe*. Les trois autres représentent les noyaux de cellules qui s'adapteront également à un rôle de soutènement; chacune d'elles

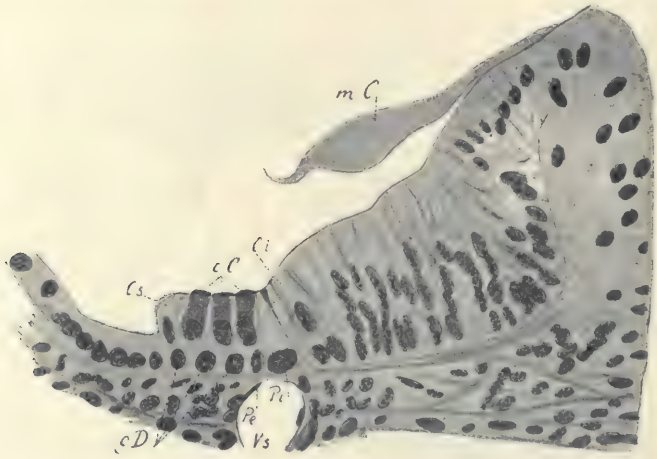

Fig. 244. — *Développement de l'organe de Corti chez l'embryon de* Vespertilio murinus de 19 *millimètres*.

Ci, cellule auditive interne, — *cC*, cellules de Corti. — *cD*, cellules de Deiters. — *Cs*, cellule de soutien. — *Pi*, *Pe*, cellules des piliers interne et externe. — *mC*, membrane de Corti. — *Vs*, vaisseau spiral. × 500. D'après Denis.

se prolongera en dehors de la cellule auditive correspondante et lui servira de point d'appui. Ce sont les *cellules de Deiters*. Les autres noyaux du petit bourrelet appartiennent à des cellules dont les plus externes s'allongeront et deviendront cylindriques (cellules de Hensen et de Claudius) et dont les autres s'abaisseront graduellement pour se continuer avec les cellules de revêtement plus externes.

Le gros bourrelet contient, en dedans de la cellule du pilier interne, un élément volumineux qui occupe en hauteur les deux tiers de l'épithélium et qui renferme un gros noyau sphérique. C'est la *cellule auditive interne*, le seul élément sensoriel qui se développe aux dépens du gros bourrelet (Gottstein, Denis, N. Van der Stricht) (fig. 244).

A un stade plus avancé, les cellules de piliers se différencient complètement, s'inclinent l'une vers l'autre et délimitent entre elles un espace appelé *tunnel de Corti*. La cellule de pilier externe se forme assez longtemps après la cellule de pilier interne. Le grand bourrelet s'affaisse ensuite de plus en plus, se sépare de la *membrana tectoria* qui s'est édifiée à sa surface

et limite ainsi une sorte de sillon désigné sous le nom de *sillon spiral interne*.

En résumé, le petit bourrelet donne naissance aux deux cellules de piliers de Corti, aux cellules auditives externes et aux cellules de soutien externes; le grand bourrelet fournit la cellule auditive interne, les cellules de soutien

FIG. 245. — *Coupe d'un tour de spire du limaçon chez un fœtus âgé de Cobaye.*

rt, *rv*, rampe vestibulaire et tympanique. — *rm*, rampe moyenne ou de Corti. — *mR*, membrane de Reissner. — *stv*, strie vasculaire. — *spe*, sillon spiral externe. — *éH*, épithélium de la protubérance de Huschke. — *mt*, *membrana tectoria* ou membrane de Corti.— *ip*, *ep*, cellules des piliers interne et externe adossées. — Cellules de Corti, l'une interne par rapport aux piliers, les trois autres externes. — 1, 2, 3, cellules de Deiters correspondant aux cellules de Corti externes. — *n*, nerf spiral à l'état embryonnaire. × 250.

internes et les éléments du sillon spiral interne. Les cellules auditives de l'organe de Corti se sont mises en rapport, pendant leur développement, avec les arborisations terminales du nerf cochléaire (fig. 245).

*
* *

Les diverses parties de l'organe auditif ont été progressivement acquises au cours de la phylogénèse. Leur étude comparative dans la

série des Vertébrés permet de suivre les étapes de leur évolution morphologique. Un véritable limaçon existe chez les Mammifères seuls. Les Oiseaux et les Reptiles possèdent un conduit aplati à son extrémité qui part du saccule et qui est l'homologue du canal cochléaire. C'est la *lagena*, qui renferme un organe de Corti et dont l'extrémité aveugle présente une tache d'épithélium sensoriel, la *macula lagenæ*. En outre, le plancher de l'utricule montre une autre tache qui manque aux Mammifères; c'est la *macula neglecta*. Ces animaux possèdent donc huit terminaisons nerveuses : un organe de Corti rudimentaire et sept macules et crêtes acoustiques.

Le diverticule sacculaire homologue du limaçon est très réduit chez les

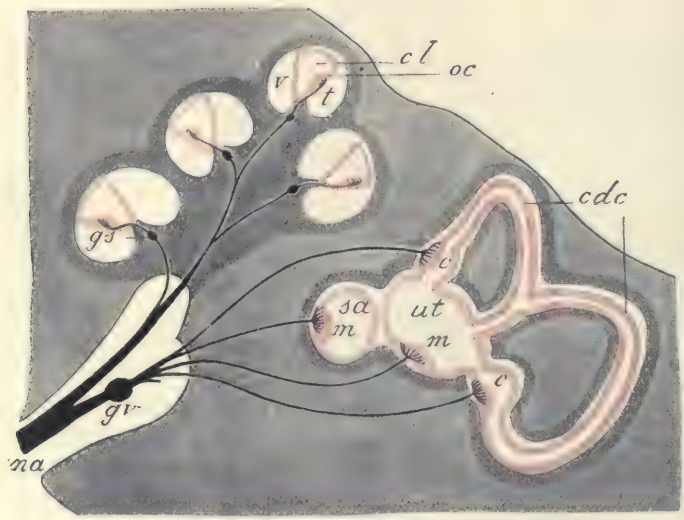

FIG. 246. — *Schéma de l'appareil auditif* (oreille interne) *et de ses ganglions.*

cl, canal limacéen ou de Corti. — *v*, *t*, rampes vestibulaires et tympanique du limaçon. — *oC*. organe de Corti. — *sa*, saccule. — *ut*, utricule. — *m*, tache acoustique (*macula*). — *cdc*, canaux demi-circulaires. — *c*, crête acoustique (*crista*). — *na*. nerf auditif. — *gs*, ganglions spiraux ou de Rosenthal. — *gv*, ganglion vestibulaire ou de Scarpa. D'après MATHIAS DUVAL, un peu modifiée.

Batraciens. Il est plus réduit encore chez les Poissons (cysticule, RENAUT) où il ne possède pas d'organe de Corti. Le labyrinthe de ces animaux renferme cependant une macula lagenæ et une macula neglecta. Mais la première est située dans le saccule à côté de la macule sacculaire, et la seconde dans le canal utriculo-sacculaire ou dans une évagination du saccule. Ajoutons enfin qu'un épaississement semblable à une macule a été observé par G. ALEXANDER chez l'embryon de Mammifères, au niveau du canal qui réunit le saccule avec le canal cochléaire. Il disparaît au moment de la naissance sans avoir présenté de connexion avec des terminaisons nerveuses. L'auteur le considère comme l'homologue de la papilla lagenæ des Batraciens et des Poissons. Le nombre des taches épithélio-sensorielles qui appartiennent au ganglion de Scarpa est donc plus considérable chez les Vertébrés inférieurs que chez les Vertébrés supérieurs; ce nombre diminue et se réduit à six chez ces derniers, en même temps que le canal cochléaire, l'organe de

Corti et le ganglion de Corti atteignent leur développement complet. Les organes phono-récepteurs (ou de Corti) deviennent donc de plus en plus importants au cours de la phylogénèse; ils représentent un perfectionnement organique considérable et une adaptation à des impressions auditives nouvelles et compliquées.

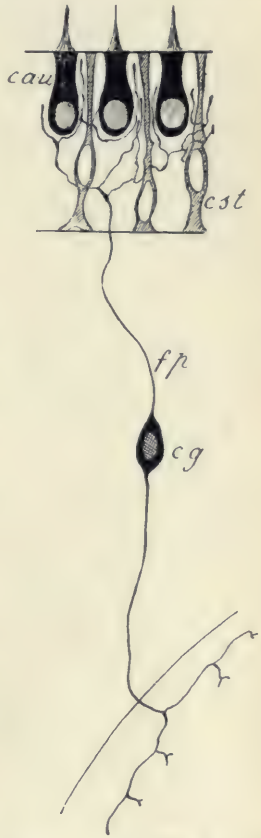

Fig. 247. — *Schéma de l'organe auditif.*

cau, cellule auditive. — *cst*, cellule de soutien. — *cg*, cellule ganglionnaire. — *fp*, fibre du nerf auditif, prolongement périphérique d'une cellule ganglionnaire.

Article 2. — STRUCTURE DE L'ORGANE AUDITIF

Nous avons vu qu'il est essentiellement constitué par des cellules sensorielles ganglionnaires et par des cellules sensorielles accessoires. Les premières sont comprises dans les ganglions de Scarpa et de Corti. Les secondes sont situées au niveau des crêtes acoustiques, des macules acoustiques et de la papille spirale. Les crêtes et macules sont en connexion avec les cellules sensorielles du ganglion de Scarpa; la papille spirale est en rapport avec celles du ganglion de Corti ou de Rosenthal (fig. 246 et 247).

I. — Cellules sensibles ganglionnaires.

1° Cellules sensibles du ganglion vestibulaire ou de Scarpa. — Ce sont des cellules unipolaires ou en T dont le pédicule se divise en deux prolongements, un prolongement central et un prolongement périphérique. Les prolongements périphériques forment une branche appelée branche vestibulaire du nerf acoustique. Celle-ci se divise en rameaux (utriculaires, sacculaires, ampullaires) qui se terminent autour des cellules sensorielles accessoires des macules et des crêtes acoustiques. Les prolongements centraux, au niveau de la pénétration de ce nerf dans la moelle allongée, sont rassemblés en une racine distincte, la racine interne ou vestibulaire. Ils parviennent au voisinage d'une masse grise volumineuse, le *noyau à grosses cellules de l'acoustique* ou *noyau de Deiters*, et se divisent alors en deux branches, une branche ascendante et une branche descendante. La première se termine dans la substance grise de ce noyau; un certain nombre de ses fibres se rendraient jusqu'au toit du cervelet (Van Gehuchten, Ramon y Cajal). La seconde constitue la *racine descendante de l'acoustique*. Ses fibres se ramifient et se terminent dans une colonne de cellules nerveuses située en dedans de la racine descendante.

2° Cellules sensibles du ganglion spiral ou de Corti. — Ces éléments

sont situés dans le canal spiral du modiolus. Ce sont des cellules bipolaires dont les prolongements périphérique et central se détachent des pôles opposés du corps protoplasmique. Les prolongements périphériques vont se ramifier autour des cellules auditives de la papille spirale.

Les prolongements centraux forment la masse principale du nerf acoustique. Ils en constituent la racine externe ou cochléaire dont les fibres arrivent dans deux noyaux gris de la moelle allongée, le « tubercule latéral » et le « noyau accessoire » et se bifurquent chacune en deux branches, l'une ascendante et l'autre descendante. Celles-ci s'épuisent par des ramifications collatérales et terminales parmi les cellules de ces noyaux. Les noyaux gris où aboutissent les racines vestibulaire et cochléaire renferment les cellules d'origine de la voie acoustique centrale.

II. — Les épithéliums sensoriels auditifs.

1° Les macules utriculaire et sacculaire et le vestibule membraneux. — L'épithélium des macules comprend des cellules sensorielles et des cellules de soutien.

Les premières sont cylindriques. Leur surface présente une sorte de poil ou de soie allongée, le « poil auditif » (Retzius, Ranvier, Mathias-Duval). Elles occupent environ la moitié de la hauteur totale de l'épithélium, la moitié superficielle, leurs noyaux formant une rangée située à égale distance de la surface et de la membrane basale.

Le poil auditif est constitué par une série de minces filaments parallèles disposés en un cône de fibrilles accolées, dont la base représente une sorte de croissant ou de plaque basale (N. Van der Stricht). Ces fibrilles se détachent d'une cuticule sécrétée par la cellule sur sa face apicale, au niveau de son diplosome. Certains auteurs admettent que le pôle inférieur des cellules ciliées envoie dans la profondeur un ou plusieurs prolongements très minces qui descendraient jusqu'à la membrane basale et s'y insèreraient (Siebenmann, Cannieu).

Les éléments de soutien sont très allongés (30-40 μ), étroits et columnaires. Ils présentent un épaississement inférieur conique, coupé à angle droit, qui est appliqué sur la membrane basale; un renflement cytoplasmique qui renferme le noyau; un prolongement périphérique qui atteint la surface de l'épithélium et se termine par une cuticule épaisse. Le corps protoplasmique, au niveau du point où se trouve le noyau, envoie latéralement des expansions ramifiées. Les cellules de soutien sont encore dites cellules fusiformes (M. Schultze).

La surface libre de ce neuroépithélium montre, sur une vue de face, des champs polygonaux de dimensions variables. Les plus grands renferment des diplosomes excentriques; ils répondent aux cellules auditives; les plus petits conservent le diplosome à leur centre; ils correspondent aux cellules de soutènement (N. Van der Stricht).

Les macules sont recouvertes par une couche muqueuse molle, épaisse, appelée *membrane otolithique* (Retzius). Elle n'est pas appliquée immédiatement sur l'épithélium sensoriel. Un espace large de 20 μ environ l'en

sépare le plus souvent et cet espace est traversé radiairement par les poils auditifs ; ceux-ci s'enfoncent dans la zone inférieure de cette membrane, se coudent à angle droit, prennent une direction tangentielle et donnent à la zone qu'ils occupent un aspect strié dans le sens longitudinal (Brewer). La substance de la membrane otolithique est remplie de concrétions calcaires. Ce sont les « otoconies » (Breschet), les « otolithes », le « sable auditif ». Elles sont composées par du carbonate de chaux qui imprègne une substance fondamentale organique. On n'en trouve pas dans la zone membraneuse tournée vers l'épithélium. L'existence de la membrane otolithique ne paraît pas constante. Denis ne l'a jamais vue sur les taches acoustiques du Murin.

L'épithélium qui tapisse le reste du vestibule membraneux conserve

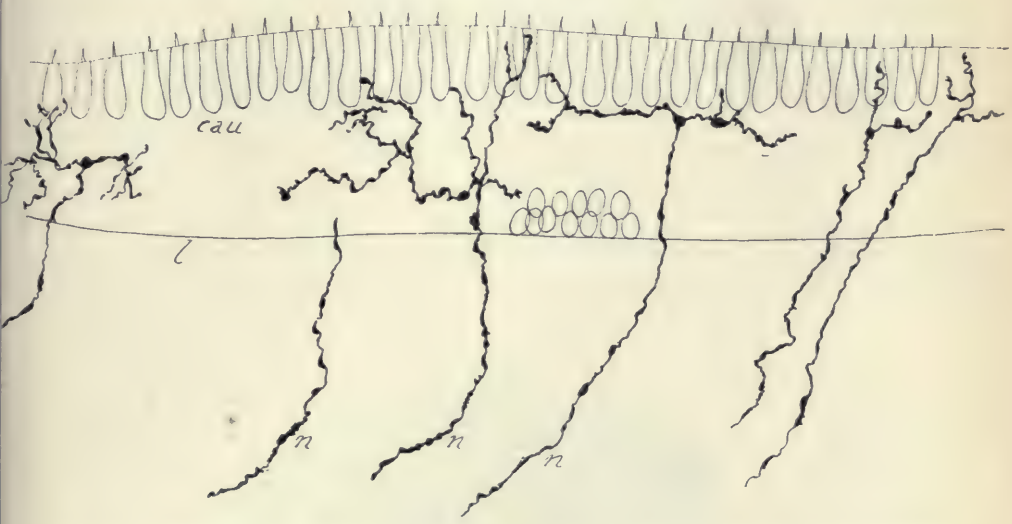

Fig. 248. — *Macula d'un embryon de Poulet du onzième jour de l'incubation avec les terminaisons nerveuses.*

l, limite de l'épithélium. — *cau*, cellules auditives. — *n*, nerfs. Méthode de Golgi. D'après Retzius.

les caractères qu'il possédait à l'état embryonnaire. C'est un épithélium bas, formé de cellules disposées sur une seule couche et polygonales quand on les voit de face. Il s'élève peu à peu sur les bords des taches acoustiques.

Le chorion du vestibule est peu développé (26-35 μ d'épaisseur en moyenne, d'après Kölliker). Il présente son épaisseur maxima au niveau des macules. Il est constitué par des fibres conjonctives et élastiques enlacées dans tous les sens. Il montre des papilles peu élevées en certains points, surtout dans la région périphérique des macules et au niveau de l'embouchure des canaux semi-circulaires. Ses faisceaux conjonctifs se continuent avec les mailles des espaces périlymphatiques et des cellules pigmentaires se recontrent dans les tractus qui limitent ces espaces. Ceux-ci sont donc comparables, au point de vue morphologique et fonctionnel, à la « lamina fusca scleræ » et au tissu suprachoroïdien (Henle, Kölliker, Schwalbe).

Les nerfs des taches acoustiques se ramifient dans le chorion et perdent leur myéline en traversant la membrane vitrée. Les cylindre-axes nus for-

ment un plexus au niveau de la base des cellules de soutien ; des branches nombreuses partent de ce plexus et se ramifient autour des cellules ciliées en un lacis de fibrilles terminées par des renflements en forme de bouton (Retzius, Ramon y Cajal, Lenhossèk, Cannieu). Cette disposition permet d'attribuer aux cellules ciliées seules la propriété sensorielle (fig. 248).

Les recherches récentes de Kolmer ont montré qu'il existe deux sortes de fibres nerveuses se rendant à l'épithélium sensoriel ; elles ont été vues par Cajal dans les crista. Ce sont les fibres épaisses et les fibres grêles. Les premières renferment des neurofibrilles qui seraient en connexion directe avec les neurofibrilles des cellules sensorielles. Les secondes, au contraire, s'épanouissent à la périphérie des éléments sensoriels, se terminent par de petits renflements aplatis et répondent aux terminaisons libres décrites dans les épithéliums en général. Kolmer assure en outre que les fibrilles intracellulaires d'une cellule sensible peuvent être en connexion avec les fibrilles d'axones différents. Cette union entre les fibrilles des cellules et des nerfs paraît se réaliser chez l'embryon ; leur différenciation se ferait indépendamment dans l'axone et dans la cellule et la continuité substantielle s établirait ensuite (fig. 249).

2° Les crêtes acoustiques et les canaux semi-circulaires. — Les canaux semi-circulaires présentent une structure semblable à celle du

Fig. 249. — *Coupe de crête acoustique de Chat.*

Méthode de Cajal. Fibrilles des cellules auditives en continuité directe avec celles des cylindre-axes épais. Plusieurs cellules peuvent être en connexion avec un seul cylindre-axe. D'après W. Kolmer.

vestibule membraneux. Ils sont constitués par une membrane conjonctive, tapissée par un épithélium aplati unistratifié. Nous savons déjà par le développement que le plancher des ampoules est soulevé par un repli con-

jonctif transversal, la crête ampullaire, *crista acustica* (Schultze) qui se termine latéralement par deux surfaces demi-circulaires, les *Planum semilunatum* (Streifensand). Crista et Planum sont recouverts par l'épithélium sensoriel qui offre la même structure que celui des macules (voir fig. 239 et 240). Il y a lieu cependant de remarquer que les cils des cellules auditives y sont particulièrement longs. Ils présentent une direction rectiligne dans le milieu de la crête acoustique et s'inclinent vers l'axe médian sur les parties latérales. Ils sont plongés dans une masse triangulaire sur coupe transversale, la cupule terminale. Celle-ci ne s'observe bien que sur les préparations fixées ; aussi certains auteurs doutent-ils de son existence (Hensen). D'après Kaiser, les soies auditives sont plongées dans une substance homogène et gélatineuse qui se coagule sous l'influence des réactifs fixateurs. Denis l'a également retrouvée dans les objets fixés et il remarque que son développement marche parallèlement avec celui de l'épithélium sensoriel de la crête. La cupule ne renferme pas d'otoconies.

3° La papille spirale et le limaçon membraneux. — Le limaçon membraneux est représenté par un long tube enroulé en spirale, le canal cochléaire. Il prend naissance dans le vestibule par une extrémité aveugle, le cæcum cochléaire, s'engage dans le limaçon osseux avec deux autres conduits qui se développent au-dessus et au-dessous de lui (rampes vestibulaire et tympanique), et se termine au niveau de l'infundibulum de la coupole par une extrémité en cul-de-sac, le cæcum terminal.

A. **Topographie du limaçon.** — Pour nous rendre compte des rapports de ce canal avec les deux rampes qui l'accompagnent, examinons une coupe longitudinale passant par le grand axe du limaçon (fig. 250). Nous supposerons, pour simplifier les descriptions qui vont suivre, que la pointe de cet organe est tournée vers le haut et sa base vers le bas. Une telle coupe nous montre que l'axe du limaçon est constitué par une masse osseuse triangulaire ; c'est la *columelle* ou *modiolus* qui se continue latéralement avec la *lame des contours*. Celle-ci forme une masse osseuse qui est appliquée sur les bords de la columelle et qui limite une série de cavités arrondies. Ces cavités représentent les sections du canal limacéen qui s'enroule autour de la columelle et décrit trois tours de spire. Chacune de ces cavités est cloisonnée par une lame qui part de son bord interne et qui s'avance à son intérieur jusqu'au tiers environ de son diamètre transversal. C'est la *lame spirale osseuse*. Le canal limacéen est tapissé en dedans par le périoste. Celui-ci s'épaissit considérablement sur la face externe du canal et sur la lame spirale, surtout au niveau de son extrémité. Le premier de ces épaississements est désigné sous le nom de *ligament spiral* ou *stratum semilunaire* (Kölliker) ; le second sous celui de *limbe de la lame spirale* ou *crête spirale* (Henle, Waldeyer). Une sorte de membrane part de l'extrémité externe de la crête spirale, se dirige en dehors suivant la direction de la lame spirale osseuse et s'insère sur le ligament spiral. C'est la *membrane basilaire* ou *lame basilaire* (Claudius). Une autre cloison se détache également de la face supérieure de la crête spirale, se dirige en haut et en dehors et s'insère sur le ligament spiral au niveau de son extrémité supé-

rieure. C'est la *membrane vestibulaire* ou de *Reissner*. Ces cloisons délimitent dans le canal limacéen trois canaux ou rampes :

1° *La rampe ou canal cochléaire*, compris entre le ligament spiral, la membrane de Reissner, la membrane basilaire et la crête spirale. Il dérive

Fig. 250. — *Coupe longitudinale de limaçon de Rat jeune.*

col, columelle ou modiolus. — *lc*, lame osseuse des contours. — *lso*, lame spirale osseuse. — *ls*, ligament spiral. — *mb*. membrane basilaire — *crs*, crête spirale. — *mR*, membrane de Reissner. — *cv*, canal ou rampe vestibulaire. — *cc*, canal ou rampe cochléaire. — *ct*, canal ou rampe tympanique. — *nc*, nerf cochléaire. — *gC*, ganglion de Corti. — *stv*, strie vasculaire. — *mC*, membrana tectoria ou membrane de Corti. — *ps*, papille spirale ou organe de Corti. × 25.

de l'ébauche épithéliale cochléaire, évagination du saccule embryonnaire, dont les parois épithéliales se sont doublées de formations mésenchymateuses d'abord et fibreuses ensuite.

2° *Les rampes ou canaux vestibulaire et tympanique*, situés respectivement au-dessus et au-dessous du canal cochléaire, qui se sont différenciés au sein du mésenchyme péricochléaire et qui possèdent la signification de conduits ou espaces périlymphatiques.

Le canal cochléaire présente une forme à peu près triangulaire sur coupe transversale. Cette forme triangulaire s'observe seulement au niveau du tour de spire inférieur, où la paroi vestibulaire limite avec l'inférieure un angle de 45° environ. Il s'aplatit de plus en plus au niveau des tours de spire suivants. Il mesure, en effet, chez l'Homme, 0 mm. 35 de hauteur sur 0 mm. 50 de largeur dans le dernier tour de spire, et 0 mm. 45 de largeur sur 0 mm. 80 de hauteur dans le premier tour (Retzius).

La paroi inférieure ou tympanique est constituée par la lame spirale osseuse, la crête spirale et la membrane basilaire. Celle-ci supporte

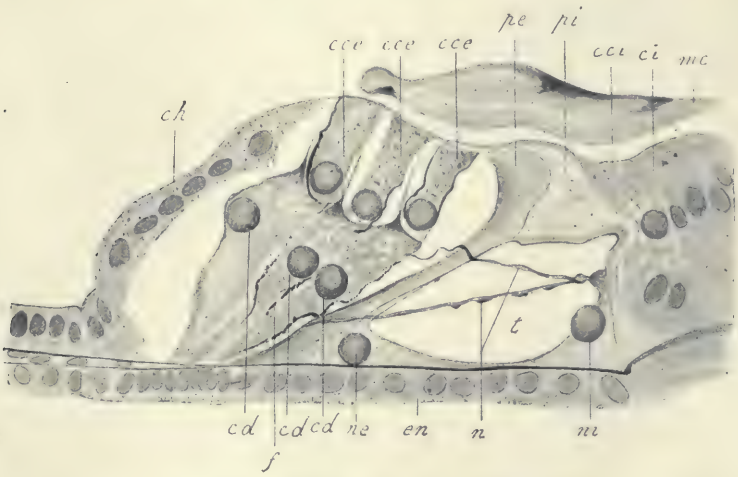

Fig. 251. — *Organe de Corti d'un Cobaye adulte.*

cCe, cellules de Corti externes. — *cCi*, cellule de Corti interne. — *cD*, cellules de Deiters ou de soutien. — *pi*, *pe*, piliers interne et externe et *ni*, *ne*, leurs noyaux. — *t*, tunnel de Corti. — *mC*, membrane de Corti ou *membrana tectoria*. — *ch*, cellules de Hensen ou cellules externes de soutien. — *ci*, cellules internes de soutien. — *n*, nerf qui traverse le tunnel de Corti. — *f*, fibrilles nerveuses se rendant aux cellules externes de Corti. — *en*, endothélium de la rampe tympanique du limaçon. × 370.

l'épithélium sensoriel, *organe de Corti* ou *papille spirale*, qui va retenir tout d'abord notre attention (fig. 251).

B. **Organe de Corti** [ou *Organon spirale*, *Papilla spiralis* (Huschke), *Papilla acustica basilaris* (G. Retzius)]. Il représente la région du canal cochléaire embryonnaire qui s'est différenciée en épithélium sensoriel. Nous avons vu qu'à la suite de cette différenciation l'organe de Corti paraît formé sur coupe transversale : par deux cellules de soutien, les piliers de Corti ; par trois ou quatre cellules sensorielles externes et une cellule sensorielle interne ; par des cellules de soutien externes et internes ; par une membrane mince et cuticulaire qui recouvre la surface de la papille spirale (membrane réticulaire) (fig. 251 et 257).

a) Les *piliers de Corti* (Waldeyer) ou *fibres de Corti* (Kölliker), *fibres arciformes* (Hensen), sont au nombre de deux sur coupe transversale de la papille spirale, un pilier interne et un pilier externe (fig. 252). Ils sont incli-

nés obliquement l'un sur l'autre et délimitent entre eux un espace en forme de tunnel appelé *tunnel de Corti*. Ce tunnel, ainsi que les pieds des deux piliers de Corti, recouvrent la zone interne ou lisse de la membrane basilaire, encore appelée pour cette raison *habenula tecta*.

Ces piliers sont formés par une masse cytoplasmique très réduite, située dans leur région inférieure et par une substance rigide, cuticulaire, sécrétée par le cytoplasme, et disposée en forme d'S italique très allongée. Cette substance est étroite dans la partie moyenne ou corps et se renfle aux deux extrémités du pilier en une tête et une base élargie ou pied, implanté sur la membrane basilaire. Elle est traversée par des fibres assez volumineuses qui partent d'épaississements triangulaires situés au niveau du pied, convergent les unes vers les autres dans la région moyenne du corps, puis s'écartent à nouveau et s'irradient dans la région céphalique. Elles se terminent à ce niveau et se fusionnent en un corps unique, le « corps interne céphalique » (Schwalbe, Joseph). Un certain nombre de ces fibrilles se prolongent toutefois dans les expansions phalangées qui se détachent sous forme de lames des extrémités céphaliques.

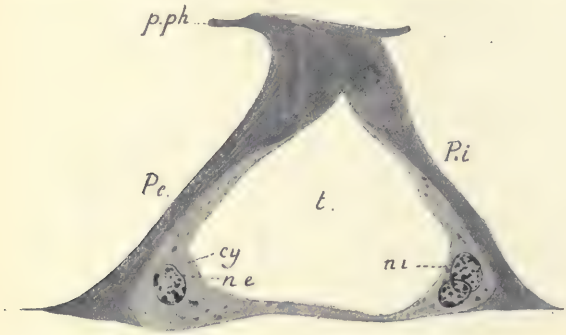

Fig. 252. — *Pilier de Corti de jeune Rat.*

pi, pilier interne. — *pe*, pilier externe. — *cy*, cytoplasme des cellules de piliers. — En plus sombre, substance cuticulaire des piliers de Corti. — *pph*, prolongement phalangé du pilier externe. — *ne*, noyau du pilier externe. — *ni*, noyaux du pilier interne. — *t*, tunnel de Corti. × 400.

Les recherches récentes de Kolmer et de N. Van der Stricht ont bien mis en évidence cette structure filamenteuse de la substance cuticulaire des piliers de Corti (fig. 252 et 253).

Le pied et le corps sont entourés par un cytoplasme granuleux, amoncelé surtout du côté du tunnel, et muni de un et quelquefois de deux noyaux.

Le *pilier externe* est plus long et plus épais que le pilier interne. Il est terminé par une tête arrondie, volumineuse, qui s'articule avec la tête du pilier interne creusée en sens inverse. Cette extrémité céphalique est limitée latéralement et en dedans par un bourrelet en fer à cheval. Ce bonrrelet donne naissance à une expansion aplatie, dite « expansion phalangée », qui se prolonge en dehors sur une assez grande étendue et dont l'extrémité libre est découpée en forme de tête de phalange. La tête du pilier renferme un diplosome rejeté dans sa région la plus externe (N. Van der Stricht). La masse principale du cytoplasme est localisée sur la face interne du pilier externe, au niveau du point où le pied s'applique sur la membrane basilaire. Il s'étale sur la membrane basilaire, rejoint souvent celui du pilier opposé et renferme des granulations de pigment jaune. — L'expansion phalangée du pilier externe présente 8 à 10 prolongements des fibres de piliers

(Spee, Kolmer) (fig. 253). Elle est surmontée par un épaississement cytoplasmique pigmenté qui est lui-même recouvert par le prolongement du pilier interne (Spee). Les piliers externes possèdent une grande longueur, surtout dans le tour de spire supérieur. Ils mesurent 62 μ dans le tour de spire inférieur, 100 μ dans le tour de spire moyen, 130 μ dans le tour de spire supérieur (Retzius). Leur nombre serait de 3.850 (Retzius). Il correspond exactement à celui des cellules sensorielles de la première rangée (N. Van der Stricht).

Le *pilier interne* est plus court et plus mince que le pilier externe. Sa tête est creusée d'une sorte de cavité sigmoïde dans laquelle s'articule la tête du pilier externe. Elle envoie en dehors une expansion dont la forme, sur coupe transversale, rappelle celle d'un aviron ou d'une lame de rasoir (Renaut). Elle recouvre la face supérieure de l'expansion phalangée du pilier externe. Le cytoplasme du pilier interne forme souvent deux masses distinctes dont chacune renferme un noyau. La première est située au-dessous de la tête, la seconde en dehors du pied. La longueur des piliers internes augmente depuis l'origine jusqu'à l'extrémité du canal cochléaire. Ils mesurent 48 μ dans le premier tour, 68 μ dans le deuxième, 70 μ dans le troisième (Retzius).

Fig. 253. — *Quatre piliers externes de Porc.*

D'après une coupe parallèle à l'axe du modiolus. On voit nettement les filaments de soutien qui se prolongent dans la tête du pilier et dans l'expansion phalangée. D'après Walther Kolmer.

Les piliers internes et les piliers externes, en s'articulant les uns avec les autres, constituent l'*arcade de Corti*. Ils s'articulent de telle sorte que l'expansion du pilier interne recouvre, mais incomplètement, l'expansion phalangée du pilier externe. Comme les piliers internes sont moins nombreux (1) que les piliers externes, il s'ensuit qu'ils ne sont pas situés les uns vis-à-vis des autres; la tête d'un pilier externe s'adapte dans la cavité articulaire que deux têtes de piliers internes contribuent à former. Ce fait s'observe bien sur une vue cavalière de l'organe de Corti après dissociation. On voit alors l'expansion phalangée du pilier externe dépasser en dehors les expansions des piliers internes au niveau de leur ligne de soudure latérale.

b) *Cellules auditives.* — Les cellules auditives, pseudo-sensorielles, se distinguent en externes ou en internes selon qu'elles sont placées en dehors ou en dedans de l'arcade de Corti.

Les *cellules sensorielles internes* forment une rangée unique en dedans

(1) Les piliers internes seraient, chez l'Homme, au nombre de 5.600, et les externes au nombre de 3.800 d'après Retzius. Waldeyer donne les chiffres de 6.000 et 4.500 ; Krause, ceux de 6.600 et 4.950. Ranvier compte, chez le Lapin, 7 têtes de piliers internes pour 5 têtes de piliers externes.

des piliers internes. Leur extrémité supérieure est coupée à angle droit ; elle est limitée en dehors par des espaces curvilignes, comme sectionnés à l'emporte-pièce dans les plaques terminales qui dépassent en dedans la tête des piliers internes. Le diamètre transversal des cellules auditives internes est plus considérable que celui des piliers ; aussi plusieurs plaques sont-elles nécessaires pour délimiter la circonférence supérieure des cellules auditives internes. On compte en effet cinq cellules sensorielles pour huit piliers. Le reste de la circonférence supérieure des cellules auditives est délimitée par les plaques cuticulaires terminales des cellules de soutien internes.

Le corps cellulaire des cellules sensorielles est cylindrique ; son extrémité inférieure est arrondie et renferme un noyau volumineux. Le cytoplasme présente dans sa région superficielle un amas granuleux, le corps de Hensen. Spee lui donne le nom d'« enclave céphalique » et Walter Kolmer le range dans la catégorie des corps intracellulaires désignés sous le nom de trophosponge. Des poils courts et roides partent de cette enclave céphalique, font saillie à la surface de la cellule et se disposent suivant une ligne légèrement courbe à concavité tournée en dedans. Ce sont les « poils auditifs » ou « soies auditives ». Leur nombre est variable suivant les espèces animales. On en compte une vingtaine au moins chez l'Homme, huit seulement chez le Chat et le Lapin, etc. (Retzius).

Les *cellules sensorielles externes* sont semblables aux internes. Elles sont disposées sur trois rangées chez la plupart des Mammifères. Chez l'Homme et quelques Primates, on compte dans le tour de spire inférieur trois rangées de cellules sensorielles externes, quatre rangées dans le tour moyen, cinq rangées dans le tour supérieur (Schwalbe, Retzius, Cannieu). Mais cette disposition n'est pas constante. Les poils auditifs des cellules sensorielles externes sont disposés en fer à cheval, à concavité tournée en dedans. Le corps de Hensen y est particulièrement net. Leur extrémité inférieure renferme une enclave homogène qui n'existe pas dans les cellules internes (Retzius). Spee a découvert dans toutes les cellules auditives un microcentre, constitué par un corpuscule (centriole) situé à l'extrémité supérieure de la cellule, en dehors du corps de Hensen, et sur le côté convexe de la ligne d'insertion des poils auditifs. D'après N. Van der Stricht, le corpuscule central le plus superficiel peut engendrer un petit flagellum qui fait saillie à la surface libre. Le diplosome primitif ou principal forme, au cours du développement de la cellule auditive, des corpuscules centraux multiples ou accessoires. L'un de ceux-ci s'éloigne légèrement de la surface du cytoplasme et donne naissance, chez le Cobaye adulte, à un corps volumineux formé par un ou deux corpuscules centraux entourés par une couche épaisse et dense. Cet élément répond peut-être au corps de Hensen. Il est important de remarquer que les cils acoustiques ne naissent pas aux dépens de corpuscules centraux, sauf quelquefois un ou deux flagellums ; ils représentent donc des expansions non vibratiles, conformément à la manière de voir de Henneguy. Lenhossèk, Joseph, Fuchs, etc. La région protoplasmique infranucléaire des cellules auditives renferme une masse plus colorable désignée sous le nom de corps de Retzius. D'après W. Kolmer, cette masse répond à un épaississement du réseau fibrillaire intracel-

lulaire avec lequel se continuent les fibrilles des terminaisons nerveuses. On discute encore la question de savoir si les cellules sensorielles sont munies d'une expansion inférieure qui se prolongerait jusqu'au niveau de la membrane basilaire. Baginsky, Nuel, Cannieu en affirment de nouveau l'existence. Nuel avance même que ce prolongement se divise en trois expansions qui s'attachent sur les trois fibres les plus proches de la membrane basilaire. Spee soutient aussi que l'extrémité inférieure des cellules sensorielles est découpée dendritiquement. Denis n'a constaté cette expansion inférieure à aucune phase de l'ontogénèse, pendant laquelle, cependant, elle devrait se manifester avec le plus d'évidence.

c) *Cellules de soutien* (ou *cellules de* Deiters). — Les cellules de soutien se distinguent en externes et en internes.

Les *cellules de soutien externes* sont situées en dehors des piliers externes et sont disposées de telle sorte que chacune d'elles correspond à une cellule sensorielle. Elles possèdent une configuration générale fusiforme et on peut leur distinguer un corps, un col et une plaque terminale ou phalange. Le corps cellulaire est formée par une masse protoplasmique, dont la base s'appuie sur la membrane basilaire et dont les faces latérales se mettent en contact avec le corps cellulaire des cellules de Deiters voisines. Il se termine à mi distance à peu près entre la surface et la base de l'organe de Corti. Il est constitué par un protoplasme clair, finement granuleux, avec un noyau situé le plus souvent dans sa partie supérieure (Retzius, Ranvier). On y trouve également deux corpuscules centraux (Spee). Ce protoplasme renferme une fibre réfringente, surtout bien développée chez les animaux un peu âgés (Renaut) ; elle est située soit dans l'axe, soit dans les parties latérales du corps cellulaire, sur lequel elle peut faire un relief longitudinal (Renaut). Elle se poursuit dans le prolongement périphérique ou col. C'est le filament de soutien de Retzius. D'après N. Van der Stricht, l'appareil filamenteux de soutien commence par un épaississement en forme de cône, se continue en droite ligne dans le corps cytoplasmique et se divise au-dessus du noyau en deux faisceaux, un faisceau principal et un faisceau accessoire ; celui-ci se continue dans le prolongement phalangé ; le premier s'épanouit en un cône fibrillaire dont la base est tournée vers le sommet excavé du corps cellulaire qui loge l'extrémité profonde de la cellule sensorielle. Les fibrilles de ce cône se terminent sur une plaque épaisse qui circonscrit la région profonde de la cellule acoustique (fig. 254).

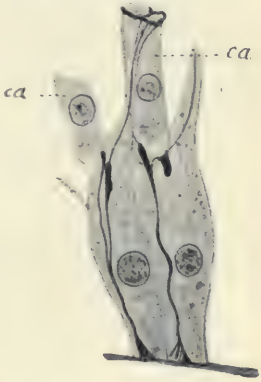

Fig. 254. — *Cellule de Deiters de Porc.*

Début du deuxième tour de spire du limaçon. On voit nettement la fibre de soutien. En *ca*, cellules auditives. D'après Walther Kolmer.

Le col commence au niveau de l'extrémité supérieure du corps. Celui-ci se rétrécit brusquement à égale distance entre la membrane basilaire et la surface épithéliale. Il se prolonge vers le haut par une expansion très étroite constituée par le filament de soutien entouré d'une mince couche de

cytoplasma. Celui-ci présente chez l'Homme un léger épaississement situé au milieu du col (Spee) et rempli de granulations pigmentaires. Le filament de soutien se termine par une plaque ou cuticule en forme de phalange (Deiters) qui occupe la surface de la papille spirale. Le filament de soutien se divise, dans le voisinage de la phalange, en un certain nombre de fibrilles terminales; celles-ci s'épanouissent en éventail vers la face inférieure de la phalange et forment un épaississement en bordure appelé « anneau céphalique » de la cellule de Deiters (Spee). Le col des cellules de Deiters n'est pas dirigé verticalement vers la surface de la papille acoustique. Il s'incline vers la pointe du limaçon, suivant la direction spirale de l'organe de Corti. Sur une vue cavalière de cet organe, on remarque qu'une phalange donnée ne répond pas au corps cellulaire situé exactement au-dessous d'elle, mais au corps cellulaire situé en direction spirale quatre ou cinq rangées plus loin vers la base du limaçon (fig. 255).

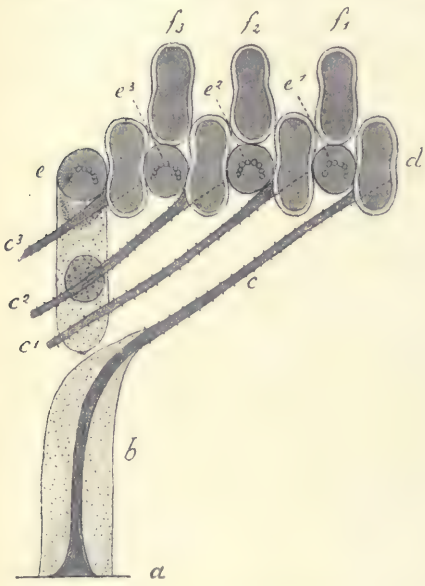

Fig. 255. — *Schéma d'une cellule auditive externe de la deuxième rangée et d'une cellule de Deiters de la première rangée.*

a, lame basilaire. — *b*, corps. — *c*, col. — *d*, tête avec phalange d'une cellule de Deiters de la première rangée, vue en direction radiaire. — La phalange est représentée de face après torsion autour d'un axe horizontal ayant la direction *ed*. — c_1, c_2, c_3, cols de cellules de Deiters voisines se rendant aux phalanges de la deuxième rangée. — *e*, cellule auditive externe de la deuxième rangée. — e_1, e_2, e_3, tête de cellules auditives de la deuxième rangée. — f_1, f_2, f_3, phalanges de la troisième rangée. D'après V. Ebner.

Les phalanges se disposent à la surface de l'épithélium entre les cellules auditives et servent à les maintenir en place. Les cellules auditives du premier rang sont séparées par les prolongements phalangés des piliers externes; celles du deuxième rang sont séparées par les phalanges des cellules de soutien du premier rang; celles du troisième rang par les phalanges des cellules de soutien du deuxième rang. Les cellules de soutien du troisième rang (éventuellement celles du quatrième ou du cinquième) envoient à la périphérie un système de petites plaques, « plaques terminales » de Deiters, qui ferment en dehors le système ajouré cuticulaire. Les phalanges des trois rangs et les plaques terminales sont solidement attachées les unes avec les autres et représentent dans leur ensemble la « membrana velamentosa » (Deiters) (fig. 256).

Les cols des cellules de Deiters laissent entre eux un espace libre dont le plancher est formé par les corps de ces mêmes cellules appliqués les uns contre les autres, et dont le toit est formé en partie par les phalanges. Cet espace est occupé par les cellules sensorielles, par les terminaisons nerveuses et par une masse liquide. Il communique avec le tunnel de Corti par les larges interstices compris entre les piliers externes. Il est clos de toutes

parts et n'est pas en continuité avec l'espace endolymphatique cochléaire. Retzius le désigne sous le nom « d'espace de Nuel ».

Les *cellules de soutien internes* sont cubiques, assez élevées, se recouvrent légèrement les unes les autres, s'abaissent brusquement en dedans et se continuent avec les cellules basses qui revêtent le sillon spiral interne. Entre ces cellules et la cellule auditive interne existe un espace qui communique avec le tunnel de Corti ; il renferme des cellules étoilées et le plexus nerveux venu du ganglion de Corti.

d) L'organe de Corti est terminé en dehors par des cellules cylindriques très élevées, les cellules de Hensen. Les plus internes sont aussi hautes que les cellules de Deiters ; les plus externes s'abaissent brusquement. Leur surface est recouverte par une lame cuticulaire mince qui prolonge les plaques terminales de Deiters. Ces éléments se continuent avec les cellules basses et cubiques qui recouvrent la région externe de la membrane basilaire. Ce sont les cellules dites de Claudius.

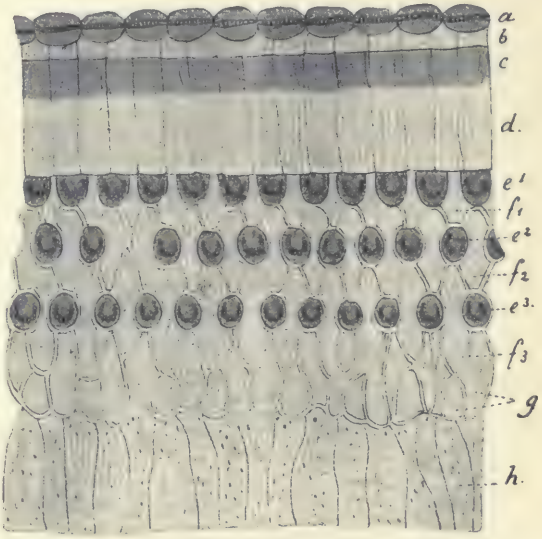

Fig. 256. — *Organe de Corti vu par sa face vestibulaire en perspective cavalière, au niveau du tour de spire inférieur* (Homme).

a, cellules auditives internes. — *b*, cellules de soutien internes. — *c*, cellules de soutien externes — *d*, prolongements phalangés des cellules de soutien internes. — e_1, e_2, e_3, première, deuxième et troisième rangée des cellules auditives externes. — f_1, f_2, f_3, phalanges de la première, de la deuxième et de la troisième rangée (f_1, prolongement phalangé du pilier externe). — *g*, cadres terminaux. — *h*, cellules de Hensen. × 700. D'après Retzius.

e) *Membrane réticulaire.* — La surface libre de l'épithélium de la papille spirale est tapissée par une différenciation cuticulaire. Les extrémités des éléments de la papille spirale s'impriment sur elle et produisent ainsi un dessin régulier et élégant. Des cadres réfringents délimitent toutes ces empreintes; ils sont continus entre eux « et tels qu'il s'en formerait sur une cire molle ou une lame de gélatine, frappée par un cachet à reliefs alternants juxtaposés les uns aux autres (Renaut) ». L'épaisseur de la cuticule augmente depuis les cellules auditives internes, où elle est le plus mince, jusqu'aux cellules auditives externes, où elle présente son épaisseur maxima. Elle s'atténue plus en dehors où elle forme le « cadre terminal » de Deiters. Les traits du réseau sont mal définis là où la cuticule est encore très mince, comme au niveau des cellules internes. Au-dessus de l'arcade de Corti, on voit les empreintes régulières de la tête des piliers internes, puis les bourrelets en fer à cheval de la tête des piliers externes, visibles au travers de la mince expansion des piliers internes. Le dispositif des cadres continus

commence en dehors de ces expansions. On trouve tout d'abord une série d'anneaux qui encerclent la première rangée des cellules auditives externes. L'aire des anneaux est occupée par une mince membrane à laquelle les soies acoustiques restent le plus souvent attachées dans les dissociations. Les phalanges du premier rang alternent avec les anneaux ; elles répondent aux expansions phalangées des piliers externes. Une deuxième série d'anneaux fait suite à la première; ils bordent les cellules sensorielles du deuxième rang et alternent avec les précédents. Ils correspondent aux phalanges du premier rang et sont séparés par les phalanges du deuxième rang qui appartiennent aux cellules de Deiters de la première rangée. De même les anneaux et les phalanges du troisième rang alternent avec les formations homologues du deuxième rang. Les phalanges du dernier rang répondent aux derniers anneaux et ne séparent pas de cellules sensorielles puisqu'elles appartiennent aux cellules de Deiters les plus externes. Les cadres sont ensuite de moins en moins nettement indiqués et répondent aux empreintes marquées par les cellules de Claudius. La membrane réticulaire s'amincit encore sur les cellules de Claudius les plus externes, puis disparaît complètement (fig. 256).

C. **Paroi inférieure ou tympanique du canal cochléaire.** — Nous avons vu que la paroi tympanique du canal cochléaire est formée par la lame spirale osseuse, la crête spirale et la membrane basilaire sur laquelle se trouve l'organe de Corti.

a) La *lame spirale osseuse* est constituée par deux feuillets qui sont réunis l'un à l'autre par des lamelles osseuses. L'espace compris entre ces deux feuillets s'élargit de dehors en dedans, s'infléchit en bas au niveau du point où la racine de la lame spirale s'unit avec la face externe du modiolus, et se continue avec un canal arrondi sur coupe, le *canal spiral du limaçon*. Ce canal renferme le *ganglion spiral* ou *ganglion de Corti*, dont les expansions nerveuses périphériques se prolongent dans l'espace de la lame spirale osseuse et se dirigent vers l'organe de Corti où elles se terminent. Le canal cochléaire empiète seulement sur l'extrémité externe de la lame spirale osseuse.

b) La *crête spirale* ou *limbe de la lame spirale* représente, comme nous l'avons vu, un épaississement périostique de la lame spirale qui dépasse cette dernière sur une certaine étendue. Elle montre en dehors un sillon ou échancrure profonde, le *sillon spiral interne*. Celui-ci partage la crête en deux lèvres, une lèvre supérieure, courte et tranchante, *lèvre vestibulaire* (*labium vestibulare*, Huschke ou *Habenula sulcata*, Corti) et une lèvre inférieure ou externe, plus mince et plus longue, *lèvre tympanique* [*labium tympanicum*, Huschke ou *habenula perforata*, Kölliker (fig. 257].

La surface vestibulaire de la crête spirale, entre la membrane de Reissner et la lèvre vestibulaire, présente un système de sillons qui la parcourent les uns dans le sens longitudinal, les autres dans le sens transversal. Leur profondeur augmente rapidement de dedans en dehors. Ils découpent sur la crête spirale de petites surfaces quadrilatères qu'on appelle « dents auditives »

ou « dents de Huschke ». Les sillons interdentaires sont plus larges au niveau de leur partie profonde qu'au niveau de leur partie superficielle. Les dents auditives sont donc plus larges au niveau de leur extrémité superficielle qu'au niveau de leur extrémité inférieure. Elles sont aussi d'autant plus hautes qu'on se rapproche plus de la lèvre vestibulaire. Les dents qui constituent la lèvre vestibulaire elle-même sont dites « dents de la première rangée ». Elles mesurent, d'après Corti, 45 μ de long, 9 à 11 μ de large, 6 à 7 μ d'épaisseur dans le premier tour ; 33 μ de long et 6 à 7 μ de large dans le dernier tour. Elles seraient au nombre de 2.700 (Krause) ou 2.500 (Retzius). Les sillons interdentaires sont occupés par des cellules qui prolongent celles qui revêtent la face inférieure de la membrane de Reissner.

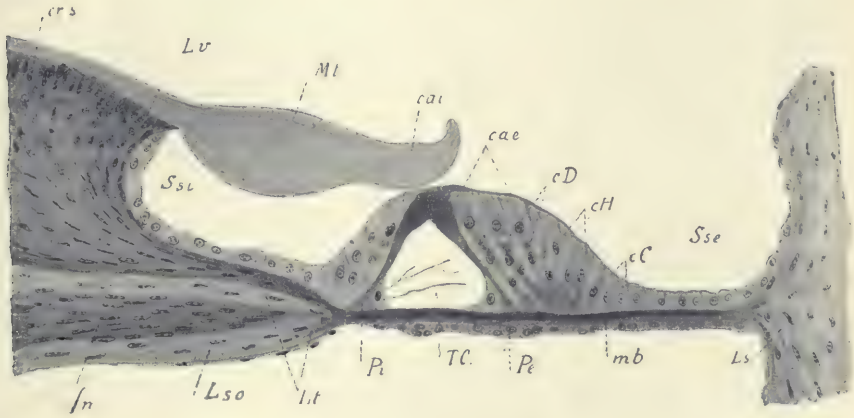

Fig. 257. — *Organe de Corti. Rat jeune.*

crs, crête spirale. — *lso*, lame spirale osseuse. — *fn*, faisceau nerveux. — *lt*, labium tympanicum. — *lv*, lèvre vestibulaire. — *ml*, membrana tectoria. — *ssi*, sillon spiral interne. — *tc*, tunnel de Corti. — *pi*, cellule de pilier interne. — *pe*, cellules de pilier externe. — *cai*, cellule auditive interne. — *cae*, cellules auditives externes. — *cD*, cellules de Deiters. — *cH*, cellules de Hensen. — *cC*, cellules de Claudius. — *sse*, sillon spiral externe. — *ls*, ligament spiral. — *mb*, membrane basilaire. × 150.

Le corps cellulaire et le noyau sont situés dans les sillons ; l'extrémité supérieure des cellules s'étale à la surface des dents et y forme des lames polygonales qui recouvrent la face vestibulaire de la crête d'un revêtement continu (Ranvier, Lavdowsky, Retzius).

On a admis pendant longtemps que les dents auditives dérivent des cellules épithéliales du grand bourrelet au niveau de sa région interne (Hensen, Kölliker). On sait actuellement qu'elles proviennent du tissu conjonctif sous-jacent qui envoie des prolongements entre les cellules épithéliales jusqu'à la surface de l'épithélium. Ces prolongements s'élargissent au niveau de leur extrémité et remplissent les espaces laissés libres entre les rangées de cellules qui prennent une forme ovoïde (Böttcher, Denis). De plus, ces cellules sécrètent une membrane épaisse, qui s'étend de dedans en dehors à la surface de l'organe de Corti. Chez l'adulte, cette membrane se détache du bord tranchant de la lèvre vestibulaire; mais sa base amincie recouvre toute la surface de la crête spirale comprise entre la lèvre vestibulaire et l'origine de la membrane de Reissner. Elle fait corps avec la sur-

face des cellules interdentaires dont elle représente une sorte de cuticule. C'est la *membrana tectoria*, dont nous nous occuperons plus loin.

La lèvre tympanique forme le bord terminal de la lame spirale osseuse. Elle se dirige en dehors et se continue directement avec la membrane basilaire. Elle est perforée par une série de petits orifices, dits « foramina nervina », qui livrent passage aux ramifications terminales du nerf cochléaire. Ils sont ouverts sur le bord supérieur de la lèvre tympanique, au niveau du point où elle se prolonge par la membrane basilaire, d'où le nom d' « habenula perforata » que lui a donné Kölliker. Ces foramina nervina sont très nombreux : Waldeyer en a compté 3.000; Retzius les évalue à 5.000 environ.

La crête spirale est un relief de tissu conjonctif dense, dans lequel se ramifient de nombreux capillaires. Le sillon spiral interne qui creuse cette crête spirale est revêtu par un épithélium cubique dont les éléments se continuent avec ceux des sillons interdentaires. Ils proviennent des cellules primitivement très élevées du grand bourrelet de Kölliker, qui se sont affaissées à la fin du développement, après avoir contribué à la sécrétion de la membrana tectoria.

c) La *membrana tectoria* ou *membrane de Corti* (Kölliker) est une lame épaisse qui se détache de la lèvre vestibulaire, recouvre la papille spirale et s'arrête au niveau du bord externe de cette dernière. On doit lui considérer une région libre, qui s'étend de la lèvre vestibulaire au bord externe de la papille spirale; une région fixe qui s'étend de l'insertion de la membrane de Reissner jusqu'à la lèvre vestibulaire. La membrane de Corti possède une structure filamenteuse. Ses fibres se dirigent de dedans en dehors et obliquement vers l'extrémité aveugle du canal cochléaire. Elles font un angle de 45° environ avec un plan radiaire. Elles sont assez fortes et volumineuses en dedans, s'amincissent en dehors et s'écartent les unes des autres. Elles forment un feutrage épais sur la face inférieure de la membrane et sont séparées par une substance intermédiaire, molle et homogène. La face inférieure de la membrane présente un sillon bas dont l'existence n'est pas constante. C'est la « strie de Hensen » qui est située en regard des cellules ciliées internes.

d) *Membrane basilaire.* — Elle fait suite à la lèvre tympanique de la crête spirale, se dirige horizontalement en dehors et se fixe sur une crête basse du stratum semi-lunaire appelée *crête basilaire*. On lui distingue : 1° une zone interne, zone lisse, *zona arcuata* ou *habenula tecta* (Kölliker); 2° une zone externe, zone striée, ou *zona pectinata* (Todd-Bowmann). Elle comprend trois couches dans l'une et l'autre de ces deux zones : une couche moyenne ou couche des fibres basilaires, une couche limitante supérieure, une couche inférieure ou tympanale (Retzius) (fig. 258).

Au niveau de la zone interne, les fibres basilaires de la couche moyenne sont extrêmement fines, parallèles les unes aux autres et très serrées ; elles continuent et prolongent en dehors les fibres conjonctives de l'habenula perforata. Cette zone supporte la papille spirale. Sa limite est marquée en dehors par la ligne d'insertion des piliers externes de Corti. Dans l'étendue

de la zone externe ou pectinée, les fibres basilaires sont beaucoup plus volumineuses, plus épaisses, légèrement aplaties, tendues en direction rectiligne, disposées sur une seule couche et reliées les unes aux autres par une substance intermédiaire homogène. Elles sont constituées par les fibrilles de la zone interne qui se sont fusionnées en cordons plus volumineux. Leur longueur s'accroît du tour de spire inférieur vers le tour de spire supérieur (135 μ dans le tour de spire inférieur, 220 μ dans le tour de spire supérieur chez l'Homme, Retzius). Elles paraissent se dissocier en abordant la crête basilaire et se continuer avec les fibres du ligament semi-lunaire.

La couche supérieure est formée par la substance intermédiaire comprise entre les fibres basilaires ; elle représente une sorte de limitante vis-à-vis de l'épithélium sensoriel sus-jacent et renferme des noyaux disposés en séries dans l'étendue de la zone pectinée.

La couche inférieure ou tympanale est une assise de cellules très serrées, munies de prolongements étoilées et ramifiés, semblables aux cellules conjonctives jeunes. Elle renferme une veine (quelquefois deux) assez volumineuse, située au-dessous de l'organe de Corti et appelée *vaisseau spiral*. Elle est formée par les anastomoses des capillaires venus de la lame spirale osseuse.

D. Paroi externe du canal cochléaire. — Elle est orientée vers la lame des contours et se trouve délimitée par la moitié supérieure du ligament semi-lunaire. Elle nous montre successivement de bas en haut : la *crête basilaire*; le *sillon spiral externe*; une saillie du stratum semi-lunaire dans la rampe cochléaire, *bourrelet du stratum semi-lunaire* ou *proéminence spirale*; une gouttière large et peu profonde caractérisée par l'épaisseur de l'épithélium et par sa richesse en vaisseaux sanguins, la *strie vasculaire*; une crête étroite sur laquelle s'insère la membrane de Reissner, la *crête de Reissner*.



Fig. 258. — *Lame basilaire du tour de spire moyen d'Ecureuil.* Vue vestibulaire.
a, dents auditives du *Labium vestibulare*. — *b*, partie interne du sillon spiral parcouru par les filets nerveux à myéline. — *c*, *foramina nervina* avec les endroits de pénétration des filets nerveux qui ont perdu à ce niveau leur myéline. — *d*, *labium tympanicum*. — *e*, vaisseau spiral. — *cdf*, *Habenula tecta* (région des piliers de Corti) avec sa fine fibrillation. — *fh*, zone pectinée dont les fibres ont été déchirées. — *g*, fibres de la lame basilaire rompues en *h*, — *i*, cuticule homogène, qui recouvre les fibres de la membrane basilaire. × 530. D'après v. Ebner.

Les cellules de la pente externe de l'organe de Corti s'abaissent brusquement pour se prolonger sur le sillon spiral externe et sur la proéminence spirale ; elles forment un épithélium unistratifié. Ces cellules sont à ce niveau mal délimitées du tissu sous-jacent où elles envoient des prolongements ramifiés (Deiters, Böttcher, Retzius), nucléés et striés longitudinalement (Prenant). Ils peuvent s'anastomoser les uns avec les autres. Prenant, comme Böttcher, leur attribue des propriétés contractiles et les considère comme formant dans leur ensemble le « muscle cochléaire » de Todt et Bowman. D'après Denis, les ramifications protoplasmiques nucléées qu'on rencontre dans le tissu conjonctif sous-jacent à l'épithélium proviennent de cellules épithéliales qui ont émigré dans le chorion et s'y sont ramifiées.

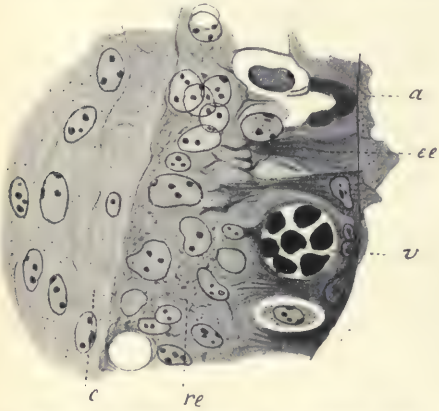

Fig. 259. — *Strie vasculaire du limaçon chez un embryon de Cobaye de 10 centimètres de long.*

Grand développement des cellules propres de la strie, dont les prolongements s'enfoncent très profondément. Cellules épithéliales *ce*, interposées aux précédentes. Réticulum d'origine épithéliale, *re*, bien développé, reposant sur une couche plus claire *c*. En *a*, produits d'exsudation des cellules propres de la strie. — *v*, vaisseau avec globules rouges.

La proéminence spirale et la crête de Reissner limitent entre elles un sillon large et peu profond. C'est la *strie vasculaire* dont la morphologie et la signification ont suscité les recherches d'un grand nombre d'auteurs (1). Elle est constituée par un épithélium stratifié, formé dans la profondeur de cellules basses et ramifiées, à la surface de cellules hautes et cylindriques qui renferment des granulations pigmentaires brun jaunâtre et des globules de graisse dans certains cas. Un réseau capillaire abondant se déploie dans l'épaisseur de cet épithélium et lui donne une structure particulière. C'est un épithélium vasculaire (G. Retzius). Ce réseau se ramifie non seulement dans la couche profonde, mais aussi dans la couche superficielle de l'épithélium ; les cellules de la strie se moulent à leur surface et prennent les formes les plus variables. La question que certains biologistes se sont posée est de savoir s'il s'agit d'une pénétration vasculaire secondaire, ou si ces vaisseaux se sont différenciés au sein de l'épithélium pour s'anastomoser ensuite avec les capillaires du tissu conjonctif sous-jacent. Retzius et Prenant admettent l'origine épithéliale de toute la strie. Prenant a observé que la strie de l'embryon possède deux couches de cellules, une interne régulière, une externe irrégulière et plasmodiale. Des lumières vasculaires se creusent dans cette dernière couche. Plus tard, la couche plasmodiale prend une structure réticulée ; c'est le « réticulum épithélial » qui se tasse et s'efface chez l'adulte en donnant sans doute naissance : 1° à une sorte de membrane basale nucléée ; 2° à des cellules interstitielles

(1) Reissner, Hensen, Loevenberg, Böttcher, Gottstein, Schwalbe, Retzius, Baginsky, Katz, Prenant, Denis.

situées entre les cellules épithéliales et qui sont soit des éléments de soutien, soit des éléments lymphatiques. La strie tout entière est donc d'origine épithéliale. Beaucoup d'auteurs admettent au contraire que les capillaires de la strie pénètrent secondairement dans les assises épithéliales (Baginsky, Renaut, Katz, Denis, etc.) et que le réticulum épithélial de Prenant est de nature conjonctive (Denis). V. Ebner considère, avec Prenant et Retzius, que les cellules profondes du réticulum appartiennent à l'épithélium et non au tissu conjonctif.

Les auteurs s'accordent mieux au sujet de la signification physiologique de la strie qu'au sujet de sa signification morphologique. On admet qu'elle sert à la sécrétion de l'endolymphe. Prenant la compare à la portion ciliaire de la rétine, préposée à la filtration des liquides intra-oculaires. Nous ferons remarquer qu'une formation analogue et particulièrement développée existe chez les Oiseaux et les Reptiles. C'est le *tegmentum vasculosum* (Deiters) qui se déploie en replis abondants, non pas au niveau de la strie vasculaire des Mammifères, mais au niveau de la membrane de Reissner.

E. **Paroi supérieure ou vestibulaire du canal cochléaire.** — La membrane vestibulaire du canal cochléaire ou membrane de Reissner est formée par une couche conjonctive dense tapissée en dedans par une couche endothéliale dont les cellules renferment du pigment. Ces cellules endothéliales deviennent cubiques de place en place et forment des amas qui font saillie en dedans. La lame conjonctive de la membrane vestibulaire renferme des vaisseaux chez certains animaux; elle en est dépourvue chez l'Homme.

Les *rampes vestibulaire et tympanique* sont tapissées également par une assise de cellules endothéliformes aplaties.

F. **Terminaisons dans l'organe de Corti des prolongements issus des cellules sensorielles ganglionnaires.** — Ces prolongements, venus du ganglion spiral, s'insinuent entre les deux feuillets de la lame spirale osseuse, sortent de la crête spirale par les foramina nervina, se dirigent vers l'organe de Corti et se terminent par des arborisations autour des cellules auditives ciliées ou cellules sensorielles accessoires.

La manière d'être des prolongements périphériques des cellules ganglionnaires est assez compliquée. Leur disposition à l'intérieur de la lame spirale montre qu'ils constituent des faisceaux épais de fibres, dont la direction générale est radiaire, mais qui s'entre-croisent cependant les uns avec les autres pour former un plexus à mailles très allongées. Ce plexus est beaucoup plus riche en fibres nerveuses dans la région inférieure du limaçon que dans les parties moyenne et supérieure. Cependant, comme les cellules auditives sont plus nombreuses au niveau du tour de spire supérieur qu'au niveau du tour de spire inférieur, et comme ces cellules auditives représentent les points de terminaisons des fibres nerveuses, celles-ci devraient être plus abondantes dans l'étage supérieur du limaçon. Il faut donc admettre qu'une partie des fibres du plexus inférieur est destiné aux cellules auditives du tour de spire supérieur. L'observation montre, en effet, qu'un certain nombre de faisceaux nerveux croisent les faisceaux

radiaires à angle droit et prennent une direction longitudinale, parallèle à celle de la lame spirale osseuse.

Les prolongements périphériques des cellules ganglionnaires de Corti présentent en outre des collatérales qui peuvent atteindre des dimensions considérables. Ce fait a été bien mis en lumière à la suite des études histogénétiques faites sur le ganglion spiral par Ayers, Retzius et Held. Dans un grand nombre de cas, ces collatérales se dirigent radiairement vers l'organe de Corti et s'y terminent, tandis que la fibre principale prend une

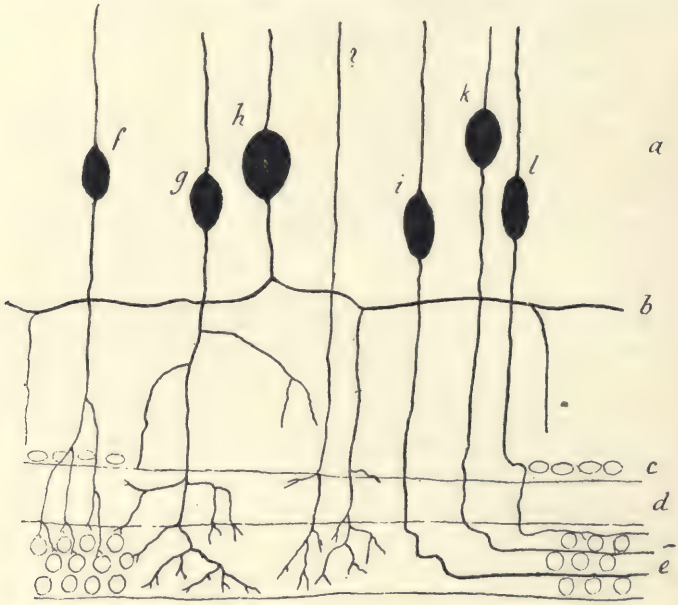

Fig. 260. — *Schéma du trajet des fibres nerveuses dans la lame spirale et l'organe de Corti vu d'en haut.*

a, région de la lame spirale osseuse, avec le ganglion et les nerfs radiaires. — *b*, fibres nerveuses spirales avec collatérales. — *c*, région des cellules auditives internes. — *d*, tunnel. — *e*, cellules auditives externes. — *f* et *g*, orthoneures, c'est-à-dire cellules ganglionnaires avec ramifications terminales orientées radiairement. — *h*, spironeures, c'est-à-dire cellules ganglionnaires avec branches de division orientées en direction spirale. — *i*, *k*, *l*, orthoneures avec branches terminales orientées en direction spirale. — ? fibres nerveuses centrifugales qui viendraient directement de la moelle allongée. D'après v. Ebner.

direction spirale, se poursuit dans la lame spirale osseuse et s'épanouit probablement dans l'organe de Corti à une distance plus ou moins grande de son origine. Toutes ces fibres, collatérales ou terminales, perdent leur gaine de myéline au voisinage de l'habenula perforata, traversent par faisceaux les foramina nervina, parviennent contre la face interne des piliers internes et constituent à ce niveau un premier plexus de minces fibrilles enchevêtrées.

Une partie de ces fibrilles se dirigent vers les cellules sensorielles internes et se terminent par des arborisations variqueuses autour de ces dernières; une autre partie suit un trajet spiral; une troisième s'insinue entre les piliers internes, pénètre dans le tunnel de Corti, et forme un deuxième plexus sur le côté externe des piliers internes. Ce plexus renferme

des fibres à direction spirale et des fibres radiaires. Celles-ci traversent le tunnel, en sortent par les interstices situés entre les piliers externes et forment un nouveau plexus au-dessous des cellules auditives externes de la première rangée. C'est le *premier plexus spiral externe*. Un *deuxième* et un *troisième* plexus font suite au premier et répondent chacun aux rangées correspondantes des cellules auditives. Il en existe autant qu'il y a de rangées. On en comptera donc quatre chez l'Homme et quelquefois cinq, dans le tour de spire supérieur. Tous ces plexus et les filaments radiaires qui les réunissent sont situés sur les corps des cellules de soutien, c'est-à-dire sur le plancher de l'espace de Nuel. Ils donnent naissance à des fibrilles qui se dirigent vers la base des cellules auditives et qui les enlacent de leurs ramifications terminales (Retzius). Ils diminuent tous de volume au fur et à mesure qu'ils s'éloignent de l'habenula perforata (fig. 260).

D'après Walther Kolmer, les ramifications nerveuses du nerf cochléaire se continueraient directement avec les fibrilles intracytoplasmiques des cellules auditives. Leurs fibrilles cylindre-axiles se comporteraient vis-à-vis des cellules auditives de la même façon qu'au niveau des macules et des crêtes acoustiques (fig. 261).



Fig. 261. — *Coupe de l'organe de Corti d'une Souris nouveau-née.*

On voit le réseau de fibrilles dans les cellules auditives et leur continuité avec les fibres spirales. Imprégnation des fibrilles par la méthode de Cajal à l'alcool ammoniacal. D'après Walther Kolmer.

D'après Schwalbe et v. Ebner, il y a lieu de distinguer deux types de cellules dans le ganglion spiral, tout au moins chez l'embryon et le jeune animal : ce sont d'une part les cellules avec fibre périphérique spirale et collatérales radiaires ; d'autre part les cellules avec fibre périphérique radiaire, peu divisée. On peut désigner les premières sous le nom de *spironeures* et les secondes sous le nom d'*orthoneures*. Celles-ci peuvent à leur tour être distinguées en cellules avec ramifications dont la direction est en général radiaire, avec *orthodendries*, et en cellules avec ramifications qui deviennent radiaires après un trajet spiral plus ou moins long, avec *spirodendries*. Le schéma ci-contre fera bien comprendre la disposition des prolongements issus des cellules sensibles ganglionnaires (fig. 260).

G. **Vaisseaux de l'oreille interne.** — Les vaisseaux sanguins de l'oreille interne ne présentent pas de dispositifs histologiques particuliers. Toutefois, Schwalbe a décrit des sortes de pelotons à la terminaison des artérioles qui irriguent le limaçon. Il les désigne sous le nom de « glomérules », dont les plus volumineux se rencontrent dans le territoire de la strie vasculaire, et dont les plus réduits se trouvent sur les vaisseaux qui se rendent à la lame spirale.

Les lymphatiques de l'oreille sont peu connus. Les espaces péri et endolymphatiques remplis de lymphe sont considérés comme tels. Les espaces périlymphatiques ont en effet la structure des espaces conjonctifs : ils sont revêtus d'endothélium et communiquent avec les espaces arachnoïdiens par

l'intermédiaire de l'aqueduc du limaçon et du vestibule, et avec les espaces sous-arachnoïdiens par les gaines qui enveloppent le nerf auditif (Axel-Key, Retzius).

*
* *

Les *organes accessoires* de l'oreille, pavillon, conduit auditif externe, membrane du tympan, d'une part, trompe d'Eustache et caisse du tympan, d'autre part, trouvent ailleurs leur description. Les premiers, en effet, représentent des régions plus ou moins différenciées du tégument externe. Les seconds représentent embryologiquement un diverticule du naso-pharynx. Leur muqueuse en constitue une expansion et offre avec celle du naso-pharynx une homologie morphologique évidente. Aussi sera-t-elle étudiée avec la muqueuse pharyngienne.

CHAPITRE V

L'organe du tact. La peau ou tégument externe.

L'organe du tact ou organe tango-récepteur et caloro-récepteur est constitué par des cellules sensibles ganglionnaires et par des cellules accessoires (fig. 264).

Les premières sont renfermées dans les ganglions cérébro-spinaux, à l'exception des ganglions des huitième et neuvième nerfs crâniens dont le second participe cependant à la sensibilité générale. Les prolongements périphériques de ces cellules aboutissent au tégument externe formé, comme nous l'avons vu dans le tome I de cet ouvrage, par un derme et un épiderme. Au niveau de l'épiderme, ils se terminent entre les cellules par des ramifications libres. Au niveau du derme ils se terminent le plus souvent dans des organes particuliers, de nature conjonctive et à structure variable. Les éléments épidermiques et dermiques, au niveau desquels s'arborisent les dernières ramifications nerveuses, doivent être considérés comme des éléments sensoriels accessoires, bien que leur différenciation morphologique soit moins précise que dans les épithéliums sensoriels déjà étudiés (neuro-épithéliums gusto-récepteur et phono-récepteur). Mais tous ces éléments cutanés épidermiques et dermiques se sont aussi différenciés en vue des autres fonctions qu'ils ont à remplir. Les cellules épidermiques en particulier constituent par leur superposition, par leur union solide, par la transformation cornée de leurs couches superficielles un revêtement qui protège l'organisme contre les violences extérieures. Elles forment en outre de petits organes qui concourent au même but ou qui jouent un rôle dans la régulation thermique Telles sont les glandes cutanées et les phanères. Celles-ci font saillie à la surface du tégument externe, s'adaptent aux conditions de milieu et présentent par suite les variations morphologiques les plus étendues. Ces variations peuvent être si considérables que les phanères suffisent pour caractériser les principaux groupes de la série des Vertébrés. Les écailles, les plumes, les dents cornées, les poils, les ongles, les cornes, représentent les plus importantes de ces formations phanériennes. Le derme partage le rôle protecteur que nous venons de reconnaître à l'épithélium superficiel. Non seulement il renferme les terminaisons sensorielles les plus différenciées, mais il s'infiltre dans sa profondeur de cellules adipeuses; celles-ci forment dans leur ensemble un véritable manteau

isolant, qui peut atteindre une épaisseur considérable et qui défend l'organisme contre les changements brusques de température.

Le tégument externe répond donc à de multiples adaptations fonctionnelles, ce qui explique la complexité de sa structure et les variations morphologiques étendues des organes qui en dérivent. Dans l'étude que nous allons en faire, nous analyserons tout d'abord la structure de l'épiderme et du derme et les terminaisons nerveuses qu'ils renferment; nous passerons ensuite en revue les dérivés glandulaires et phanériens des couches cutanées, en nous limitant aux seuls Mammifères.

Article premier. — DÉVELOPPEMENT DU TÉGUMENT EXTERNE

La peau est formée de deux parties histologiquement et embryologiquement distinctes: un feuillet superficiel, d'origine ectoblastique; un feuillet profond, d'origine mésoblastique ou mésenchymateuse.

I. — Histogénèse de l'épiderme.

L'ectoblaste, chez l'embryon très jeune, est constitué par une assise de cellules cubiques en voie de multiplication active (fig. 262). Il conserve la même structure chez l'embryon humain du premier mois et de la première moitié du deuxième mois. Cependant, par places, cet épithélium devient bistratifié. Cette disposition est la règle au commencement du troisième mois. La surface du tégument externe est alors recouverte par une couche de cellules plates, la « couche épitrichiale » ou « épitrichium » (Bowen).

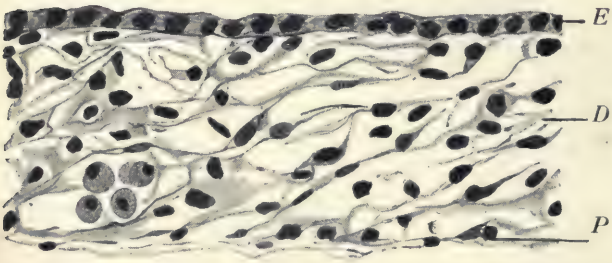

Fig. 262. — *Paroi thoracique d'un jeune embryon de Cobaye.*
E, épiderme réduit à une seule assise cellulaire. — D, derme. — P, endothélium de la séreuse pleuro-péritonéale. D'après Branca.

Le nombre des assises cellulaires augmente à la fin du troisième mois et pendant le quatrième mois par la multiplication des éléments de l'assise cylindrique (fig. 263). Les cellules-filles se disposent entre cette dernière couche et l'épitrichium, prennent une forme polygonale et se multiplient à leur tour. Les cellules épitrichiales deviennent alors globuleuses; elles s'aplatissent quelque temps après, perdent leur noyau et forment à la surface du feuillet externe une mince pellicule au-dessous de laquelle se développera la tige des premiers poils. C'est pour cette raison qu'on a donné à cette pellicule le nom d'*épitrichum* (1). L'épitrichium

(1) ἐπι, θρίξ, Welcker.

disparaît chez l'Homme dans les régions pilifères du tégument externe.

L'épiderme atteint une épaisseur beaucoup plus considérable vers le cinquième ou sixième mois. Il comprend alors une dizaine de couches superposées. La couche profonde est formée de cellules cylindriques, la couche moyenne de cellules polyédriques, la couche superficielle de cellules aplaties. Le tégument externe conservera à peu près cette structure dans les régions où l'ectoderme embryonnaire donnera naissance à des muqueuses (lèvres, bouche, prépuce, gland, marge de l'anus, petites lettres de la vulve, etc.). Il se compliquera par l'adjonction de nouvelles couches dans toute l'étendue de la peau proprement dite. Ce sont les *couches cornées*. La transformation cornée de l'épiderme (kératinisation) commence à une période assez reculée du développement. La kératinisation apparaît dès le deuxième mois sur le tronc et sur la tête du fœtus. Elle se manifeste ensuite au niveau des extrémités et des ouvertures du corps (nez, bouche). Elle gagne toute l'étendue de l'épiderme pendant le troisième mois (Cederkreutz). Pendant cette différenciation, la face profonde de l'épiderme envoie dans le tissu sous-jacent des bourgeons qui formeront les crêtes papillaires et les ébauches des glandes sudoripares.

Fig. 263. — *Épiderme et ébauches pileuses dans la paupière d'un embryon humain du troisième mois.*

e, épiderme. — *d*, derme. — *p,p,p*, trois ébauches pileuses très jeunes à divers degrés de développement. × 250.

La multiplication des cellules profondes de l'épiderme détermine, pendant la deuxième moitié de la vie fœtale, une exfoliation abondante des cellules les plus superficielles. Ces cellules desquamées se mélangent avec le produit des glandes cutanées qui sont développées à ce moment. C'est le « smegma embryonum » ou « vernix caseosa » qui recouvre, sous la forme d'un enduit visqueux et blanchâtre, tout le tégument externe, surtout le cou, les flancs et la surface de flexion des membres.

II. — Histogénèse du derme et de l'hypoderme.

Le feuillet profond, ou couche cutanée sous-épidermique, se différencie aux dépens du mésenchyme. Il est constitué, chez l'embryon très jeune,

par des cellules étoilées ou fusiformes, très serrées les unes contre les autres (fig. 262). Les premières fibres conjonctives apparaissent vers le troisième mois. Elles se disposent différemment dans la zone juxta-épidermique et dans la zone plus profonde. La première renferme des fibres conjonctives nombreuses et serrées; c'est le futur *derme* ou *chorion*. La seconde est constituée par des fibres conjonctives beaucoup moins abondantes : c'est l'*hypoderme* ou *tissu cellulaire sous-dermique*. Des amas de cellules arrondies apparaissent dans l'épaisseur de ce dernier, surtout dans sa région supérieure et se chargent de gouttelettes graisseuses. Ils deviennent bientôt très abondants, aussi la couche qui les renferme a-t-elle reçu le nom de *pannicule adipeux*. La partie profonde de l'hypoderme conserve une structure lâche.

Les crêtes dermiques et les papilles se différencient à ce moment. Les fibrilles conjonctives du derme sont tout d'abord disposées par plans ; elles sont parallèles dans chaque plan et perpendiculaires dans les plans successifs. Renaut compare cette disposition élémentaire du derme des Mammifères avec la structure régulièrement fasciculée du derme des Cyclostomes. La disposition primitive des fibres dermiques est ensuite bouleversée par la croissance des vaisseaux sanguins qui viennent de la profondeur et se ramifient en tous sens dans le derme et ses papilles. Certaines de ces papilles sont exclusivement vasculaires et dans les autres se différencient des appareils nerveux terminaux (1).

Article 2. — STRUCTURE DU TÉGUMENT EXTERNE

Avant de suivre les expansions des cellules sensibles ganglionnaires dans le derme et l'épiderme, avant d'analyser leur distribution parmi les éléments sensoriels accessoires et de prendre ainsi connaissance avec le dispositif essentiel de l'organe tango-récepteur, il est indispensable d'étudier tout d'abord la structure du tégument externe et des organes qui lui sont annexés (fig. 264).

Le tégument externe comprend deux couches fondamentales, comme nous le savons par l'histoire du développement : 1° l'épiderme, d'origine ectoblastique ; 2° la couche conjonctive sous-épidermique, d'origine mésenchymateuse. Celle-ci renferme le plus souvent trois assises superposées : *a*, le derme ou chorion; *b*, le tissu cellulaire sous-dermique ou *tela subcutanea ; e*, le fascia sous-cutané ou *fascia sub-cutanea* qui rattache la peau aux plans musculaires ou osseux sous-jacents. Les deux dernières assises sont souvent désignées sous le nom d'*hypoderme*.

(1) Le derme ne serait pas d'origine mésenchymateuse, d'après Retterer, mais d'origine ectodermique. Le tissu conjonctif primordial qui constitue la couche la plus superficielle du derme provient des cellules profondes de l'épiderme qui se sont abondamment multipliées. Leur assise la plus interne fournit les cellules et les fibres conjonctives ainsi que les fibres élastiques. Les papilles se développent également aux dépens d'îlots de cellules épithéliales qui subissent progressivement de dehors en dedans la même transformation conjonctive.

1° Épiderme. — L'épiderme est un épithélium pavimenteux stratifié. Il est caractérisé par ce fait que les assises cellulaires les plus superficielles subissent une transformation cornée. Sa structure est d'autant plus simple et sa minceur d'autant plus grande qu'il est soumis à des compressions et à des frottements moins intenses. Il mesure en moyenne 50 à 100 μ dans la plus grande partie de son étendue (front, joue, cou, bras, abdomen, thorax, membres inférieurs); 88 à 220 μ dans la région fessière; 480 à 650 μ sur la paume de la main, 600 à 725 μ sur la plante du pied, 1.000 à 1.200 μ sur la pulpe des orteils (Drosdorff). Aussi y a-t-il lieu d'étudier tout d'abord sa structure dans la plus grande étendue de la surface cutanée, et ensuite les complications structurales qu'il présente dans certaines régions du tégument externe (paume des mains et face palmaire des doigts, plante du pied et face plantaire des orteils).

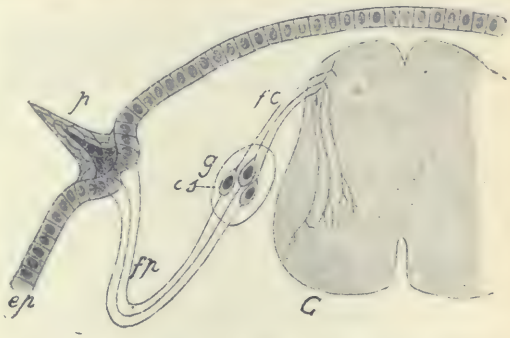

Fig. 264. — *Schéma d'un organe des sens tactile chez un Vertébré et de ses rapports avec le névraxe.*

cs, cellules sensorielles. — *g*, ganglion cérébro-spinal formé par ces cellules. — *fp*, fibre périphérique de la cellule sensorielle se terminant dans l'épiderme *ep*, au niveau d'un appendice sensible de celui-ci, tel qu'un poil *p*. — *fc*, fibre centrale de cette même cellule, aboutissant à l'organe nerveux central (moelle ou cerveau C).

A. Structure de l'épiderme en général. — Une coupe perpendiculaire à la surface du tégument externe montre, à un grossissement faible, que l'épiderme est édifié par plusieurs couches cellulaires nettement distinctes (fig. 265). Elles sont séparées du derme sous-jacent par une ligne horizontale et parallèle à la surface de l'épiderme quand le derme est planiforme et sans papilles; cette ligne présente au contraire une série de festons plus ou moins réguliers quand le derme est formé de papilles. Les crêtes envoyées par le derme à l'intérieur de l'épiderme sont les *papilles dermiques* et les prolongements de l'épiderme compris entre les crêtes dermiques sont les *papilles épidermiques*. Planiforme ou papillaire, l'épiderme possède la même structure fondamentale. Il est constitué par deux assises séparées par une ligne sombre : une assise ou couche profonde, appliquée contre le derme, formée de cellules nucléées et riches en cytoplasme; c'est le *stratum germinativum* ou *rete Malpighii*; une assise ou couche superficielle de lamelles superposées; c'est le *stratum corneum* ou *couche cornée*. La ligne sombre qui sépare l'une de l'autre les deux assises sus-indiquées est une assise de cellules très granuleuses, très colorées par les réactifs, dont l'ensemble représente la couche granuleuse ou *stratum granulosum*.

a) Membrane propre. — L'examen à un grossissement plus considérable nous renseigne sur les particularités offertes par chacune de ces couches et nous montre en outre qu'il existe une membrane limitante entre la face profonde de l'épiderme et le derme. C'est la *membrane basale* (Ranvier) le

basement-membran (Tood et Bowman), la *membrana prima* (Hensen). Elle présente un aspect réfringent, parfois un double contour ou une minceur considérable (1 à 2 μ). Ses deux faces sont recouvertes de crêtes ou denticulations plus accusées vers le sommet que vers les bords des papilles. Les crêtes internes se continuent avec les fibres conjonctives du derme. Les denticulations externes, très fines et très nombreuses, s'engrènent avec les denticulations semblables qui garnissent la face profonde des cellules épidermiques. Cette membrane est une formation d'origine épithéliale.

b) *Couche germinative.* — Au-dessus de la basale s'étagent les assises du *stratum germinativum.* Celui-ci comprend une couche profonde de cellules cylindriques appliquées sur la basale, et plusieurs couches de cellules polyédriques étagées au-dessus des précédentes.

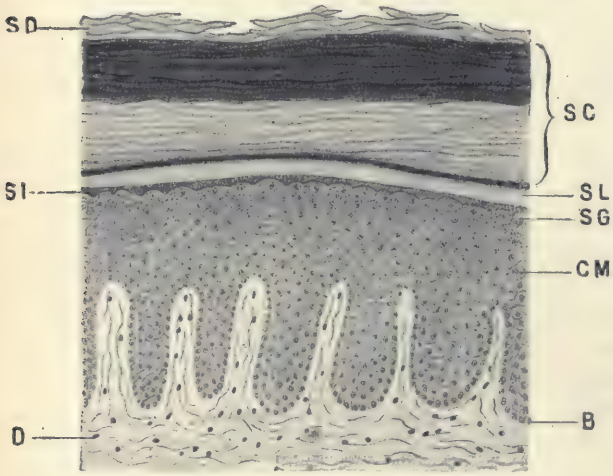

Fig. 265. — *Coupe de l'épiderme.*

D, derme. — B, couche basilaire. — CM, corps muqueux de Malpighi. — SG, stratum granulosum. — SI, stratum intermedium. — SL, stratum lucidum. — SG, stratum corneum. — LD, stratum disjunctum. D'après Ranvier.

α) La *couche des cellules cylindriques* ou *stratum basilare* est généralement désignée sous le nom de *couche génératrice* (Robin, Kölliker, Ranvier, etc.). Ces auteurs la considéraient comme le siège unique des multiplications cellulaires destinées à assurer la rénovation des cellules épidermiques. Mais ce processus de rénovation existe aussi dans la couche des cellules polyédriques (v. Brunn, Branca). Aussi ce dernier auteur propose-t-il la dénomination de *couche basilaire*, qui a l'avantage de ne pas spécifier la fonction de cette couche. Les cellules cylindriques qui la constituent sont très élevées (12 à 16 μ), sont dirigées perpendiculairement à la surface de l'épiderme et renferment du pigment. Le pigment est d'ordinaire amoncelé autour du noyau des cellules cylindriques. D'autres cellules présentent une pigmentation particulièrement accentuée ; elles possèdent quelques expansions latérales, sont toujours localisées dans les assises cutanées les plus profondes et parviennent quelquefois avec leurs expansions jusqu'au corps papillaire. Ces « chromatophores » sont remplis de granulations pigmentaires. Les deux sortes de cellules pigmentaires sont indépendantes les unes des autres ; mais il existe des éléments qui représentent une transition entre l'une et l'autre sorte (Grund). Elles seraient un moyen de défense contre les rayons ultra-violets (Solger).

Les cellules cylindriques sont munies, sur leurs faces superficielles et latérales, de minces prolongements qui les réunissent entre elles et avec les cellules polyédriques qui leur sont superposées. Leur face profonde est également munie de très fines dentelures ou franges qui s'engrènent avec les dentelures semblables de la membrane basale. Les franges du pied sont formées de cytoplasme ordinaire ; il n'existe pas dans ces franges de fibres protoplasmiques proprement dites qui ne commencent à apparaître dans les cellules basales qu'à une certaine distance des prolongements inférieurs (Schridde).

β) La *couche des cellules polyédriques* comble les papilles épidermiques ; son épaisseur est donc considérable au niveau de ces papilles et peu considé-

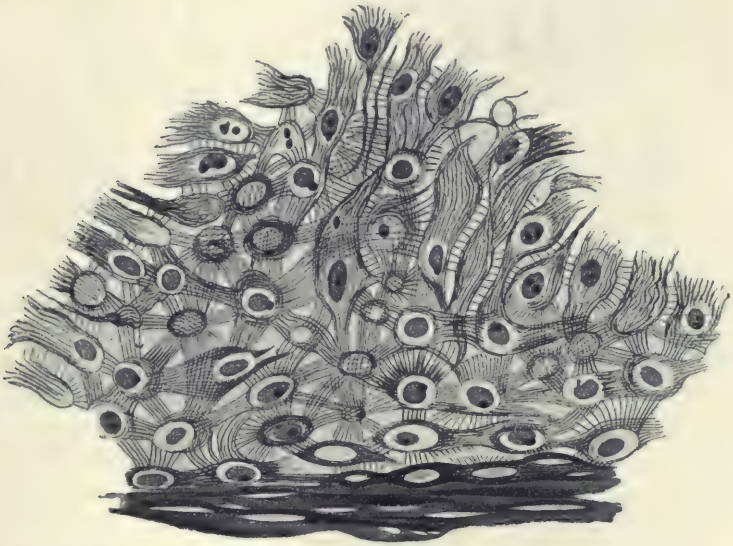

Fig. 266. — *Structure filamenteuse des cellules épidermiques.* D'après Kromayer.

rable, au contraire, au-dessus des papilles dermiques. Sa surface externe est plane ou légèrement ondulée. On lui donne communément les noms de *corps muqueux de Malpighi*, *couche des cellules malpighiennes*, *couche muqueuse proprement dite*, *stratum Malpighii*, *stratum filamentosum*, *stratum spinosum*, etc. Cette dernière appellation n'est pas suffisamment caractéristique, car les filaments unitifs existent aussi dans les couches précédente et suivante. Les cellules de cette couche sont polyédriques, les plus superficielles sont toutefois plus aplaties que les éléments profonds. Elles sont séparées les unes des autres par des espaces clairs remplis d'une substance semi-liquide qui est sans doute du plasma ou de la lymphe (Ranvier, Flemming). Leur cytoplasme est plus dense et plus foncé à la périphérie (exoplasme) qu'au centre de l'élément, dans la région périnucléaire (endoplasme). L'exoplasme renferme des fibrilles très nettes qui représentent une différenciation du réticulum filaire de la cellule. Elles sont dirigées parallèlement au grand axe de la cellule dans les éléments du stratum basilaire. Elles

sont orientées en sens radiaire dans les cellules polyédriques. Ces fibrilles traversent les espaces intercellulaires, se continuent avec les fibrilles des cellules voisines et solidarisent ainsi les uns avec les autres tous les éléments de la couche germinative (Ranvier, Kromayer, Herxheimer et Müller, Benecke, Weidenreich, Unna, Schridde). Le plus souvent ces fibrilles réunissent les cellules immédiatement voisines ; mais elles peuvent aussi réunir des cellules situées à une certaine distance. Dans ce cas, on les voit sortir d'une cellule donnée, pénétrer dans l'exoplasme d'un élément voisin, le traverser de part en part et aborder une autre cellule où elles se terminent. Cette disposition est due aux phénomènes de prolifération cellulaire et aux changements de rapports qui se produisent entre les éléments de cette couche. Une nouvelle cellule, sous la poussée de ses congénères, peut s'insinuer entre deux éléments tout d'abord adjacents, les écarter progressivement et déterminer la distension des filaments intercellulaires qui prennent la disposition décrite ci-dessus (Kromayer) (fig. 266). Ces filaments sont très visibles dans les espaces intercellulaires où on les a tout d'abord observés. Ce sont les « ponts intercellulaires », les « filaments d'union », les « épines intercellulaires » des auteurs (Schrön, Schultze, Kölliker, Ranvier, M. Ide, etc.). Ceux-ci en ont fait soit des prolongements protoplasmiques, soit des expansions de la membrane cellulaire, soit les restes des fibrilles achromatiques développées pendant les cytodiérèses qui ont donné naissance à ces éléments (Sheridan-Delépine). On sait actuellement, comme nous l'avons indiqué ci-dessus, qu'elles représentent une différenciation cytoplasmique filamenteuse dont une partie demeure intracellulaire et dont

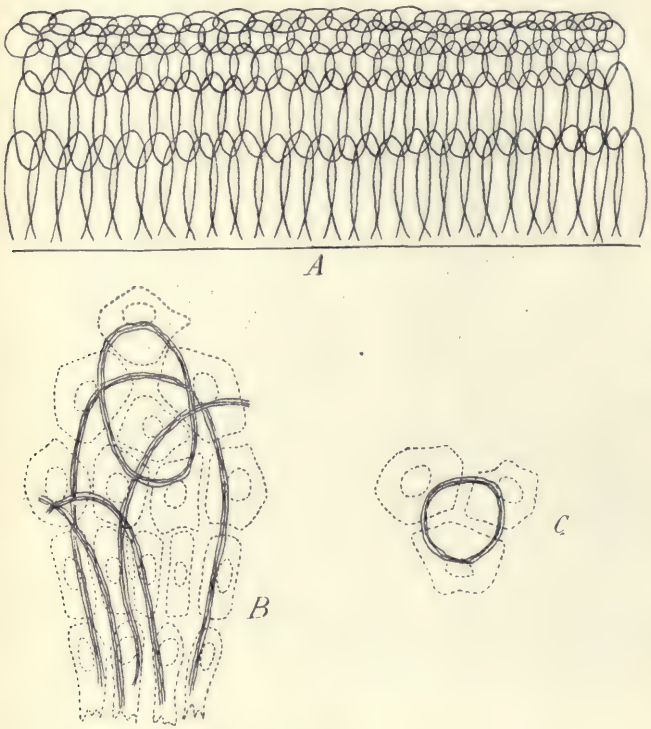

Fig. 267. — *Représentation schématique du système des fibres protoplasmiques dans l'épiderme humain.*

A, Vue d'ensemble des systèmes fibrillaires protoplasmiques dans toute l'épaisseur de l'épiderme. — B, disposition des faisceaux de fibrilles dans les zones profonde et moyenne de l'épiderme. — C, Disposition des mêmes faisceaux dans la zone superficielle. D'après Schridde.

l'autre se projette entre les cellules sous forme de ponts d'union. C'est une modalité de la substance figurée du cytoplasme, une sorte de protoplasme supérieur (Prenant). Le milieu des ponts présente quelquefois un bouton (Ranvier, Reinke). Ce dernier auteur considère que ces boutons tracent la limite entre les territoires cellulaires voisins. D'après Schridde, l'arrangement des fibres protoplasmiques obéit à des lois définies et les faisceaux de fibres qui unissent plusieurs cellules forment des systèmes réguliers (fig. 267). Ceux qui partent des cellules basales traversent les cellules des couches sus-jacentes, suivent un parcours qui dessine un ovale allongé et rejettent en dehors d'eux les noyaux des cellules épidermiques. Ces ovales ont un grand diamètre d'autant plus petit qu'on se rapproche plus de la surface, prennent ensuite la forme de cercles, puis celle d'ovales à grand axe parallèle à la surface cutanée. Ces petits systèmes arrondis ou ovales relient seulement trois cellules contiguës. Finalement, près du stratum granulosum, il n'est plus possible de distinguer les systèmes les uns des autres; les fibres sont si serrées que la résolution des images sous le microscope n'est plus possible. Cette disposition des fibrilles représente une adaptation à une fonction de l'épiderme, et répond aux lois de l'élasticité et de la résistance ; elles sont disposées d'une manière parfaite pour résister aux actions qui peuvent s'exercer en tous sens sur l'épiderme (Schridde).

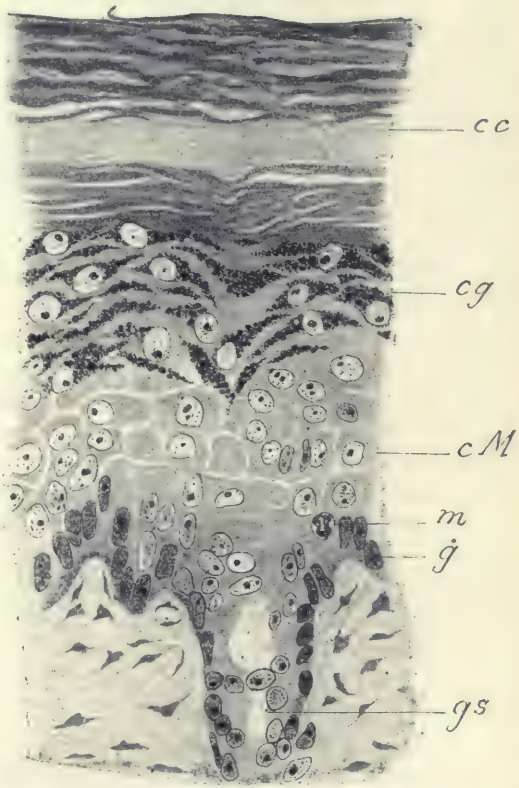

Fig. 268. — *Coupe de la peau de la pulpe des doigts chez un Chat nouveau-né.*

cM, couche muqueuse de Malpighi avec *g*, assise profonde. — *cg*, couche granuleuse (stratum granulosum). — *cc*, couche cornée (stratum corneum). — *gs*, canal d'une glande sudoripare. × 300.

c) *Le stratum granulosum* comprend presque partout une seule couche de cellules, qui peut être discontinue ou faire complètement défaut. Ces cellules sont aplaties, losangiques, à grand axe parallèle à la surface cutanée avec un noyau clair et un protoplasme chargé de granulations nombreuses. Elles sont encore réunies par des filaments intercellulaires, moins visibles que dans les couches sous-jacentes (Ranvier, Rabl, Weidenreich, Unna, Branca). Les fibres protoplasmiques n'ont pas disparu, mais elles

ont changé complètement de nature microchimique (Schridde). Les granulations qu'elles renferment sont formées par de l'*éléidine* (Ranvier) et de la *kératohyaline* (Waldeyer). L'éléidine est une substance semi-liquide, de consistance huileuse d'après Ranvier, qui est répandue sous forme de gouttelettes dans le corps cellulaire et qui noircit sous l'influence de l'acide osmique. La kératohyaline se présente sous la forme de corpuscules solides, qui ne noircissent pas après l'action de l'acide osmique et qui se colorent par l'hématoxyline. Il s'agit ici de deux substances différentes (Rabl) qui représenteraient deux stades de l'évolution d'une même substance. Les grains solides de kératohyaline se différencient tout d'abord, puis se transforment en gouttelettes liquides d'éléidine. Les granulations de kératohyaline apparaissent d'ailleurs très tôt dans les couches profondes du corps muqueux de Malpighi et augmentent peu à peu de volume (Laffont). On n'est pas exactement renseigné sur les processus cytologiques qui président à sa formation, ni sur les parties du protoplasme qui lui donnent naissance. Les uns la font provenir des filaments intercellulaires (Renaut, Kromayer) ; les autres de la substance interfilaire (Weidenreich, Apolant) ; d'autres enfin la considèrent comme une élaboration nucléaire (1).

e) Le *stratum corneum* présente une épaisseur relativement faible dans la plus grande étendue du tégument externe, une épaisseur beaucoup plus grande et une structure beaucoup plus complexe au niveau de la face interne des mains et des pieds. A la surface du tégument externe, il est constitué par des sortes d'écailles aplaties, réfringentes, très minces, qui ont subi la transformation cornée. Ces écailles sont disposées par couches horizontales et sont solidement réunies les unes avec les autres. Leur forme est polygonale sur une vue de face, après dissociation. Ce sont des éléments cellulaires venus des couches sous-jacentes et profondément modifiés à la suite d'un processus de « kératinisation » que nous étudierons ci-dessous.

B. **Structure de l'épiderme dans certaines régions du tégument externe.** — Il s'agit ici de l'épiderme de la paume des mains, de la plante des pieds, de la pulpe des doigts et des orteils. L'épiderme de ces régions possède une épaisseur très considérable. L'augmentation d'épaisseur porte sur toutes les couches; mais la couche cornée surtout subit des transformations importantes et laisse distinguer dans son épaisseur une série de strates cellulaires superposées. Ces strates cellulaires se distinguent nettement l'une de l'autre sur des coupes examinées sans aucune coloration. Elles s'observent avec plus de netteté sur des coupes colorées. De telles coupes montrent tout d'abord que le stratum granulosum de ces régions cutanées renferme plusieurs couches de cellules (fig. 268), qui forment dans leur ensemble une assise épaisse très visible, légèrement festonnée et dont les festons saillants répondent aux papilles dermiques très développées. La couche cornée, d'épaisseur souvent très considérable, nous présente quatre strates successives : 1° une assise inférieure, le stratum lucidum ; 2° une assise basale assez épaisse ;

(1) Posner et Selhorst, Rabl, Mertsching, Ernst, d'Urso et Tettenhammer.

3° une couche principale, couche cornée proprement dite ; 4° une couche terminale.

a) Le *stratum lucidum* (*couche cornée basale de* Unna) comprend plusieurs assises de cellules polyédriques aplaties dont les noyaux sont peu visibles. La partie profonde de cette couche a été distinguée par Ranvier sous le nom de *stratum intermedium*. C'est une bande mince, formée par deux à trois assises de cellules dont les réactions colorantes sont un peu particulières. Ces cellules ne sont plus réunies par des ponts intercellulaires, leurs fibrilles intracytoplasmiques se sont tassées au niveau de l'exoplasme, leur corps cellulaire s'est revêtu d'une gaine kératinisée et renferme l'éléidine sous forme de grosses gouttes ou de flaques. C'est l'*éléidine diffuse* de Ranvier, l'*éléidine* de Waldeyer, qui devient liquide parce qu'elle s'imbiberait des liquides sortis du noyau atrophié (Weidenreich). Beaucoup d'auteurs admettent que l'éléidine se transforme dans les couches plus superficielles de l'épiderme en graisse épidermique et en kératine ; aussi Waldeyer lui donne-t-il également le nom de *prokératine*.

b) La couche suivante est le *stratum corneum* proprement dit. On y distingue une zone profonde, la *couche basale* (v. Brunn) ou *couche cornée* (Unna), et une zone superficielle, de beaucoup la plus importante et la plus épaisse, la *couche principale*. Les cellules de la première zone sont plus volumineuses et moins aplaties que celles de la zone suivante. Tous ces éléments sont constitués par un manteau de kératine et par une substance cellulaire centrale. Celle-ci renferme de minces et nombreuses fibrilles entre-croisées les unes avec les autres, non kératinisées et anastomosées en un réticulum compliqué (Zander, Apolant). Les mailles de ce réseau sont remplies de protoplasma desséché et surtout de graisse (Ranvier), ou par une substance qui jouit de la propriété de réduire l'acide osmique (paraéléidine de Weidenreich). Celui-ci n'admet pas qu'une substance graisseuse se différencie dans les cellules de la couche cornée. La réduction de l'acide osmique est due à l'imprégnation des couches cornées par la sécrétion des glandes sébacées dans les régions garnies de poils. Dans les régions glabres, la réduction noire serait due à la paraéléidine. Unna admet que la graisse provient de la sécrétion sudorale et imbibe ensuite les cellules cornées. L'histologie comparée plaide en faveur de l'origine épidermique de la graisse, suivant l'opinion défendue par Ranvier et Liebreich. Le tégument externe des Oiseaux ne possède pas de glandes sébacées et sudoripares et leur épiderme corné est riche en graisse.

Les cellules cornées renferment encore des noyaux, mais ceux-ci sont en voie de dégénérescence (Retterer, Kölliker, Zander) et des fibrilles qui sont rejetées à la périphérie de la cellule (Rabl) ; elles sont la seule partie de la cellule qui se soit kératinisée. Cette périphérie est encore hérissée de dentelures (Weidenreich) qui proviennent de la rupture des ponts d'union intercellulaires.

c) La *couche superficielle* (*stratum desquamans*, *stratum foliaceum*, Renaut, *stratum disjunctum*) est formée de cellules cornées, aplaties, et peu

solidement réunies les unes avec les autres. Elle se soulève en lamelles furfuracées qui s'exfolient continuellement. Elle est chargée de graisse comme la couche sous-jacente.

C. **Rénovation de l'épiderme.** — L'épiderme subit une rénovation continue pendant toute la durée de l'existence. Les nouvelles cellules prennent naissance dans la couche germinative, c'est-à-dire dans toute l'épaisseur des assises polyédriques (Branca). Ces nouveaux éléments sont issus des élé-

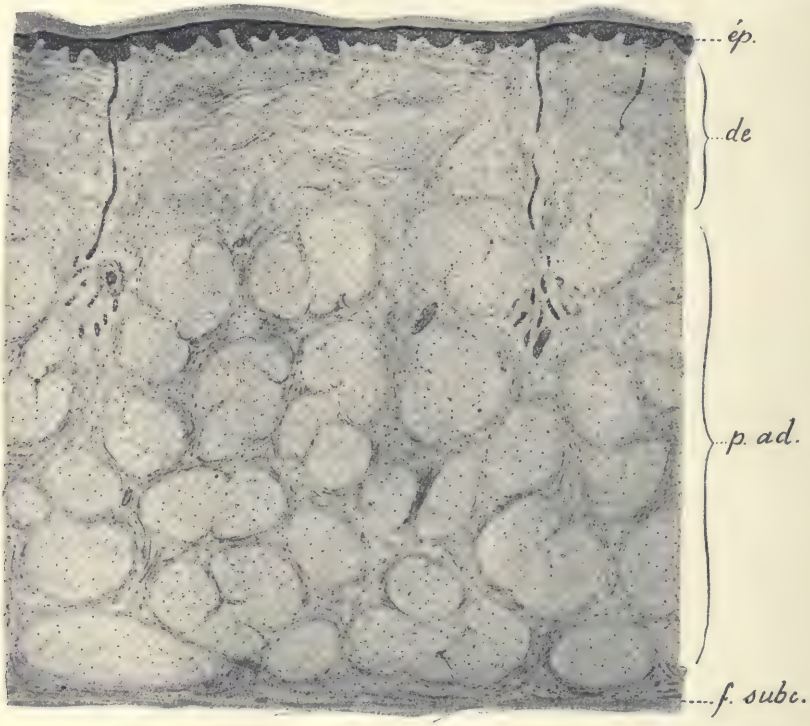

Fig. 269. — *Coupe totale de la peau de la face palmaire de la main.*
ép, épiderme. — *de*, derme papillaire. — *pad*, pannicule adipeux. — *f subc*, fascia sous-cutané. × 25.

ments préexistants par cytodiérèse, comme on peut le constater facilement surtout dans les processus de cicatrisation épithéliale (1). Il se fait donc une poussée cellulaire incessante de dedans en dehors, les cellules germinatives devenant successivement cellules granuleuses et cellules cornées. Cette évolution, considérée dans son ensemble, semble bien indiquer que la phase à éléidine est indispensable au processus de kératinisation, puisqu'elle le précède toujours, et que la phase éléidine est une forme de passage entre la cellule protoplasmique et la cellule cornée. Cette proposition ne pourrait pas faire de doute, si, dans certains cas pathologiques, la kératinisation des couches superficielles épidermiques ne se réalisait sans l'intermédiaire de la couche granuleuse.

(1) Flemming, Unna et Ostry, Duval et Retterer, Branca, etc.

Ajoutons enfin qu'on constate l'existence, au sein de l'épiderme, dans le stratum germinativum, de cellules ramifiées appelées quelquefois cellules de Langerhans et sur la signification desquelles les auteurs anciens avaient émis toutes sortes de suppositions. On sait actuellement que ce sont des globules blancs qui sont particulièrement nombreux dans les cas d'inflammation cutanée et qui infiltrent les espaces intercellulaires de la couche germinative. Ils proviennent du derme, d'après la majorité des auteurs, et transportent dans l'épiderme des matériaux nourriciers (Ranvier). Retterer pense qu'ils se différencient aux dépens des cellules épidermiques.

2° Derme et hypoderme. — Nous avons vu qu'il se différencie au-dessous de l'épiderme une couche conjonctive qui le sépare des plans osseux ou

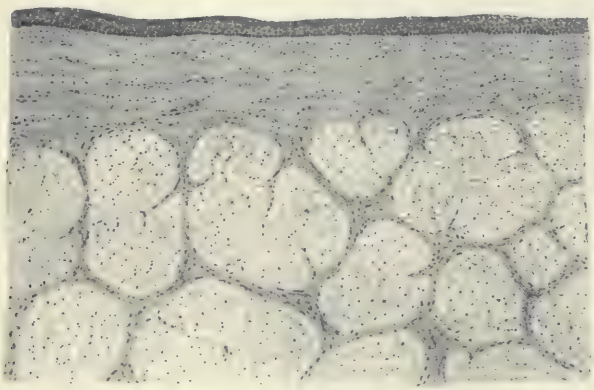

Fig. 270. — *Coupe de la peau du front.*
ép, épiderme. — *de*, derme planiforme. — *pa*, pannicule adipeux. × 25.

aponévrotique sous-jacents. On peut distinguer le plus souvent trois assises dans cette nappe conjonctive, quand on examine des coupes de revêtement cutané à un faible grossissement. Ce sont en allant du plan profond vers le plan superficiel : 1° le *fascia sous-cutané*, relié avec le périoste ou les aponévroses par des tractus conjonctifs épais ; 2° le *tissu conjonctif sous-cutané*, *tela subcutanea* ou *pannicule adipeux*, qui s'infiltre de graisse en quantité plus ou moins grande. Ces deux couches représentent l'*hypoderme* ; 3° la *tunique propre* (*tunica propria*), formée d'un tissu conjonctif dense et épais ; 4° le *corps papillaire* formé d'un tissu conjonctif plus lâche que celui de la couche précédente et qui constitue le stroma des papilles. Ces deux dernières couches sont désignées sous le nom de *derme* ou *chorion* (fig. 269).

Le chorion existe dans toute l'étendue du tégument externe. Il n'en est pas de même des couches de l'hypoderme dont l'une ou l'autre peut manquer ou qui peuvent même faire complètement défaut.

A. **Hypoderme.** — L'hypoderme est constitué par de volumineux tractus conjonctifs dont la direction générale est parallèle à la surface épidermique. Des faisceaux s'en détachent obliquement et vont se continuer avec l'aponévrose sous-jacente ou avec le périoste. Ces dernières

formations sont quelquefois réunies avec le fascia sous-cutané par de larges nappes conjonctives. Dans d'autres cas, le fascia sous-cutané et l'aponévrose sont fusionnés en une lame continue. De volumineux tractus se détachent de la face superficielle du fascia sous-cutané et se dirigent en dehors. Ces « cônes fibreux » s'anastomosent les uns avec les autres et forment un réseau désigné sous le nom de « retinacula cutis » dont les mailles sont occupées par des amas de cellules adipeuses. Cette graisse sous-cutanée devient quelquefois très abondante, surtout dans la peau du ventre, où le pannicule adipeux peut atteindre une épaisseur de 30 millimètres et plus. Les tractus fibreux du « retinacula cutis » se rassemblent au niveau de la zone externe du pannicule adipeux et se continuent avec la tunique propre du derme.

Les mailles du retinacula cutis peuvent renfermer des *bourses muqueuses sous-cutanées* qui se développent dans les endroits du tégument externe soumis à des irritations et à des compressions constantes. Les espaces conjonctifs augmentent de dimensions, se fusionnent en vastes cavités closes, tapissées par un endothélium et remplies d'un liquide filant et muqueux. Les plus fréquentes de ces bourses se rencontrent sur la face inférieure de l'olécrane, à la surface de la rotule, sous le calcanéum, sur l'articulation métatarso-phalangienne du gros et du petit orteil, etc.

B. **Derme ou chorion**. — *a*) *Morphologie générale*. — Le derme ou chorion est un tissu fibreux plus ou moins épais suivant les régions ; son épaisseur varie en effet entre 300 μ et 3 millimètres. Sa face profonde est limitée du tissu conjonctif sous-cutané par une surface plane et abordée perpendiculairement ou obliquement par les expansions du retinacula cutis. Il s'insère directement sur le périoste et sur les fascias musculaires dans les régions du tégument externe où l'hypoderme n'est pas représenté. Sa face superficielle est délimitée de l'épiderme par la membrane basale.

Le derme et l'épiderme affectent entre eux des rapports qui sont variables suivant les régions et qui ont été ramenés à quatre types par Blaschko. Dans un premier type, ils sont en rapport suivant une surface plane. Ce cas est relativement rare (fig. 270). Un tel chorion plat se rencontre sur le front, le raphé périnéal, certaines régions du scrotum, certaines régions du creux axillaire, la conque de l'oreille. Dans un deuxième type, la derme présente des crêtes très basses, souvent réunies par des bandes obliques. L'ensemble de ces crêtes figure ainsi un réseau souvent cloisonné par un réseau interne moins élevé. L'épiderme présente de son côté des saillies basses qui s'engagent dans les dépressions de la surface dermique. Cette disposition se rencontre dans la peau du visage. Les crêtes dermiques sont beaucoup plus allongées sur les côtés du cou, le mont de Vénus et le dos du pénis. Dans un 3e type, on observe une disposition inverse. C'est l'épiderme qui se soulève en bandes longitudinales réunies incomplètement par des anastomoses transversales et le derme envoie dans les mailles de ce réseau épidermique des saillies ou expansions isolées. Ce sont les vues à plat de ce réseau épidermique

qui ont fait donner à la couche profonde de l'épiderme le nom de réseau de Malpighi. On trouve cette disposition dans la peau du ventre ; on la rencontre également sur le dos, les fesses et la face d'extension des membres. Le quatrième type s'observe sur la face de flexion des membres et sur le cuir chevelu. Les bandes épidermiques longitudinales sont reliées par des bandes anastomotiques droites, obliques ou incurvées. Un réseau complètement fermé est ainsi constitué par les soulèvements de la face inférieure de l'épiderme. Des bourgeons dermiques se prolongent dans les mailles de ce réseau et forment des saillies disposées en longues files entre les crêtes épidermiques parallèles. Ce sont les *papilles dermiques* (fig. 271).

Fig. 271. — *Coupe horizontale de la peau de la paume de la main.* (Homme.)

On voit la section transversale des papilles dermiques entre lesquelles le corps de Malpighi forme un réseau continu. × 100.

Toutes ces papilles dermiques ont une direction oblique chez le fœtus. Elles conservent cette direction dans certaines régions du tégument externe, comme la face antérieure du bras, de l'avant-bras, dans le derme périunguéal. Elles se redressent au contraire dans les autres régions cutanées qui sont munies de papilles. Leurs dimensions sont très variables. Elles mesurent par exemple 40 à 50 μ de longueur sur le cuir chevelu, les paupières, quelques régions de la face et du nez et 200 à 300 μ sur le mamelon (grandes papilles). Une même région peut présenter des papilles de tailles très différentes (mamelon).

On les distingue en deux groupes d'après leur forme. Les premières sont dites *papilles simples* ou *adélomorphes*. Leur saillie n'est jamais apparente à la surface cutanée et leur extrémité ne se divise pas en plusieurs digitations. Elles ont la forme d'une corne, d'un hémisphère ou d'une massue. Les secondes sont dites *papilles composées* ou *délomorphes*. Ce sont des crêtes allongées, « crêtes dermiques », disposées parallèlement les unes à côté des autres. L'épiderme se soulève au-dessus de ces replis du derme en « crêtes épidermiques », bien visibles sur la paume des mains, la plante des pieds, la pulpe des doigts et des orteils. Les crêtes dermiques sont hérissées de mamelons papillaires qui sont d'ordinaire disposés en deux séries parallèles séparées par un bourgeon épidermique. Le canal excréteur des glandes sudoripares aborde l'épiderme au niveau de l'extrémité

profonde de ce bourgeon et s'ouvre au sommet de la crête épidermique.

On distingue encore les papilles en deux catégories d'après leur signification fonctionnelle. Les unes renferment des terminaisons nerveuses tango-réceptrices. Ce sont les « papilles nerveuses »; elles sont situées dans les territoires tégumentaires qui recouvrent les extrémités. Les autres sont occupées seulement par des arborisations vasculaires et sont désignées pour cette raison sous le nom de « papilles vasculaires ». Ajoutons toutefois que les papilles nerveuses renferment également des vaisseaux sanguins.

b) *Structure du derme.* — Le derme et les papilles dermiques sont constitués par du tissu conjonctif dont les fibres sont orientées dans toutes les directions. Cette disposition n'est cependant pas primitive. Nous avons vu que le derme fœtal des Mammifères est formé par des lits de cellules et de fibres conjonctives dirigées parallèlement les unes aux autres dans chaque assise; elles croisent les faisceaux conjonctifs des assises précédente et suivante à angle droit ou à angle très obtus (Renaut). Cette structure régulière, et dont il ne reste aucune trace dans la suite, se retrouve avec une netteté remarquable chez certains représentants des Vertébrés inférieurs, les Cyclostomes par exemple. C'est à l'absence de végétation vasculaire intradermique qu'est due cette conservation de l'architecture fondamentale du derme.

Une disposition aussi simple et aussi typique se rencontre dans le tissu propre de la cornée, qui représente l'équivalent morphologique du derme. Mais le bouleversement et l'enchevêtrement des faisceaux connectifs est la règle dans toute l'étendue du tégument externe chez la plupart des Vertébrés et des Mammifères en particulier. Cet enchevêtrement est dû à la végétation de fusées vasculaires qui viennent de l'hypoderme, pénètrent dans le chorion, s'y ramifient en tous sens, et entraînent avec eux des éléments conjonctifs qui s'ajoutent aux faisceaux connectifs du derme et en compliquent la disposition (Renaut). La prolifération des bourgeons épidermiques, des ébauches pileuses et des glandes cutanées, contribue aussi à bouleverser cette structure. Les remaniements successifs du tissu dermique ont donc pour résultat d'en faire un tissu conjonctif lâche, abondamment vascularisé, et dont les faisceaux sont intriqués en tous sens.

Le tissu conjonctif du derme se partage toutefois en deux couches, comme nous l'avons vu plus haut : une couche inférieure, qui se continue avec la couche sous-jacente; c'est la *tunique propre*; une couche supérieure invaginée dans les papilles, c'est le *corps papillaire*. Ces deux couches ne sont pas séparées par une limite nette.

La tunique propre est formée de faisceaux conjonctifs dont les uns sont parallèles et les autres perpendiculaires à la surface de l'épiderme. Ceux-ci partent du retinacula cutis, traversent radiairement le chorion, se subdivisent en faisceaux secondaires dont les uns s'infléchissent latéralement et se continuent avec les faisceaux horizontaux, et dont les autres se perdent dans l'étage inférieur du corps papillaire. Les grosses travées connectives sont accompagnées par des vaisseaux sanguins venus de l'hypoderme.

Les faisceaux conjonctifs longitudinaux proviennent en partie du retinacula cutis. Toutefois, la plupart d'entre eux appartiennent au chorion, où ils se sont différenciés pendant le développement. Ces faisceaux horizontaux ou obliques s'enlacent dans le sens tangentiel et limitent des mailles de dimensions différentes. Les coupes horizontales du derme faites par Langer lui ont démontré que ces mailles ont une direction allongée ou rhomboïdale.

Le corps papillaire forme le stroma des crêtes choriales et des papilles. Il est constitué par des faisceaux conjonctifs grêles qui s'enchevêtrent dans toutes les directions. Les extrémités périphériques des fibres papillaires se terminent contre la membrane basale en se décomposant, dans certains cas, en nombreuses et courtes fibrilles qui s'engréneraient avec les dentelures présentées par la vitrée sur sa face profonde. De nombreuses cellules fixes sont disséminées parmi les faisceaux et les fibres conjonctives de la tunique propre et du corps papillaire, qui présente en outre de nombreux vaisseaux qui donnent à cette couche une teinte gris rougeâtre sur les coupes examinées à frais.

Le tissu élastique du derme cutané est très abondant au niveau de la tunique propre. Des fibres volumineuses montent du retinacula cutis et se réunissent dans l'étage inférieur de la tunique propre en faisceaux puissants qui se décomposent bientôt en fascicules de volume variable et forment un réseau à mailles serrées. Les fibres de ces mailles deviennent brusquement très délicates dans la zone inférieure du corps papillaire et s'infléchissent en direction perpendiculaire à la surface de l'épiderme. Arrivées au voisinage de la membrane vitrée, elles se recourbent à nouveau et se divisent en un grand nombre de fibrilles très ténues qui s'anastomosent en un réseau sous-épidermique très serré. Un grand nombre de fibrilles partent de ce réseau et se dirigent vers la vitrée contre laquelle elles se terminent. Certains auteurs admettent qu'elles pénètrent dans l'épiderme et s'insinuent entre les cellules génératrices (Bolzer). Les fibres élastiques du chorion forment des gaines épaisses autour des glandes sudorit pares, des glandes sébacées et des racines des poils, mais demeurent toujours à une certaine distance des vaisseaux, des nerfs et des muscles cutanés.

Outre le stroma conjonctif dont il vient d'être question, le derme renferme encore, dans certaines régions du tégument externe, des fibres musculaires lisses et striées qui sont situées le plus souvent dans l'hypoderme, comme le dartos ou le muscle sous-aréolaire. Certains muscles striés pénètrent dans le chorion et se terminent dans le voisinage de l'épiderme ou dans l'épiderme lui-même, d'après certains auteurs. Ces faisceaux musculaires se divisent en fascicules de plus en plus petits au fur et à mesure qu'ils s'élèvent dans le chorion et aboutissent à de petits tendons dont les fibres constitutives se dissocient et s'éparpillent dans le derme (Robin). D'autres auteurs ont décrit des fibres musculaires dont les extrémités s'insèreraient sur la membrane basale ou même pénétreraient dans les espaces intercellulaires de la couche épidermique profonde (Podwyssozki).

Le derme renferme encore des cellules migratrices et du pigment. Les premières sont surtout abondantes dans les cas d'inflammation du tégu-

ment externe. Le pigment existe dans les couches superficielles du chorion (corps papillaire). On le rencontre dans des cellules fusiformes ou étoilées, isolées les unes des autres. Elles fabriquent elles-mêmes leurs granulations pigmentaires ; mais le pigment dermique peut aussi parvenir de l'épiderme par la transformation en éléments fixes intradermiques de cellules mobiles qui se sont chargées de pigment au sein de l'épiderme (P. Carnot).

Article 3. — VASCULARISATION DU TÉGUMENT EXTERNE

I. — Vaisseaux sanguins.

Ces vaisseaux irriguent seulement le derme et l'hypoderme et ne pénètrent jamais, sauf de très rares exceptions, dans les couches épidermiques.

Les artères cutanées abordent le pannicule adipeux en suivant la direction des cônes fibreux de la peau. Elles émettent sur leur trajet des branches latérales qui se capillarisent très vite et enveloppent par leurs anastomoses les lobules graisseux de l'hypoderme. Quand ceux-ci font défaut, ces branches n'en existent pas moins et constituent un réseau à grandes mailles au niveau du fascia sous-cutané. Les artères se dirigent tout d'abord en sens oblique ou perpendiculaire vers la surface cutanée. Elles traversent toute l'épaisseur de l'hypoderme, se ramifient au niveau de la face profonde du derme, donnent naissance à des branches qui suivent un trajet horizontal, s'anastomosent les unes avec les autres et forment à ce niveau un réseau à mailles larges. C'est le *réseau sous-dermique* ou *réseau profond du derme*.

Ce réseau envoie dans l'hypoderme des petits rameaux qui vont s'épuiser autour des racines pileuses et autour des glandes sudoripares. Par sa face superficielle, il émet des branches grêles qui traversent le derme en direction verticale ou oblique et qui se ramifient rarement pendant leur trajet. Ces branches parviennent à la limite située entre la couche papillaire et le derme proprement dit. Elles se divisent alors en nombreuses artérioles qui donnent naissance au *réseau sous-papillaire* ou *sus-dermique* dont les mailles sont beaucoup plus étroites que celles du réseau sous-dermique. Des ramuscules capillaires se détachent de ce réseau et irriguent les appareils pilo-sébacés, les canaux excréteurs des glandes sudoripares et des papilles dermiques. Chaque papille reçoit une branche capillaire qui monte vers son extrémité supérieure, suit une direction parallèle à son axe et se recourbe en crochet quand elle est parvenue au sommet de la papille. Elle se jette alors dans la veinule efférente et une brusque augmentation de calibre marque le point de raccordement entre le capillaire et la veinule. La veinule descend droit dans la papille et se dirige vers la face supérieure du derme proprement dit. Le capillaire afférent forme souvent des sinuosités autour

de la veinule dont le trajet est plus rectiligne. Dans certains cas, la papille reçoit plusieurs capillaires.

Les veinules suivent en sens inverse le trajet des artères. Elles s'agencent également en un réseau veineux sus-dermique et un réseau veineux sous-dermique, reliés par des branches anastomotiques obliques ou verticales. Elles se jettent dans les veines cutanées superficielles (fig. 272).

II. — Vaisseaux lymphatiques.

Chaque vaisseau lymphatique a son origine au niveau d'une papille dermique. C'est un capillaire volumineux, dont l'extrémité est le plus souvent

Fig. 272. — *Vaisseaux superficiels de la peau, injectés avec une masse au bleu de Prusse.* On voit dans le derme le réseau vasculaire sous-papillaire et dans les papilles le réseau vasculaire papillaire. × 50.

renflée, quelquefois effilée ou en forme d'anneau de clef. Tous ces capillaires descendent dans la couche papillaire, traversent le réseau vasculaire sus-dermique et forment de larges mailles dans la couche réticulaire du derme. C'est le *réseau lymphatique sous-papillaire.* Les rameaux qui en partent forment un autre *réseau intradermique* à mailles inégales, à calibre volumineux et irrégulier, à vastes diverticules latéraux; il est uniquement constitué de capillaires lymphatiques et se trouve situé en pleine couche choriale, entre les réseaux vasculaires sus et sous-dermiques. Des branches verticales s'en détachent, pénètrent dans l'hypoderme, s'entourent à ce niveau d'une couche musculaire lisse et suivent le trajet des vaisseaux sanguins. Ces rapports de contiguïté expliquent pourquoi les lymphangites profondes seules provoquent la rougeur du tégument externe. Ce système lymphatique cutané représente donc un système clos de toute part, partout délimité par les cellules endothéliales, dans lequel les liquides qui remplissent les espaces interfasciculaires du derme pénètrent seulement par voie osmotique (voir p. 125).

Article 4. — LES EXPANSIONS NERVEUSES DU TÉGUMENT EXTERNE

Les fibres nerveuses destinées au tégument externe parviennent dans les couches profondes de la peau par l'intermédiaire des nerfs cutanés. En se ramifiant, elles constituent un plexus à grosses mailles, le *plexus nerveux cutané profond*. Ce plexus donne naissance à deux groupes de fibres nerveuses qui toutes se dirigent vers les couches superficielles du tégument externe. Les unes s'épanouissent dans les appareils nerveux propres à l'hypoderme. Les autres continuent leur trajet ascendant et forment à la limite de la tunique propre et du corps papillaire un second plexus, le *plexus nerveux cutané superficiel*, moins riche que le précédent (Ruffini). De celui-ci se détachent des fibres qui se terminent dans le corps papillaire et dans l'épiderme.

Nous étudierons successivement les expansions nerveuses de l'hypoderme et du derme, puis celle de l'épiderme. Les premières aboutissent en majeure partie dans des appareils nerveux particuliers, les *organes* ou *corpuscules du tact* ; les secondes se terminent par des *ramifications libres* entre les cellules épidermiques.

I. — Expansions tango-réceptrices de l'hypoderme et du derme.

Les recherches récentes ont montré que ces expansions présentent des caractères morphologiques particuliers suivant la couche sous-épidermique où elles se rencontrent. On en observe deux catégories principales dans l'hypoderme : 1° les corpuscules de Pacini et leurs variétés ; 2° les corpuscules de Ruffini et leurs variétés. Dans le derme, on constate : 1° le réseau amyélinique sous-papillaire ; 2° les terminaisons arboriformes ou arbuscules de Dogiel ; 3° les corpuscules de Golgi-Mazzoni ; 4° les corpuscules de Meissner ; 5° les touffes papillaires et les fibres nerveuses libres.

1° Expansions tango-réceptrices de l'hypoderme. — A. **Corpuscules de** Vater-Pacini. — Ils ont été découverts par Vater et bien étudiés par Pacini. Ce sont des corps ovoïdes, volumineux, mesurant de 1 à 4 millimètres de longueur et 1 à 2 millimètres de largeur. On les rencontre en abondance le long des nerfs collatéraux des doigts et des orteils, dans l'étage le plus profond de l'hypoderme. Ils sont enveloppés par une capsule conjonctive qui renferme un corps cylindrique ou massue interne et une ou plusieurs fibres nerveuses (fig. 273).

La *capsule* est formée d'une série de lamelles conjonctives emboîtées les unes sur les autres et disposées concentriquement. Elles sont d'ordinaire fort nombreuses (de 20 à 60). Les fibres conjonctives de chaque lamelle sont disposées sur deux plans : un plan externe de fibres longitudinales, un plan interne de fibres circulaires. De minces cloisons conjonctives transversales ou obliques réunissent les lamelles contiguës qui sont recouvertes sur leurs deux faces par des cellules endothéliales. Elles sont

donc séparées par des espaces virtuels qui renferment de la lymphe. Elles prolongent la gaine lamelleuse de HENLE, représentent un développement de cette dernière et possèdent de nombreuses fibres élastiques parmi leurs éléments conjonctifs (TARTUFERI et G. SALA).

La lamelle la plus interne de la capsule délimite un espace central qui renferme la *massue interne* et la *fibre nerveuse axiale*. La massue interne remplit complètement la cavité corpusculaire. La nature de la substance qui la constitue est assez discutée. Elle serait formée d'une masse cytoplasmique semée de noyaux, d'après la majorité des auteurs. On admet plutôt actuellement, avec CIACCIO et RUFFINI, qu'elle est de nature conjonctive. D'après RUFFINI, elle est constituée par du tissu conjonctif fibrillaire et se trouve en continuité directe avec ce que cet auteur appelle la « gaine subsidiaire » de la fibre nerveuse. La fibre nerveuse afférente aboutit au corpuscule au niveau d'un de ses pôles. Elle comprend le cylindre-axe, la gaine de myéline, la gaine de SCHWANN, la gaine subsidiaire de RUFFINI et la gaine lamelleuse de HENLE. La gaine de myéline et celle de SCHWANN disparaissent toujours au niveau du dernier étranglement annulaire ; la gaine subsidiaire se prolonge dans le corpuscule et forme la massue interne ; la gaine de HENLE ou épinèvre se continue avec l'enveloppe corpusculaire ; le cylindre-axe nu pénètre dans la massue interne et la parcourt dans toute son étendue. Ce cylindre-axe suit le milieu de

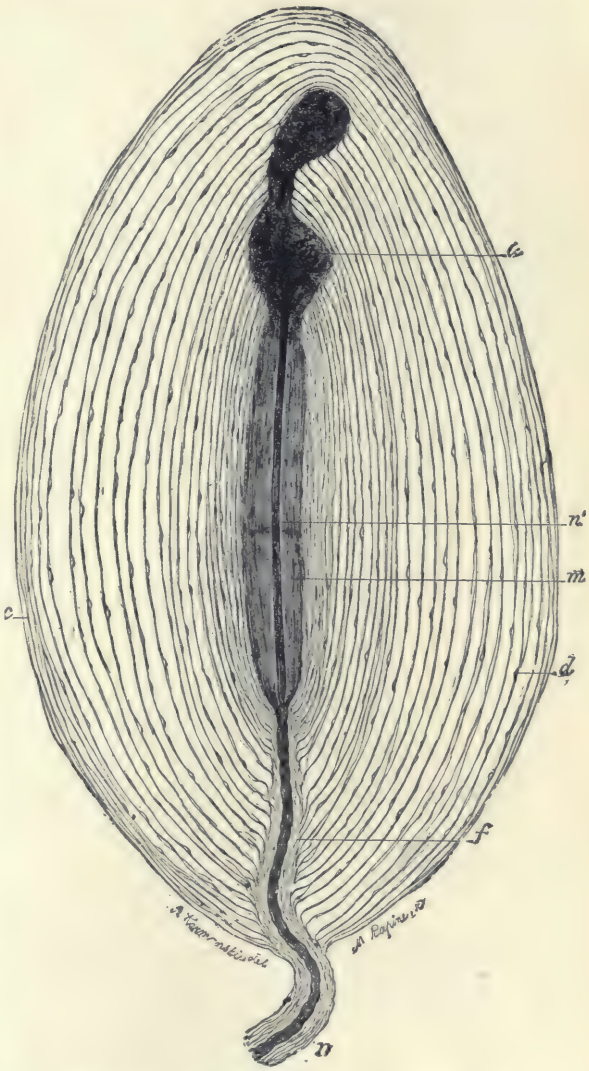

FIG. 273. — *Corpuscule de Pacini observé à frais.*

c, capsules. — *d*, lignes endothéliales qui les séparent. — *n*, nerf afférent. — *f*, funicule. — *m*, massue centrale. — *n'*, fibre terminale. — *a*, point où l'une des branches de la fibre terminale se ramifie en branches qui portent des boutons terminaux. D'après RANVIER.

la massue interne et se termine par un renflement assez volumineux; elle peut aussi se diviser en un point quelconque de son trajet et donner plusieurs rameaux qui se dirigent vers l'extrémité de la masse terminale. Le cylindre-axe peut être recouvert de courtes expansions latérales en forme d'épines. Ce sont les fibres moussues de Retzius et G. Sala, qui rappellent la structure de certains prolongements protoplasmiques des cellules nerveuses.

On voit quelquefois plusieurs corpuscules placés les uns à la suite des autres. Ruffini a signalé que cette disposition se rencontre avec une certaine fréquence dans le périmysium du Lapin. La fibre nerveuse traverse simplement les premiers et se termine dans le dernier. On désigne sous le nom de « corpuscules intercalaires » ceux qui précèdent le dernier (Ruffini). Henle, Ranvier, Kölliker, Golgi, Sfameni ont décrit des dispositifs analogues.

Fig. 274. — *Corpuscule de Pacini*, dans lequel on voit, outre la fibre nerveuse centrale, l'appareil de Timofeew, formé par une fibre nerveuse grêle. D'après Timofeew.

Outre la fibre nerveuse axiale formée par une grosse fibre à myéline, le corpuscule de Pacini renferme un autre appareil fourni par une fibre beaucoup plus grêle. Celle-ci suit généralement le même trajet que la précédente et pénètre dans le corpuscule au niveau du même pôle. Les deux fibres paraissent cheminer l'une et l'autre dans la gaine subsidiaire de Ruffini. La fibre grêle, à une faible distance au delà de l'étranglement préterminal de la grosse fibre, se résout en une plus ou moins grande quantité de ramuscules très minces. Ceux-ci cheminent à la périphérie de la massue terminale, s'enlacent les uns avec les autres, et ne paraissent présenter aucun rapport avec l'autre fibre. C'est l'*appareil nerveux* de Timofeew, la *terminaison nerveuse secondaire* de Crevatin et Dogiel. Il est très vraisemblable, d'après Ruffini, que les deux fibres du corpuscule n'ont pas la même origine. La fibre myélinique est certainement d'origine spinale. Certains auteurs tendent à admettre que la fibre grêle est plutôt de nature sympathique (Ruffini) (fig. 274).

Ajoutons enfin que la capsule corpusculaire est abondamment vascularisée. Elle est abordée par deux ou trois artérioles qui la pénètrent en un point quelconque de sa périphérie, forment des réseaux à la surface des lamelles les plus externes, puis des anses capillaires entre les lamelles plus internes (Ranvier, Ruffini). Ces capillaires se réunissent pour former des veinules nombreuses qui gagnent les couches superficielles, s'anastomosent en un réseau irrégulier autour du corpuscule, et sortent de ce dernier par des endroits quelconques de sa périphérie.

B. **Variétés des corpuscules de** Vater-Pacini. — Ces variétés sont extrêmement nombreuses. On peut les grouper en deux catégories: 1° les formes intermédiaires ou de passage; 2° les corpuscules de Golgi-Mazzoni.

a) *Formes intermédiaires ou de passage.* — Les corpuscules de Pacini présentent des dimensions très variables. Les corpuscules de Golgi-Mazzoni sont les formes les plus petites de cette variété d'organes nerveux terminaux. Les corpuscules de Vater-Pacini que nous avons examinés ci-dessus représentent au contraire les formes les plus volumineuses. Entre ces types extrêmes, il existe toute une série de types intermédiaires qui sont caractérisés par une diminution progressive des dimensions de leurs parties constitutives. La massue interne se raccourcit de plus en plus, prend une forme ovoïde et même arrondie. La fibre axiale se subdivise en plusieurs branches qui s'enlacent les unes avec les autres et se terminent au niveau de l'extrémité de la massue par des renflements plus ou moins volumineux. Les ramifications de la fibre axiale augmentent d'autant plus de nombre et d'importance que les corpuscules sont de taille plus exiguë et se rapprochent plus du type Golgi-Mazzoni. Ces corpuscules intermédiaires se rencontrent dans l'étage profond du pannicule adipeux et surtout dans les étages moyen et superficiel.

Fig. 275. — *Corpuscule de Golgi-Mazzoni.* D'après Ruffini.

b) *Corpuscules de* Golgi-Mazzoni. — Ils ont été tout d'abord observés par Golgi dans le tissu conjonctif péritendineux et dans le périmysium externe des muscles de l'Homme. Ils furent ensuite étudiés par Mazzoni, puis découverts dans le tissu cellulaire sous-cutané de la pulpe des doigts par Ruffini. Sfameni, Crevatin, Dogiel, etc., ont ensuite confirmé leur existence dans la même région (fig. 275).

Ils se rencontrent de préférence dans la couche superficielle de l'hypoderme et présentent des rapports de contiguïté avec les ramifications des nerfs cutanés. Leur forme est variable; ils peuvent être arrondis, ovalaires,

fusiformes ou cylindriques. Ils sont enveloppés d'une capsule de nature conjonctive, dont les lamelles ont la structure que nous avons décrite à propos du gros corpuscule de Pacini. L'épaisseur de cette capsule est variable et ne présente aucun rapport avec les dimensions du corpuscule.

La fibre nerveuse afférente peut se diviser en plusieurs branches avant de pénétrer dans le corpuscule. Une fois parvenue dans la massue centrale, qui est proportionnellement très volumineuse, la fibre nerveuse ou ses premières ramifications peuvent se comporter de deux manières différentes. Le plus souvent la fibre axiale se ramifie en plusieurs rameaux qui ne s'enlacent pas les uns avec les autres, qui suivent un trajet sinueux et qui sont recouverts de varicosités. Dans d'autres cas, la fibre axiale se divise en branches qui s'enlacent les unes avec les autres, gagnent l'extrémité de

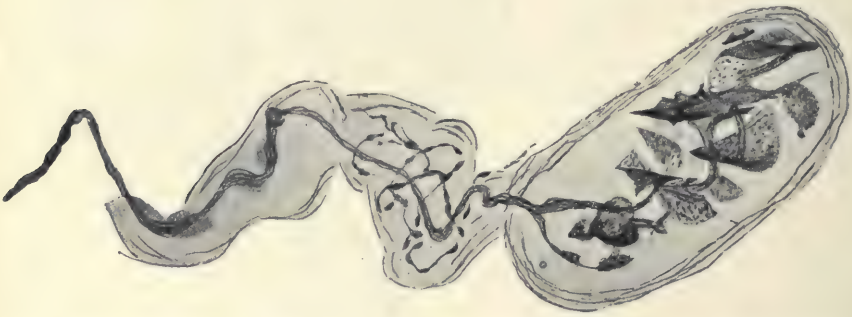

Fig. 276. — *Corpuscule de Golgi-Mazzoni*, dans lequel la fibre nerveuse porte des varicosités lamelleuses, constituées elles-mêmes par de fines fibrilles. D'après Dogiel.

la massue interne et présentent à ce niveau des renflements épais. Les varicosités de ces fibres sont peu volumineuses et ne portent pas d'épines latérales. Plus rarement, les varicosités deviennent au contraire très étendues et constituent des sortes de lamelles aplaties (Dogiel). Celles-ci ont des bords irréguliers, dentelés, une forme arrondie, quadrangulaire, triangulaire. Ces dentelures émettent des fibrilles qui ou bien constituent des lamelles secondaires plus petites, ou bien anastomosent entre elles des lamelles voisines. La fibre amyélinique et les varicosités aplaties sont formées de fibrilles extrêmement ténues unies ensemble par du neuroplasma.

On a mis en évidence un appareil nerveux de Timofeew dans certains corpuscules de Golgi-Mazzoni (Crevatin, Dogiel). On peut voir une fibre nerveuse très grêle pénétrer dans le corpuscule avec la fibre axiale ou en tout autre point de la périphérie corpusculaire et se ramifier en un plexus extrêmement délicat autour de la massue interne; ce plexus envoie en dedans des ramuscules très grêles qui s'enlacent avec les ramifications de la grosse fibre (fig. 276).

D'après Ruffini, les variations présentées par les corpuscules de Pacini sont des plus nombreuses. On n'a signalé ici que les principales d'entre elles.

C. **Corpuscules de** Ruffini. — Ils présentent des dimensions extrême-

ment variables : ils peuvent atteindre 0 mm. 25 à 2 millimètres de longueur et 0 mm. 05 à 0 mm. 20 de largeur. Leur nombre est au moins aussi considérable que celui des corpuscules de Pacini et ils se rencontrent surtout dans l'étage superficiel du pannicule adipeux. Les recherches de Ruffini, confirmées par Sfameni, Crevatin et Dogiel, ont montré qu'ils comprennent une capsule, un tissu de soutien, une expansion nerveuse centrale, un réticulum de fibres amyéliniques et des vaisseaux sanguins (fig. 277).

La *capsule* continue la gaine de Henle qui entoure la ou les fibres nerveuses afférentes. Elle est formée d'un nombre variable de lamelles, géné-

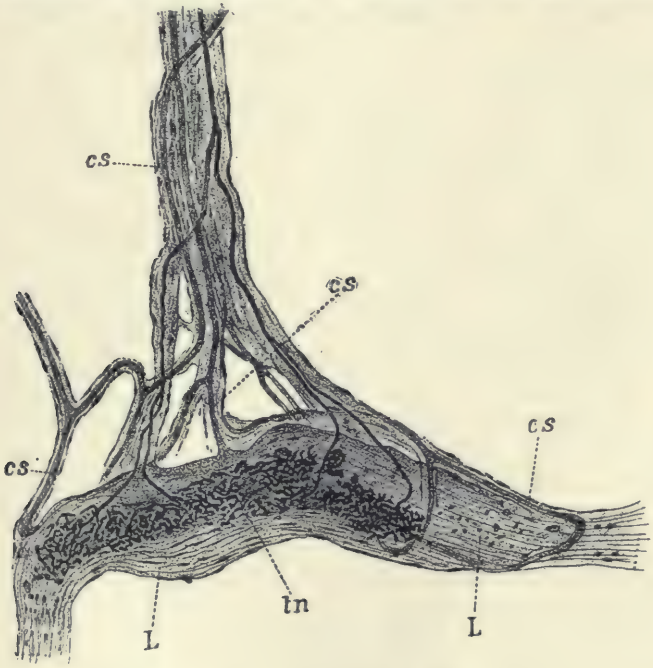

Fig. 277. — *Corpuscule de Ruffini.*
L, tissu de soutien. — *cs*, capillaire sanguin. — *tn*, tissu ou réseau nerveux. D'après Ruffini.

ralement 4 ou 5. Elles s'arrêtent au niveau des extrémités du corpuscule et diminuent de nombre avant de disparaître (Ruffini).

Le *tissu de soutien* est renfermé dans la capsule; il offre dans son ensemble la forme d'un fuseau, d'où le nom de « fuseau de soutien » que lui a donné Ruffini. Ses deux extrémités, ou l'une d'entre elles, sont parfois bifurquées ou même trifurquées. C'est un tissu conjonctivo-élastique abondamment pourvu de noyaux ; les fibres élastiques y sont particulièrement nombreuses, surtout au niveau des deux extrémités où elles peuvent se rencontrer à l'exclusion du tissu connectif fibrillaire.

L'*expansion nerveuse centrale* est formée par l'épanouissement d'une grosse fibre afférente qui, avant de pénétrer dans le corpuscule, se divise le plus souvent en plusieurs branches qui traversent la capsule en des points quelconques de sa surface. La gaine de Henle se continue avec

la capsule et la gaine subsidiaire avec le stroma conjonctif du fuseau de soutien. Le cylindre-axe se divise en un très grand nombre de courtes ramifications. Celles-ci se terminent par des varicosités épineuses d'où partent des prolongements qui anastomosent les unes avec les autres toutes les expansions nerveuses ramifiées dans le fuseau connectif. Il en résulte un réseau serré et inextricable, dont les dimensions ne sont pas toujours en rapport avec celles du corpuscule. Ruffini a signalé en outre l'existence dans ces corpuscules d'un plexus de fibres amyéliniques. Celles-ci s'entrecroisent en un large réseau de fibres grêles et variqueuses, et se rencontrent soit à la périphérie, soit à l'intérieur du fuseau de soutien. L'auteur a constaté des rapports de continuité directe entre ce réseau et l'expansion nerveuse centrale et ne peut se prononcer sur sa signification et sur son origine.

Les corpuscules de Ruffini présentent un certain nombre de variétés. Le fuseau de soutien peut être très réduit et l'expansion centrale peut montrer une disposition un peu aberrante.

2° Expansions tango-réceptrices du derme. — Nous les examinerons successivement dans la couche sous-papillaire et dans la couche papillaire du derme. La couche sous-papillaire renferme les variétés suivantes : 1° le réseau amyélinique sous-papillaire ; 2° des corpuscules de Meissner monolobaires ; 3° des terminaisons arboriformes ou arbuscules; 4° des corpuscules de Golgi-Mazzoni.

Nous ne dirons rien ici des corpuscules de Golgi-Mazzoni et de Meissner. A part quelques modifications de taille et de forme, les premiers rappellent ceux que nous avons rencontrés dans le pannicule adipeux, et les seconds seront étudiés dans la suite à propos de la couche dermique papillaire.

A. **Couche sous-papillaire.** — *a*) Le *réseau amyélinique sous-papillaire* a été observé par Ruffini, Dogiel, Sfameni et Crevatin. C'est une forme d'expansion nerveuse libre qui occupe toute l'étendue du tégument externe. Elle provient des fibres myéliniques du plexus cutané superficiel. Celles-ci se portent en dehors, parviennent dans la couche sous-papillaire, perdent leur gaine de myéline, et se divisent chacune en un certain nombre de rameaux très fins qui s'anastomosent en un réseau à grandes mailles. De ce réseau sous-papillaire se détachent des branches qui gagnent la base des papilles et s'y terminent. En outre, certaines de ces branches forment des lacis en « arbuscules », petits, serrés, semblables à ceux qu'on observe dans les petits corpuscules de Ruffini. Dans la partie superficielle du derme, ils sont étroitement appliqués contre la face profonde de l'épithélium et en suivent les ondulations (Dogiel). Sfameni et Ceccherelli ont décrit un vaste réseau amyélinique entre le derme et l'épiderme dans la muqueuse des organes génitaux externes et de la langue.

B. **Couche papillaire.** — Les expansions nerveuses sont très nombreuses dans cette couche. Elles s'y présentent sous forme de corpuscules de Meissner, de corpuscules de Golgi-Mazzoni et sous celle de touffes et de fibres nerveuses libres.

à) *Les corpuscules de* Meissner. — Ces corpuscules, découverts en 1852 par Meissner et Wagner, sont situés le plus souvent dans les papilles dermiques. Ils font quelquefois saillie dans la couche sous-papillaire et sont rarement situés en totalité dans cette couche. Ils ont une forme elliptique, régulière ou irrégulière, la forme irrégulière étant due à leur constitution lobulaire fréquente. Le nombre de leurs lobes est en général de deux à quatre, et ces lobes peuvent être appliqués les uns contre les autres ou nettement individualisés. Leur longueur atteint de 30 à 180 μ et leur largeur 30 à 100 μ.

Un grand nombre d'auteurs décrivent autour du corpuscule une *capsule conjonctive* (Ruffini, Crevatin, Sfameni), formée de lamelles étroitement appliquées contre le tissu de soutien. Le nombre des lamelles est en rapport inverse avec la taille du corpuscule d'après Ruffini, ce qui explique que nombre d'auteurs nient l'existence de cette capsule (Fischer, Tafani, Lefébure). Le corpuscule est en outre complètement enveloppé par une gaine endothéliale, qui continue la gaine de Henle de la fibre nerveuse afférente (Renaut, Krause), et qui prend la signification d'une « cavité vaginale péricorpusculaire ». Cette gaine est reliée au tissu de soutien du corpuscule par des tractus conjonctifs qui viennent du tissu fibreux périphérique, traversent l'endothélium, ne le refoulent pas au-devant d'eux et sont surtout abondants au niveau du pôle superficiel du corpuscule. Il faut ajouter que les contours des cellules endothéliales n'ont pas été mis en évidence par l'imprégnation argentique.

Fig. 278. — *Corpuscule du tact* de Meissner avec son tissu de soutien et sa fibre nerveuse ramifiée. D'après Lefébure.

Le *tissu de soutien* du corpuscule de Meissner ou appareil de soutènement ou tissu intravaginal, est constitué par des fibres et des cellules conjonctives. La nature de ce tissu a été interprétée différemment par les auteurs. Dogiel le considère comme une sorte de lymphe dans laquelle baigne l'expansion nerveuse. D'autres auteurs admettent qu'il est formé par une masse protoplasmique (Kölliker) semée de noyaux (Rouget, Sfameni), ou par des éléments de nature indéterminée. Les recherches de Lefébure, qui ont vérifié celles de Renaut, ont montré que c'est un tissu de nature conjonctive, fibro-lamineux, qui continue l'endonèvre de Key et Retzius, le tissu de soutien intra-vaginal de Renaut, la gaine subsidiaire de Ruffini. Les lames de ce tissu sont aplaties verticalement et sont disposées en strates épaisses, légèrement obliques. La régularité de cette disposition disparaît dans la région supérieure du corpuscule où les fibres connectives se continuent avec celles de la papille et s'agencent ainsi en une sorte de ligament supérieur du corpuscule. Ce tissu de soutien est « un tissu fibro-lamineux formé de lames collagènes noyant ou non des fibrilles tramulaires » (Lefébure). Les espaces libres compris entre les

lames collagènes renferment les cellules fixes du stroma et les expansions nerveuses (fig. 278). Les premières sont le plus souvent reléguées près de la surface du corpuscule, d'où le nom de « cellules marginales » qui leur a été donné par Ranvier. Elles sont toujours isolées des arborisations nerveuses par une ou plusieurs lames conjonctives. Aussi ne peut-on les considérer comme des cellules tactiles, suivant l'opinion de Ranvier, Merkel, Scymonowicz, etc., puisqu'il n'y a aucun rapport de contiguïté ou de continuité entre ces éléments et les fibres nerveuses. Il est cependant indéniable que les éléments du stroma jouent un rôle dans la perception des excitations tactiles et qu'ils doivent être considérés comme des éléments pseudo-sensoriels ou sensoriels accessoires.

Fig. 279. — *Corpuscule de* Meissner, dans la partie inférieure duquel l'expansion centrale a été mise en évidence, et l'appareil de Timofeew dans la partie supérieure. D'après Ruffini.

L'*expansion nerveuse* qui se ramifie dans le tissu de soutien provient de la division répétée d'une ou plusieurs fibres afférentes. Celles-ci pénètrent immédiatement dans le corpuscule ou décrivent tout d'abord autour de lui un ou deux tours de spire. Le point d'entrée se trouve d'habitude au niveau du pôle interne, mais il est peut-être situé sur les côtés ou sur le sommet du corpuscule. Au niveau de leur point de pénétration, les fibres nerveuses subissent leur étranglement préterminal et perdent leur gaine de myéline et leur gaine de Schwann.

Les fibres nerveuses, dès leur pénétration dans le tissu de soutien, se divisent en plusieurs branches qui suivent un trajet généralement rectiligne quand elles sont courtes, et contourné quand elles présentent une certaine longueur. Quand l'expansion nerveuse a été colorée par la méthode de l'or, on voit un très grand nombre de ramifications s'en détacher, s'enrouler, s'entre-croiser et s'anastomoser en tous sens entre les lames fibreuses du tissu de soutien. L'ensemble de l'expansion, vu de côté, donne l'aspect de disques ou lames nerveuses superposées que l'on a interprétées soit comme disques tactiles (Ranvier), soit comme la projection des tours de spire décrits par la fibre spirale (trame hélico-spirale de Ruffini, Dogiel). Les corpuscules traités par la méthode photographique de Cajal ont montré à Lefébure que la fibre nerveuse se comporte de la manière suivante : les fibres nerveuses présentent un trajet hélicoïdal dont les tours de spire sont très irréguliers ; ces fibres présentent sur leur trajet et par places des élargissements en forme de lames dont le plan est parallèle en général à la surface cutanée. Ce sont les « lames intercalaires ». Elles se terminent en outre par des extrémités renflées en forme de poire aplatie : ce

sont les « lames terminales » dont l'existence est constante. A ce sujet, Lefébure confirme les observations de nombre d'auteurs plus anciens (Fischer, Ranvier, Renaut, Scymonowicz, Leontowitsch, Dogiel, Crevatin, etc.). Il n'a pas constaté, par contre, le réseau qui, d'après Ruffini, serait composé par les anastomoses des fibrilles ramifiées dans le tissu de soutien ; les branches nerveuses se divisent et se terminent sans présenter entre elles de continuité substantielle. Lefébure a réussi, en outre, à mettre en évidence les neurofibrilles, surtout dans les lames intercalaires ; elles s'écartent les unes des autres à ce niveau, se divisent, s'anastomosent et forment un réseau très délicat. Aussi l'auteur désigne-t-il encore les lames intercalaires et terminales sous le nom de « lames réticulaires ». Il est très vraisemblable que ces formations doivent être considérées comme la partie de l'expansion nerveuse la plus différenciée au point de vue fonctionnel ; elle est comparable aux disques et ménisques tactiles intraépidermiques.

Fig. 280. — *Corpuscule de* Dogiel, variété de corpuscule de Meissner, avec partie close basale et partie libre supérieure. D'après Dogiel.

Les corpuscules de Meissner renferment également un appareil nerveux de Timofeew (Ruffini, Crevatin, Dogiel) dont les fibres sont indépendantes de l'expansion centrale. Ces fibres sont grêles, le plus souvent amyéliniques et se décomposent dans le voisinage du corpuscule en fibres plus fines, peu nombreuses, variqueuses, qui pénètrent dans le corpuscule en un point quelconque de sa périphérie. Elles se subdivisent ensuite en ramilles extrêmement ténues qui s'enchevêtrent et s'anastomosent. Cette sorte de filet réticulaire est surtout disposé à la périphérie du tissu de soutien (fig. 279). Crevatin et Dogiel admettent qu'il n'existe pas de relation entre la ramification centrale et l'appareil nerveux de Timofeew. Ruffini pense au contraire qu'il s'établit

une continuité substantielle entre les deux sortes d'expansions nerveuses.

On observe enfin autour des corpuscules un *réseau* de *fibres amyéliniques* (Crevatin, Dogiel, Ruffini), formé de fibres nerveuses extrêmement grêles qui semblent provenir du réseau amyélinique sous-papillaire. Quand elles sont nombreuses, elles s'enchevêtrent en un plexus serré entre le corpuscule et la surface de la papille.

Dans certains cas, l'expansion nerveuse peut dépasser les limites du corpuscule et s'épanouir librement dans le tissu papillaire (Dogiel). La partie close de l'expansion est située dans la base de la papille ; sa disposition

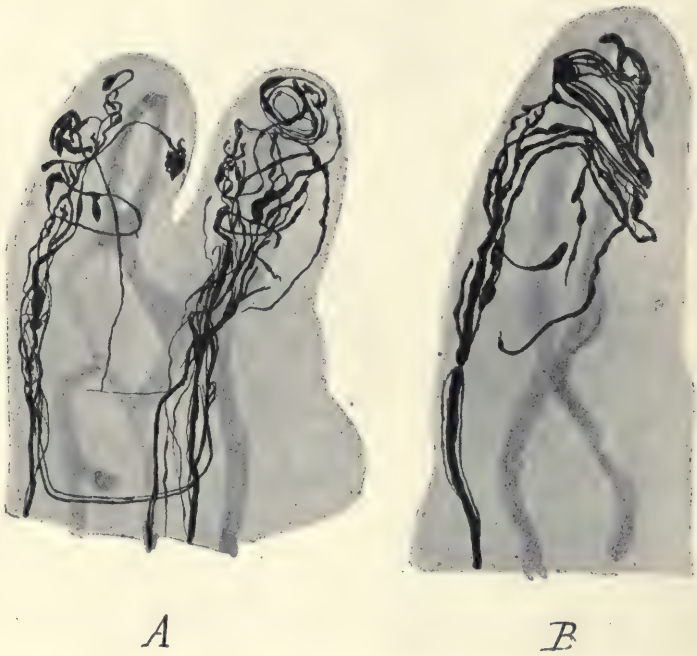

Fig. 281. — A. Expansions en anses entortillées dans les papilles ; leur disposition variable. B. Expansion en anse entortillée, couvrant, à la manière d'un capuchon, une anse vasculaire. D'après Ruffini.

est celle que nous connaissons dans les corpuscules de Meissner typiques. La partie libre est située dans la zone supérieure de la papille. Les fibres nerveuses sortent en faisceau au niveau de l'extrémité apicale du corpuscule et s'épanouissent dans le sommet papillaire (fig. 280).

b) *Expansions nerveuses libres.* — Les papilles renferment encore des expansions nerveuses libres et des floccules ou touffes papillaires.

Celles-ci ont été observées par Ruffini, Sfameni, Leontowitsch, Crevatin, Dogiel, etc. Le premier auteur les considère comme des corpuscules monolobaires, transformés et simplifiés. On trouve en effet toutes les formes de passage entre ces corpuscules et les touffes nerveuses. Ils perdent peu à peu leur capsule et leur tissu de soutien et l'expansion se développe en ramifications entortillées et variqueuses. Le tissu papillaire présente

toujours une certaine condensation au niveau du floccule nerveux. Celui-ci peut être petit, court, globuleux, en crosse ou en anneau, rappelant alors la forme de l'expansion nerveuse du petit corpuscule monolobaire ; il peut encore être allongé, fusiforme, avec un grand axe parallèle à celui de la papille et une extrémité supérieure le plus souvent recourbée en crochet. Ces floccules se rencontrent aussi bien dans les papilles qui renferment un corpuscule de Meissner que dans celles qui en sont dépourvues. Les fibres qui se rendent aux floccules proviennent des fibres destinées aux corpuscules de Meissner, de fibres indépendantes appartenant au plexus nerveux superficiel, du réseau amyélinique sous-papillaire. L'origine commune de l'expansion nerveuse du corpuscule de Meissner et de certains floccules peut faire admettre une parenté fonctionnelle entre ces deux formes (Ruffini).

Les *fibres nerveuses libres* se rencontrent dans toutes les papilles du derme, mais de préférence dans les papilles dites vasculaires. Elles ne possèdent jamais de tissu de soutien ni de capsule (Tomsa, Ruffini, Crevatin, Dogiel). Elles proviennent soit du plexus superficiel, soit du réseau amyélinique sous-papillaire. Dans le premier cas, ces fibres sont myéliniques, dans le second elles sont amyéliniques.

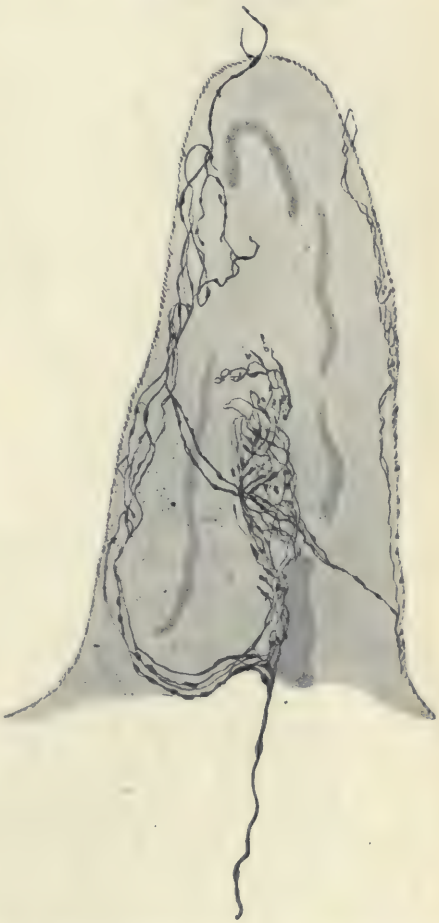

Fig. 282. — *Peloton libre de* Dogiel, au centre d'une papille dermique. De la fibre qui forme le peloton partent des fibres qui gagnent le sommet de la papille et qui vont se distribuer à l'épithélium superficiel. D'après Dogiel

Les fibres myéliniques abordent les papilles dermiques en nombre variable. Elles perdent leur gaine de myéline au niveau de la base de la papille et se ramifient aussitôt en un plus ou moins grand nombre de prolongements délicats, variqueux, ondulés et réunis tout d'abord en un seul faisceau. Elles se disposent ensuite dans la stroma papillaire et s'y comportent de différentes manières. Elles s'entortillent le plus souvent les unes avec les autres et enveloppent de leurs entrelacs les anses capillaires de la papille. Aussi Ruffini les appelle-t-il *fibres en anses entortillées*. Les fibres nerveuses, après leur enroulement, reviennent vers la base de la papille et sont plus grêles que les fibres ascendantes. Quelquefois, mais rarement, l'écheveau de fibrilles nerveuses est particulièrement volumineux. Il

n'est pas limité par une capsule conjonctive et le stroma de la papille ne se condense pas à son niveau en un tissu de soutien. C'est une terminaison nerveuse libre, désignée par Ruffini sous le nom de *peloton libre*, par Dogiel sous celui de *peloton nerveux non encapsulé*, et par Crevatin sous celui de *corbeille nerveuse*. Ces terminaisons n'occupent qu'un faible territoire de la papille qui renferme en outre des expansions libres en anses entortillées (fig. 282).

Les fibres nerveuses amyéliniques proviennent du réseau amyélinique sous-papillaire, pénètrent dans la papille, s'y ramifient abondamment et constituent ou des *expansions en anses entortillées* ou des *réticules périvasculaires* (Ruffini). Les expansions en anses se distinguent par leur grande ténuité et par la moins grande complexité des écheveaux fibrillaires qu'ils édifient (fig. 281). Les réticules périvasculaires sont formés par des fibres qui s'enroulent autour des vaisseaux, forment des réseaux à mailles étroites et ne paraissent pas se terminer sur leurs parois (Crevatin). Ils suivent les capillaires dans toute leur étendue, redescendent avec eux et vont se continuer avec le réseau amyélinique papillaire (Dogiel).

II. — Les expansions nerveuses tango-réceptrices de l'épiderme.

Elles occupent seulement la couche germinative ou corps muqueux de Malpighi et ne pénètrent jamais dans la couche granuleuse. Elles se présentent sous deux formes dans l'espèce humaine : 1° le réseau de Langerhans ; 2° les terminaisons hédériformes.

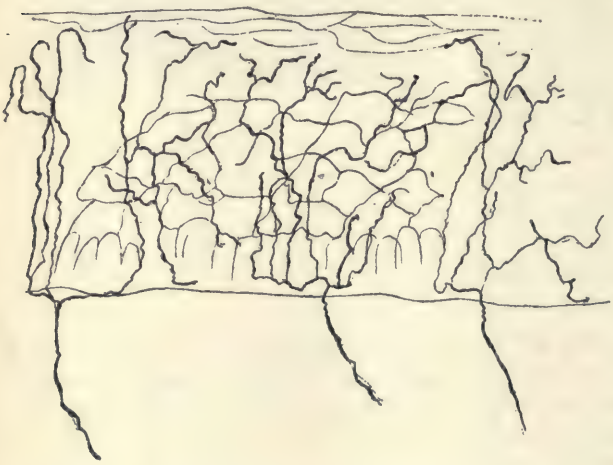

Fig. 283. — *Terminaison libre des fibres sensibles dans l'épithélium du palais du Chat.*

Méthode de Golgi. D'après Retzius.

1° Réseau de Langerhans. — Ses fibres nerveuses proviennent de rameaux ascendants qui se détachent des fibres nerveuses libres papillaires (Dogiel). Elles ne pénètrent donc pas au niveau des crêtes épidermiques, comme on l'admettait autrefois. Une fois parvenues dans la couche de Malpighi, elles se ramifient, s'insinuent dans les espaces intercellulaires, s'anastomosent les unes avec les autres et forment un réseau à grandes mailles (Ruffini). Ce réseau fournit des ramuscules variqueux qui se relèvent, se dirigent suivant un trajet

ondulé ou à lignes brisées vers la couche cornée, s'arrêtent dans le voisinage de la couche granuleuse et se terminent chacune par un renflement en forme de sphérule.

2° Expansions hédériformes. — Elles se rencontrent seulement chez les Mammifères et représentent par conséquent une acquisition nouvelle au point de vue phylogénétique. Elles ont été observées tout d'abord par Merkel, puis par Ranvier qui leur donna ce nom parce qu'elles ressemblent à un rameau de lierre appliqué contre un mur. On les désigne encore sous le terme de « ménisques tactiles » ou sous celui plus récent et plus expressif de « paniers intraépithéliaux » de Dogiel (fig. 284).

Ces expansions se trouvent dans les crêtes épithéliales malpighiennes, au voisinage des conduits excréteurs des glandes sudoripares. Leurs fibres nerveuses afférentes proviennent du plexus superficiel du derme. Elles perdent leur gaine de myéline dans le voisinage de la couche basale, se divisent en plusieurs branches qui pénètrent dans l'assise génératrice de l'épiderme et développent dans cette même couche leur expansion tactile. Celle-ci ne représente pas un ménisque en forme de disque concave-convexe (Merkel, Ranvier, Kölliker, Bonnet), etc., mais un entrelacs de ramilles nerveuses. La branche nerveuse afférente se ramifie en un assez grand nombre de prolongements courts, variqueux, enlacés les uns avec les autres et plongés dans une substance interfibrillaire (Dogiel); ils dessinent dans leur ensemble une figure en forme de panier à convexité inférieure et à concavité supérieure. Botezat a observé que certaines fibrilles issues de ces disques se terminent entre les cellules épithéliales par des épaississements en forme de bouton. Ces figures ne sont pas toujours formées directement par l'arborisation terminale d'une fibre nerveuse. Elles proviennent quelquefois d'un rameau détaché d'un autre panier, et sont en outre reliées les unes avec les autres par des expansions anastomotiques (Ostroumoff, Botezat, Ksjunin, Tretjakoff, Dogiel). Suivant la remarque de Ruffini, l'existence des anastomoses qui relient les diverses branches de l'arborisation d'une fibre nerveuse rend impropre la dénomination de terminaisons hédériformes proposée par Ranvier. On doit la remplacer par celle plus exacte d'*expansions hédériformes* (Ruffini). La concavité de ces expansions est très souvent remplie par une cellule épidermique volumineuse, ovalaire, à grand diamètre horizontal, que Ranvier considère comme un élément différencié en vue de la transmission des excitations tactiles.

Fig. 284. — *Paniers intraépithéliaux de* Dogiel, vus de face. D'après Dogiel.

Les terminaisons nerveuses du tégument externe présentent chez l'Homme, comme on vient de le voir, des variations morphologiques extrê-

mement nombreuses. Nous n'avons pas voulu compliquer cette description en étudiant ici d'autres types d'expansions que l'on rencontre dans le tégument externe de certains Vertébrés, comme par exemple les corpuscules de Grandry et les massues de Krause. Ces formations ont d'ailleurs été étudiées dans le tome I de cet ouvrage (p. 336).

Quelle est l'adaptation fonctionnelle de ces terminaisons nerveuses cutanées ? Il faut vraisemblablement admettre que ces structures si dissemblables sont en rapport avec les modalités si diverses de la perception tactile et que chaque variété d'expansion périphérique s'adapte à la perception d'une excitation particulière (sensation du tact, des différences de température, sensation génésique, etc...). Mais pour assigner à chacune de ces variétés sa fonction spécifique, l'histophysiologie ne possède d'autre argument que celui qui s'appuie sur leur répartition topographique. Avec Ruffini, on peut attribuer aux expansions intra-épidémiques les plus délicates sensations tactiles superficielles, aux corpuscules de Meissner, les mêmes sensations un peu plus profondes, aux corpuscules de Ruffini, celles d'intensité moyenne, aux corpuscules de Pacini les sensations très profondes. Il ne s'agit ici que d'une hypothèse qu'aucune recherche expérimentale n'est venue justifier. Quant aux expansions en anses entortillées, au réseau amyélinique sous-papillaire et aux réticules périvasculaires, il est vraisemblable qu'ils ne jouent aucun rôle dans la perception des impressions tactiles et qu'ils représentent des terminaisons vaso-motrices.

Une autre question controversée est celle du rôle des cellules accessoires ou de soutien. Les organes corpusculaires renferment un grand nombre de cellules situées entre les expansions nerveuses qu'elles contribuent à séparer les unes des autres. Sfameni leur attribue une fonction prépondérante, analogue à celles des cellules sensorielles accessoires des autres organes des sens. Elles « doivent être considérées comme de véritables éléments tactiles périphériques, qui ressentent les impressions du monde externe, les élaborent et les transmettent aux centres par l'intermédiaire du cylindre-axe. » Il est évident que ces cellules accessoires, dans les organes tango-récepteurs corpusculaires, sont les homologues morphologiques des cellules accessoires des épithéliums sensoriels gustatif ou acoustique. Mais leur rôle dans les organes tango-récepteurs paraît moins défini que dans les épithéliums sensoriels sus-indiqués. Leur différenciation morphologique est moins précise et ne paraît pas exister dans un grand nombre de cas ; les expansions nerveuses épidermiques et bon nombre d'expansions dermiques ne déterminent dans leur voisinage aucune flexion morphologique des éléments épithéliaux ou conjonctifs. Il est hors de doute cependant que ces terminaisons libres sont susceptibles de percevoir les excitations tactiles les plus délicates. Il semble donc logique d'admettre que les cellules accessoires, quand elles existent, aident puissamment à la perception de l'excitation sensible, mais qu'elles ne sont pas indispensables pour cette perception, qu'elles jouent seulement un rôle mécanique, qu'elles n'élaborent pas la sensation, et que les expansions cylindre-axiles peuvent recueillir directement les stimulus venus du monde extérieur.

CHAPITRE VI

Formations dérivées du tégument externe. Les phanères et les glandes cutanées.

La structure que nous avons reconnue au tégument externe se complique par la formation d'organes dérivés, annexes de la peau. La plupart de ces organes proviennent des cellules épidermiques. Les bourgeons formés par la multiplication de ces éléments ou bien s'élèvent à la surface de la peau et font saillie à l'extérieur, ou bien s'enfoncent dans le derme et l'hypoderme. Les premiers, visibles à l'extérieur, ont été pour cette raison désignés sous le nom de *phanères* (de Blainville). Les autres sont de véritables glandes bien différenciées, les *glandes cutanées*.

Article premier. — LES PHANÈRES CUTANÉES

Ainsi qu'on l'a déjà vu dans le tome I de cet ouvrage (p. 512), les phanères sont des formations extrêmement diverses. On peut les subdiviser en deux catégories principales d'après leur structure et leur mode d'histogénèse. Les unes sont des formations d'origine exclusivement ectodermique qui font saillie à la surface de l'épiderme, et dont les cellules constitutives subissent une différenciation cuticulaire ou cornée. Ce sont les *phanères cornées*. Les autres s'édifient aux dépens de l'ectoderme et du derme qui l'un et l'autre en élaborent une partie. Ce sont les *écailles placoïdes* et les *dents* ou *phanères dentales* (Renaut), dont nous ne nous occuperons pas dans ce chapitre.

Les phanères cornées sont extrêmement polymorphes et présentent dans toute la série animale une structure de plus en plus compliquée, depuis la phanère faite d'une seule cellule ectodermique jusqu'à la « phanère organe » des Vertébrés supérieurs. Nous avons vu dans le tome I de ce Traité un certain nombre d'exemples de phanères unicellulaires. Rappelons ici les soies des Annélides, les crochets des Vers parasites, les écailles des ailes des Insectes, les dents cornées des têtards de Batraciens anoures. Ceux-ci réalisent un type de phanères cornées tout à fait élémentaire au point de vue de leur genèse et de leur évolution. Nous savons qu'elles comprennent une série d'éléments ectodermiques superposés dans

le sens vertical et dont les cellules basales se confondent avec les cellules de la couche générative. Les cellules les plus superficielles subissent progressivement la transformation cornée et la dernière cellule de la série fait saillie au dehors sous la forme d'un crochet kératinisé, très résistant et pigmenté. Cette différenciation progressive nous fournit le type schématique de l'évolution phanérienne. Nous la retrouverons avec les mêmes caractères fondamentaux dans les phanères pluricellulaires et plus compliquées des Vertébrés supérieurs (voir t. I, p. 514, fig. 445).

Ces phanères pluricellulaires sont très répandues. Il s'agira seulement ici de celles qui caractérisent les Mammifères et l'Homme en particulier, c'est-à-dire les poils et les ongles. Toutes les phanères pluricellulaires naissent aux dépens d'un bourgeon épidermique; certaines de leurs cellules s'infiltrent de substances spéciales, kératohyaline pour le poil, oxychogène pour l'ongle, et se modifient en éléments cornés, écailleux, pigmentés et finalement dépourvues de tout caractère cellulaire. Ce sont les transformations successives subies par les phanères que nous allons étudier ci-dessous.

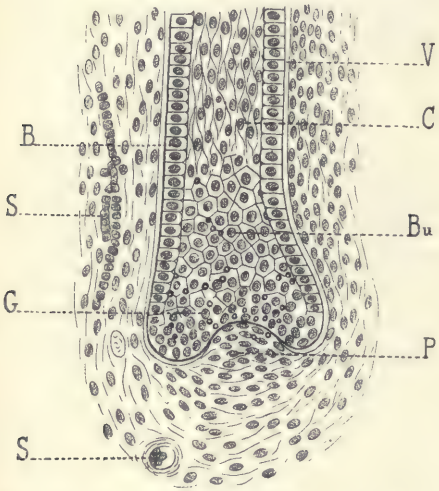

Fig. 285. — *Extrémité inférieure du germe d'un poil pris au voisinage de l'onglon du Veau.*

P, ébauche de la papille. — *E*, racine du germe pileux. — *Bu*, bulbe du germe pileux. — *B*, cellules basilaires. — *G*, cellules génératrices du poil et de la gaine épithéliale interne. — *S*, vaisseaux sanguins ; *V*, vitrée ; *C*, racine du germe pileux. D'après Renaut.

I. — Le poil.

1° Développement du poil. — Les poils commencent à faire leur apparition chez le fœtus humain à la fin du 3e mois ou au commencement du 4e. Leur première ébauche est représentée par de petits épaississements lenticulaires de la couche profonde. Ces épaississements sont disposés les uns à côté des autres en séries linéaires. Ils s'enfoncent obliquement dans le derme sous la forme de petits bourgeons pleins et se renflent au niveau de leur extrémité. Ce sont les « bourgeons » « ou germes pileux primaires ». Un grand nombre de cellules mésenchymateuses se rassemblent au niveau de l'extrémité du germe pileux en un amas désigné sous le nom de *nodule conjonctif*. Il est l'homologue du nodule conjonctif qui se développe au regard de l'organe de l'émail et qui donnera la papille dentaire.

Le germe pileux en s'accroissant refoule au-devant de lui le nodule conjonctif. Ce nodule se transforme en une sorte de coiffe qui augmente de dimensions, prend la forme d'un sac et engaine la plus grande partie du germe pileux. C'est le « sac papillaire ». Le fond de ce sac bourgeonne bientôt en une papille qui déprime l'extrémité du germe pileux. C'est l'ébauche de la « papille du poil » (fig. 285). En même temps, le germe pileux émet latéralement des bourgeons, qui sont tout d'abord très petits et

représentent les ébauches des glandes sébacées. Le sac papillaire et la papille du poil se vasculariseront en même temps que le chorion. Un réseau sanguin apparaît dans le sac papillaire puis dans le bulbe du poil sous la forme d'un bouquet de capillaires.

Pendant une deuxième période, le poil proprement dit se différencie aux dépens du germe pileux et s'accroît vers la surface cutanée. Les cellules ectodermiques situées au-dessus de la papille s'allongent suivant l'axe du germe pileux en un cône désigné sous le nom de « cône pileux primitif ». Elles subissent la transformation cornée et sont reliées par des filaments protoplasmiques. Les cellules épithéliales qui entourent ce cône sont disposées sur deux assises concentriques. Elles prennent naissance sur les parties latérales de la papille et représentent l'ébauche de la gaine interne du poil. La couche de cellules basales et les cellules malpigiennes non utilisées pour la constitution de l'ébauche de la gaine interne forment l'ébauche de la gaine externe, de sa partie épidermique tout au moins.

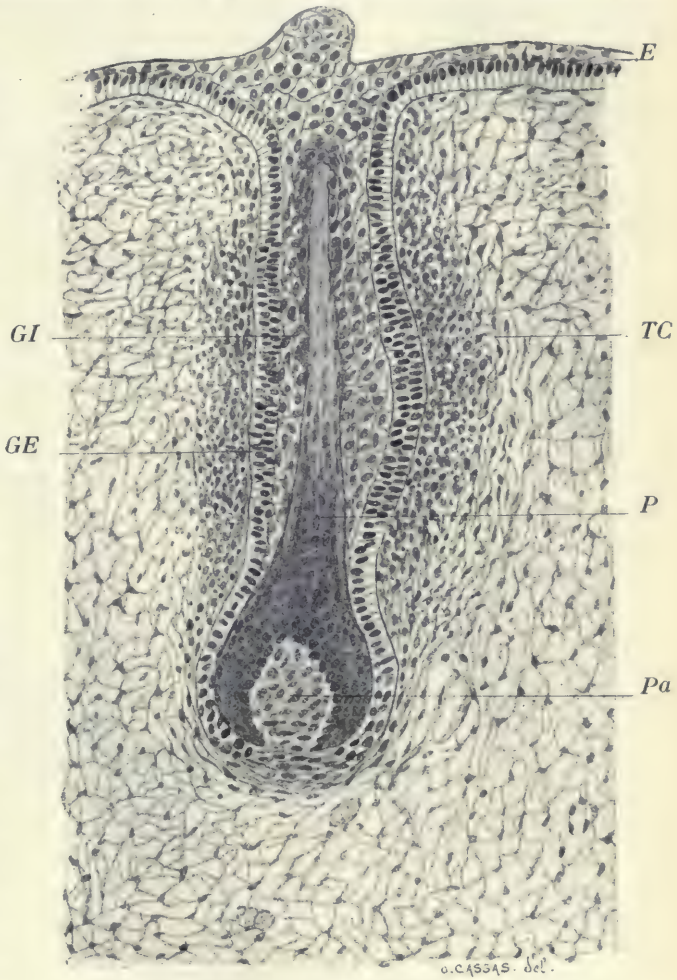

Fig. 286. — *Développement du poil du museau de Cobaye.*
P, poil. — *Pa*, papille du poil. — *GE*, gaine épithéliale externe. — *GI*, gaine épithéliale interne. — *E*, épiderme, qui fait saillie en regard du follicule pileux. — *TC*, tissu conjonctif dermique. D'après Branca.

Le cône pileux primitif s'allonge de plus en plus grâce à la multiplication active de ses cellules profondes. Cet accroissement est facilité par les transformations présentées par les cellules axiales du germe pileux. Ces éléments subissent une sorte de métamorphose sébacée qui débute au moment où s'édifie le nodule papillaire. Les cellules ainsi transformées finissent

par se dissocier et par laisser libre une sorte de passage qui occupe toute l'étendue de l'ébauche pileuse et qui s'avance jusqu'au niveau de l'épiderme. C'est le « chemin de Götte », ou « glande sébacée diffuse de Ranvier » (fig. 286).

L'extrémité du cône pileux parvient finalement au contact de la couche cornée de l'épiderme. Elle ne perfore pas cette couche, mais s'infléchit sur le côté, s'applique contre la face profonde du stratum corneum ou pénètre dans son épaisseur. Elle fait ensuite saillie au dehors. L'ensemble de ces phanères rudimentaires constitue le « lanugo fœtal » qui sera remplacé après le premier mois de la vie par les poils infantiles (Waldeyer). Ceux-ci seront remplacés eux-mêmes par les poils mûrs au moment de la puberté.

La formation des poils se continue longtemps après la naissance par la différenciation de nouveaux poils aux dépens de l'épiderme et aux dépens de l'épithélium des gaines pileuses préexistantes.

2° Structure du poil. — Le poil complètement développé présente deux parties : 1° une partie libre, longue, mince, flexible, terminée en pointe; c'est la *tige du poil*; 2° une partie incluse dans l'épaisseur de la peau; c'est la *racine du poil*. La partie profonde de la racine se renfle légèrement et forme le *bulbe du poil*.

La racine du poil est enveloppée dans une gaine appelée *follicule pileux* et formée, comme nous venons de le voir, par un prolongement de l'épiderme doublé d'une enveloppe conjonctive. La partie conjonctive du follicule pileux, ou sac papillaire, produit un bourgeon qui s'invagine dans le fond excavé du bulbe du poil et qu'on désigne sous le nom de papille du poil. Celle-ci est très vasculaire et joue le rôle d'organe nourricier; elle n'existe pas dans le poil complètement développé qui se termine par une extrémité arrondie; il est dit « poil à bulbe plein ».

A. **Poil proprement dit.** — *a*) *Tige.* — La tige présente une structure différente suivant la variété et le volume du poil. Certaines tiges sont composées par trois couches qui sont, en allant de dehors en dedans : la cuticule, la substance corticale, la substance médullaire. Les autres, beaucoup plus minces le plus souvent, comprennent seulement les deux premières couches.

α) *Cuticule* ou *épidermicule.* — Examinée sur une vue à plat, la surface de la tige montre une série de mailles irrégulières et plus larges dans le sens transversal que dans le sens longitudinal. Les lignes transversales qui limitent ces mailles sont seules visibles au niveau de l'extrémité de la tige, vers la pointe du poil. Elles sont rarement réunies par des lignes longitudinales ou obliques. Si l'on traite l'épidermicule par un réactif dissociant, on se rend compte que cette couche superficielle est formée par des cellules très aplaties, polygonales, allongées dans le sens vertical et imbriquées les unes sur les autres à la manière des tuiles d'un toit. Elles se superposent de dedans en dehors, de telle sorte que la face externe d'une écaille est recouverte par 4 à 5 cellules. Les lignes du réseau qu'on observe sur une vue à plat sont les bords de ces cellules minces, dont les extrémités

libres sont tournées vers la pointe du poil. Elles mesurent 50 à 70 μ de longueur sur 30 à 60 μ de largeur. Elles possèdent un noyau allongé, très petit et atrophié. Leur protoplasme est transparent, hyalin, sans pigment ni kératohyaline (fig. 287).



Fig. 287. — *Cuticule du poil.*
E, cuticule en place à la surface du poil. — *E'*, cellules de la cuticule isolées. D'après Kölliker.

β) *Substance corticale* ou *cortex*, *substance fondamentale* (Pouchet et Tourneux), *tissu fibreux du poil* Kölliker). — La substance corticale prend la forme d'un cylindre creux ou d'une tige pleine suivant que le poil renferme ou non de la substance médullaire. Elle est édifiée par des éléments cellulaires profondément modifiés qui ont reçu le nom de « fuseaux pileux ». Ce sont des corps fusiformes, très allongés et aplatis, mesurant environ 60 à 70 μ de longueur, 20 à 30 μ de largeur et 4 à 10 μ d'épaisseur. Ils renferment chacun un noyau filiforme qui retient encore énergiquement les matières colorantes. Leur protoplasme contient un nombre considérable de fibrilles qui se prolongent d'un fuseau pileux à l'autre et qui sont les homologues des fibres protoplasmiques des cellules malpighiennes. Il est en outre imprégné de pigment qui peut être ou dissous ou



Fig. 288. — *Substance corticale du poil.*
A droite, fuseaux pileux isolés; à gauche, fuseaux avec leurs rapports réciproques. D'après Kölliker.

figuré. Le premier imbibe uniformément la substance des fuseaux pileux; le second est formé de granulations excessivement fines qui sont disposées en rangées longitudinales entre les fibrilles cytoplasmiques. La coloration plus ou moins foncée de ces granulations aussi bien que leur nombre plus ou moins considérable donne au poil sa teinte blonde, brune ou noire. Les poils blonds et roux ne renferment souvent que du pigment dissous. Le cytoplasme des fuseaux pileux a subi la transformation cornée et, d'après Ranvier, leur kératinisation se réalise sans l'intermédiaire de l'éléidine. Waldeyer partage une opinion opposée et admet que l'éléidine existe dans les cellules formatives du cortex (fig. 288).

Il y a toujours de l'air dans les interstices qui séparent les fuseaux pileux les uns des autres et entre les fibrilles qui les réunissent. Il forme de petites vésicules produites sans doute par le dessèchement du poil et la disparition du liquide interstitiel qui le remplit dans la région de la racine (v. Brunn). Elles s'observent facilement sur les cheveux blonds ou gris examinés à la lumière réfléchie, où elles apparaissent comme de petites masses noires, trop réfringentes pour laisser passer la lumière.

γ) *Substance médullaire* ou *moelle du poil.* — La substance médullaire occupe l'axe de la tige du poil. Elle disparaît peu à peu vers l'extrémité du poil qui est constituée seulement par la substance corticale et son épidermicule. La substance médullaire n'a pas la forme d'un cylindre régulièrement calibré. Ses bords sont irréguliers par endroits et ils présentent parfois des renflements et des étranglements successifs. Elle peut être interrompue sur des étendues plus ou moins grandes.

La substance médullaire est formée par des cellules disposées en files, petites, anguleuses, dentelées sur leurs bords. Elles sont appliquées contre la face interne de la substance corticale. Leur protoplasma desséché envoie dans la lumière de la cavité des prolongements qui s'anastomosent avec les prolongements semblables issus des autres cellules médullaires. Ces sortes d'expansions dendritiques délimitent entre elles des espaces irréguliers remplis d'air. C'est l'air emprisonné dans la moelle du poil qui donne à celle-ci l'aspect d'une colonne sombre quand on l'examine à la lumière réfléchie.

b) *Racine du poil.* — Toutes les couches que nous venons d'étudier dans la tige du poil se retrouvent dans la racine et elles se différencient d'autant moins les unes des autres qu'elles sont plus voisines de la papille. On rencontre à ce niveau plusieurs assises cellulaires qui présentent tous les caractères de la couche germinative de l'épiderme, et qui, par leurs multiplications incessantes, ont donné naissance au poil lui-même et à une partie de ses gaines épithéliales. Aussi désigne-t-on cette zone profonde du bulbe pileux sous le nom de « matrice du poil ».

Il y a lieu de distinguer dans la racine du poil deux régions : 1° une région superficielle, qui se continue avec la tige du poil au niveau de la surface cutanée, et qui présente une forme à peu près régulièrement cylindrique dans toute son étendue ; 2° une région profonde, piriforme, creusée en cupule pour recevoir le bourgeon papillaire. C'est le « cône pileux » dont la base élargie porte le nom de « bulbe » ou « fond du follicule pileux ».

On retrouve dans la racine proprement dite et dans le cône pileux les trois couches du poil que nous connaissons dans la tige (fig. 289).

α) La *cuticule* ou *épidermicule* se différencie aux dépens des cellules de la matrice du poil situées au niveau des parties latérales de la papille. Elle est tout d'abord composée par une assise de cellules basses implantées perpendiculairement sur la périphérie de la substance corticale. Ces cellules deviennent plus élevées et s'inclinent dans la région supérieure du cône pileux. Elles s'inclinent plus encore au niveau de

la racine proprement dite, s'imbriquent les unes sur les autres de dehors en dedans, s'allongent peu à peu et forment de minces éléments aplatis au niveau de la région périphérique de la racine. Elles ont alors acquis à peu près les caractères morphologiques et la disposition que nous leur avons reconnus à la surface de la tige du poil.

β) La *substance corticale* se développe dans les poils à moelle aux dépens des cellules génératrices situées sur les partie latérales de la papille. Dans les poils sans moelle, elle se constitue aux dépens des cellules génératrices qui recouvrent le sommet de la papille. Ces éléments se transforment en cellules allongées qui prennent ensuite l'aspect de courts fuseaux serrés, avec un protoplasme pigmenté et fibrillaire, dont les fibrilles réunissent les éléments voisins qui se kératinisent sans formation de grains d'éléidine.

D'après certains auteurs, le pigment n'est pas élaboré dans les cellules corticales, mais serait importé du dehors par des cellules particulières. Parmi les cellules génératrices de l'écorce au niveau de la papille, on distingue des éléments fusiformes munis de prolongements ramifiés et disposés radiairement. Les uns admettent que ce sont des cellules conjonctives immigrées qui abandonnent leur pigment aux cellules épithéliales (Köl-liker). D'autres pensent qu'il s'agit de cellules épithéliales modifiées, dans lesquelles l'élaboration du pigment se produit avec une intensité particulière (Schwalbe). Le pigment serait alors de nature et de formation épithéliales.

γ) La *substance médullaire.* — Les éléments de la substance médullaire se forment aux dépens des cellules qui recouvrent le sommet de la papille. Celles-ci sont claires et peu granuleuses. Elles augmentent ensuite légèrement de volume et leur cytoplasme se charge de granulations d'éléidine, de pigment et de graisse. Les granulations d'éléidine se transforment en grosses sphérules dans des zones plus élevées de la substance médullaire, puis disparaissent après avoir imbibé toute la masse cytoplasmique.

Toutes ces cellules s'empilent les unes au-dessus des autres en rangées disposées régulièrement autour de l'axe du poil. Elles ne sont pas reliées par des ponts protoplasmiques. De fines bulles d'air apparaissent entre leurs faces contiguës au niveau du cône pileux. Ces bulles augmentent peu à peu de dimensions, en même temps que les cellules médullaires se ratatinent, se kératinisent et se transforment en ces éléments irréguliers et ramifiés qui constituent la moelle de la tige du poil.

c) *Les enveloppes du poil.* — Le développement nous a montré que des enveloppes de nature épithéliale et conjonctive se différencient autour de la jeune ébauche du poil dès les premiers stades de son histogénèse. Les deux assises les plus internes de l'enveloppe épithéliale forment une première gaine à la racine du poil. C'est la « gaine épithéliale interne ». Les strates les plus externes composent une deuxième gaine qui présente les caractères d'un épithélium pavimenteux stratifié. C'est la « gaine épithéliale externe ».

Enfin la couche conjonctive issue du sac folliculaire forme une gaine extérieure qui se continue avec le bourgeon papillaire. C'est la « gaine externe » ou « gaine fibreuse externe ».

α) *Gaine fibreuse externe.* — La gaine fibreuse externe (gaine folliculaire, sac fibreux, sac pileux) est une formation connective très épaisse qui recouvre toute la racine du poil jusqu'au niveau de l'embouchure des glandes sébacées. On peut lui distinguer deux couches : une couche externe formée de faisceaux connectifs longitudinaux, de cellules connectives peu abondantes et de fibres élastiques également longitudinales. Les plus externes de ces fibres ont souvent une direction circulaire. Le réseau élastique est particulièrement développé dans la région supérieure du sac folliculaire (Balzer, Sederholm). La papille du poil se continue avec cette couche conjonctive. Elle est constituée par des cellules qui conservent pendant toute la croissance du poil leurs caractères mésenchymateux. Ce tissu connectif évolue vers le type adulte quand la croissance du poil est terminée, mais il ne renferme pas de fibres élastiques. Il est parcouru par un réseau de capillaires sanguins en forme de bouquet. L'atrophie de la papille suit la transformation du tissu conjonctif jeune en tissu adulte. Elle a pour conséquence tout d'abord la formation d'un bulbe pileux plein, puis la mort et la chute du poil. Cette couche conjonctive est un prolongement du derme cutané. Il en résulte que la papille du poil doit être assimilée à une papille dermique.

La couche interne est formée de faisceaux connectifs circulaires et de cellules conjonctives allongées transversalement. Elle est environ deux fois plus épaisse que la précédente; elle mesure environ 20 μ. Elle est revêtue d'une nappe de fibres élastiques sur ses deux faces, surtout sur la face interne.

β) *Gaine épithéliale externe.* — La gaine épithéliale externe comprend une série de couches qui se continuent avec celles de l'ectoderme et qui offrent la même structure que ces dernières. Cette gaine épithéliale, doublée du sac fibreux qui est lui-même en continuité avec le chorion, paraît donc former une invagination cutanée qui loge la racine du poil et lui sert de lit (Unna). Elle est très épaisse près du collet du poil, s'amincit progressivement et se termine en bec de flûte sur les côtés du bulbe pileux. Elle présente une structure différente au-dessus de la glande sébacée, au niveau de la racine proprement dite, et en regard du cône pileux. Au-dessus de la glande sébacée, on retrouve dans la gaine épithéliale externe les couches de l'épiderme : une couche basilaire, une couche de Malpighi, un stratum granulosum, un stratum corneum. Celui-ci est séparé de l'épidermicule du poil par un espace rempli de matière sébacée.

Ces dernières couches font défaut au niveau de la racine proprement dite, où la gaine épithéliale externe ne comprend que le stratum germinatif, c'est-à-dire par une couche profonde de cellules cylindriques et une assise de cellules polyédriques. Cette assise disparaît elle-même au niveau du cône pileux et la gaine se trouve réduite aux cellules cylindriques sur les

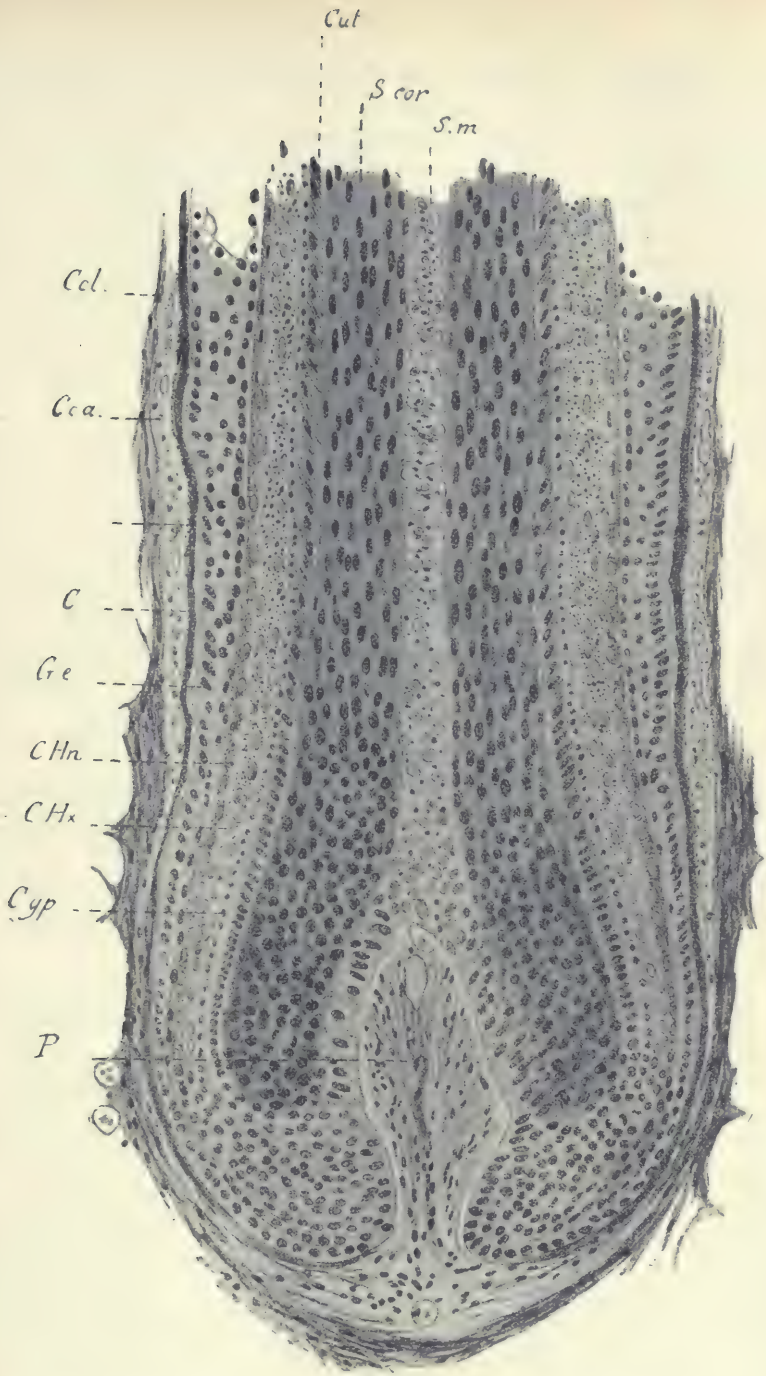

Fig. 289. — *Coupe longitudinale de la racine du poil; coupe perpendiculaire du cuir chevelu d'Homme.*

P, papille du poil. — *Cgp*, cuticule de la gaine épithéliale interne. — *CHx*, couche de Huxley. — *CHn*, couche de Henle. — *Ge*, gaine épithéliale externe. — *C*, vitrée épidermique. — *Cca*, couche conjonctive annulaire de l'enveloppe fibreuse. — *Ccl*, couche conjonctive longitudinale. — *Cut*, cuticule ou épidermicule de la racine du poil. — *Scor*, substance corticale. — *Sm*, substance médullaire. × 200. D'après Stöhr.

versants du bulbe ; elles s'aplatissent et disparaissent finalement sur les faces latérales de la papille.

Les cellules du stratum malpighien de la gaine épithéliale externe sont réunies les unes aux autres par des filaments d'union très développés. Elles se distinguent cependant des cellules malpighiennes de l'épiderme par certains caractères. Elles ont une forme très allongée, en fuseau, et prennent l'aspect de lentilles biconvexes sur coupe transversale du poil. Elles sont disposées par couches régulières et sont très solidement unies les unes aux autres dans chaque couche. Ce fait est peut être en rapport avec la disposition des filaments protoplasmatiques dont la direction générale est circulaire (V. Brunn).

Entre la gaine épithéliale externe et la gaine fibreuse externe, il existe une membrane basale ou vitrée qui est un prolongement de la vitrée qui double l'ectoderme tégumentaire. Elle montre une épaisseur relativement considérable à partir du collet du poil, s'amincit au niveau du bulbe pileux et disparaît à la surface de la papille. La face interne de cette vitrée est hérissée de crêtes terminées par des angles aigus et séparées par des angles rentrants arrondis. Ces crêtes sont disposées parallèlement les unes au-dessus des autres. Festons saillants et angles rentrants sont recouverts de denticulations très fines qui s'engrènent avec les denticulations des cellules cylindriques; ils sont surtout très accentués au niveau du bulbe et disparaissent au-dessus de cette région.

γ) *Gaine épithéliale interne.* — La gaine épithéliale interne s'étend depuis la matrice du poil jusqu'à la glande sébacée. Elle n'existe plus au-dessus de l'embouchure de cette glande et la surface du poil est alors en contact avec la gaine épithéliale externe. Elle se différencie aux dépens des cellules de la matrice situées sur les côtés de la papille, en dehors des cellules génératrices du poil.

La gaine interne de la racine présente trois couches concentriques : une couche externe ou de Henle ; une couche moyenne ou de Huxley ; une couche interne ou cuticule de la gaine interne.

La *couche de* Henle comprend une seule assise de cellules kératinisées. Elles sont allongées parallèlement à l'axe du poil sur les coupes longitudinales; elles ont la forme d'un rectangle avec côté interne convexe sur les coupes transversales. Leur cytoplasme est hyalin et leur noyau n'est pas visible à cause de la kératinisation du corps cellulaire. Elles n'ont pas de filaments d'union. Cette structure des cellules de Henle s'observe seulement jusqu'à l'embouchure de la glande sébacée. Au delà de cette embouchure, elles se dissocient, deviennent écailleuses et s'éliminent avec la matière sébacée. Les cellules de Henle se différencient aux dépens des cellules les plus externes de la matrice du poil. Elles se chargent peu à peu de granulations d'éléidine, puis subissent la transformation cornée au niveau de la base du cône pileux. Elles possèdent alors les caractères que nous leur avons reconnus ci-dessus.

La couche de Huxley, au niveau de la racine proprement dite, est constituée par une seule assise de cellules dans les poils peu volumineux et par deux à trois assises de cellules dans les poils plus épais. Ce sont également

des éléments kératinisés. Leur noyau disparaît dans la partie supérieure de la gaine interne ; elles s'atrophient et se desquament au niveau de l'embouchure de la glande sébacée. Elles se différencient, comme les cellules de Henle, dans la matrice du poil, en dedans des cellules précédentes. Elles figurent tout d'abord des éléments cubiques disposés sur un seul rang, inclinés de bas en haut et de dehors en dedans. Elles subissent la transformation cornée dans la région supérieure du cône pileux.

La *cuticule de la gaine interne* est formée par des lames cellulaires, sortes

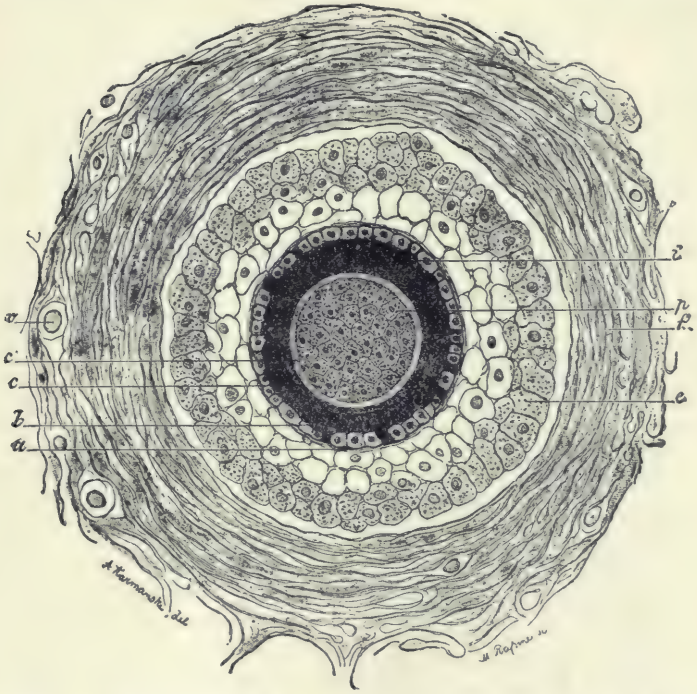

Fig. 290. — *Coupe transversale de poil, faite immédiatement au-dessus de la papille.*
P, corps du poil dont les cellules sont distinctes. — *i*, gaine épithéliale interne. — *e*, gaine épithéliale externe. — *c*, cuticule de la gaine épithéliale interne. — *c'*, épidermicule du poil. — *b*, cellules de la couche de Huxley. — *a*, cellules de la couche de Henle. — *f*, enveloppe connective du follicule. — *v*, vaisseau sanguin. D'après Ranvier.

d'écailles très minces et kératinisées. Elles sont emboîtées les unes sur les autres comme les écailles de l'épidermicule pileux, mais leur bord libre est orienté vers le bulbe du poil, c'est-à-dire en sens inverse des cellules de l'épidermicule. Cette membrane cuticulaire est beaucoup plus mince que l'épidermicule (fig. 289 et 290).

B. **Annexes du poil.** — Au poil sont annexés : un muscle, le muscle arrecteur du poil et des glandes, les glandes sébacées. Le muscle arrecteur du poil, ou muscle de l'horripilation, est composé par des fibres musculaires lisses. Il est situé du côté de l'angle obtus que le poil fait avec la surface de la peau. Il s'insère d'une part sur le derme cutané par de petits tendons élastiques, d'autre part sur la gaine externe du poil. Cette dernière insertion se fait au-

dessous de l'embouchure de la glande sébacée ; elle peut également se faire plus bas vers la région moyenne ou même inférieure du follicule pileux. La contraction de ce muscle redresse le poil, comprime la glande sébacée, et provoque le rejet de son produit de sécrétion. Il détermine également une dépression de la surface cutanée et produit ainsi le phénomène bien connu de la « chair de poule ».

La glande sébacée est située sur le côté de la gaine du poil qui fait un angle obtus avec la surface cutanée dans les poils volumineux ; elle entoure complètement la gaine dans les poils plus petits. Nous étudierons sa structure avec celle des autres glandes cutanées.

3° Évolution du poil. — Les poils ne persistent pas pendant toute l'existence de l'individu. Ils ont une durée limitée et variable suivant les espèces animales et suivant les régions. Certains animaux présentent deux fois par an une chute et un remplacement de tous leurs poils ; c'est le phénomène de la « mue ». Il n'existe rien de semblable chez l'Homme. La mue ne s'y fait pas en masse et à des périodes fixes de l'année, mais s'opère d'une manière insensible et continue. On admet par exemple que le cheveu a une durée moyenne de 2 à 4 ans, le cil une durée de 3 à 5 mois, etc. Dans certains états pathologiques cependant, on constate une mue massive des poils et en particulier des cheveux.

A. **Chute du poil.** — L'involution du poil est tout d'abord caractérisée par l'atrophie des cellules de la matrice. Il en résulte que les dimensions du bulbe pileux diminuent. En même temps, toutes les cellules de la matrice se transforment en fuseaux pileux, la différenciation des éléments de la cuticule et des gaines épithéliales interne et externe ne se réalise plus et le bulbe du poil répond à une masse de cellules indifférentes stratifiées. La papille s'atrophie ensuite presque complètement, la gaine conjonctive externe s'hypertrophie au contraire et la vitrée présente une épaisseur deux ou trois fois plus grande qu'à l'état normal. A ce moment, le bulbe pileux n'est plus creusé à sa base d'une cavité papillaire ; il se termine par une extrémité inférieure arrondie ou piriforme et le poil prend le nom de *poil à bulbe plein* ou *poil en massue* (fig. 291).

Le bulbe du poil, à partir de ce moment, s'élève peu à peu le long du follicule pileux et finalement se trouve expulsé au dehors. La massue se rétrécit dans toutes ses dimensions. Au fur et à mesure qu'elle se rapproche de la périphérie, la gaine interne devient plus courte, dégénérant vers le haut et ne se régénérant pas par le bas ; elle disparaît complètement quand la massue parvient au niveau de l'orifice cutané du follicule pileux. La cavité folliculaire abandonnée par le poil se referme derrière lui et son épithélium figure un cordon plein étendu entre le reste de la papille et la massue du poil. La gaine conjonctive du follicule pileux s'épaissit considérablement autour de ce cordon épithélial ; il en est de même de la vitrée qui présente des replis longitudinaux accentués. La gaine conjonctive se resserre en une sorte de « pilier conjonctif » au-dessous de ce cordon épithélial. La plupart des auteurs admettent que le poil en massue est toujours destiné à tomber. Unna pense au contraire qu'il peut se greffer dans

la gaine épithéliale externe et y puiser des éléments de renouvellement. Cette opinion est combattue par Schulen, v. Ebner, Ranvier, Reinke.

B. **Remplacement du poil.** — Le poil de remplacement commence à se développer au moment où la massue du poil caduc parvient au niveau du collet folliculaire. « Les auteurs sont encore partagés sur la façon dont il faut comprendre la genèse du poil de remplacement aux dépens de l'ancien follicule. Ce poil naît sur l'ancienne papille, disent Langer, Kölliker, v. Ebner, Esoff ; il naît au contraire sur une papille de nouvelle formation, soutiennent Steinlein, Klein, Stieda, Freitag. Quant à Unna Götte et Ranvier, ils admettent les deux modes d'origine : le nouveau poil se développe à la surface de l'ancienne papille ou sur une papille de nouvelle formation si l'ancienne a disparu. » (A. Branca.)

D'après les premiers auteurs, l'ancienne papille augmente de volume ; les cellules épithéliales qui l'entourent et celles du cordon cellulaire se multiplient activement et un nouveau poil commence à se développer. Une couche d'éléments en forme de cône creux se différencie dans la masse cellulaire qui surplombe la papille ; elle renferme trois assises de cellules qui se kératinisent rapidement et qui constituent les trois couches de la gaine interne du poil. Les éléments situés en dehors de ce cône forment peu à peu la gaine épithéliale externe ; ceux qui sont compris dans son intérieur forment les éléments du poil (v. Brunn).

Les autres auteurs décrivent d'une manière différente les premiers processus qui caractérisent la régénération du poil. Lorsque la massue du poil caduc se trouve à l'intérieur du col folliculaire, la gaine épithéliale externe émet un bourgeon plein qui bientôt s'élargit au niveau de son extrémité, se creuse en cupule et loge dans sa cavité une expansion conjonctive qui est la nouvelle papille. L'évolution de la

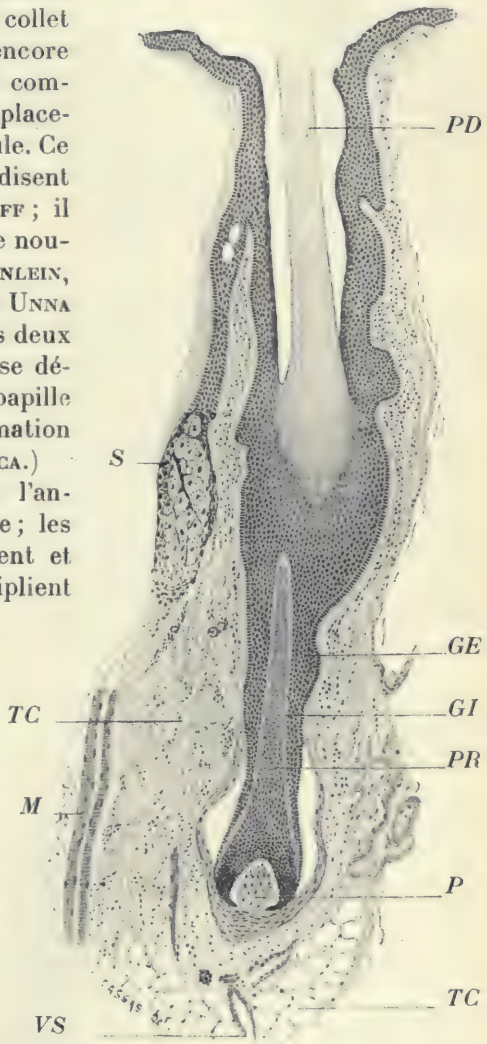

Fig. 291. — *Poil déhiscent avec bulbe plein et poil de remplacement.*

PD, poil déhiscent. — *PR*, poil de remplacement. — *P*, papille de ce poil de remplacement. — *GI*, *GE*, gaines épithéliales interne et externe. — *TC*, tissu conjonctif. — *M*, fibres musculaires striées. — *VS*, vaisseaux. — *S*, glande sébacée. D'après Branca.

jeune ébauche pileuse se produit comme dans le cas relaté ci-dessus. Les dimensions du nouveau poil sont en rapport avec celles de la papille. Une fois édifiée, l'ébauche de la nouvelle phanère s'accroît rapidement. Sa pointe parvient bientôt au niveau du col de l'ancien follicule, perfore la gaine folliculaire et fait saillie à côté du poil en massue qu'elle remplacera après sa déhiscence.

La régénération du poil se produit donc toujours, après la naissance, aux dépens d'une partie du follicule préexistant. Il ne se forme pas de nouveaux germes pileux aux dépens de l'assise génératrice de l'épiderme adulte. On a décrit toutefois des exceptions à cette règle, et plusieurs auteurs admettent que certains poils peuvent provenir d'un bourgeon épidermique après comme avant la naissance (cils du Lapin, front de l'Homme adulte, Götte, Hesse, Kölliker).

4° Les poils tactiles. — Beaucoup de Mammifères possèdent des poils qui sont des organes tactiles d'une sensibilité exquise. Tels sont les poils du museau chez le Chat, le Lapin, le Cobaye, le Rat, le Cheval, le Porc, les poils de la membrane de l'aile chez la Chauve-Souris, etc. Leur structure est semblable à celle du poil ordinaire. Ils renferment toutefois un certain nombre de formations surajoutées. Ce sont : 1° une masse de tissu muqueux qui s'interpose entre la gaine fibreuse et la gaine épithéliale externe ; 2° un appareil vasculaire compliqué. L'artère de la papille envoie latéralement des rameaux qui se développent autour de la moitié ou des deux tiers inférieurs de la racine. Ils forment tout d'abord un réseau assez serré dans la région profonde du tissu muqueux, puis un réseau très serré de capillaires élargis, en contact les uns avec les autres, dans la région supérieure de ce même tissu. Cette zone représente un véritable lac sanguin, d'où le nom de poils à sinus sanguins qu'on leur donne quelquefois; 3° un bourrelet annulaire (Renaut) constitué soit par du tissu muqueux (Lapin, Taupe) soit par du tissu fibro-hyalin (Rat). C'est un prolongement du derme qui prend la forme d'un coin et qui s'interpose entre la moitié supérieure du lac sanguin et la vitrée de la gaine épithéliale. On le désigne sous le nom de « corps conique » (Gegenbaur), dont le sommet dirigé en bas se renfle en une sorte d'anneau qui entoure le poil; 4° une glande sébacée particulière qui se forme aux dépens de la gaine épithéliale externe ; c'est une zone différenciée de la gaine épithéliale externe dont certaines cellules subissent l'évolution sébacée.

Ajoutons encore que les muscles destinés aux poils tactiles sont composés de fibres musculaires striées. Quand ils se contractent sous l'influence d'une excitation quelconque, le poil se redresse et comprime les vaisseaux du lac sanguin; celui-ci se distend par l'affux du sang artériel et comprime les arborisations nerveuses qui enveloppent la racine du poil et qui sont alors prêtes à transmettre les impressions tactiles les plus délicates.

5° Innervation des poils. — Les poils sont des organes d'une grande sensibilité. Cette sensibilité est développée au maximum au niveau des poils

tactiles, mais les poils ordinaires jouent également un rôle dans la perception des impressions périphériques (Blaschko, Kiésow). Aussi la manière d'être des expansions nerveuses autour de la racine du poil a-t-elle fait l'objet des recherches d'un grand nombre d'histologistes (1).

Les nerfs qui aboutissent au poil forment un faisceau de fibres amyéliniques et myéliniques. Elles s'éparpillent près de la base du follicule qu'elles enveloppent de toutes parts.

Parmi les fibres amyéliniques, les unes se développent en un réseau délicat qui occupe la papille ; les autres montent le long de la racine du poil, à la surface de la vitrée de la gaine épithéliale externe et se ramifient à ce niveau. Elles ont surtout pour destination les anneaux tactiles externe et interne (Lefébure).

Ces formations représentent deux bagues concentriques disposées autour du poil. L'anneau externe (homologue du bourrelet annulaire de Renaut ou du corps conique de Gegenbaur dans les poils à sinus sanguins), est situé dans le derme, contre la face dermique de la vitrée. L'anneau interne se trouve dans la gaine épithéliale externe. Ils sont situés dans le voisinage du collet et présentent une forme ovalaire sur coupe longitudinale. L'un ou l'autre de ces anneaux peut manquer, surtout l'externe. Ils sont constitués de cellules volumineuses (cellules sensorielles accessoires) et de terminaisons nerveuses qui occupent les intervalles intercellulaires. Bien que le contour des anneaux soit net et régu-

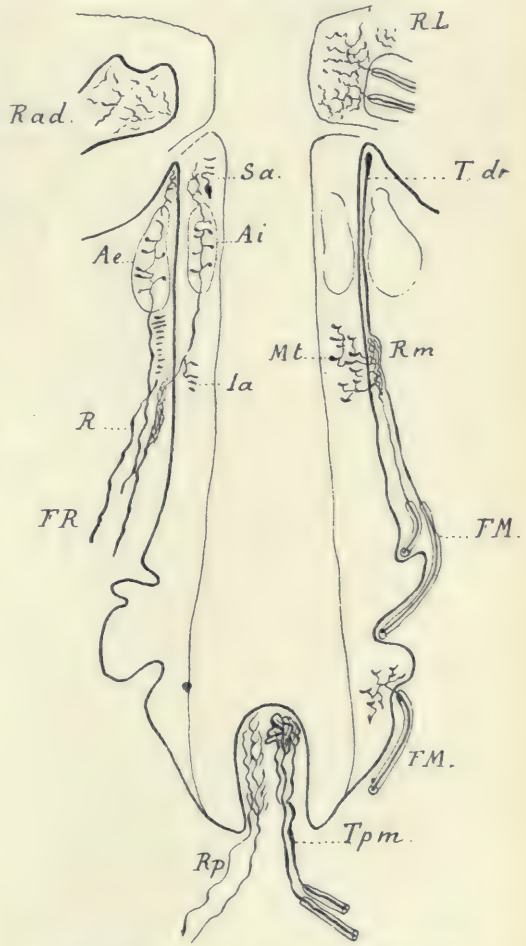

Fig. 292. — *Schéma de l'innervation des poils.*

A droite, fibres à myéline (*FM*). — A gauche, fibres amyéliniques (*FR*). — *RL*, réseau de Langerhans. — *Tdr*. tiges droites. — *Rm*, réseau ou plexus myélinique sous-cervical. — *MT*, ménisques tactiles. — *Tpm*, terminaisons papillaires d'origine myélinique. — *R d*, réseau amyélinique du derme. — *Ae*, *Ai*, anneaux externe et interne. — *Sa*, *Ta*, terminaisons sus et infraannulaires. — *R* réseau amyélinique sous-cervical. — *Rp*, réseau amyélinique de la papille. D'après Lefébure.

(1) Gegenbaur (1851), Stieda, Sertoli, Arnstein, Ranvier, Renaut, Van Gehuchten, Ostroumoff, Retzius, Botezat, Leontowitsch, Tretjakoff, London, Cajal, Tello, Lefébure, etc.

lier, on ne peut constater autour d'eux aucune espèce d'enveloppe (Lefébure).

Les fibres nerveuses amyéliniques abordent ces anneaux au niveau de leur région inférieure, se ramifient entre leurs cellules et se terminent par des renflements libres. Un certain nombre d'entre elles peuvent continuer leur trajet et se distribuer dans les gaines pileuses jusqu'au niveau du col. Elles se terminent dans des régions différentes suivant qu'elles proviennent de l'anneau externe ou de l'anneau interne et forment ainsi les expansions sus-annulaires externes et internes (Lefébure). Les premières sont peu ramifiées et s'appliquent contre la face dermique de la vitrée ; les secondes s'enchevêtrent en un plexus plus serré et prennent une direction circulaire au niveau du col ; certains auteurs admettent que ces fibres, au niveau de leur terminaison, donnent naissance à des ménisques tactiles (Botezat). Ceux-ci existent d'ailleurs dans toute la hauteur de la gaine externe (Dietl).

Fig. 293. — *Terminaisons nerveuses colorées par la méthode de l'or ; tiges droites.* D'après Sczymonowicz.

Les fibres amyéliniques constituent encore, au-dessous des anneaux, des terminaisons dites infraannulaires par Lefébure. Les expansions infrannulaires externes sont les plus développées. Elles s'épanouissent dans le tissu conjonctif de la gaine externe.

Les fibres myéliniques forment autour du poil un système de ramifications plus important. Les unes se terminent dans la papille et les autres dans les gaines de la racine. Les premières perdent leur gaine de myéline, abordent la papille et se terminent par des ramifications en anse entortillées (Ruffini), ou par des arborisations libres munies de varicosités aplaties (Tretjakoff, Ksjunin). Un certain nombre des fibres papillaires à myéline perforent la membrane basale et se développent dans les parties de la gaine externe les plus voisines de la papille. Les secondes, les plus nombreuses, s'élèvent sur les côtés de la racine et se dirigent vers le collet. Elles perdent leur myéline à une distance variable de ce dernier, se divisent abondamment, s'enchevêtrent les unes avec les autres et forment un réseau ou un plexus compliqué. Ce réseau ou plexus donne naissance à deux types d'expansions terminales : des ménisques tactiles et des tiges droites. Les premiers, que l'on désigne encore sous le nom de paniers intraépithéliaux (Ruffini), sont logés entre les cellules malpighiennes de la gaine externe, dans toute la région infracervicale. Ils présentent la même disposition que les formations homologues de l'épiderme. Ils peuvent être anastomosés entre eux et certains auteurs admettent même qu'ils sont tous réunis et forment un vaste système continu (Ostroumoff). Leur direction est horizontale, perpendiculaire à la vitrée. « C'est, semble-t-il, une preuve que les éléments nerveux sont soumis et obéissent à une sorte de tropisme, au lieu de subir simplement l'influence de la morphologie des éléments voisins, car, dans l'épiderme, ils sont parallèles à la vitrée, pour être, comme ici, horizontaux »

(Lefébure). Les tiges droites sont composées de fibrilles assez volumineuses qui se portent vers le collet en suivant un trajet parallèle à l'axe du poil (Arnstein, Bonnet, Merkel, Hoggan, Retzius, etc.). Elles se terminent librement à la surface de la vitrée. Elles sont au nombre d'une douzaine sur les poils fins, de vingt-cinq à trente sur les poils volumineux. Elles se disposent en une sorte de palissade autour du poil (terminaison en palissade d'Ostroumoff) et ne sont pas réunies par des anastomoses transversales (Lefébure). Leur extrémité supérieure est d'habitude terminée par un épaississement aplati en forme de spatule (fig. 293).

La méthode photographique de Cajal permet de constater que tous les filets nerveux qui se distribuent au poil sont formés de neurofibrilles parallèles noyées dans une substance homogène, l'axoplasme. Ces neurofibrilles se divisent, dans les varicosités, en fibrilles plus ténues qui s'anastomosent entre elles; l'ensemble de ces dernières forme une masse plus importante que la fibrille qui leur a donné naissance.

Fig. 294. — *Poil tactile de la moustache du Lapin, traité par le chlorure d'or et l'acide formique.* Coupe tangentielle comprenant la membrane vitrée, la gaine épithéliale externe sous-jacente.

n, fibre nerveuse donnant une arborisation, *a*, sur les branches de laquelle se trouvent des ménisques tactiles *t*. D'après Ranvier.

Les arborisations nerveuses, au niveau des poils tactiles, présentent une disposition analogue à celle qui vient d'être décrite à propos des poils ordinaires de l'Homme. Elles se distinguent par la richesse extrême de leurs ramifications terminales, en particulier entre le bourrelet annulaire et la vitrée de la gaine épithéliale externe, et aussi parmi les cellules malpighiennes de cette même gaine. Ces terminaisons présentent des ménisques tactiles extrêmement nombreux (fig. 294).

En somme, d'après les recherches actuelles, les ramifications ultimes des nerfs tactiles ne pénètrent jamais dans la gaine interne ou dans la tige du poil. Celle-ci agit donc secondairement sur les terminaisons des gaines externes, soit par un simple phénomène mécanique, soit grâce à une propriété conductrice des cellules de la tige et de ses gaines. La disposition des ménisques tactiles et des tiges droites les rend tout à fait aptes à percevoir les moindres déplacements de la tige du poil; il en est de même pour les arborisations qui s'épanouissent dans les anneaux interne et externe. Ce dispositif compliqué des expansions nerveuses dans les gaines du poil permet de comprendre l'extrême sensibilité de ces phanères (trichoesthésie); aussi certains auteurs admettent-ils qu'elles ont pour rôle de percevoir les impressions mécaniques les plus délicates (Lefébure).

II. — L'ongle.

1° Développement de l'ongle. — L'ongle commence à apparaître chez le fœtus humain vers la douzième ou la treizième semaine de la vie intra-utérine. C'est tout d'abord un repli transversal de l'épiderme qui se produit sur la face dorsale de la dernière phalange, un peu au-devant de sa base. Un autre repli curviligne part des extrémités de ce sillon transversal ; il contourne la première phalange, en passant à égale distance entre ses faces dorsale et palmaire. Le champ épidermique ainsi délimité est le « lit de l'ongle » ou « lit primitif » (Curtis).

Plus tard, le lit primitif est reporté tout entier sur la face dorsale de la première phalange. Une couche cornée apparaît au niveau de l'extrémité antérieure du lit de l'ongle au début du quatrième mois. C'est l'« éponychium » de Unna. Elle s'étend d'avant en arrière à partir du sillon antérieur et parvient au niveau du sillon postérieur. Les deux extrémités antérieure et postérieure de l'éponychium persistent seules et la deuxième prend le nom de « périonyx ». La face profonde de celui-ci s'enfonce dans le sillon postérieur qu'il partage en deux lèvres, l'une antérieure et inférieure et l'autre postérieure et supérieure. La première est la matrice primitive de l'ongle; la seconde représente l'épiderme du repli sus-unguéal (fig. 295).

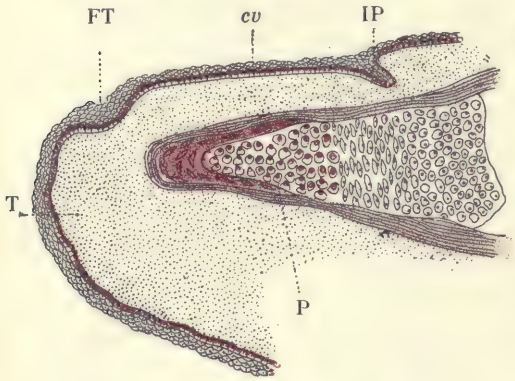

Fig. 295. — *Coupe longitudinale du pouce sur un fœtus mâle de* $\frac{7^{cm}}{9^{cm}5}$

Le champ unguéal est limité en arrière par l'involution postérieure *IP*, en avant par la fossette terminale *FT*, reportée sur le dos du doigt. — *T*, extrémité du doigt. — *P*, phalangette. D'après Curtis.

La formation de l'ongle primitif commence au milieu du quatrième mois et se prolonge jusqu'au milieu du cinquième. Elle débute au centre du lit unguéal. Les éléments du corps muqueux de Malpighi s'orientent en files dirigées d'arrière en avant et de haut en bas. Les plus superficiels de ces éléments différencient dans leur cytoplasme des grains de kératine qui infiltrent les cellules sous-jacentes à l'éponychium et forment une sorte de coque autour de leur cytoplasme. (Kératinisation marginale de Curtis.) L'ensemble des cellules ainsi kératinisées constitue l'*ongle primitif*. Il remplace peu à peu l'éponychium, forme une lame qui s'étend d'avant en arrière, s'enfonce dans le repli postérieur et suit le prolongement du périonyx invaginé dans le sillon postérieur, en longeant sa face profonde. Cet ongle primitif recouvre tout le lit de l'ongle et la matrice unguéale.

Vers la deuxième semaine du cinquième mois, les cellules de la partie centrale de la matrice se chargent de granulations fines et nombreuses ; ce sont des granulations de substance onychogène. Cette modification s'étend

peu à peu à toute la matrice. Au début du sixième mois, la substance onychogène remplace partout la kératine, la matrice définitive s'est substituée à la matrice primitive et forme des couches unguéales nouvelles dont l'ensemble constitue l'*ongle définitif*. Celui-ci s'accroît, comme l'ongle primitif, d'avant en arrière et atteint le fond de la gouttière unguéale vers le neuvième mois. Sa croissance se fait ensuite en sens inverse.

2° Structure de l'ongle. — L'ongle est une plaque cornée qui recouvre la face dorsale de la moitié terminale des phalangettes. Cette plaque ou « limbe » est enchâssée dans un repli cutané qui recouvre partiellement ses bords latéraux et son bord postérieur. C'est le repli sus-unguéal ou manteau. Le limbe est formé de deux parties : 1° la *racine* ou partie du limbe cachée sous le repli sus-unguéal postérieur. Elle se termine en arrière par un bord mince, la racine étant taillée en biseau aux dépens de sa face profonde ; 2° le *corps de l'ongle* qui occupe tout le reste de la partie adhérente du limbe. La région postérieure du corps de l'ongle présente une surface ovalaire, blanchâtre, à grand axe transversal qui se prolonge dans la racine : c'est la lunule de l'ongle. Le fond du large sillon cutané semi-lunaire sur lequel le limbe repose porte le nom de « lit de l'ongle » ; la zone postérieure du lit de l'ongle qui répond à la racine et à la lunule est la « matrice de l'ongle ». Enfin on désigne sous le nom de « gouttière » ou « rainure unguéale » l'angle formé par le repli sus-unguéal et le lit de l'ongle. C'est dans le fond de cette gouttière que se trouvent sertis les bords du limbe unguéal.

Le lit de l'ongle et les parois de la gouttière unguéale sont tapissés par un reflet de l'ectoderme cutané qui conserve au niveau de cette région sa structure fondamentale : une couche profonde génératrice et une couche superficielle cornée. Mais celle-ci a pris un développement particulier et s'est modifiée pour édifier le limbe unguéal.

A. **Limbe unguéal.** — Il apparaît sur une coupe antéro-postérieure comme une lame mince à bords parallèles. Le bord supérieur s'enfonce jusqu'au fond de la gouttière postérieure. Le bord inférieur fait avec le bord supérieur un bec tranchant qui regarde le fond de cette même gouttière et donne à la racine du limbe la forme d'un biseau très allongé. La racine augmente d'épaisseur d'arrière en avant jusqu'au bord antérieur de la lunule ; puis les deux faces du limbe deviennent parallèles à partir de cette zone (fig. 296).

La coupe transversale du limbe figure une lame incurvée à bords parallèles, dont les extrémités latérales s'engagent au-dessous des replis sus-unguéaux jusqu'au fond de la gouttière. Elles s'amincissent rapidement et se terminent par un bord tranchant.

Les coupes longitudinales et transversales du limbe, étudiées à un grossissement moyen, montrent qu'il est composé de lamelles imbriquées les unes sur les autres. Les coupes longitudinales font voir qu'elles sont orientées obliquement de haut en bas et d'arrière en avant, c'est-à-dire à peu près parallèlement au bord inférieur de la racine. Les coupes transversales montrent que ces lamelles sont dirigées parallèlement à la surface du corps du limbe. Quand celui-ci montre des crêtes longitudinales, la disposi-

tion des lamelles est plus compliquée. Elles dessinent des replis convexes du côté dorsal et reprennent peu à peu latéralement une direction horizontale. On peut aussi observer des lamelles disposées en couches concentriques autour d'un axe qui court parallèlement à la surface unguéale et à une certaine distance de ce dernier (lamelles en couches conaxiales) (V. Brunn). La description de la matrice de l'ongle expliquera ces anomalies.

Le limbe est constitué par des cellules aplaties en forme d'écailles. Elles renferment un noyau petit et ratatiné. Leur protoplasme a subi la transformation cornée; il présente dans la région périnucléaire des grains pigmentaires réfringents qui paraissent noirs dans les préparations non colorées (Renaut). Ces cellules sont étroitement appliquées les unes contre les autres et disposées en lits superposés. Elles ne subissent pas la desquamation superficielle comme les cellules cornées du tégument externe. On trouve souvent entre les écailles du limbe unguéal de fines bulles

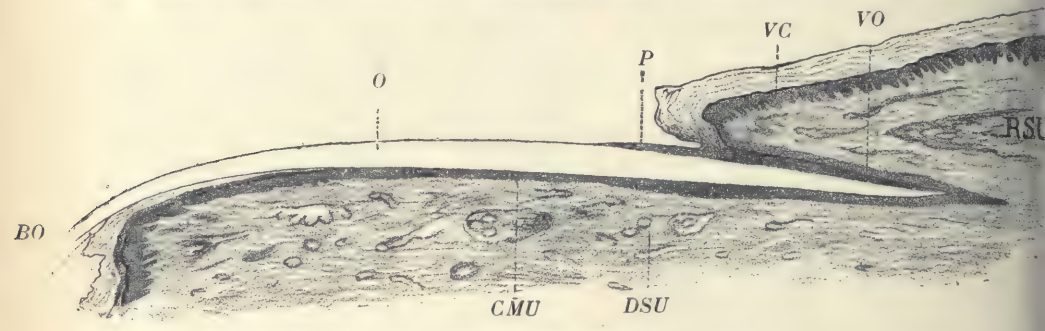

Fig. 296. — *Coupe antéro-postérieure de l'ongle.*

O, limbe unguéal. — *BO*, son bord libre — *CMU*, corps muqueux unguéal dont la partie postérieure épaissie représente la matrice. — *DSU*, derme sous-unguéal. — *RSU*, repli sus-unguéal avec en *VC*, son versant cutané et en *VO* son versant unguéal. — *P*, périonyx. D'après Branca.

d'air disséminées dans toute son épaisseur et dans toute son étendue. Quand elles s'amassent en certains endroits, elles déterminent l'apparition de taches blanchâtres ou blanches que l'on désigne sous le nom d'« albugo » de l'ongle.

B. **Lit unguéal.** — Le lit de l'ongle comprend un derme ou chorion et une couche ectodermique qui est un reflet de l'ectoderme tégumentaire.

a) Le *chorion* ou *derme* est couvert de papilles et de crêtes plus ou moins développées suivant les régions. Le chorion de la matrice présente au niveau de sa partie postérieure un grand nombre de papilles dont la plupart sont assez basses. Elles disparaissent vers le milieu de la matrice et le chorion prend un aspect planiforme sur une certaine étendue. Des crêtes basses, étroites, serrées les unes contre les autres, se soulèvent en avant de cette zone planiforme. Ce sont les « crêtes de Henle ». Elles augmentent brusquement de hauteur à partir de la lunule, se fusionnent les unes avec les autres, deux par deux ou trois par trois, et deviennent de plus en plus hautes et de plus en plus espacées. Les plus volumineuses peuvent se délaminer en deux ou trois feuillets ou crêtes secondaires. La face inférieure de la couche ectodermique répond en sens inverse à la dispo-

sition du derme unguéal. Ce chorion présente une structure d'une grande régularité. Ses faisceaux conjonctifs sont orientés suivant deux directions principales. Les uns sont dirigés parallèlement à la surface du lit unguéal ; ce sont les fibres longitudinales. Les autres ont une direction perpendiculaire à la précédente ; elles partent du périoste de la phalange avec lequel elles se continuent et vont vers la superficie où elles se prolongent dans les crêtes ; ce sont les fibres verticales. Celles-ci sont d'autant plus abondantes qu'on se repproche plus de la périphérie ; les fibres longitudinales disparaissent complètement au niveau de la base des crêtes de Henle. Un réseau élastique très serré existe dans toute l'étendue du chorion unguéal (Sperino).

b) *L'ectoderme unguéal* possède une structure identique à celle de l'ectoderme tégumentaire. On y retrouve toutes les couches ectodermiques. Le stratum granulosum se distingue par l'existence dans ses cellules d'une substance spéciale, analogue à l'éléidine, la matière onychogène. Le stratum lucidum, remarquable par son épaisseur, forme le limbe unguéal dont nous connaissons la structure. Il représente le terme évolutif des cellules de l'ectoderme unguéal (fig. 297).

L'ectoderme du lit unguéal est séparé du derme sous-jacent par une membrane vitrée très mince qui continue la vitrée de l'épiderme. Il montre des caractères différents dans la région du corps de l'ongle et dans la région de sa racine.

Au niveau du corps de l'ongle, l'ectoderme est constitué tout d'abord par une assise de cellules cylindriques. Elles sont implantées sur la vitrée d'avant en arrière, en sens inverse de la poussée de l'ongle. Elles sont très allongées au fond des sillons qui séparent les crêtes choriales et sont beaucoup plus courtes sur le sommet de ces crêtes. Leur extrémité profonde émet des denticulations très étendues qui s'engrènent avec des denticulations de la vitrée ectodermique. Un grand nombre de cellules polyédriques s'étagent au-dessus de cette assise basilaire. Elles forment 10 à 15 couches dans les intervalles des crêtes de Henle, et 4 à 5 sur le sommet de ces mêmes crêtes. Elles sont allongées longitudinalement et leur grand axe se trouve dirigé obliquement vers la face inférieure du limbe. Les cellules les plus superficielles sont aplaties et subissent la kératinisation quand elles sont arrivées au terme de leur évolution. Renaut a signalé une disposition particulière dans les invaginations ectodermiques qui séparent les crêtes de Henle. On remarque à ce niveau des cellules claires, volumineuses, globuleuses « qui constituent une sorte de stratum vésiculeux » et qui renferment un petit noyau arrondi entouré d'un cytoplasme réfringent; elles sont limitées par une écorce exoplasmique épaisse qui émet de tous côtés des filaments unitifs beaucoup plus puissants que les filaments homologues qui réunissent les autres cellules polyédriques. Ces cellules globuleuses et volumineuses dépriment les éléments voisins qui s'aplatissent plus ou moins. Des filaments issus de la face profonde du limbe pénètrent entre les cellules les plus superficielles de cet épithélium pavimenteux et s'insinuent dans les espaces intercellulaires. Ils sont produits par la kératinisation de l'assise la plus superficielle de l'ectoderme unguéal.

Cette kératinisation commence dans les espaces intercellulaires et gagne peu à peu tout le corps cellulaire sans déterminer la dégénérescence complète du noyau. Ces éléments kératinisés s'engagent d'arrière en avant dans le limbe sans perdre leurs filaments d'union.

L'épiderme unguéal s'épaissit en une *matrice* au niveau de la racine, car c'est à ce niveau que le limbe se différencie et s'accroît. Il est formé également par des cellules cylindriques basales et par 5 à 6 couches de cellules polyédriques. Celles-ci sont recouvertes par 5 à 10 couches d'éléments aplatis et sombres, qui se continuent peu à peu avec la substance de la racine. Ces éléments ont un aspect particulier parce qu'ils renferment de la matière onychogène (Ranvier). Ils le doivent aussi au développement considérable des ponts intercellulaires, d'après Kölliker, et à la fibrillation de leur cytoplasme, d'après V. Brunn. La fibrillation du cytoplasme disparaît peu à peu avec les progrès de la kératinisation. Celle-ci s'avance de l'extrémité distale de la cellule vers son extrémité proximale en contournant souvent ses faces latérales ; aussi voit-on la substance de l'ongle s'introduire dans la couche des cellules fibrillaires sous forme de pointes dirigées en bas et en arrière.



Fig. 297. — *Coupe totale de l'ongle.* D'après Szcymonowicz.
CrH, crête de Henle. — *cb*, couche basilaire. — *Dsu*, derme sous-unguéal. — *Sl*, stratum lucidum. — *Sg*, stratum granulosum. — *Vs*, vaisseau.

V. Brunn a signalé l'importance des rapports de la matrice avec l'extrémité postérieure du limbe au sujet du mode de stratification des lamelles unguéales. D'après lui, l'épithélium de la matrice peut constituer : 1° une lame plate qui s'étend sur la face inférieure du limbe seulement jusqu'à son bord postérieur ; 2° une lame qui déborde le bord postérieur et se prolonge plus ou moins sur le côté dorsal de la racine de l'ongle ; 3° une lame festonnée qui, au niveau et à partir de la matrice, revêt les dentelures postérieures du limbe dans toute leur étendue. Comme les couches unguéales se forment à la surface de la matrice, elles en épousent la forme. Dans le premier cas, les couches du limbe seront parallèles à la surface de la matrice et seront dirigées de haut en bas et d'arrière en avant. Dans le deuxième cas, les couches seront parallèles à la surface de la matrice infléchie en gouttière. Les coupes longitudinales montrent alors qu'elles dessinent des lignes obliques avec leur extrémité supérieure et postérieure incurvée en hameçon. Dans le troisième cas, comme la matrice enveloppe à la manière d'un doigt de gant chaque saillie du bord postérieur, la substance de l'ongle sera formée de lamelles imbriquées l'une dans l'autre,

en forme de doigts de gant, et ouvertes du côté proximal. Ces lamelles imbriquées figurent des stratifications concentriques sur coupes transversales du limbe. D'autre part, la matrice produit à sa surface des lamelles plissées dont les concavités sont situées sous les cylindres conaxiaux qui prolongent les saillies, et dont les convexités sont comprises entre ces cylindres. Dans le cas de plissement très accentué de la matrice, les parties convexes des lamelles s'élèvent plus haut que les voisines et figurent des crêtes longitudinales. La disposition de la matrice et des lamelles dont elle modèle la forme et les rapports peut être encore plus compliquée (v. Brunn).

C. **Repli sus-unguéal.** — Le repli sus-unguéal sertit le limbe dans le lit de l'ongle au niveau de son bord supérieur et de ses bords latéraux. Le

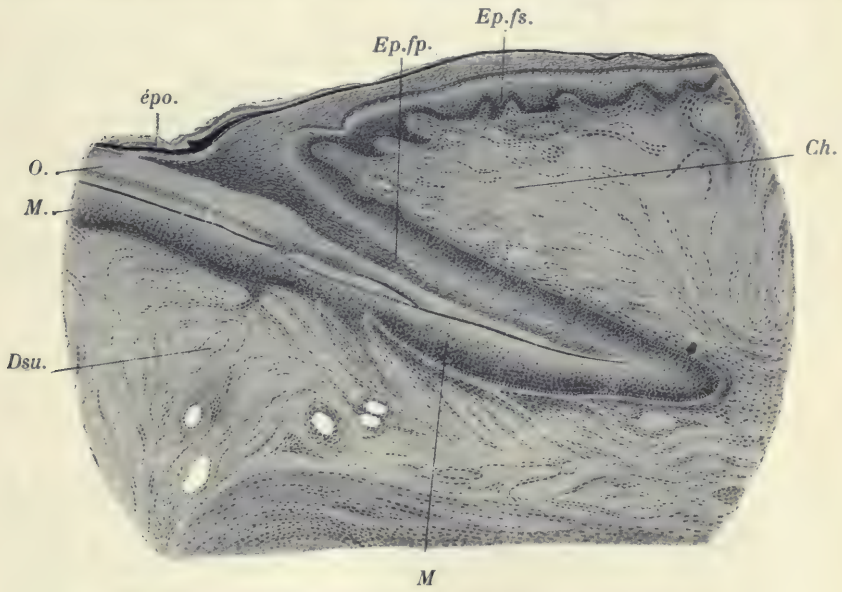

Fig. 298. — *Coupe de la racine de l'ongle et du repli sus-unguéal.* D'après Szcymonowicz.

O, ongle. — *épo*, éponychium. — *M*, matrice de la racine de l'ongle. — *Dsu*, derme sous-ungual. — *Epfp*, épiderme du feuillet profond du repli sus-unguéal. — *Epfs*, épiderme du feuillet superficiel.

repli sus-unguéal supérieur est formé par une couche dermique aplatie et une couche épidermique qui se continue avec l'épithélium de la matrice. La face dorsale du repli présente une structure semblable à celle du revêtement cutané ; le chorion se relève en nombreuses papilles vasculaires et nerveuses et l'épiderme est muni de glandes sébacées et sudoripares. La face profonde du repli est composée par un épithélium pavimenteux stratifié avec un stratum granulosum très mince, un stratum lucidum et un stratum corneum. Ces trois dernières couches disparaissent au niveau du point où l'épithélium du repli sus-unguéal se continue avec celui de la matrice. La couche cornée de l'épiderme s'épaissit au niveau du bord libre du repli sus-unguéal supérieur, empiète sur le dos du limbe et forme l' « épidermicule » ou « périonyx » qui représente le reste de l'éponychium embryonnaire (fig. 298).

Les replis latéraux ont également la structure fondamentale de la peau avec peu de modifications. Leur face interne orientée vers la face dorsale du limbe est tapissée par un stratum lucidum particulièrement épais. Celui-ci s'arrête nettement au niveau des bords du limbe unguéal ; dans la partie postérieure du sillon latéral, la couche cornée s'arrête exactement au niveau du bord du limbe ; dans la partie antérieure, elle se prolonge sur sa face inférieure suivant une faible étendue.

D. **Vaisseaux et nerfs de l'ongle.** — Les vaisseaux sanguins de la matrice et du repli sus-unguéal, feuillet profond, sont formés de capillaires anastomosés en mailles serrées qui s'étalent en un réseau planiforme, ces régions n'ayant pas de papilles. Toutefois, dans la partie antérieure de la matrice, le réseau vasculaire se soulève en boucles simples dirigées obliquement en avant. Dans la région du lit, le système vasculaire est formé d'artérioles volumineuses, anastomosées, qui aboutissent à un réseau superficiel étalé à la base des crêtes de Henle. Des anses capillaires se détachent à ce niveau et s'introduisent dans les crêtes. Les plus voisines de la matrice sont obliques en arrière; les plus antérieures sont longues, grêles et verticales. Dans la région la plus antérieure du lit, le réseau vasculaire est redevenu planiforme et sous-épidermique.

Les nerfs sont nombreux dans le derme sous-unguéal et cheminent parallèlement aux crêtes de Henle. On n'a pas constaté de terminaisons nerveuses dans l'appareil unguéal.

Article 2. — LES GLANDES CUTANÉES

Les glandes cutanées proviennent de bourgeons ectodermiques qui s'enfoncent dans le derme et dans le pannicule adipeux et qui se développent aux dépens des germes pileux ou de l'ectoderme. Les glandes qui proviennent des germes pileux sécrètent exclusivement de la graisse par sécrétion holocrine. Ce sont les glandes sébacées du tégument externe, les glandes de Meibomius et les glandes de Zeiss de la paupière. Les glandes qui se développent aux dépens de l'ectoderme sécrètent un liquide séreux, la sueur, par sécrétion mérocrine. Ce sont les glandes sudoripares du tégument externe, les glandes cérumineuses du conduit auditif externe, les glandes ciliaires de Moll. Mais les glandes du type sébacé ne sont pas forcément annexées aux follicules pileux ; elles se développent partout où le tégument externe doit être lubréfié par le sébum. Telles sont les glandes de Tyson du sillon balano-préputial. Outre les glandes du type sébacé et du type sudoripare, l'ectoderme tégumentaire différencie encore une autre catégorie de glandes qui prennent une importance et un volume considérables et qui, au point de vue morphologique, procèdent des deux types précédents. Ce sont les glandes mammaires qui n'acquièrent tout leur développement que pendant la gestation et ne fonctionnent que pendant l'allaitement. Nous passerons successivement en revue, dans cette étude, les glandes cutanées du type sébacé, les glandes cutanées du type sudoripare et enfin les glandes mammaires.

I. — Glandes cutanées du type sébacé.

1° Glandes sébacées proprement dites ou glandes de la gaine du poil. — Nous avons vu que le premier rudiment de ces glandes est un bourgeon du germe pileux primitif qui se détache latéralement du germe à une faible distance de la couche profonde de l'épiderme, à l'endroit où l'extrémité du germe se renfle en un bulbe pileux. Il s'accroît ensuite et prend

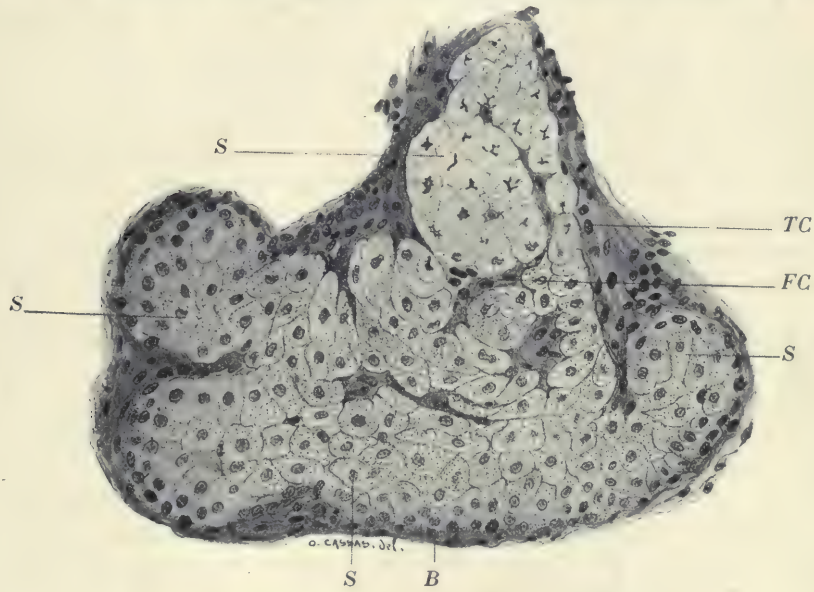

Fig. 299. — *Un lobe de glande sébacée*, fort grossissement.

B, couche basilaire des cellules glandulaires; elles se transformeront en cellules sébacées *S*, dont le protoplasme réticulé renferme des gouttelettes graisseuses, en clair. — *S'*, cellules sébacées au terme de leur évolution, remarquables par leur taille volumineuse, leur aspect clair, leur noyau étoilé. — *FC*, formation cloisonnante. — *TC*, tissu conjonctif. D'après Branca.

la forme d'une poire, dont la grosse extrémité se soulève en excroissances secondaires. Un seul bourgeon glandulaire se détache de la gaine du poil dans un grand nombre de cas ; mais le plus souvent on en compte plusieurs qui s'abouchent sur la gaine du poil au même niveau. Ces bourgeons sont tout d'abord constitués par des cellules semblables les unes aux autres et identiques à celles des assises polyédriques de la peau ; elles ne subiront qu'ultérieurement les transformations qui donneront à la glande sa structure définitive (7e mois) (fig. 299).

La glande complètement développée présente des dimensions très variables. Sa taille n'est nullement en proportion avec celle du poil auquel elle est annexée, mais lui est au contraire inversement proportionnelle. Les plus petites sont annexées aux racines des cheveux, elles mesurent environ 0 mm. 2 à 0 mm. 4 ; des glandes de dimensions moyennes, de 0 mm. 4 à 0 mm. 6, sont implantées contre les poils de la barbe ; les plus volumineuses

se rencontrent au niveau de la racine des poils follets des ailes du nez, du pavillon de l'oreille, sur le revers des grandes lèvres, sur le pubis, sur la peau de la verge et du scrotum, sur le mamelon (tubercules de Morgagni). Elles peuvent alors atteindre 1 à 2 millimètres de diamètre ou plus encore.

Les glandes sébacées sont enveloppées par une sorte de gaine conjonctivo-élastique dont les fibres sont enlacées en tous sens. Le réseau élastique est surtout abondant autour du canal excréteur.

La glande sébacée est limitée par une membrane propre qui est une expansion de la vitrée ectodermique. La face interne de cette propria est tapissée par une assise de cellules plates et granuleuses, qui présentent souvent des phénomènes de division indirecte et qui régénèrent sans cesse de nouvelles cellules glandulaires. Leurs bords sont réunis par des ponts protoplasmiques (Kolossow). Les éléments situés en dedans de cette couche basilaire sont plus volumineux, avec noyau central et cytoplasme chargé de granulations acidophiles ou basophiles. Ces granulations ne tardent pas à présenter les caractères histochimiques de la graisse. Elles augmentent de nombre et de dimensions dans les cellules voisines du centre de l'acinus. Les cellules centrales sont complètement bourrées de grosses granulations graisseuses. Il en est de même pour les cellules situées dans l'axe du canal excréteur. On y observe une augmentation de la masse graisseuse, une désagrégation du cytoplasme, une atrophie et une disparition rapides du noyau cellulaire. Tous ces débris cellulaires et graisseux se déversent dans l'espace virtuel compris entre le poil et sa gaine, et constituent un détritus graisseux, le « smegma cutané » ou « sébum », qui lubréfie le poil et qui se répand à la surface du tégument externe dans le voisinage de l'embouchure du poil. Le produit élaboré par la glande sébacée est donc formé par les cellules glandulaires elles-mêmes qui ont subi peu à peu une transformation adipeuse; la sécrétion sébacée est un type de sécrétion holocrine. Il faut ajouter que certains éléments de l'assise basilaire ne subissent pas la métamorphose graisseuse ; elles présentent au contraire une véritable kératinisation au fur et à mesure qu'elles sont repoussées vers l'axe de l'acinus, puis s'exfolient à la manière des cellules cornées du tégument externe. Elles édifient ainsi des sortes de travées qui cloisonnent irrégulièrement la cavité glandulaire et qui sont désignées pour cette raison sous le nom de « formation cloisonnante ».

A côté des glandes sébacées proprement dites nous pouvons placer les glandes sébacées ciliaires. Elles sont annexées par paires à chaque cil des paupières. Elles sont peu volumineuses et chacune d'elles est quelquefois réduite à un seul acinus. Leur produit se déverse sur le bord libre des paupières, au niveau de la racine des cils.

2° Glandes sébacées non annexées a la gaine du poil. — Un certain nombre de glandes sébacées s'ouvrent directement à la surface du tégument externe. Telles sont les glandes de Meibomius, les glandes de Tyson, les glandes de la commissure de la bouche et celles des petites lèvres.

Les glandes de Meibomius se développent aux dépens de bourgeons ssus de la couche germinative du bord libre des paupières. Ce sont des

glandes sébacées volumineuses, à direction verticale, dirigées parallèlement les unes aux autres et plongées dans l'épaisseur du tarse palpébral. Elles présentent un long canal excréteur dont le trajet, à peu près rectiligne, est orienté perpendiculairement sur le bord libre de la paupière et qui mesure environ 100 à 110 μ de diamètre. Des appendices courts, renflés en massue, dont le plus grand nombre se ramifient une ou deux fois, se jettent latéralement dans le conduit excréteur. Celui-ci est limité par un épithélium pavimenteux stratifié du type épidermique. La structure des acinus ne présente rien de particulier. Certains auteurs ont décrit autour de ces culs-de-sac une corbeille de fibres musculaires lisses (Colasanti).

Les *glandes de Tyson* sont des glandes sébacées qui occupent le sillon balano-préputial, la couronne du gland et la face interne du prépuce. Elles sécrètent le « smegma préputial ». Kölliker, Saalfeld, Tandler et Dömény ont démontré leur existence sur le gland et sur le frein du prépuce ; mais elles sont très inégalement développées suivant les sujets et quelquefois même n'existent pas. Aussi certains auteurs admettent-ils, à cause de l'inconstance et du petit nombre des glandes de Tyson, que le smegma préputial provient de l'exfoliation de l'épithélium du prépuce et de la couronne du gland (V. Ebner). Leur structure ne présente rien de particulier.

Les *glandes des petites lèvres* sont surtout abondantes sur leur face interne. Elles se développent seulement après la naissance et acquièrent leurs dimensions maxima pendant la grossesse (Wertheimer). Ce sont des glandes ramifiées, de taille considérable (0 mm. 5 à 2 millimètres) qui se rencontrent également autour de l'orifice de l'urètre et par places sur les parois du vagin.

II. — Glandes cutanées du type sudoripare.

1° Glandes sudoripares en général. — A. **Histogénèse.** — Le premier rudiment des glandes sudoripares apparaît chez le fœtus vers le quatrième ou le cinquième mois. C'est un bourgeon des crêtes primaires de l'ectoderme qui s'allonge, prend la forme d'un cylindre, traverse le chorion et parvient dans le pannicule adipeux (cinquième mois). Son extrémité se recourbe alors en crochet, puis s'enroule sur lui-même et constitue un peloton désigné sous le nom de « glomérule ». La région rectiligne forme le « segment excréteur ». L'obstacle opposé par l'aponévrose hypodermique empêcherait la croissance du bourgeon en direction rectiligne et déterminerait le reploiement de son extrémité inférieure (Renaut).

Le bourgeon sudoripare, tout d'abord plein, se creuse ensuite d'une lumière (sixième ou septième mois), bordée d'une double rangée de cellules. La rangée la plus externe s'aplatit dans la région du glomérule ; la rangée la plus interne s'élève au contraire et se transforme en cellules cylindriques.

L'épiderme situé au-devant du segment excréteur ne se creuse en un conduit émissaire qu'à la fin du premier mois ou que dans le courant du deuxième mois après la naissance (Renaut). Ce conduit présente la forme d'un tire-bouchon dont les tours de spire sont de plus en plus serrés. La sueur peut alors être déversée à la surface cutanée. C'est là un fait impor-

tant au point de vue de l'hygiène infantile, car jusque-là le nouveau-né ne peut régler par la sudation sa température périphérique (Renaut).

B. **Structure.** — Une fois complètement développée, la glande sudoripare figure un long tube pelotonné au niveau de son extrémité distale. On lui distingue trois parties : 1° une région enroulée sur elle-même et terminée en cul-de-sac. C'est le glomérule ou ampoule; 2° une région qui monte en droite ligne ou à peu près dans l'épaisseur du derme. C'est le segment intradermique du canal excréteur ; 3° une région superficielle, creusée dans l'épaisseur de l'épiderme et enroulée en tire-bouchon. C'est le segment intraépidermique du canal excréteur (fig. 300).

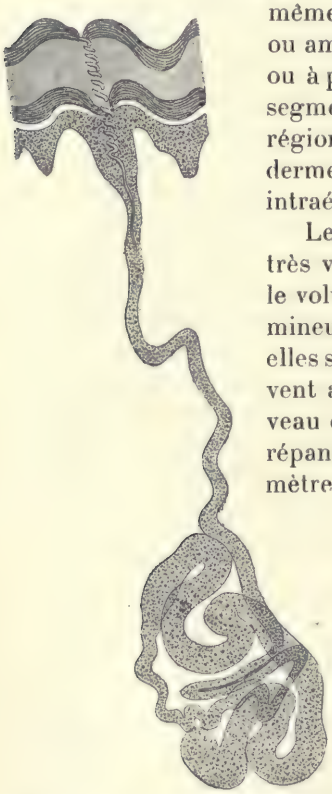

Fig. 300. — *Glande sudoripare de la face palmaire des doigts* vue en totalité avec son glomérule, son canal excréteur et son orifice émissaire intraépidermique enroulé en tire bouchon. Elle provient d'une coupe épaisse de la peau traitée par l'acide acétique. × 45. D'après v. Brunn.

Les dimensions de ces glandes sudoripares sont très variables. Elles se distinguent surtout d'après le volume de leur région ampullaire. Les plus volumineuses se rencontrent au niveau du mamelon quand elles sont hypertrophiées par la grossesse; elles peuvent atteindre 1 à 4 millimètres de diamètre au niveau du front et de l'aisselle. Les plus petites sont répandues sur toute la surface du corps et leur diamètre ne dépasse pas 100 à 200 μ. Ces dimensions varient d'ailleurs avec les individus, l'âge et la race.

a) Les coupes du *glomérule* montrent une série de canaux sectionnés dans tous les sens. Ils sont limités en dehors par une membrane vitrée, prolongement de la vitrée épidermique, qui présente une épaisseur beaucoup plus grande que cette dernière et dont la face interne est sillonnée de crêtes transversales ou replis falciformes (Renaut). Elle est tapissée par deux couches de cellules, comme nous l'avons vu par l'étude du développement (fig. 301). L'assise la plus externe est composée d'éléments très allongés, longs de 30 à 90 μ (Kölliker) qui sont disposés parallèlement à l'axe des canalicules, qui paraissent arrondis ou anguleux sur coupe transversale et qui sont munis d'un noyau allongé en bâtonnet. La zone la plus externe de ces cellules est striée longitudinalement. Elles sont réunies les unes aux autres par leurs faces latérales en une nappe continue (Renaut). Elles sont au contraire indépendantes les unes des autres, d'après Ranvier, confirmé par Branca. Elles sont considérées par la plupart des auteurs comme de nature musculaire, d'où le nom de « cellules myo-épithéliales » qu'on leur a donné. Leur situation en dedans de la membrane propre a été signalée pour la première fois par Hermann et Ranvier.

L'épithélium sécréteur comprend une couche de cellules cylindriques ou cubiques dont la base s'appuie sur les cellules myo-épithéliales et sur la vitrée. La lumière de l'ampoule envoie entre les cellules des prolongements canaliculaires qui se continuent souvent par des canalicules intracellulaires. Le cytoplasme renferme des granulations de diverse nature. Les unes sont graisseuses; ce fait explique que l'épiderme des surfaces cutanées dépourvues de poils soit infiltré de graisse dans ses couches superficielles. Les autres sont d'abord petites et basophiles; puis elles deviennent plus volumineuses et claires; d'autres enfin sont pigmentaires, jaunâtres ou brunâtres; elles se rencontrent surtout dans les glandes sudoripares du creux axillaire, de la marge de l'anus et de l'aréole du mamelon.

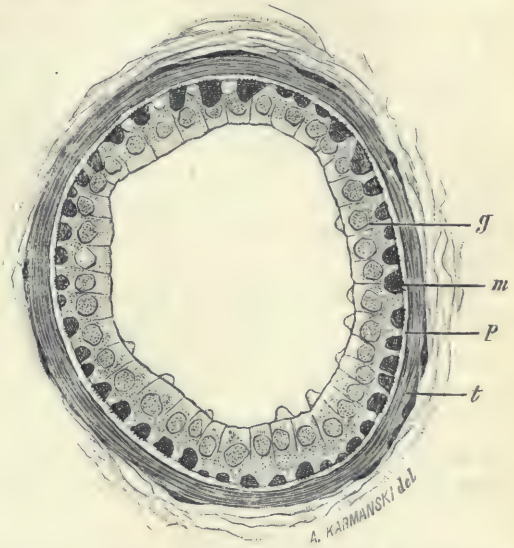

Fig. 301. — *Coupe transversale du tube contourné du glomérule sudoripare. Pulpe des doigts de l'Homme.*

g, cellules glandulaires; — *m*, cellules myo-épithéliales; — *p*, membrane propre; — *t*, tissu conjonctif. D'après Ranvier.

b) Le *canal excréteur* ou *canal sudorifère*, dans son trajet sous-épidermique, commence par un rétrécissement du canal ampullaire dont le diamètre se réduit brusquement de moitié. Il est limité en dehors par une vitrée, qui continue la vitrée ampullaire et qui s'amincit de bas en haut. Elle est tapissée par deux couches cellulaires. La plus externe prolonge l'assise des cellules myo-épithéliales et comprend des éléments à protoplasme clair, réfringent, allongés suivant l'axe du canal sudorifère. La couche interne prolonge l'assise glandulaire de l'ampoule. Elle est formée de grosses cellules à protoplasme homogène. La zone cytoplasmique de ces cellules qui limite la lumière du canal excréteur présente une densité et une réfringence particulières; aussi la considère-t-on généralement comme une différenciation cuticulaire.

Fig. 302. — *Trajet sudoripare en coupe transversale bordé de cellules épidermiques chargées d'éléidine.* D'après Branca.

c) Le canal sudorifère aborde l'épiderme au niveau du sommet d'un bourgeon épithélial interpapillaire (fig. 300). Sa membrane vitrée se conti-

nue avec celle qui sépare le derme de l'épiderme et ses deux couches cellulaires se perdent peu à peu dans la masse des éléments malpighiens. Il figure une lacune creusée en spirale dans les couches épidermiques et dont les tours de spire sont très serrés dans le stratum corneum. Pendant son parcours au sein de la couche génératrice, il est tapissé par des cellules qui sont disposées concentriquement sur deux ou trois rangs et qui renferment des granulations semblables à celles de la couche granuleuse. Il s'ouvre au dehors par un orifice, ou pôle sudoral, qui aborde obliquement la surface cutanée (fig. 302).

2° Glandes sudoripares de certaines régions cutanées. — La structure des glandes sudoripares se modifie dans certaines régions cutanées. Ces modifications portent soit sur l'ampoule, soit sur le canal excréteur, soit sur son orifice émissaire et son mode d'abouchement à la surface du tégument externe. Nous citerons parmi ces glandes sudoripares spéciales : les glandes ciliaires de Moll, les glandes axillaires et les glandes sudoripares du conduit auditif interne ou glandes cérumineuses.

a) Les *glandes ciliaires de Moll* sont situées entre les racines des cils. Elles atteignent en général 0 mm. 4 à 0 mm. 5. Leur canal excréteur s'ouvre entre les cils sur le bord libre des paupières, mais il peut aussi s'aboucher dans un follicule pileux. L'ampoule de ces glandes n'est pas enroulée en une formation glomérulaire. Elle est allongée, au contraire, entre les follicules pileux, tout en présentant des inflexions très accentuées. Elle offre la même structure que les glandes sudoripares ordinaires. Le canal excréteur est tapissé par plusieurs assises de cellules disposées en épithélium pavimenteux stratifié ; celles qui limitent la lumière possèdent une épaisse différenciation cuticulaire.

b) Les *glandes axillaires* se distinguent par leur volume considérable et par quelques particularités de structure. Il en est de même des glandes sudoripares de l'aréole du mamelon, du pli de l'aine et de la face cutanée des grandes lèvres. Le glomérule des plus grosses de ces glandes peut atteindre 3 à 4 millimètres de diamètre. La membrane hyaline qui limite le tube ampullaire est tapissée en dedans par une assise de cellules myo-épithéliales longues, larges et très serrées les unes contre les autres. Leur striation longitudinale est très apparente. Les cellules glandulaires sont cylindriques ou cubiques ; leur pôle externe est creusée d'échancrures de forme variable qui se moulent sur la saillie des cellules myo-épithéliales sous-jacentes. Des striations longitudinales (ergastoplasme ?) s'observent dans la partie basale de leur cytoplasme qui est rempli de granulations dont les unes sont hyalines, d'autres graisseuses et d'autres pigmentaires. C'est sans doute à la présence de ce pigment qu'il faut attribuer la couleur spéciale présentée par la sueur du creux de l'aisselle.

c) Les *glandes cérumineuses* sont très abondantes dans la partie cartilagineuse du conduit auditif externe et au niveau du toît de la partie osseuse. Elles s'enfoncent jusqu'au voisinage du périchondre ou du périoste. Elles

sont constituées par un peloton glandulaire ramifié et par un canal excréteur qui débouche dans la gaine d'un poil follet au voisinage du canal excréteur des glandes sébacées (Schwalbe, Alzheimer, Stöhr) (fig. 303). Cette disposition du canal excréteur n'est constante que chez l'enfant. Il s'opère plus tard une migration des canaux excréteurs et la majorité de ces derniers s'abouchent directement à la surface cutanée.

Le peloton peut atteindre jusqu'à 1 mm. 5 à 2 millimètres de diamètre (Schwalbe). Les canaux glandulaires sont enchevêtrés les uns avec les autres et sont formés d'une vitrée tapissée en dedans par une assise de cellules myoépithéliales et une assise de cellules sécrétantes. Les premières seraient réunies les unes aux autres par leurs bords en une lame contractile continue. Les cellules glandulaires, de forme cylindrique ou cubique, ont une zone basale filamenteuse, une zone moyenne granuleuse et une zone périphérique plus claire. Les deux dernières zones renferment plusieurs sortes de granulations. Ce sont d'abord des granulations pigmentaires, de couleur brun-jaunâtre, puis des granulations anguleuses, brillantes, qui brunissent dans l'acide osmique et ne se dissolvent pas dans l'éther. La substance de ces dernières formations, analogue à de la graisse, n'est pas une graisse véritable.

Fig. 303. — *Glande cérumineuse ouverte dans un follicule pileux.* D'après Stöhr.

Le canal excréteur est long et étroit. Il fait en général un coude assez prononcé avant de s'ouvrir en entonnoir dans la gaine d'un poil follet. Il peut se diviser en deux ou trois branches avant de former le peloton glomérulaire. Il est limité par un épithélium disposé sur deux couches ; une couche externe qui continue la couche des cellules myoépithéliales et une couche interne qui présente un revêtement cuticulaire du côté de la lumière du conduit.

Le cérumen sécrété par ces glandes renferme des globules de graisse, des granulations pigmentaires, des cellules desquamées, des poils follets, souvent des parasites (demodex folliculorum), et un liquide analogue à la sueur. Les auteurs ne sont pas d'accord sur la participation des diverses glandes du conduit auditif dans l'élaboration de ce produit. Schwalbe et von Brunn admettent que la graisse est élaborée par les glandes sébacées et que la substance liquide avec le pigment est fournie par les glandes cérumineuses. La dénomination de celle-ci n'est donc pas justifiée par leur fonction, puisqu'elles fabriquent seulement une partie du cérumen. Elles méritent seulement le nom de glandes sudoripares du conduit auditif externe.

3° Vaisseaux et nerfs des glandes sébacées et sudoripares. — Ces glandes sont vascularisées par un réseau capillaire issu des rameaux arté-

riels dermique et hypodermique. Ce réseau est très serré, surtout à la périphérie du glomérule sudoripare. Les capillaires qui irriguent la portion superficielle du canal sudoripare proviennent du réseau sous-papillaire. Ils ne s'anastomosent jamais avec ceux du peloton glomérulaire et du segment profond du canal sudorifère (Heynold). Les nerfs forment un plexus très riche sur les glandes cutanées. Autour des glandes sébacées, ils constituent un premier plexus épilemmal, en dehors de la membrane propre. Des fibrilles s'en détachent, traversent la vitrée et se terminent entre les cellules sébacées (Arnstein, Pensa, dans les glandes de Meibomius). Autour des glandes sudoripares, il existe un réseau périglandulaire de fibres amyéliniques (Tomsa, Hermann, Ranvier). Les ramuscules qui s'en dégagent traversent la membrane propre (fibrilles hypolemmales d'Arnstein) et aboutissent aux cellules musculaires d'après Kölliker. D'après Arnstein, elles se terminent par des renflements à la surface de tous les éléments du segment sécréteur.

III. — La glande mammaire.

La glande mammaire appartient à la catégorie des glandes cutanées au même titre que les glandes sébacés et sudoripares. Elle se rapproche des précédentes par sa différenciation aux dépens du tégument externe, par la constitution de son épithélium sécrétoire qui provient de l'ectoderme, par la disposition de ses canaux excréteurs qui s'ouvrent à la surface cutanée, par la structure de ses acinus glandulaires qui rappellent la structure des ampoules sudoripares, par son mode de sécrétion même qui procéderait à la fois du type holocrine et du type mérocrine. L'étude du développement de la glande mammaire va nous permettre d'établir ce rapprochement et de montrer que cette glande, à un certain moment de son organogénèse, présente une série parfaite de transitions avec les glandes sudoripares de la peau circonvoisine.

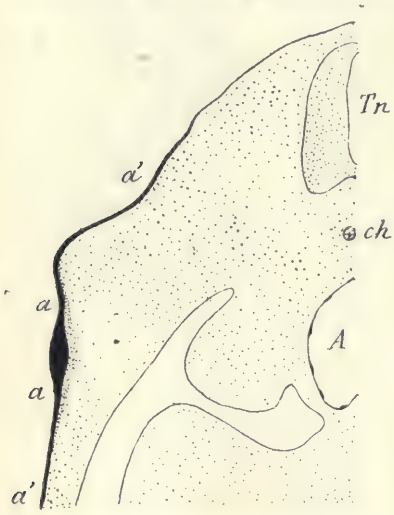

Fig. 304. — *Coupe transversale d'un embryon de Murin.*

a'a' crête mammaire. — *aa*, bande mammaire. — *ch*, corde dorsale. — *Tn*, tube nerveux. — *A*, aorte. D'après Brouha.

1° Développement et évolution de la glande mammaire. — La première ébauche des organes mammaires, chez les animaux, est un épaississement de l'ectoderme étroit et linéaire qui s'étend de la racine du membre antérieur à la racine du membre postérieur, de chaque côté du corps. C'est la « ligne » ou « crête mammaire » (O. Schultze, Bonnet, Hirschland, Walter). Elle apparaît de très bonne heure et présente, à un stade un peu plus avancé de l'ontogénèse, une série d'épaississements localisés.

Ils sont au nombre de 5 à 7 et sont désignés sous le nom de corps mammaires primitifs. La crête mammaire s'efface peu à peu entre ces dernières formations (fig. 304).

On retrouve la même disposition chez l'Homme. Les embryons humains de 9 à 10 milllimètres possèdent de chaque côté du tronc un épaississement épithélial qui va de la racine du membre antérieur jusqu'à la racine du membre postérieur. C'est la « bande mammaire » (H. Schmidt), dont la partie moyenne constitue la « crête mammaire » (Brouha). La crête mammaire ne se différencie que dans la région antérieure du tronc. Elle s'efface dans la région postérieure où la bande mammaire existe seule. Celle-ci s'atrophie ensuite dans le sens caudo-crânial. La crête mammaire se raccourcit elle-même et prend la forme d'un nodule ou d'une massue désignée sous le nom de bourgeon mammaire primitif (Brouha, embryon de 23 millimètres). En outre, à côté de l'ébauche mammaire proprement dite, on trouve des ébauches accessoires qui dégénèrent dans les conditions normales. Elles se développent dans certains cas exceptionnels et donnent naissance ou à de véritables glandes mammaires ou à des mamelons surnuméraires. On donne le nom « d'hypermastie » à la première anomalie et celui d' « hyperthélie » à la seconde.

Fig. 305. — *Coupe transversale de l'ébauche mammaire d'un fœtus humain du sixième mois de la vie fœtale.*

aa, mamelon primitif. — *Bm*, bourgeon mammaire primitif. — *Cg*, conduit galactophore. — *Cc*, cordon cellulaire différencié du bourgeon mammaire primitif. — *fp*, follicule pileux. — *Msa*, muscle sous-aréolaire. — *Ps*, portion sécrétoire des conduits galactophores. — *V*, vaisseaux sanguins. D'après Brouha.

L'épaississement épithélial du bourgeon mammaire primitif s'enfonce ensuite plus profondément dans le chorion qui se condense vis-à-vis de lui sous forme d'un nodule mésenchymateux. Le tégument qui entoure le corps mammaire primitif subit en même temps une légère invagination circulaire qui constitue l'ébauche de l'aréole du mamelon. Cette disposition peut être constatée chez l'embryon humain dès le deuxième mois (Rein). Un peu plus tard, le corps mammaire s'élargit d'une manière assez considérable. C'est le *champ glandulaire* (Huss) dont la face profonde, vers le cinquième ou le sixième mois, bourgeonne 20 à 25 excroissances épithéliales, cylindriques ou piriformes, renflées en bouton au niveau de leur extrémité. Ce sont les ébauches des conduits galactophores (Brouha). Ces bourgeons épithéliaux, tout d'abord pleins, se creusent ensuite d'une lumière qui débute dans leur partie profonde, se prolonge vers la périphérie, l'atteint peu à peu, mais respecte les épaississements en forme de bouton qui demeurent des forma-

tions pleines. A cette époque, la prolifération du tissu conjonctif qui enveloppe les bourgeons mammaires aboutit au soulèvement d'une ébauche saillante, le *mamelon* (fig. 305).

L'extrémité profonde des canaux galactophores se ramifie alors en diverticules courts qui se creusent d'une lumière. Il se constitue ainsi une glande du type le plus irrégulier, et l'enchevêtrement de tous ces diverticules forme à la naissance un important parenchyme (fig. 306). Ce sont des glandes tubuleuses composées qui rappellent la morphologie générale et la structure des glandes sudoripares. Brouha a d'ailleurs fait remarquer que l'on peut retrouver, à ce stade, tous les types de transition entre les glandes sudoripares qui se développent dans le voisinage du mamelon et les culs-de-sac tubuleux de l'ébauche mammaire.

Fig. 306. — *Coupe transversale de la mamelle d'un nouveau-né féminin à terme.*

aa, mamelon primitif. — *Msa*, muscle sous-aréolaire. — *Cg*, conduit galactophore. — *Lg*, lobule glandulaire. — *V*, vaisseau. D'après Brouha.

Le mode de formation des tubes lactifères a donné lieu à de nombreuses controverses. Certains auteurs admettent que le creusement de la cavité glandulaire est due à la dégénérescence de la partie axiale du cordon plein primitif (de Sinéty, Rein, Keiffer). Les recherches de Benda et Brouha attribuent ce processus aux mouvements d'orientation des cellules des cordons. Une fois ces déplacements cellulaires terminés, les tubes glandulaires sont limités par un épithélium stratifié à trois assises de cellules dont les plus internes sont le siège de phénomènes sécrétoires très actifs (septième mois). La multiplication ultérieure des tubes mammaires s'accomplit suivant un processus différent de celui qui a donné naissance à la première ébauche. Il se fait par des bourgeons creux issus des tubes glandulaires déjà formés (Barfurth, Brouha). En même temps, les cellules glandulaires se disposent sur deux assises, dont l'interne montre des phénomènes sécrétoires encore plus nets qu'au stade précédent.

Ces phénomènes s'accentuent au moment de la naissance et se traduisent par l'élaboration d'un lait véritable. Des globules de graisse se forment dans les cellules épithéliales, puis sont rejetés dans la cavité des acinus comme dans la glande mammaire adulte et en activité. Mais ce lait est retenu dans les canaux glandulaires et l'épithélium perd ensuite et peu à peu ses propriétés sécrétoires ; les éléments du lait se ré-

sorbent sans que les leucocytes jouent un rôle dans cette résorption. Les parois des tubes lactifères se rapprochent et leur revêtement reprend les caractères qu'il présentait à la fin du processus d'histogénèse (un mois après la naissance, Brouha). On voit donc que la sécrétion mammaire du nouveau-né est une lactation au sens propre du mot. Elle est surtout accentuée du huitième au douzième jour après la naissance ; sa constitution histologique est à peu près identique à celle du lait de femme, mais on y trouve aussi beaucoup de corpuscules granuleux, comme dans le colostrum.

La sécrétion lactée du nouveau-né a de tout temps intrigué les observateurs. Les anciens, incapables d'interpréter son apparition, la désignaient sous le nom de « lait des sorcières » (*Hexenmilch* des Allemands). Les biologistes modernes ont compris de façons bien différentes son mode d'histogénèse. Les uns admettent qu'elle est due à la nécrobiose qui assure la canalisation des tubes glandulaires (Langer, Kölliker, Milne Edwards) ; d'autres la considèrent comme le résultat de processus d'allures pathologiques qui déterminent la desquamation et la nécrobiose des cellules épithéliales (Keiffer, Raubitschak) ; d'autres enfin l'interprètent comme une sécrétion véritable, plus ou moins comparable à celle du lait (de Sinéty, Rein, Barfuth, Czerny et Unger, Schlachta, Brouha). Cette dernière manière de voir est la seule exacte et nous-mêmes avons pu constater que les processus histologiques qui caractérisent la sécrétion lactée du nouveau-né sont homologues de ceux qu'on observe chez l'adulte.

Il est donc hors de doute que le nouveau-né possède une véritable sécrétion lactée. Quel en est le déterminisme ? Remarquons que la glande mammaire du fœtus et celle de la mère subissent parallèlement les mêmes modifications histologiques. Il en résulte que ces modifications doivent être provoquées par la même cause, sans doute par une sécrétion interne qui s'échange au niveau du placenta entre les deux organismes (Keiffer, Bouchacourt, Starling).

Quand la sécrétion lactée du nouveau-né a disparu, la glande mammaire revient à un état rudimentaire qui persiste jusqu'à l'établissement de la puberté chez la femme et pendant toute la vie chez l'Homme.

2° Glande mammaire a la puberté. — La glande mammaire, chez la Femme, atteint tout le développement qu'elle présente à l'état de repos quand la menstruation s'établit (1). Les bourgeons glandulaires se ramifient

(1) Il est très vraisemblable que le développement rapide de la glande mammaire chez la Femme, au moment de l'établissement de la puberté, est conditionné par les premiers corps jaunes de la menstruation. Cette action du corps jaune sur la glande mammaire a été mise en évidence par Ancel et Bouin chez la Lapine. Cet animal ne possède pas de corps jaune homologue de celui de la menstruation; il ne possède que le corps jaune gestatif qui se développe après la rupture folliculaire déterminée elle-même par le coït. Si on provoque chez des lapines vierges et en rut la rupture des follicules par un coït non fécondant ou par rupture artificielle, des corps jaunes apparaissent, les glandes mammaires se développent avec une grande rapidité et atteignent leurs dimensions maxima de 10 à 14 jours après la rupture folliculaire. Elles régressent ensuite peu à peu. Ces glandes mammaires ne présentent que des ébauches de phénomènes sécrétoires. L'action du corps jaune est donc avant tout une action cinétogène, qui détermine les cellules de la glande rudimentaire à se diviser par cytodiérèse jusqu'à ce que soit obtenu tout le matériel cellulaire indispensable au fonctionnement ultérieur de la glande. Ce développement de la glande mammaire est

alors abondamment et les acinus sécrétoires se constituent. A ce moment la glande présente la texture suivante. Elle est formée par 15 à 20 canaux excréteurs, canaux galactophores, qui s'ouvrent au niveau du mamelon par autant d'orifices, les pores galactophores, traversent toute l'épaisseur du mamelon, se dilatent en ampoules (sinus lactifères), s'enfoncent dans la profondeur plus ou moins obliquement, puis se ramifient en canaux de plus en plus petits. Ceux-ci sont plongées dans un stroma conjonctivo-adipeux très abondant. Chaque conduit galactophore et ses branches terminales constitue un lobe glandulaire. La partie initiale des canaux galactophores est tapissée par un épithélium cylindrique stratifié; la partie profonde est également revêtue par un épithélium à deux et même à une seule couche de cellules également cylindriques (Benda). Les derniers culs-de-sac ou alvéoles terminales sont limités par une double assise de cellules : une interne formée de cellules cubiques, une externe formée d'éléments allongés et doublés en dehors par une membrane propre (Benda, Brouha). Les culs-de-sac sont légèrement dilatés et renferment un produit finement granuleux qui représente un produit de sécrétion (Brouha). La glande mammaire n'est donc pas absolument dépourvue d'activité sécrétoire pendant la phase dite de repos.

Le tissu conjonctif situé sous le mamelon et l'aréole renferme un grand nombre de fibres musculaires lisses. Celles-ci sont dirigées en sens vertical ou oblique dans le mamelon et entourent longitudinalement les canaux galactophores. Ces fibres longitudinales se poursuivent également en petit nombre à l'intérieur des lobes glandulaires. Les fibres musculaires situées sous l'aréole sont disposées circulairement en une nappe continue qui est le muscle sous-aréolaire. Leur contraction a pour résultat de rendre le mamelon plus rigide et de le faire saillir au dehors; ce phénomène est désigné sous le nom de « thélotisme ».

3° Glande mammaire pendant la grossesse et l'allaitement. — La glande mammaire subit des modifications profondes pendant la grossesse et surtout pendant l'allaitement. Ces modifications se traduisent extérieurement par la pigmentation de l'aréole, par l'augmentation du volume de la glande, par l'intensité de la circulation sous-cutanée par la sécrétion du colostrum tout d'abord et du lait ensuite. La sécrétion du lait se produit en général vers le troisième ou le quatrième jour après l'accouchement.

A. **Glande mammaire pendant la première partie de la gestation (phase de développement).** — L'ébauche épithéliale de la glande mammaire achève de se développer pendant la première période de la gestation. Les tubes épithéliaux bourgeonnent des ramifications latérales qui se couvrent d'excroissances hémisphériques tapissées par deux assises de cellules cylindriques ou cubiques. Ce sont les acinus glandulaires dont le nombre augmente de plus en plus. Le tissu conjonctif ambiant subit en même temps une diminution progressive, si bien qu'entre les acinus on ne trouve qu'une faible quantité de tissu conjonctif très vascularisé.

bien dû au corps jaune parce que celui-ci est le seul facteur nouveau introduit dans l'organisme et parce que sa destruction précoce arrête l'évolution de la glande mammaire.

La glande a terminé sa croissance vers la fin du troisième mois ou au commencement du quatrième mois de la grossesse. La sécrétion du colostrum apparaît alors et se poursuit jusque vers le troisième ou le quatrième jour après l'accouchement. Pendant cette phase « colostrogène », la glande mammaire présente une structure et des processus sécrétoires particuliers que nous allons rapidement passer en revue.

B. **Glande mammaire pendant la deuxième partie de la gestation (phase colostrogène).** — Les acinus glandulaires sont limités par une membrane vitrée, très mince, à la surface de laquelle on peut distinguer une couche de cellules cylindriques ou cubiques. Entre ces cellules on aperçoit de place en place les noyaux de cellules particulières, cellules de Boll ou myo-épithéliales, sur lesquelles nous reviendrons ultérieurement. Les cellules cubiques possèdent un et quelquefois deux noyaux. Le plus grand nombre de ces cellules sont très volumineuses et renferment dans la zone centrale de leur cytoplasma des sphérules de graisse avec des granulations réfringentes et basophiles. Les substances élaborées par les cellules glandulaires sont éliminées dans la lumière de l'acinus où l'on observe en plus ou en moins grande quantité des corpuscules mûriformes et granuleux, qui sont les corpuscules de colostrum.

On a émis un grand nombre d'opinions sur l'origine et la nature des corpuscules du colostrum et l'accord n'est pas encore fait sur cette question d'histologie mammaire.

a) L'opinion la plus ancienne considérait les corpuscules du colostrum comme des cellules glandulaires chargées de produits de sécrétion. Cette manière de voir, défendue autrefois par R. Heidenhain, a été soutenue plus récemment par v. Brunn, Nagel, etc. Les corpuscules de colostrum ne seraient autre chose que des cellules de la paroi tombées dans la lumière de l'acinus et chargées de gouttelettes graisseuses. La sécrétion du colostrum, dans ces conditions, serait une sécrétion holocrine.

b) Certains auteurs admettent actuellement que les corpuscules du colostrum sont des amas mûriformes de granulations réfringentes agglomérées les unes avec les autres par une substance intermédiaire. Ils n'y ont pas observé de noyaux (Duclert, Lacroix). Les granulations graisseuses et les granulations de substances colloïdes qui se forment dans le cytoplasme sont expulsées en masse hors des cellules glandulaires, s'agglutinent en corpuscules mûriformes et constituent ainsi les corpuscules du colostrum.

c) D'après la manière de voir le plus généralement admise aujourd'hui, les corpuscules du colostrum sont d'origine leucocytaire (Winkler, Rauber, v. Ebner, S. Stricker, Schwarz, Czerny, Michaelis, Unger, etc.). Certains de ces auteurs ont appuyé leur opinion sur l'aspect du noyau des corpuscules colostraux, sur l'existence de mouvements amiboïdes présentés par ces corpuscules et sur le fait qu'on observe la pénétration de nombreux leucocytes au travers des parois alvéolaires. Ces leucocytes immigreraient dans la lumière de l'acinus et s'y chargeraient par phagocytose des granulations

graisseuses sécrétées par l'épithélium glandulaire. Czerny a cherché à établir cette origine leucocytaire sur un grand nombre d'observations et d'expériences. Il a étudié la sécrétion mammaire de femmes ayant suspendu tout d'un coup l'allaitement, et il a constaté successivement la disparition des corpuscules graisseux, la réapparition des leucocytes polynucléaires, puis des corpuscules colostraux. Il a trouvé tous les intermédiaires entre ces deux dernières sortes d'éléments, aussi admet-il que les corpuscules granuleux dérivent des leucocytes qui ont phagocyté les sphérules adipeuses sécrétées par l'épithélium glandulaire avant son involution. L'auteur a cherché en outre à démontrer expérimentalement l'existence d'un tel processus. Il a injecté du lait dans le sac lymphatique dorsal de grenouilles et a constaté que les leucocytes phagocytaient les globules graisseux du lait et prenaient tous les caractères des éléments colostraux. Il a montré en outre que si l'on injecte de l'encre de Chine sous la peau d'une Souris, on retrouve des grains noirs dans les corpuscules du colostrum. Ceux-ci représent donc des leucocytes puisqu'ils en ont les particularités morphologiques. La plus grande partie de ces leucocytes émigreraient en sens inverse au travers des parois acineuses, pénétreraient dans les espaces lymphatiques et seraient entraînés peu à peu dans le courant de la lymphe. Mlle R. Lourié croit aussi que les corpuscules du colostrum représentent une variété de leucocytes, mais elle admet que cette opinion ne pourra être acceptée sans conteste qu'après de nouvelles vérifications.

Le *colostrum* est une émulsion liquide. C'est un plasma qui renferme de l'eau, des sels minéraux, du lactose, de la caséine et des éléments figurés qui sont les suivants, d'après les recherches de Nissen, Buckholz, Czerny, Unger, Michaelis, Cohn, Lourié.

1° Des gouttelettes de graisse dont les unes sont semblables à celles du lait et les autres beaucoup plus petites et agglutinées en amas plus ou moins volumineux. La périphérie de ces globules est souvent entourée d'une pellicule cytoplasmique.

2° Des éléments particuliers caractéristiques du colostrum. Ils sont sphériques ou mûriformes et de dimensions très variables (15 à 40 μ). Ce sont les « corps granuleux » de Donné ou les « corpuscules du colostrum » de Henle. Leur noyau est arrondi ou ovalaire, rejeté excentriquement dans un cytoplasme limité par une membrane d'enveloppe très mince et creusé de vacuoles de tailles fort diverses qui renferment des globules de graisse. Ces corpuscules seraient animés de mouvements amiboïdes d'après Stricker, Schwarz et Czerny, observation contestée d'ailleurs par Mlle Lourié.

3° Des leucocytes polynucléaires à noyau polymorphe, à cytoplasme peu abondant et rempli de granulations neutrophiles, à dimensions beaucoup plus restreintes que les cellules précédentes (12 à 15 μ). Ils sont animés de mouvements amiboïdes (Lourié). Leur nombre est plus considérable dans le colostrum recueilli après l'accouchement que dans le colostrum de la grossesse. Ils font même parfois défaut dans ce dernier cas. On rencontre souvent des leucocytes en voie de nécrobiose.

4° On trouve enfin dans le colostrum des corps nucléaires en forme de croissant (Cohn, Lourié). Ceux-ci sont souvent entourés par une faible enveloppe cytoplasmique. Ils présentent nettement les caractères de la

chromatine, ce qui les distingue des corps en croissant du lait adulte, et proviennent sans doute de la dégénérescence incomplète de certaines cellules, probablement des corpuscules du colostrum.

Tous ces éléments disparaissent peu à peu quand la femme n'allaite pas, les corpuscules du colostrum persistant en dernier lieu. Quand la femme allaite, au contraire, la sécrétion colostrale est rapidement remplacée par la sécrétion lactée proprement dite. Les leucocytes disparaissent complètement du 2e au 4e jour après l'accouchement. Les corpuscules du colostrum se chargent de gouttelettes graisseuses, se dissocient et les gouttelettes adipeuses avec le noyau sont mis en liberté. Cette dissociation des corpuscules du colostrum est très fréquente, vers le 4e jour surtout, et c'est à ce moment qu'on observe les corps nucléaires en croissant avec le plus d'abondance. Aussi doit-on admettre que ces dernières formations proviennent de la désintégration des corps granuleux un peu avant la montée laiteuse (Marfan, Lourié). Enfin, ces corps granuleux ont complètement disparu ou presque complètement de la sécrétion mammaire vers le 5e ou 6e jour de l'allaitement. « Dans le cas où l'allaitement se fait sans incident, on n'en trouve jamais après le huitième jour. Dès que la sécrétion lactée est établie définitivement, ces globules graisseux avec leurs croissants protoplasmiques sont les seuls éléments figurés du lait. » Ajoutons que le lait reprend peu à peu le caractère colostral quand l'activité normale de la glande mammaire est arrêtée par la suspension de l'allaitement, ou diminuée par le fait que la mamelle est incomplètement vidée par le nourrisson.

C. **Glande mammaire pendant la lactation (phase lactogène).** — L'examen histologique de la glande mammaire pendant cette période montre que cet organe est constitué par un grand nombre d'acinus ampullaires qui se renflent latéralement en acinus ou en culs-de-sac secondaires.

a) Structure des acinus glandulaires. — Toutes ces cavités glandulaires sont séparées les unes des autres par un tissu conjonctif peu abondant, très vascularisé, parsemé de nombreux leucocytes et en particulier des éosinophiles (Michaelis).

Elles sont tapissées en dedans par une couche de cellules cubiques appliquées contre une fine membrane hyaline. Les différents acinus ne sont pas au même stade sécrétoire. Les uns sont revêtus par des cellules prismatiques basses, à protoplasme légèrement granuleux et à noyaux aplatis parallèlement à la membrane propre. Les autres renferment des cellules beaucoup plus élevées, dont le cytoplasme est bourré de granulations graisseuses dans sa région centrale et séparées par des espaces intercellulaires qui vont presque jusqu'à la membrane propre (R. Heidenhain). Enfin, d'autres alvéoles ont une lumière remplie d'un coagulum albumineux et de globules de graisse. Leur paroi est recouverte par une couche de cellules basses, à limites indistinctes, qui vont recommencer leur cycle sécrétoire. Certains auteurs admettent que la pression exercée excentriquement par le produit sécrété détermine la dilatation de l'acinus à cette période sécrétoire et l'aplatissement de l'épithélium glandulaire (Benda).

b) Processus cytologiques de la sécrétion lactée. — En étudiant à un gros-

sissement considérable les cellules qui tapissent ces différents alvéoles glandulaires, on peut suivre facilement l'évolution parcourue par la cellule mammaire au cours de la sécrétion lactée. Ce cycle sécrétoire s'effectue dans l'intervalle des tétées, comme l'a bien montré R. Heidenhain. Avec M. Limon, on peut distinguer les trois stades glandulaires suivants :

1° Un stade de sécrétion cellulaire ; 2° un stade d'excrétion ; 3° un stade de reconstitution de la cellule (fig. 307).

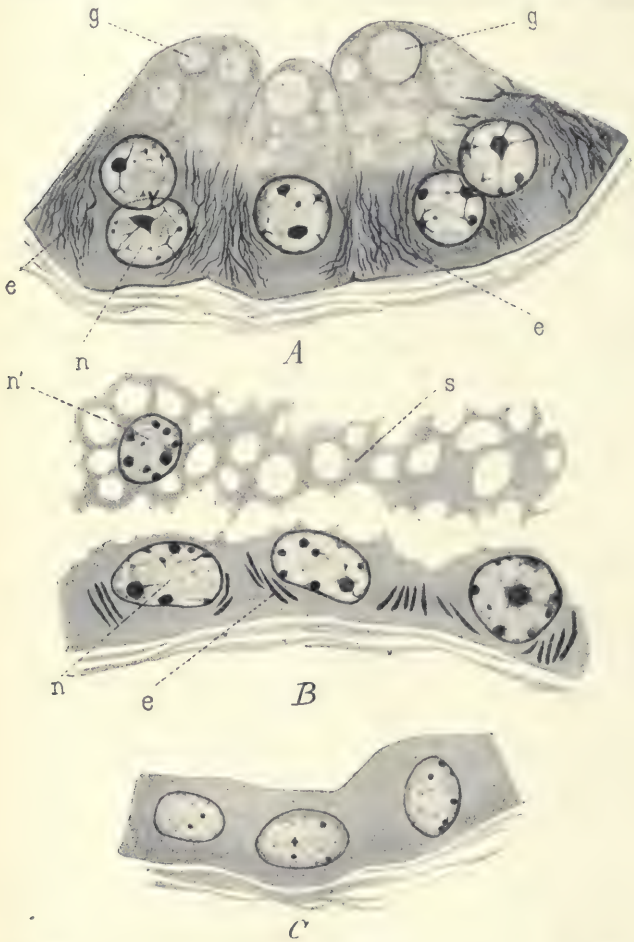

Fig. 307. — A, Cellules mammaires au stade de sécrétion. — *n*, noyaux. — *g*, boules de graisse.— *e*, filaments basaux ergastoplasmiques.

B, cellules au stade d'excrétion. — *n*, noyaux. — *n'* noyau excrété avec le produit de sécrétion. — *e*, filaments ergastoplasmiques.

C, Épithélium de la glande mammaire pendant la phase de régression de cet organe. D'après Limon.

α) Au *stade de sécrétion*, la cellule mammaire est un élément volumineux, de forme pyramidale. Elle renferme le plus souvent deux noyaux, quelquefois un seul, et quelquefois aussi trois. Le cytoplasme possède des caractères différents dans sa partie basale et dans sa partie centrale. La première renferme en grand nombre des filaments ondulés, basophiles, analogues à ceux qu'on observe dans les cellules glandulaires séreuses. Ce sont des filaments ergastoplasmiques, bien mis en évidence par Limon et déjà entrevus par Rauber et R. Heidenhain. La seconde est un cytoplasme finement granuleux qui loge des sphérules de graisse. Ces sphérules se forment aux dépens de granules semblables aux bioblastes d'Altmann, d'après Steinhaus. Limon considère que ces produits de sécrétion sont élaborés par l'intermédiaire des filaments ergastoplasmiques.

Le noyau participe à l'acte sécrétoire ; il change d'aspect pendant la

phase d'activité glandulaire (Szabó, Unger, Limon). De plus, sa substance participe à la constitution du produit de sécrétion : au moment de la phase d'excrétion, un des deux ou trois noyaux contenus dans la cellule mammaire peut être rejeté dans la lumière acineuse avec les globules laiteux (R. Heidenhain, Nissen, Coen, Duclert, Michaelis, Limon). R. Heidenhain et Nissen accordent une grande importance à cette expulsion des noyaux et admettent qu'ils sont la source des nucléines du lait. Les noyaux se désagrégeraient dans la lumière de l'acinus et leur substance se combinerait à l'albumine fournie par le cytoplasme pour former la caséine. Certains noyaux, avant de tomber dans la cavité acineuse, subissent des processus de dégénérescence chromatolytique variés, mais ces processus sont relativement rares et même doivent être considérés comme exceptionnels (Limon). Enfin, le noyau central, dans les cellules plurinucléées, subit également dans certains cas une transformation graisseuse (Coen, Steinhaus, Ottolenghi, Limon, Brouha) et se trouve expulsé avec les globules de graisse. Le noyau participerait enfin à la sécrétion en expulsant, indépendamment de toute altération, des grains chromatiques dans le cytoplasme (Brouha).

De quelle manière se fait le remplacement des noyaux ayant subi les processus involutifs sus-indiqués? Certains auteurs ont constaté l'existence de divisions nucléaires indirectes (Coen, Steinhaus Duclert, Ottolenghi), mais la plupart ne signalent que des divisions nucléaires directes ou amitoses (Michaelis, Limon, Brouha). Ces divisions se réalisent pendant la phase qui suit l'excrétion cellulaire.

β) La cellule mammaire rejette son produit dans la lumière acineuse quand elle a terminé son cycle sécrétoire. Beaucoup d'auteurs admettent que les globules de graisse sont expulsés sans qu'il y ait perte d'aucune partie cytoplasmique de la cellule (v. Ebner, Brouha). Beaucoup d'autres pensent au contraire que la cellule mammaire subit une décapitation complète (Limon). Toute la région centrale se détache de la base cellulaire et tombe dans la lumière de l'acinus. Aussi trouve-t-on celle-ci, à ce stade, remplie d'un magma cytoplasmique qui contient des gouttelettes graisseuses et quelques noyaux d'aspect normal ou dégénérés. Ce qui reste des cellules mammaires forme contre la face interne de la membrane propre un revêtement de cellules très basses, à limites indistinctes, avec noyaux aplatis et parallèles à cette membrane, à bordure protoplasmique frangée et mal définie du côté de la lumière acineuse. Les filaments basaux sont beaucoup moins nombreux qu'au stade précédent et sont représentés par quelques fibrilles courtes et trapues (Limon). D'après Brouha, la décapitation cellulaire ne sert pas à mettre de la graisse en liberté, car c'est en dehors de cette phase de décapitation que se réalise en majeure partie l'expulsion des sphérules graisseuses. Peut-être le sacrifice d'une partie du corps cellulaire a-t-il pour résultat de fournir au produit de sécrétion les éléments cytoplasmiques et nucléaires nécessaires à la synthèse des matières albuminoïdes qu'il renferme.

γ) Après l'amputation de son extrémité apicale, la cellule mammaire se reconstitue. Elle régénère peu à peu sa masse cytoplasmique, augmente de

hauteur, et subit une division nucléaire directe ou indirecte. Les filaments basaux réapparaissent en grand nombre et de fines gouttelettes graisseuses se différencient dans la zone alvéolaire de la cellule. Nous sommes ainsi ramenés peu à peu au stade qui nous a servi de point de départ, c'est-à-dire au stade de sécrétion proprement dite.

Il résulte donc de cette étude cytologique : 1° que la sécrétion mammaire n'est pas une sécrétion holocrine, se réalisant par transformation totale de l'élément glandulaire en produit de sécrétion, suivant l'ancienne conception du mode sécrétoire mammaire (Reinhardt, Kölliker, Virchow).

2° Que cette sécrétion n'est pas non plus un type pur de sécrétion mérocrine, semblable à celui des autres glandes, mais qu'elle est un intermédiaire entre les sécrétions holocrine et mérocrine, puisque ces éléments élimitent avec leur produit graisseux une certaine région de leur corps cytoplasmique et souvent un de leurs noyaux.

c) *Membrane propre et cellules en panier.* — La face interne de la membrane propre présente à tous les stades sécrétoires des noyaux disséminés entre les pieds des cellules glandulaires. Les dissociations montrent qu'ils appartiennent à des cellules plates, ramifiées, anastomosées en un réseau dont les mailles sont à peu près régulièrement arrondies (Renaut, Lacroix). Leur cytoplasme présente une structure fibrillaire analogue à celle des cellules myo-épithéliales des glandes sudoripares. Aussi y a-t-il lieu de comparer l'une à l'autre ces deux sortes de cellules au point de vue morphologique et au point de vue fonctionnel. Si l'on admet que ces éléments possèdent des propriétés contractiles, elles doivent jouer un rôle important dans l'expulsion des produits de sécrétion accumulés dans les acinus glandulaires.

d) *Involution de la glande mammaire.* — Une fois l'allaitement terminé, toutes les parties glandulaires de la mamelle reviennent peu à peu à l'état de repos fonctionnel. Une abondante formation de colostrum caractérise l'état de la glande pendant les premiers jours qui suivent le sevrage, comme nous l'avons vu plus haut. Les coupes exécutées huit à dix jours après le sevrage montrent les acinus tapissés par des cellules basses, à protoplasme homogène, sans indice d'activité sécrétoire. Plus tard encore, les acinus sont étouffés par la prolifération du stroma conjonctif; l'épithélium est réduit à une mince lame cytoplasmique semée de petits noyaux aplatis. Il conserve ces caractères jusqu'au prochain état gravidique, où ces éléments récupèrent peu à peu tous les attributs des épithéliums sécréteurs (Limon). Enfin, après la ménopause, chez la femme, la plupart des acinus et des plus fines ramifications des canaux excréteurs subissent une atrophie définitive.

e) *Canaux excréteurs de la glande mammaire.* — On peut distinguer des canaux excréteurs intralobaires, interlobaires, collecteurs ou galactophores suivant leur situation.

Les canaux intralobaires prennent naissance par la réunion des acinus glandulaires. Leur paroi est formée par une membrane propre plus épaisse que celle qui limite les acinus, par des cellules en panier et par un épithélium

à cellules prismatiques avec un noyau ovalaire rejeté dans la partie basale de l'élément et un cytoplasme clair dans la zone centrale. Une deuxième couche de cellules est située à la base des précédentes.

Les canaux interlobaires sont festonnés sur coupe transversale ; leur membrane propre est revêtue par une couche de cellules en panier très serrées les unes contre les autres (Renaut), et par une assise de cellules cylindriques munies de noyaux volumineux.

Les canaux collecteurs ou galactophores ont des dimensions considérables, un calibre irrégulier et des plis longitudinaux très accentués. Ils sont plongés dans un stroma conjonctivo-élastique très abondant semé de fibres musculaires qui courent parallèlement à leur direction. Leur structure est semblable à celle des canaux interlobaires : ils comprennent une vitrée doublée en dedans de cellules en panier et d'une assise de cellules prismatiques (fig. 308).

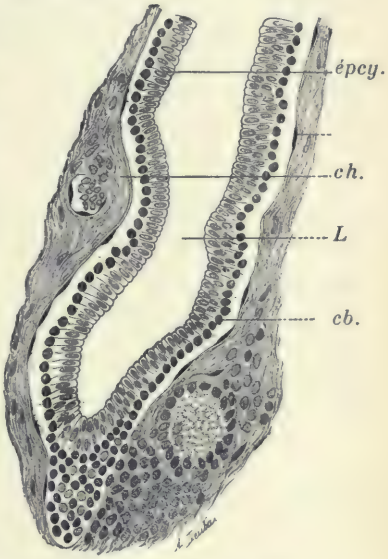

Fig. 308.— *Coupe un peu oblique d'un canal galactophore de la Chatte au voisinage du mamelon.* D'après Renaut.
épcy, épithélium cylindrique. — *cb*, cellules basales. — *ch.* chorion. — *L*, lumière centrale.

f) *Le lait.* — Le *lait* est une émulsion composée par un liquide, le plasma du lait, et par un grand nombre de petites gouttelettes graisseuses dont les dimensions varient de 2 à 5 μ jusqu'à 10 à 12 μ. Le lait de femme renferme les plus gros globules et certains auteurs admettent que les laits à gros globules sont les plus riches en matières grasses (Devergie, Fleichmann). D'autres auteurs considèrent que la grosseur des globules est fonction de la plus ou moins grande fraîcheur du lait, les plus volumineux s'observent dans le lait tout à fait frais (Guiraud). Les globules du lait ont une densité moins grande que celle de l'eau et s'élèvent peu à peu à la surface du liquide. Ce sont les globules volumineux qui montent les premiers et qui constituent presque exclusivement la crème.

D. **Vaisseaux sanguins et lymphatiques, nerfs de la mamelle.** — Les artères de la mamelle se ramifient dans les espaces interlobaires puis dans les septa conjonctifs intralobaires. Ils se résolvent ensuite en capillaires qui forment des mailles lâches autour des alvéoles sécrétoires et reconstituent ensuite des veinules afférentes. Les artérioles et les capillaires sont relativement peu développées pendant l'état de repos de l'organe. Ils sont au contraire beaucoup plus abondants et plus volumineux pendant la grossesse et pendant l'allaitement. La glande est alors le siège d'une vascularisation intense.

Les vaisseaux lymphatiques de la mamelle ont été l'objet des recherches de beaucoup d'auteurs et en particulier de Regaud qui a montré que leur dispositif présente des différences considérables suivant les espèces,

et que ces différences sont liées à des variations de texture du tissu conjonctif. On peut diviser ces vaisseaux lymphatiques en trois groupes : ceux de l'aréole et du mamelon, ceux des canaux galactophores, ceux du parenchyme glandulaire (Chatte, Vache).

Les premiers sont disposés en un réseau situé dans la couche profonde du derme (plexus sous-aréolaire de Sappey). Il est formé par des canalicules qui viennent de la couche papillaire et du tissu conjonctif qui enveloppe les poils et les glandes cutanées. Des troncules lymphatiques partent du plexus dermique et rejoignent ceux qui enveloppent les canaux collecteurs. — Les seconds sont volumineux, ont une direction générale parallèle à celle des conduits galactophores et sont munis d'anastomoses transversales. — Les vaisseaux lymphatiques glandulaires ont la forme de sacs ou de canaux. Les sacs lymphatiques sont très vastes, aussi grands, quelquefois plus grands que les lobules glandulaires qu'ils entourent. Ces lobules ne sont pas tous enveloppés d'un espace lymphatique ; il en est qui ne sont en contact avec un sac lymphatique en aucun point. Les canaux lymphatiques sont étroits, irréguliers et se rencontrent dans les espaces conjonctifs interlobulaires. Ces lymphatiques sont d'autant plus développés que la glande est plus active.

Les *nerfs* sécréteurs présentent au niveau des acinus ou tubules glandulaires les mêmes terminaisons que les nerfs des glandes sudoripares (Arnstein).

CHAPITRE VII

Régions spécialement différenciées du tégument externe. Paupières et membrane du tympan.

Le tégument externe présente la même structure fondamentale dans toute l'étendue du revêtement cutané. Ses différentes régions sont caractérisées toutefois par certaines particularités morphologiques, comme la nature des rapports entre le derme et l'épiderme et surtout l'épaisseur et le nombre des couches cornées. C'est ainsi, par exemple, que nous avons pu distinguer le revêtement épidermique du type muqueux et le revêtement épidermique du type corné, le premier se produisant quand la cellule épidermique évolue en milieu humide (bouche, vagin), le second se développant sur le tégument exposé à l'air. Il est cependant certaines régions du tégument externe qui possèdent des fonctions spéciales et par suite une structure particulière. Telles sont les paupières, qui protègent en avant le globe de l'œil et qui constituent de véritables organes avec un squelette, un appareil moteur, des phanères, des glandes très développées, un revêtement externe du type corné, un revêtement interne du type muqueux. Telle est encore la membrane du tympan, tendue au fond du conduit auditif externe, avec son derme mince et résistant apte à vibrer sous l'action des ondes sonores. Nous allons étudier ci-dessous ces deux régions spécialement différenciées du tégument externe.

Article premier. — PAUPIÈRES

Les paupières sont des replis du tégument externe dont elles possèdent la structure fondamentale. Elles sont en effet formées : 1° par un feuillet superficiel qui présente tous les caractères histologiques de la peau ; 2° par un feuillet profond qui offre les caractères d'une muqueuse ; on le désigne sous le nom de conjonctive. La zone comprise entre ces deux feuillets renferme du tissu conjonctif et un muscle à fibres dirigées rangées transversalement. C'est le muscle orbiculaire des paupières (fig. 309).

I. — Peau des paupières.

L'épiderme, très mince, présente un stratum malpighien peu développé et un stratum corné d'une minceur remarquable. Il s'épaissit cependant au

niveau du bord libre des paupières. Le derme est lui aussi peu développé. Il est formé par de gros faisceaux ondulés de tissu conjonctif et se soulève en papilles peu volumineuses, de nature vasculaire, larges et élevées au niveau du bord libre ; un certain nombre d'entre elles renferment des corpuscules tactiles. La peau des paupières présente des poils courts et fins des glandes sébacées petites et des glandes sudoripares également petites et très nombreuses. Celles-ci s'enfoncent dans un tissu cellulaire dont l'extrême laxité favorise le glissement de la peau dans l'acte du clignement. Il ne renferme pas de graisse, mais contient toujours des cellules pigmentaires, surtout au niveau des tractus conjonctifs qui accompagnent les glandes, les vaisseaux et les follicules pileux (Waldeyer).

II. — Conjonctive palpébrale et bulbaire.

C'est une muqueuse, dont l'épithélium a conservé à peu près la structure simple que présentait l'épiderme au moment de la formation des paupières. Il faut distinguer trois parties dans la conjonctive. La première recouvre la face postérieure des paupières : c'est la *conjonctive palpébrale ;* la seconde tapisse la face antérieure du globe oculaire jusqu'au niveau du bord scléro-cornéen. C'est la *conjonctive bulbaire* ; la troisième se réfléchit des paupières sur le globe, formant ainsi un cul-de-sac, le *cul-de-sac conjonctival* ou *fornix.*

1° Épithélium. — L'épithélium de la conjonctive comprend deux couches de cellules, une assise profonde de cellules basses ou aplaties, avec noyau horizontal, et une assise superficielle de cellules cubiques ou cylindriques. Ces éléments superficiels sont les uns relativement longs et grêles, les autres plus courts et plus épais; leur face profonde est munie de prolongements coniques qui s'enfoncent entre les faces des cellules sous-jacentes. Leur face superficielle est bordée par une étroite zone hyaline (fig. 310).

L'épithélium de la conjonctive prolonge l'épithélium pavimenteux épidermique au niveau de l'angle interne du bord libre. Les cellules cylindriques de l'assise génératrice se continuent avec les cellules profondes de l'épithélium de la conjonctive, tandis que les cellules les plus superficielles et aplaties du bord libre se continuent avec les cellules cubiques de l'épithélium conjonctival ; la couche de Malpighi s'efface rapidement et se termine en bec de flûte entre les deux couches précédentes.

Au niveau du fornix, l'épithélium est formé de plusieurs couches avec de courtes cellules cylindriques superficielles, puis deux ou trois assises de cellules irrégulièrement polyédriques. Au niveau du bulbe, l'épithélium possède en arrière la même structure que celui du fornix, puis gagne peu à peu, au fur et à mesure qu'on se rapproche du limbe scléro-cornéen, la disposition pavimenteuse stratifiée caractéristique de l'épithélium antérieur de la cornée. Ajoutons enfin que l'épithélium présente une disposition festonnée caractéristique au niveau de la région postérieure de la conjonctive palpébrale. Cette disposition festonnée n'existerait que chez les individus âgés. C'est l'état dit « papillaire » de la con-

onctive, bien qu'on n'ait pas affaire ici à de véritables papilles, mais à des replis de l'épithélium dus à des hypertrophies locales.

L'épithélium conjonctival renferme des cellules mucipares (Pfitzner,

Fig. 309. — *Coupe de la paupière supérieure de l'Homme.*

ép, épiderme. — *morb*, muscle orbiculaire des paupières. — *mcilR*, muscle ciliaire de Riolan. — *C*, cil. — *glc*, glande ciliaire ou de Moll. — *conj*, conjonctive palpébrale. — *nl*, nodules lymphoïdes situés sous la conjonctive palpébrale, dans la région du fornix. — *glK*, glande de Krause. — *a.gl. Meib*, acinus des glandes de Meibomius. — *T*. tarse. — *cexgl Meib*, canaux excréteurs des glandes de Meibomius. — *mt*, faisceaux musculaires lisses du muscle tarsal ou de Müller. × 15.

Ishikuro) ; elles élaborent un produit qui présente les caractères microchimiques du mucus. Elles paraissent se former seulement dans les couches profondes de l'épithélium, puis elles gagnent la périphérie où elles rejettent leur produit de sécrétion. Peut-être dégénèrent-elles quand leur cycle sécrétoire est terminé (Ishikuro). On voit souvent le contenu cellulaire faire saillie sous forme de gouttelettes à la surface de l'épithélium.

2° Chorion. — Au-dessous de l'épithélium de la conjonctive, nous trouvons un chorion ou tunique propre formé de fibres conjonctives et de fibres élastiques peu abondantes dans la portion palpébrale de la muqueuse. Cette même région palpébrale est infiltrée de corpuscules lymphoïdes jusqu'au niveau du fornix. C'est une infiltration lymphoïde superficielle, qui existe depuis la naissance jusqu'à l'âge le plus avancé ; mais on ne rencontre pas de véritables follicules lymphatiques bien développés chez l'Homme, tandis qu'ils existent chez beaucoup d'animaux, surtout au niveau de la paupière inférieure. Ils forment des amas assez considérables chez certaines espèces, chez le Bœuf par exemple (plaques de Bruch). La tunique propre est très développée et très lâche dans la conjonctive du fornix. Elle renferme à ce niveau une grande quantité de fibres élastiques ; il en est de même au niveau de la conjonctive bulbaire dont les fibres connectives s'unissent en grand nombre avec celles de la sclérotique.

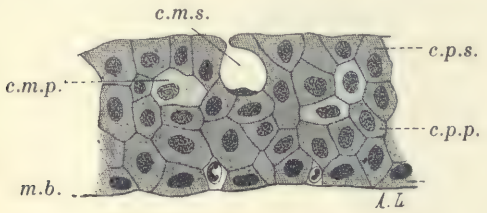

Fig. 310. — *Épithélium du feuillet postérieur de la conjonctive de l'Homme.* D'après Villard.

cms, cellule à mucus superficielle. — *cmp*, cellule à mucus profonde. — *cps*, *cpp*, cellules polyédriques superficielles et profondes. — *mb*, membrane basale.

La question de savoir si la tunique propre de la conjonctive se soulève en véritables papilles présente une certaine importance à cause des processus pathologiques auxquels ces formations peuvent donner naissance. D'après Nakagawa, de telles papilles n'existent pas au niveau de la conjonctive palpébrale et au niveau du fornix ; cet auteur a trouvé au contraire des formations semblables à des papilles sur le rebord du limbe, comme Wolffring et Ciaccio l'avaient déjà montré. Elles sont particulièrement bien développées chez l'Homme tout autour de la cornée, où elles possèdent 120 à 200 μ de hauteur et 80 μ de largeur. Elles augmentent de dimensions chez les individus âgés et cette croissance est due à la prolifération de l'épithélium superficiel.

3° Tissu cellulaire lâche sous-conjonctival et cartilage tarse. — La tunique propre de la conjonctive repose sur le tissu cellulaire lâche sous-conjonctival. Il est constitué par de gros faisceaux conjonctifs, des fibres élastiques, de petits groupes de cellules adipeuses, surtout abondantes dans la région du fornix. Il montre une modification remarquable au niveau des deux tiers antérieurs de la conjonctive palpébrale. Il devient dense, compact, résistant et forme une lame homogène qui représente le squelette des

paupières. C'est le *cartilage tarse*. Certains auteurs font du tarse un fibro-cartilage. Gerlach, Frey, Sappey, Kölliker ont autrefois décrit des capsules cartilagineuses dans la substance du tarse chez l'Homme. On sait maintenant qu'il est uniquement formé de fibres connectives. Le tarse s'épuise en avant dans le tissu conjonctif du bord libre et se continue en arrière avec le tissu cellulaire lâche sous-conjonctival. Les fibres tendineuses de l'éleveur s'attachent sur la partie moyenne de son bord supérieur.

4° Muscles des paupières. — La région axiale des paupières est occupée par les fibres du muscle orbiculaire. Ce sont des fibres striées très ténues. La zone inférieure du muscle orbiculaire s'isole dans la région du bord palpébral. Elle est connue sous le nom de muscle ciliaire de Riolan et comprend des faisceaux qui sont séparés les uns des autres par le tissu conjonctif dense du rebord palpébral et qui cheminent en arrière des cils et des glandes de Moll, en avant des glandes de Meibomius dont ils enveloppent les canaux excréteurs. Leur contraction doit avoir une action sur la direction des cils pendant le clignement et sur l'évacuation des produits sécrétés par les glandes.

Dans la région postéro-supérieure de la paupière supérieure, ou postéro-inférieure de la paupière inférieure, il existe un muscle à fibres lisses, appelé muscle palpébral supérieur ou inférieur, ou muscle de Müller. Il s'étend entre le cul-de-sac conjonctival et l'angle postérieur du tarse. Les fibres de ce muscle s'assemblent en volumineux faisceaux qui s'insèrent d'une part sur le tarse et d'autre part sur les fibres conjonctives de la région du cul-de sac conjonctival (fig. 309).

III. — Cils et glandes des paupières.

Les paupières renferment des poils et différentes sortes de glandes. Il est peu de régions cutanées où on trouve rassemblés en un espace aussi restreint des dérivés épidermiques aussi nombreux et aussi polymorphes.

1° Cils. — Les cils sont de forts poils dont la gaine épithéliale est très développée et dont la papille présente un volume considérable. Chacun d'eux possède plusieurs glandes sébacées (glandes de Zeiss). Ils sont toujours situés en dehors des glandes de Meibomius qui s'ouvrent sur le bord libre en dedans de leur point d'émergence. Ils sont remarquables par leur rapide régénération qui persiste pendant toute la vie. Chacun d'eux dure environ une centaine de jours (Moll et Donders). Unna a montré que les rejetons des cils peuvent suivre une autre direction que la direction normale.

2° Glandes. — On décrit généralement comme glandes annexes des paupières les glandes de Krause et de Wolfring, les glandes de Henle et de Manz. Les premières (celles de Krause et de Wolfring) sont des glandes lacrymales accessoires ; les dernières (celles de Henle et de Manz) sont des glandes conjonctivales proprement dites. Toutes ces formations concourent, avec la glande lacrymale dont nous étudierons ultérieurement la structure, à la lubréfaction du globe oculaire.

Les glandes de Krause (glandes acineuses du cul-de-sac, Terson) sont situées au niveau du fornix. Elles sont surtout abondantes dans le tiers externe des paupières et n'existent pas toujours au niveau des deux tiers internes (Hocevar). Elles ont la même structure que la glande lacrymale et sécrètent un produit séreux qui se déverse dans les culs-de-sac conjonctivaux par de courts conduits excréteurs.

Les glandes de Wolfring (glandes de Ciaccio ou acino-tarsales) se rencontrent soit dans l'épaisseur du tarse de la paupière supérieure, soit immédiatement au-dessus du bord annexe du tarse. Ce sont des glandes séreuses et à ce titre peuvent être considérées comme des glandes lacrymales accessoires.

Les glandes de Henle siègent dans la conjonctive palpébrale. Un certain nombre d'auteurs les considèrent comme des invaginations étroites et profondes de l'épithélium conjonctival, sans caractère glandulaire (Krause, Stieda, Terson). Il faut remarquer toutefois, avec G. Dubreuil, que l'épithélium est profondément modifié dans ces tubes de Henle : il est constitué par deux couches, dont la plus interne renferme un grand nombre de cellules caliciformes sécrétant du mucus. Aussi convient-il de les considérer tout au moins comme des *cryptes glanduleux*.

Les glandes de Manz sont situées dans le voisinage du limbe scléro-cornéen. Ce sont des tubes simples ou légèrement pelotonnés qui possèdent la structure des cryptes de Henle et qui ne représentent pas de véritables glandes (Chiari).

On trouve enfin entre les cils des glandes du type sudoripare, désignées sous le nom de glandes ciliaires de Moll, et dans l'épaisseur du tarse d'énormes glandes du type sébacé, désignées sous le nom de glandes de Meibomius. Les unes et les autres ont été étudiées avec les glandes sébacées et sudoripares du tégument externe.

IV.— Troisième paupière et caroncule lacrymale.

La *troisième paupière* ou *membrane clignotante* n'est chez l'Homme qu'un simple repli semi-lunaire de la conjonctive. Aussi possède-t-elle la même structure que cette dernière, avec cette différence que la trame conjonctive y est assez importante et présente des amas de cellules lymphoïdes. La membrane clignotante est très développée chez certains animaux (Bœuf, Brebis, etc.) et renferme alors une lame épaisse de cartilage hyalin dont on a retrouvé les rudiments dans le repli semi-lunaire de l'Homme (Eversbuch, Romiti). La muqueuse contient un certain nombre de glandes en grappe (Schmidt) qui sont sans doute les vestiges de la glande de la nyctitante, bien développée chez presque tous les Mammifères (Peters). Giacomini en fait, avec moins de vraisemblance, des rudiments de la glande de Harder.

La caroncule lacrymale, également d'origine épidermique, est constituée par un stroma conjonctif vasculaire tapissé par un épithélium analogue à celui de la conjonctive. On y observe souvent quelques poils fins, avec des glandes sébacées et de grosses glandes sudoripares modifiées, analogues aux glandes de Moll. Sa surface, constamment lubréfiée par les produits graisseux des glandes, s'oppose à ce que les larmes s'écoulent par l'angle interne de l'œil.

V. — Nerfs de la conjonctive.

La conjonctive est très riche en ramifications et arborisations nerveuses. Crevatin y a trouvé des réseaux et plexus nerveux, des arborisations libres, des corpuscules du tact et en particulier des corpuscules de Krause. Les corpuscules de Krause sont plus ou moins abondants suivant les endroits. Ils sont très nombreux autour de la cornée et deviennent plus rares au fur et à mesure qu'on s'en éloigne. Ils sont réunis en petits groupes autour de la cornée et sont toujours isolés dans les autres régions de la conjonctive. Les fibres afférentes se divisent souvent en plusieurs branches, quelquefois cinq à six, avant de pénétrer dans l'intérieur du corpuscule et de s'y ramifier en fibrilles variqueuses. Le long de ces fibres cheminent une ou plusieurs fibres amyéliniques qui se divisent en un très grand nombre de fins rameaux et qui forment un lacis autour du corpuscule. Des fibrilles très fines partent de ce plexus superficiel, pénètrent dans le corpuscule et s'enchevêtrent en un deuxième plexus interne. Outre les corpuscules de Krause, on trouve aussi des buissons ou pelotons libres (Ciaccio, Crevatin), formés par des pinceaux de minces fibres variqueuses et des plexus ou réseaux diffus amyéliniques, formés de cylindre-axes divisés en un grand nombre de branches qui se terminent par de petits épaississements sous-épithéliaux ou intraépithéliaux.

Article 2. — MEMBRANE DU TYMPAN

Il faut distinguer deux parties dans la membrane du tympan au point de vue de sa structure : la partie tendue (*pars tensa*), et la partie flaccide ou membrane de Schrapnell (*pars flaccida*). La première est constituée par un stroma fibreux recouvert par une muqueuse du côté de la caisse et par l'épiderme du côté du conduit auditif externe. La seconde est formée par l'adossement des deux couches muqueuse et épidermique.

A. **Partie tendue.** — *a*) La couche fibreuse ou membrane propre est une nappe de fibres conjonctives réunies en faisceaux avec de rares fibres élastiques. Les faisceaux conjonctifs se disposent suivant deux lames, une lame externe dont les faisceaux ont une direction radiée, une lame interne dont les faisceaux ont une direction circulaire.

Les faisceaux de la lame externe partent du bourrelet annulaire qui est inséré dans le sillon tympanique. Cet anneau est un épaissement périostique dont les fibres conjonctives et élastiques sont disposées circulairement ; il ne renferme pas de cellules cartilagineuses. Il présente une forme triangulaire sur coupe transversale et sa pointe se continue avec la membrane propre du tympan. Des fibres tendineuses partent de cet anneau, se dirigent en sens radiaire vers le centre de la membrane tympanique et s'insèrent sur le manche du marteau. Les fibres de la moitié inférieure de la membrane convergent vers l'ombilic et s'attachent sur l'extrémité élargie du manche du marteau (*fibræ rectæ*, Moldenhauer). Elles vont même jusqu'à l'enclume et

se continuent avec le périoste de cette dernière. Les fibres de la moitié supérieure convergent vers l'arête extérieure du manche du marteau. Les faisceaux tendineux sont séparés par des fentes ou espaces à peu près parallèles occupées par des fibres conjonctives qui s'échappent des faisceaux tendineux, rejoignent les faisceaux voisins et s'entrecroisent obliquement avec les fibres semblables qui en sont elles-mêmes issues.

La couche des fibres circulaires renforce en dedans la couche radiée. Elles croisent les premières à angle droit et dessinent des cercles concentriques au bourrelet marginal (*fibræ transversæ* ou *arcuatæ*, Moldenhauer). Elles possèdent leur épaisseur maxima dans le voisinage du bourrelet marginal et ne sont pour ainsi dire plus représentées au niveau de l'ombilic. La plus grande partie de ces fibres s'attachent sur le tiers supérieur du manche du marteau, sur sa face interne ou muqueuse, en s'unissant avec les fibres périostiques (Tröltsch, Kessel). Les fibres annulaires existent également, en faible quantité, dans la membrane flaccide, qui ne renferme pas de fibres radiaires.



Fig. 311. — *Coupe de la membrane du tympan*
D'après Siebenmann.

Entre ces deux systèmes de fibres il existe des cellules tendineuses qui montrent des crêtes d'empreinte à direction perpendiculaire.

Une formation spéciale, désignée par Gruber sous le nom de « formation dendritique », existe sur la face profonde de la couche radiée, dans le quadrant postéro-supérieur. On la rencontre dans le plus grand nombre de cas. Ce sont des tractus filamenteux, ramifiés dans toutes les directions. On pense généralement qu'il s'agit de résidus de la couche mésenchymateuse qui remplit la moitié postérieure de la caisse pendant la vie fœtale ; de petits replis revêtus de muqueuse en partent souvent et traversent la caisse dans toutes les directions.

b) La couche cutanée (couche dermoïde, Politzer, Toynbee) est un reflet de la peau du conduit auditif externe qui revêt la face extérieure de la membrane tympanique. Elle est très mince, sauf au niveau de la région qui recouvre le manche du marteau; elle mesure en moyenne 50 à 60 μ d'épaisseur ; elle atteint 400 μ au-devant du manche du marteau.

Elle est formée par un derme ou chorion très mince, aplati, dont les fibres se continuent avec celles de la couche radiée. L'existence de ce chorion est niée par Gerlach et Siebenmann. Il ne présente pas de papilles, sauf au niveau de sa région épaissie où il se soulève quelquefois en excroissances basses et à peine accentuées (Popper). Il existe en outre, dans cette région, et au-dessous du derme, une couche de tissu cellulaire sous-cutané avec des petits vaisseaux sanguins et lymphatiques et des ramifications nerveuses venues le long du manche du marteau.

L'épiderme comprend deux couches de cellules qui reposent sur une membrane basale anhyste : une couche profonde de cellules cubiques,

basses, une couche superficielle de cellules aplaties à limites indistinctes. Les plus superficielles sont horizontales, aplaties, transparentes, annuclées et cornées. Elles peuvent souvent faire défaut (fig. 311).

c) La couche interne ou muqueuse est formée par la muqueuse de la caisse appliquée sur la face interne de la membrane tympanique. Elle comprend un chorion très mince et une couche aplatie de cellules épithéliales, larges, à bords souvent irréguliers et sinueux (v. Ebner). Ces cellules augmentent de hauteur vers l'extrémité supérieure de la membrane, deviennent cubiques au niveau du bourrelet marginal, puis cylindriques et ciliées, du moins chez l'enfant, au niveau de la paroi osseuse supérieure (v. Ebner). Gerlach a signalé dans la même région de petites papilles vasculaires.

B. **Partie flaccide**. — La membrane de Schrapnell ou partie flaccide est constituée par l'adossement de la couche cutanée et de la couche muqueuse. On admet en général que la membrane propre manque à ce niveau. Zuckerkandl pense toutefois que celle-ci envoie entre les deux couches précédentes une expansion très mince qui serait formée par les fibres circulaires de la membrane propre.

Les vaisseaux sanguins se développent en deux réseaux, l'un cutané, l'autre muqueux. Ces deux réseaux ne communiqueraient qu'au moyen de veinules perforantes (Moos), sauf dans la région du manche du marteau où des artérioles, venues des deux systèmes, se rendent dans le périoste et s'y anastomosent.

On trouve des capillaires lymphatiques dans la propria de la membrane tympanique, bien développés surtout au niveau de la formation dendritique de Gruber. Les vaisseaux de ce réseau sont particulièrement abondants le long du manche du marteau et sont en rapport par de petits troncs anastomotiques avec ceux du conduit auditif externe (Alagna). Les nerfs se ramifient dans les trois couches. Leurs terminaisons sont mal connues. On peut distinguer deux plexus nerveux : un plexus fondamental, fibres myéliniques qui se ramifient dans la membrane propre et un plexus sous-épithélial de fibres sans myéline. Des minces fibrilles partent de ce dernier, se dirigent vers la couche cutanée et se terminent entre les cellules épithéliales.

CHAPITRE VIII

L'organe visuel.

Article premier. — PREMIER DÉVELOPPEMENT DE L'ORGANE VISUEL ET DÉVELOPPEMENT DE LA RÉTINE

Nous étudierons tout d'abord les processus qui président à l'édification de l'organe visuel ou photo-récepteur. Ils nous renseigneront sur la signification morphologique des diverses parties qui le constituent, la rétine d'une part, le tractus uvéal, la sclérotique et les milieux transparents de de l'œil d'autre part. Ces dernières formations doivent être considérées comme des organes annexés à la rétine, membrane sensorielle oculaire dont nous examinerons tout de suite l'histogénèse puis la structure.

I. — Développement de l'organe visuel.

Le premier rudiment de l'organe visuel représente une vésicule irrégulièrement arrondie, qui est en rapport avec le cerveau antérieur par un pédicule creux. Puis le feuillet proximal (externe) s'invagine à l'intérieur de cette « vésicule optique primaire » au niveau de ses faces externe et inférieure. La « cupule optique » ainsi formée est ouverte en dehors, en bas, et sur tout le trajet du pédicule optique. Elle se ferme ensuite peu à peu au niveau de sa région inférieure et se transforme en une cupule ouverte seulement en dehors; cette cupule est l'ébauche de la membrane sensible de l'œil ou *rétine*.

La membrane sensible de l'œil est donc un diverticule cérébral ; avec le nerf qui en part, elle constitue, suivant l'expression de G. Schwalbe, un véritable *cerveau visuel* ou *ophtalmencéphale*, dont les cellules superficielles sont des cellules ganglionnaires qui perçoivent et conduisent les impressions lumineuses dans les neurones sous-jacents.

Pendant que s'édifie la cupule oculaire, la région ectodermique située en face d'elle s'épaissit notablement et présente la forme d'une plaque édifiée par une couche de cellules cylindriques très allongées. C'est la première « ébauche cristallinienne » (embryon de Lapin de dix jours, Rabl).

Le milieu de cette plaque s'invagine ensuite en dedans, puis cette invagination se ferme par le rapprochement de ses bords et se sépare complètement de l'ectoderme. Elle figure alors une vésicule creuse, triangulaire plutôt qu'arrondie chez les Mammifères, dont la pointe est tournée vers l'ectoderme et la face aplatie vers la vésicule optique. Les éléments cellulaires de cette face interne s'accroissent bientôt, font saillie à l'intérieur de la cavité centrale et finissent par la remplir tout à fait (fig. 312 et 313).

A ce moment, l'ébauche oculaire nous offre, sur coupe, la disposition représentée dans la figure ci-contre (fig. 313). En dehors, nous voyons l'ectoderme; en dedans, le cristallin en voie de développement ; en arrière, la cupule optique. Entre l'ectoderme et le cristallin se trouve une lame de tissu mésodermique ; avec l'ectoderme, ce tissu constitue l'ébauche de la cornée ; entre le cristallin et la cupule optique, on voit l'ébauche de la chambre postérieure et du corps vitré. La cupule optique est formée de deux feuillets appliqués l'un contre l'autre. Le feuillet interne, déjà très épaissi, représente la rétine embryonnaire ; le feuillet externe fournira l'épithélium pigmenté. Une enveloppe de tissu mésenchymateux s'est différenciée autour de la cupule optique. On lui distingue deux couches : une couche périphérique dans laquelle les cellules mésenchymateuses s'appliquent étroitement les unes contre les autres en strates serrées ; c'est la future sclérotique ; une couche centrale, dans laquelle les cellules mésenchymateuses sont beaucoup moins serrées et dans laquelle apparaissent de nombreuses anses vasculaires ; c'est la future choroïde.

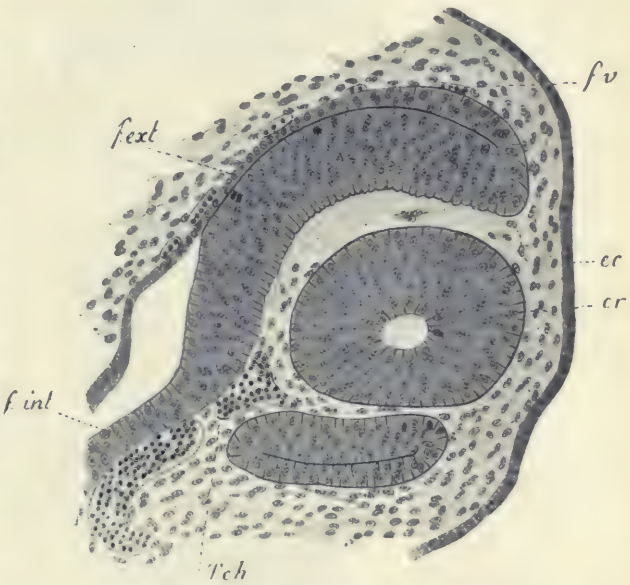

Fig. 312. — *Coupe de la vésicule oculaire secondaire d'un embryon de Mouton de 11 millimètres.*

ec, ectoderme. — *cr*, cristallin. — *tch*, trou choroïdien. — *fint*, feuillet interne de la vésicule oculaire secondaire. — *fext*, feuillet externe de la vésicule oculaire secondaire. — *fv*, feuillet vasculaire. D'après Van Pee.

Dans les stades ultérieurs, le bord de la cupule optique s'allonge et s'amincit considérablement. Il descend entre la face antérieure du cristallin et la face postérieure de la cornée, s'avance jusqu'au voisinage de l'axe antéro-postérieur de l'œil et limite un petit orifice circulaire, l'orifice pupillaire. Cette expansion comprend deux assises cellulaires, une

externe, prolongement du feuillet externe de la cupule optique, un interne, prolongement de son feuillet interne. Elle entraîne avec elle une partie de la couche mésenchymateuse vascularisée qui revêt la surface de la cupule optique; ce tissu mésenchymateux s'épaissit au-devant d'elle et contribue à former ce diaphragme percé en son centre qui cloisonne la chambre antérieure primitive. C'est l'ébauche de l'iris. D'autre part, la zone de la cupule optique qui entoure l'équateur du cristallin subit des transformations importantes. Elle forme à ce niveau des replis courts qui se disposent parallèle-

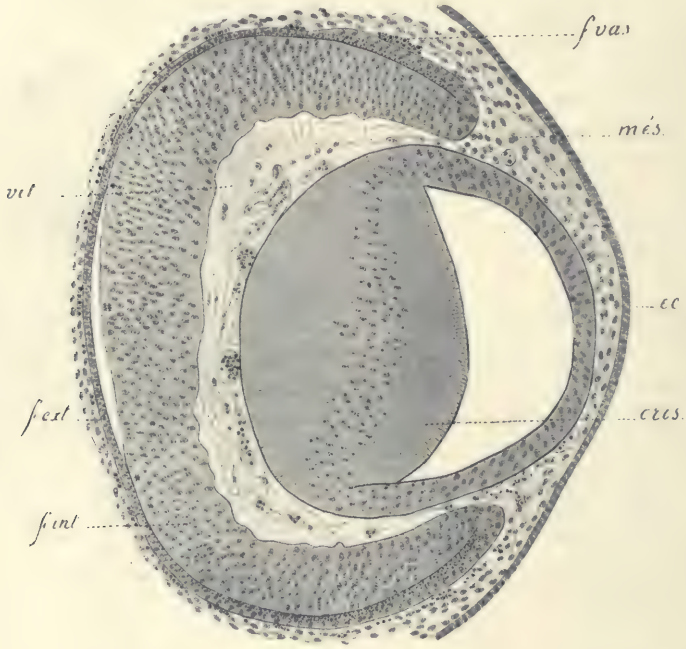

Fig. 313. — *Coupe antéro-postérieure de l'ébauche oculaire d'un embryon de Mouton de 14 millimètres.*
fint, feuillet interne de la rétine. — *fext*, feuillet externe de la rétine qui demeure constitué par une couche unique de cellules. — *vit*, ébauche du vitré. — *ec*, ectoderme, — *més*, mésenchyme. — *fvas*, feuillet vasculaire de la vésicule optique secondaire, — *cris*, cristallin. D'après Van Pee.

ment les uns aux autres. L'assise mésenchymateuse périphérique et des vaisseaux sanguins s'introduisent dans ces replis qui figurent l'ébauche des procès ciliaires. Ceux-ci s'épaississent dans la suite, grâce au développement de leur charpente vasculo-conjonctive et de fibres musculaires lisses (muscle ciliaire).

Nous avons simplement mis en place, dans ce court exposé, les parties constitutives de l'organe visuel. Nous savons maintenant que sa membrane sensorielle est un diverticule cérébral, que le cristallin est une formation ectodermique, que la cornée est une région différenciée du tégument externe, que les enveloppes oculaires ont la même origine et la même signification que les enveloppes du système nerveux central (voir p. 180), que les procès ciliaires et l'iris sont un prolongement antérieur de ces

enveloppes oculaires, tapissé par la rétine non différenciée. Nous aurons à revenir sur le développement de ces diverses parties de l'organe visuel, dont nous étudierons l'histogénèse dans les chapitres qui leur seront spécialement consacrés.

II. — Développement de la rétine.

Les deux feuillets de la vésicule oculaire secondaire prennent une part différente à l'édification de la rétine. Le feuillet externe se régularise de plus en plus et se transforme en une assise de cellules polyédriques, dont le cytoplasme se charge de granulations pigmentaires. C'est l'épithélium pigmenté de la rétine. Le feuillet interne est primitivement constitué par une seule assise cellulaire à peine plus épaisse que l'assise externe. C'est la future rétine. Les noyaux des éléments rétiniens sont très serrés les uns contre les autres et se disposent bientôt sur plusieurs couches. Un grand nombre d'entre eux présentent de bonne heure des figures caryodiérétiques; celles-ci se manifestent surtout dans la couche immédiatement sous-jacente à l'épithélium pigmenté (Kölliker, Babuchin, W. Müller, Schultze, Schenk, Koganei, Löwe, Nussbaum, Giuseppe Levi, Leboucq). Ajoutons que ces mitoses ne se réalisent pas simultanément dans toutes les régions de la rétine. Elles se produisent tout d'abord dans le fond de cette membrane, puis s'avancent vers la périphérie et s'arrêtent au niveau de la future ora serrata, où les processus histogénétiques ont lieu le plus tardivement. La rétine conserve sa structure embryonnaire derrière les procès ciliaires et l'iris. Dans la première partie seulement, elle se différencie et s'adapte à la perception des impressions lumineuses. C'est la *pars optica retinæ* qui s'oppose à la région antérieure aveugle, ou *pars cœca retinæ*.

Avec Furst, nous distinguerons trois stades dans l'évolution de la rétine : 1° le stade d'épithélium cylindrique; 2° le stade de différenciation; 3° le stade d'accroissement, caractérisé par le développement des cônes et des bâtonnets.

A. **Stade d'épithélium cylindrique.** — Nous savons que le feuillet distal de la vésicule oculaire secondaire est tout d'abord formé par une seule couche de cellules cylindriques. Ces éléments deviennent de plus en plus élevés. Ceux qui occupent la région axiale montrent bientôt un grand nombre de figures mitotiques. Les deux cellules-filles issues d'une mitose ont leurs noyaux situés sur deux plans différents. Dans l'une de ces cellules, le noyau est situé en dehors; dans l'autre, le noyau est relégué en dedans (fig. 314). Les cellules à noyaux externes sont les *cellules souches* ou *germinatives*. Elles vont se diviser un grand nombre de fois et chaque division donne naissance à deux cellules. L'une est repoussée en dedans; l'autre conserve ses caractères germinatifs et continue pendant un certain temps ses mitoses successives. Il se forme ainsi une série d'éléments, qui s'appliquent les uns contre les autres et qui gagnent une hauteur de plus en plus grande.

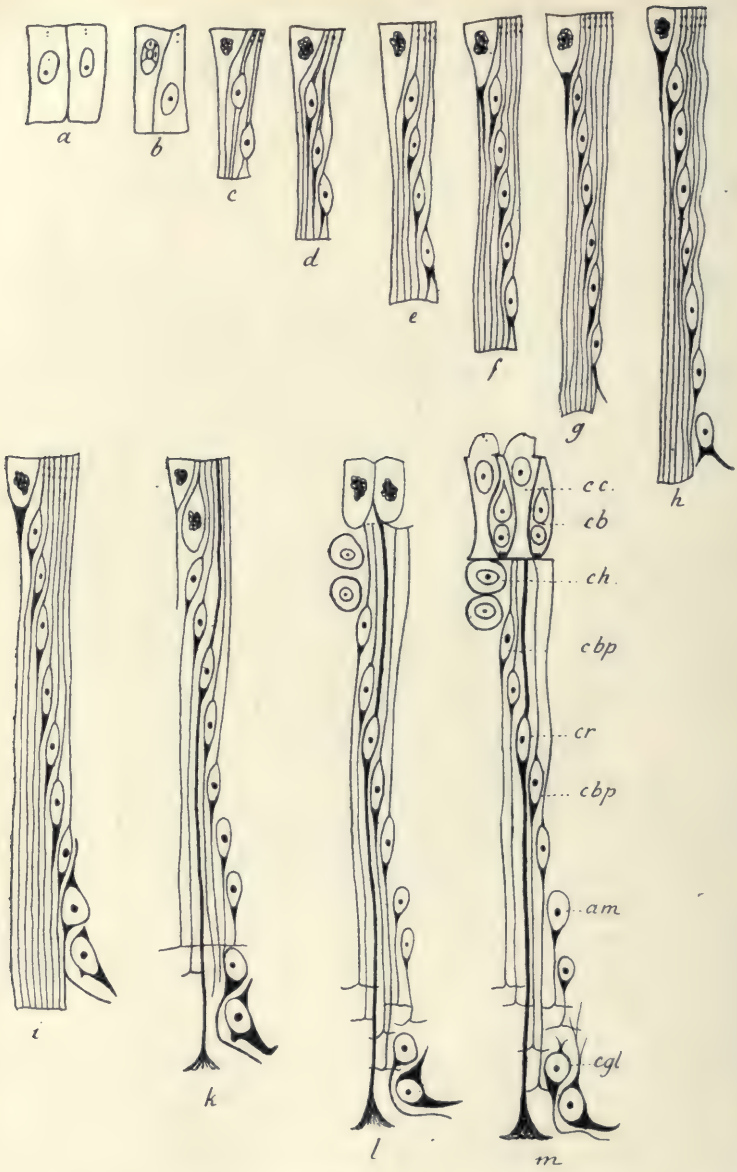

FIG. 314 — *Schéma du développement de la rétine.* D'après FÜRST.

a, épithélium cylindrique à une seule couche. — *b*, épithélium cylindrique qui paraît à deux couches par suite du déplacement des noyaux. — *c*, épithélium à trois couches, et ainsi de suite jusqu'en *g*. En *g*, la cellule la plus inférieure présente un début de prolongement cylindre-axile. — *h*, la cellule la plus inférieure a perdu ses connexions avec la superficie; c'est la première cellule ganglionnaire. — *i*, représente la différenciation des deux premières cellules ganglionnaires. — *k*, presque toutes les cellules, sauf la cellule de soutien ou cellule radiaire, ont abandonné la face interne de la rétine ; les cellules ganglionnaires et les cellules amacrines se sont séparées de la face interne de la rétine. — *l*, la plupart des cellules, à l'exception de la cellule de soutien et des cellules visuelles, sont isolées de la face externe ; les cellules horizontales sont devenues indépendantes. — *m*, le stade de différenciation est terminé ; au-dessous des cellules à cônes, une membrane limitante s'est formée ; entre les cellules à cônes, les cellules à bâtonnets se rencontrent disposées sur deux rangées. — *cc*, cellules à cônes. — *cb*, cellules à bâtonnets. *ch*, cellules horizontales. — *cr*, cellule radiaire. — *cbp*, cellule bipolaire ; *am*, cellule amacrine. — *cgl*, cellule ganglionnaire. D'après C. M. FÜRST.

Quand la rétine embryonnaire a atteint son épaisseur maxima, les cellules cylindriques s'étendent jusqu'aux surfaces épithéliales par des prolongements filamenteux. Ceux-ci sont amassés en faisceaux entre les cellules germinatives; chacun d'eux ne répond pas à une seule cellule comme on l'avait admis, mais à un groupe de cellules profondes. La réalité de ce fait est démontrée par l'existence des corpuscules centraux sur chacun des minces prolongements cellulaires.

B. **Stade de différenciation.** — Dans son ensemble, le processus de différenciation consiste dans ce fait que les cellules cylindriques se séparent plus ou moins complètement des deux surfaces rétiniennes. Les unes quittent les deux faces rétiniennes, les autres quittent la face interne, d'autres conservent leurs connexions. Les premières seront les cellules ganglionnaires, les secondes seront les cellules du neuro-épithélium, les troisièmes seront les cellules de soutien ou fibres radiaires.

Les grandes cellules ganglionnaires se différencient en premier lieu. Leur noyau et leur cytoplasme augmentent de volume et un prolongement cylindre-axile se développe sur chacune d'elles. Les expansions filiformes qui les relient avec la face externe de la rétine se rétractent ou s'atrophient dans toute leur étendue. Puis leur face externe envoie en dehors des prolongements de plus en plus longs et ramifiés qui sont les dendrites dont l'entre-croisement constituera en partie la couche plexiforme interne.

D'autres cellules à noyau profond subissent ensuite des processus analogues. Ils perdent leur expansion externe; leur expansion interne se détache de la face rétienne correspondante et se ramifie sans développer de cylindre-axe. Ce sont les futures *cellules amacrines*.

Les éléments dont les noyaux sont situés vers le milieu de l'épithélium rétinien abandonnent leurs insertions périphériques. Leurs prolongements externe et interne se ramifient au niveau de leurs extrémités. Ils donnent ainsi naissance aux *cellules bipolaires* du ganglion rétinien; ils ne modifient donc que légèrement leur structure et leur disposition primitives. Certaines cellules conservent leurs connexions avec les deux faces de la rétine; ce sont les *cellules de soutien* ou *fibres de Müller* dont les extrémités s'élargissent et s'anastomosent latéralement les unes avec les autres, au niveau des futures limitantes externe et interne.

A la fin du stade de différenciation, les cellules souches se rétractent contre la face externe et forment les éléments du neuro-épithélium. Les cellules périphériques voisines des précédentes perdent également leur expansion profonde, se séparent de la limitante externe, peuvent subir une dernière division et prennent part à la constitution d'une rangée de cellules situées en dedans du neuro-épithélium. Les prolongements issus de leur corps cytoplasmique s'étendent en direction tangentielle, d'où leur nom de *cellules horizontales*. Les cellules souches se divisent encore après la différenciation de ces dernières jusqu'à ce que soit obtenu le nombre définitif des cellules visuelles.

C. **Stade d'accroissement.** — Pendant cette troisième période, les éléments rétiniens se développent, leurs prolongements s'accroissent et se

ramifient, et les cellules visuelles acquièrent peu à peu leur structure par la différenciation des cônes et bâtonnets. Les cellules à cônes se caractérisent par la situation de leurs noyaux qui sont étroitement appliqués contre la limitante externe; les cellules à bâtonnets ont leurs noyaux au-dessous des précédents (Fürst). Les processus cytologiques qui caractérisent la différenciation des cônes et des bâtonnets peuvent être suivis avec beaucoup de précision chez la larve de la Salamandre (G. Levi).

Les rudiments des cônes et bâtonnets apparaissent très tôt dans cette

Fig. 315. — *Stades successifs de la différenciation des cellules à cônes et à bâtonnets chez la larve de Salamandre.*

a, cellules visuelles avec capuchon et motte deutoplasmique au-dessous de lui. — *b*, le capuchon présente des striations transversales nettes; la motte deutoplasmique a presque complètement disparu. — *c*, l'ébauche de l'article externe, strié transversalement, s'est accrue; au-dessous, ébauche de l'ellipsoïde. — *d*, corps réfringent au-dessous de l'ellipsoïde (paraboloïde). — *e*, à gauche deux cellules à cônes; à droite une cellule à bâtonnets. Dans chacun de ces éléments on trouve : l'article externe avec l'ellipsoïde coloré en noir et le paraboloïde sous forme d'une vésicule claire. D'après G. Lévi.

espèce. Les larves de 6 à 7 millimètres montrent déjà des ébauches de bâtonnets au niveau de la région postérieure de la rétine; elles se différencient donc beaucoup plus tôt que chez les Mammifères, où ils ne se développent que vers le moment de la naissance.

Les noyaux les plus superficiels sont tout d'abord coiffés par un léger épaississement cytoplasmique. C'est la première ébauche des articles interne et externe. Une motte irrégulière de deutoplasme la remplit presque complètement. Ramon y Cajal, à l'aide de la méthode chromo-argentique, désigne sous le nom de phase unipolaire ce stade du développement des cellules visuelles, cette méthode lui ayant indiqué que ces éléments ne possèdent pas encore d'autre prolongement que l'excroissance périphé-

rique. Celle-ci s'allonge ensuite, prend la forme d'un cône et présente à son extrémité un petit granule très colorable. Puis ce granule se décompose en bandes transversales de plus en plus nombreuses et la motte deutoplasmique disparaît peu à peu. On peut donc, dès à présent, distinguer dans la cellule visuelle deux parties : une zone interne et protoplasmique (futur article interne) ; une zone externe, très colorable, striée transversalement (futur article externe) (Lœve, Levi) (fig. 315). Le cytoplasme se colore bientôt d'une manière différente au-dessous de l'article externe. La motte deutoplasmique qui se trouve à ce niveau prend la forme d'une ellipse tronquée à sa partie supérieure et gagne une structure réfringente et homogène. Elle répond à l' « ellipsoïde » de la cellule visuelle adulte.

Les articles externes, qui étaient demeurés jusqu'alors semblables les uns aux autres, présentent des différences qui vont permettre de les ranger en deux catégories. Les uns s'allongent et s'élargissent considérablement; les autres sont moins hauts et moins larges et gardent plus longtemps la forme de cellules visuelles non différenciées. L'article interne de ces derniers reste plus court et leur ellipsoïde conserve sa forme elliptique originelle. Les premiers éléments sont dits *cellules visuelles à bâtonnets*, les seconds, *cellules visuelles à cônes*. Une nouvelle formation apparaît alors entre l'ellipsoïde et le noyau. C'est une sorte de vacuole à contours nets qui ne se colore par aucun réactif ; elle prend une forme semi-ovalaire dans les cellules à bâtonnets et une forme ovalaire dans les cellules à cônes. Giuseppe Levi pense que cette formation correspond au « paraboloïde » de Schultze. Les cônes et bâtonnets présentent dès lors toutes les parties qu'ils possèdent à l'état adulte; ils n'auront plus qu'à augmenter de volume pour atteindre leur structure définitive.

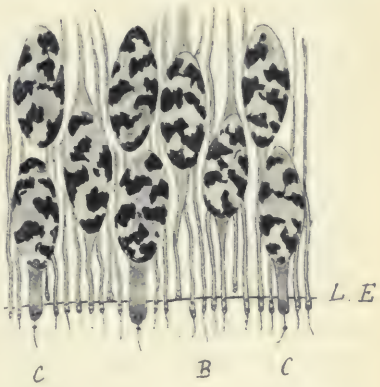

Fig 316. — *Coupe de rétine de Chat nouveau-né (âgé de 36 heures) au niveau du pôle postérieur de l'œil.*

B, ébauche de bâtonnet. — C, ébauche de cône, — *LE*, limitante externe.

On voit au niveau des extrémités des bâtonnets et des cônes des corpuscules centraux qui s'éloignent de la limitante. Les bâtonnets et les cônes présentent un filament terminal au niveau de leur extrémité. × 1800. D'après Leboucq.

Chez les Mammifères, le développement des cônes et bâtonnets vient d'être étudié d'une façon très approfondie par G. Leboucq. Cet auteur montre qu'avant l'apparition des cônes et bâtonnets, les éléments de la rétine embryonnaire sont en contact avec les deux surfaces de la rétine, sont limités par des bandelettes obturantes (Kittleisten) et renferment tous, au niveau de la surface rétinienne externe, un double corpuscule ou diplosome. Ce sont ces corpuscules centraux qui provoquent la genèse des cônes et bâtonnets au niveau des futures cellules sensorielles, en faisant saillir en dehors de la limitante de petites excroissances protoplasmiques. Celles-ci font le plus souvent leur apparition au moment de la naissance (Mathias-Duval, Schultze, Tribondeau, chez les Mammifères qui naissent avec les

paupières soudées). Elles se manifestent plus tôt chez l'Homme ; Falchi les a signalées dans la rétine d'un fœtus de 21 centimètres. Elles commencent à apparaître au pourtour de la papille, puis ce développement gagne ensuite peu à peu le bord antérieur de la rétine optique.

Les premiers rudiments des cônes et des bâtonnets se distinguent par la disposition des corpuscules centraux. Dans le futur bâtonnet, le corpuscule distal du diplosome donne naissance à un mince filament qui constitue la première ébauche du segment ou article externe, la saillie protoplasmique étant celle du segment interne. Dans l'ébauche du cône, l'axe du diplosome est parallèle à la surface rétinienne; puis il apparaît un troisième corpuscule qui se localise à l'extrémité distale du bourgeon protoplasmique et engendre un filament qui représente le futur article externe du cône (fig. 316). Les deux corpuscules s'éloignent ensuite de la limitante et les ébauches protoplasmiques s'allongent. Le filament ne subit guère de transformations pendant les premiers stades du développement du segment interne. Puis, à un moment donné, une substance homogène apparaît autour de lui et l'entoure complètement. Elle présente la propriété de se coaguler par fixation en disques ou en spirales et possède une nature mitochondriale. Pendant que se réalise cette différenciation, les corpuscules internes s'entourent d'une zone protoplasmique dense, très colorable, au sein de laquelle il devient difficile de les distinguer.

Nous avons vu que dans les cellules olfactives et plus particulièrement dans les vésicules olfactives, dans les cellules sensorielles auditives, des corpuscules centraux se rencontrent au niveau de l'extrémité cellulaire qui reçoit l'excitation sensorielle. Il en est de même dans les neurones les plus superficiels de la rétine. Ils siègent là aussi au niveau du pôle cellulipète de la cellule ; mais ils engendrent en outre au niveau de ce pôle un appareil centrosomique destiné à recevoir les impressions lumineuses. Il en est encore de même dans les cellules nerveuses embryonnaires très jeunes, dans certains neurones adultes qui ont conservé leur morphologie primitive et qui montrent une polarité manifeste en ce sens que les corpuscules centraux siègent à la base du ou des prolongements cellulipètes et président à la réception du courant nerveux (cellules des neurones rétinien et optique, cellules des ganglions de Corti et de Scarpa, etc., Van der Stricht). Aussi Van der Stricht constate-t-il que « si la sphère attractive de Van Beneden constitue avant tout un organe qui préside à la division indirecte de la cellule, dans les éléments incapables de se diviser encore et transformés en vue d'une fonction toute spéciale, tels que les neurones visuels et olfactifs et les cellules sensorielles auditives, le centrosome engendre un appareil tout particulier, qui reçoit directement l'excitation nerveuse ».

Article 2. — STRUCTURE DE LA RÉTINE

L'étude histologique de la rétine doit être faite en utilisant des méthodes de recherches dont les résultats peuvent être rangés en deux groupes. Le

premier comprend tous les résultats obtenus par les méthodes qui sont appliquées indistinctement aux divers tissus de l'économie et qui consistent essentiellement dans la pratique des dissociations et des coupes traitées par les réactifs usuels. Le second renferme les données fournies par l'application à la rétine des procédés spéciaux employés pour l'étude du système nerveux central.

Les méthodes usuelles nous apprennent le nombre et la disposition des diverses couches rétiniennes et la structure cytologique de certains éléments rétiniens. Elles nous fournissent des renseignements de nature tout à la fois topographique et cytologique. Les méthodes nouvelles nous montrent les éléments nerveux avec leurs prolongements et nous renseignent sur leurs connexions réciproques. Elles ajoutent ainsi à des données morphologiques fondamentales, des suggestions importantes sur la physiologie de la rétine et sur les voies de conduction suivies par les impressions lumineuses. Nous allons entreprendre l'étude de la rétine optique en exposant successivement les résultats fournis par ces deux sortes de méthodes. Il nous sera facile ensuite de les superposer et de les compléter les uns par les autres.

I. — Étude histologique de la rétine optique : les couches rétiniennes.

Examinons à un faible grossissement une coupe de rétine de Mammifère. Nous constatons que cette membrane présente une série de couches superposées dont nous avons suivi l'histogénèse. Elles sont au nombre de dix; nous leur conserverons les dénominations que Schultze leur a données et qui sont le plus communément employées par les histologistes. On trouve successivement, en allant de dehors en dedans, c'est-à-dire de la choroïde vers le corps vitré (fig. 317) :

1° L'épithélium pigmenté de la rétine;
2° La couche des cônes et bâtonnets;
3° La membrane limitante externe;
4° La couche externe des grains ou granuleuse externe ;
5° La couche intergranulaire (ou plexiforme externe ou réticulaire externe);
6° La couche interne des grains ou granuleuse interne ;
7° La couche moléculaire externe (ou plexiforme interne ou réticulaire interne);
8° La couche des cellules ganglionnaires (ou des cellules multipolaires);
9° La couche des fibres nerveuses;
10° La limitante interne.

Schwalbe a réuni les deuxième, troisième et quatrième couches et en a fait la « couche neuro-épithéliale »; il la distingue de celles qui les suivent et qui forment la « couche cérébrale ».

1° Épithélium pigmenté. — Il est constitué par une assise cellulaire qui

tapisse la face interne de la vitrée choroïdienne. Les cellules de cet épithélium, vues à plat, se présentent comme des éléments polygonaux à 6 pans (fig. 318). Elles peuvent cependant posséder, 5, 7, ou même 4, 8 ou 12 pans chez l'Homme. Elles mesurent en général 12 à 17 μ de largeur ; mais leurs dimensions varient suivant les régions et aussi suivant les espèces animales. Elles sont de petite taille et très régulières au niveau de la fovea centralis; elles sont plus volumineuses et même allongées vers l'équateur ; elles redeviennent hexagonales, mais moins régulières vers l'ora serrata. Certaines de ces cellules, surtout dans la région équatoriale, peuvent présenter des dimensions plus considérables que les éléments voisins ; elles renferment alors deux noyaux. Le Lapin montre fréquemment de telles cellules. Ces éléments sont séparés les uns des autres par des bandes claires,

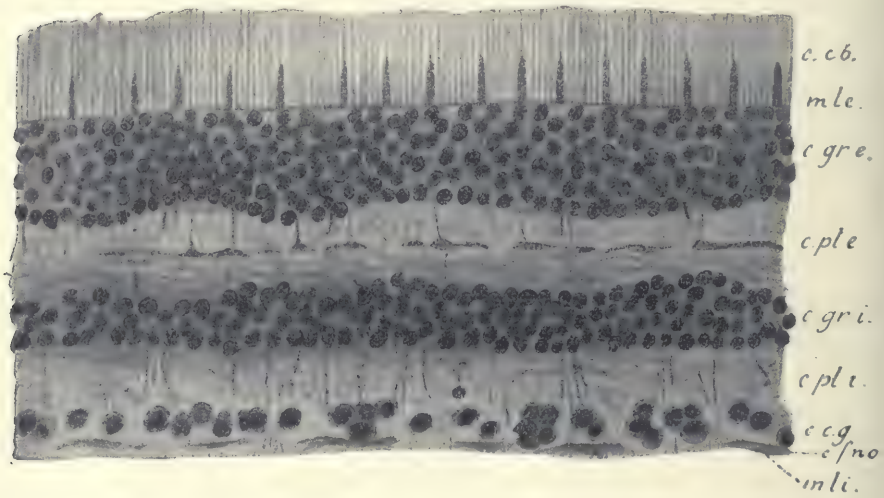

Fig. 317. — *Coupe de rétine, Homme.* (L'épithélium pigmenté de la rétine n'a pas été représenté.)

ccb, couche des cônes et bâtonnets. — *mle*, membrane limitante externe. — *cgre*, couche granuleuse externe. — *cple*, couche plexiforme externe. — *cgri*, couche granuleuse interne. — *cpli*, couche plexiforme interne. — *ccg*, couche des cellules ganglionnaires. — *cfno*. couche des fibres du nerf optique. — *mli*, membrane limitante interne. × 350.

formées d'une substance hyaline qui les recouvre et qui s'enfonce plus ou moins profondément entre leurs faces adjacentes. Cette substance dessine un fin quadrillage quand on enlève les cellules au moyen d'un pinceau. C'est la « formation réticulaire de Boll » (Angelucci).

Retzius a observé que, chez certains animaux (Sélaciens), les espaces intercellulaires étaient traversés par des fibrilles ou ponts protoplasmiques. Ils renferment en outre des cellules étoilées, remarquablement étendues, qui n'appartiennent pas à la choroïde et qui sont anastomosées les unes avec autres par leurs ramifications. Leur signification demeure énigmatique.

Vues de profil ou sur coupes perpendiculaires à la surface de la rétine, les cellules pigmentaires se présentent comme des éléments cubiques munis

de nombreux prolongements. Le corps cytoplasmique est volumineux; sa région externe renferme un gros noyau et n'est pas pigmentée ; sa région interne ou base est farcie de granulations pigmentaires. Il montre en outre des gouttelettes de nature graisseuse qui sont de plusieurs sortes; on trouve tout d'abord des grains jaune foncé dans les yeux privés de lumière, jaune clair dans les yeux insolés : ils noircissent légèrement sous l'action de l'acide osmique. Ce sont des grains de « lipochrine » (Kühne) ou de « lutéine » (Capranica). Ces grains, surtout abondants chez les animaux nocturnes (Renaut), manqueraient chez l'Homme On trouve aussi des sphérules réfringentes et incolores, moins riches en matières grasses que les précédentes, colorables par certaines couleurs basiques. Ce sont les « grains aleuronoïdes » (Boll, Angelucci) ou « myéloïdes » (Kühne).

Les prolongements des cellules pigmentaires, ou *franges pigmentaires*, se détachent de la face interne du corps cellulaire et coiffent les cônes et les bâtonnets entre lesquels ils s'engagent. Leur substance fondamentale est constituée par un cytoplasme hyalin et rétractile; ils s'insèrent sur la limitante externe (Renaut). Ils sont très courts chez les Mammifères et ne descendraient, chez l'Homme, que jusqu'à l'union du segment externe avec le segment interne des cônes et bâtonnets (M. Schultze). Ces franges pigmentaires, dans leur ensemble, forment une série de logettes, dont chacune peut renfermer plusieurs cônes et bâtonnets ; on les désigne sous le nom de *calices pigmentaires* (Hannover). Les franges d'une cellule pigmentaire recouvrent un nombre de cônes et de bâtonnets variable suivant les régions de la rétine et suivant les espèces. Chez la Grenouille, par exemple, une cellule pigmentaire enveloppe un seul bâtonnet au niveau du fond de l'œil et douze à quinze bâtonnets vers l'équateur de l'œil.

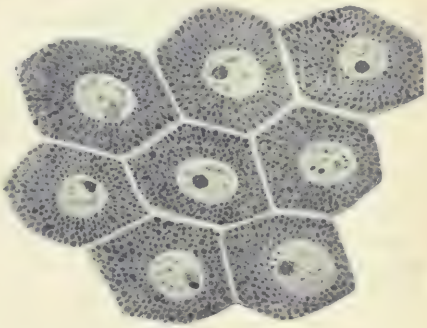

Fig. 318. — *Épithélium pigmenté de la rétine* (Lapin) vu à plat par la face choroïdienne. × 350.

Le pigment rétinien, encore appelé « fuscine » (Kühne), se présente sous la forme de granulations arrondies ou bacilliformes, et de cristaux aciculés (Homme). Les premières se rencontrent surtout dans le corps cellulaire, les seconds dans les franges. Cette différence de forme est due sans doute à l'étirement des particules pigmentaires à l'intérieur des prolongements cellulaires. Le pigment manque chez les albinos et aussi au niveau du tapetum lucidum. Les Mammifères aquatiques possèdent un épithélium rétinien dont les cellules renferment très peu de pigment; bien plus, elles n'envoient pas de prolongements entre les cônes et les bâtonnets, mais se réduisent à des cellules endothéliformes. La répartition du pigment n'est pas identique dans toutes les parties de la rétine chez ces animaux; il existe en grande abondance dans les régions du tapetum nigrum; il est représenté seulement par de faibles taches au niveau du tapetum lucidum, surtout dans les régions inférieures du bulbe oculaire (Putter). Certains Poissons et Sauriens

possèdent un épithélium pigmenté dont les éléments renferment, à côté du pigment ordinaire, un pigment blanc constitué par des granulations de guanine (Kühne).

Les granulations pigmentaires se meuvent dans la cellule sous l'influence de la lumière. Elles se retirent vers sa base dans les yeux maintenus à l'obscurité; elles s'avancent entre les cônes et les bâtonnets à l'intérieur des franges protoplasmiques dans les yeux soumis à un éclairage intense. D'après Boll, le pigment est entraîné par les expansions protoplasmiques qui s'allongent plus ou moins suivant la plus ou moins grande intensité de la lumière et qui auraient ainsi l'initiative du mouvement. Pergens, Renaut, Pizon, Herzog admettent plutôt que la migration du pigment est due à un déplacement intracellulaire de ses granulations constitutives. Pizon pense que ces déplacements représentent une forme vitale du mouvement; ce mouvement serait obtenu par la transformation de l'énergie lumineuse et servirait à l'excitation spécifique des cônes et bâtonnets par les chocs qu'il produirait sur ces derniers.

Les recherches histophysiologiques récentes ont montré que les processus qui se passent dans l'épithélium pigmenté après éclairement de la rétine sont les suivants, indépendamment des mouvements des granulations pigmentaires ci-dessus mentionnés : 1° la cellule pigmentée subit en masse une modification de forme : elle se raccourcit en direction scléro-vitréenne; 2° le noyau se déplace en direction vitréenne ; 3° chez beaucoup d'animaux, les gouttelettes lipoïdes sont décolorées par la lumière et décomposées en gouttelettes plus petites (Garten); 4° les grains ou bâtonnets pigmentaires subissent, d'après beaucoup d'auteurs, une réduction de nombre et de coloration (Chiarini). Ce résultat n'est obtenu qu'après un éclairement intense et prolongé. Le déplacement du pigment sous l'action de la lumière a été vérifié récemment sur un grand nombre d'espèces. Chun a montré que les Céphalopodes des grandes profondeurs ont leur pigment rassemblé dans le corps cellulaire. Chez les Poissons, l'émigration du pigment dans les franges pigmentaires, après action de la lumière, peut être si complète qu'il se trouve totalement amoncelé contre la limitante externe et que les articles externes des bâtonnets sont à découvert (Anguille, Poissons blancs, Garten, Exner, Januschke, Hess). L'émigration est aussi très marquée chez le Lézard (Chiarini), bien qu'elle soit peu accentuée chez la plupart des Reptiles (Garten) ; il en est de même chez les Amphibiens et les Oiseaux ; elle est à peine visible chez les Mammifères (Chiarini) ; elle y serait même inobservable d'après certains auteurs (Hess, Garten chez les Singes, Chiarini chez l'Homme).

Quelle est la signification de l'émigration du pigment dans les franges pigmentaires ? On a cru jusqu'ici que les cellules visuelles s'adaptent de la sorte à la clarté ou à l'obscurité. L'inexactitude de cette opinion, pour ce qui concerne les Mammifères, est manifeste. En effet, ces animaux possèdent une faible quantité de pigment et ce dernier ne présente pas de mouvement migrateur sous l'influence de l'obscurité ou de la lumière. Si donc on admet que le pigment assume chez les Vertébrés inférieurs le rôle susindiqué, comment peut-il se faire que l'œil puisse fonctionner d'une manière active et précise chez les Vertébrés supérieurs sans qu'un tel phéno-

mène se produise ? La fonction attribuée au pigment est donc chez eux très improbable et la véritable signification fonctionnelle de l'épithélium pigmenté y est encore à établir.

2° Les bâtonnets et les cônes. — Les bâtonnets et les cônes sont tent des prolongements cuticulaires élaborés, comme nous l'avons vu, par le pôle externe des cellules visuelles embryonnaires. Ces formations sont placées côte à côte dans la rétine de la plupart des Vertébrés et constituent dans leur ensemble la couche des cônes ou bâtonnets (*membrane de Jacob, stratum bacillorum*) (fig. 319).

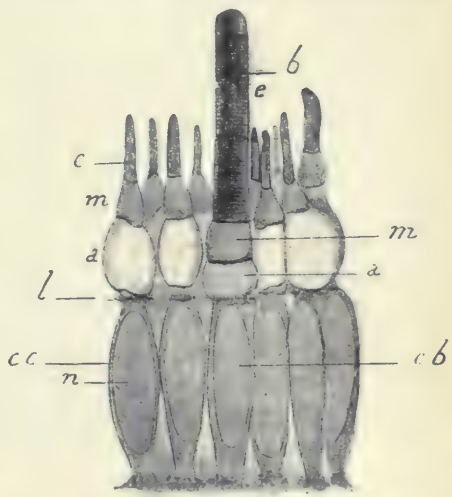

Fig. 319. — *Cellules visuelles a bâtonnets* (cônes et bâtonnets) chez Triton cristatus Laur.

Ces cellules sont de deux sortes : dans les unes, le bâtonnet a la forme qui rappelle son nom (cellule de bâtonnet, *cb*); — dans les autres, il a la forme d'un cône (cellule de cône, *cc*). — *b*, bâtonnet. — *c*, cône. — Un bâtonnet se compose de deux segments : un externe *e*, un interne composé lui-même de deux parties, un corps moyen *m* (ellipsoïde) et un corps accessoire *a* (paraboloïde). Un cône comprend les mêmes parties. — *n*, noyau des cellules visuelles. — *l*, membrane limitante externe. × 1.500.

A. Les **bâtonnets** possèdent une forme cylindrique et régulière. Leur longueur varie, chez l'Homme, suivant les points de la rétine que l'on considère. Ils atteignent 60 μ au fond de l'œil, 50 μ dans la région équatoriale, 40 μ au niveau de l'ora serrata (Schultze); leur diamètre serait de 1 μ 5 à 1 μ 8 (H. Muller) ou de 2 μ (Schultze). Ils se composent de deux parties, un segment ou article externe, régulièrement cylindrique, et un segment ou article interne, plus renflé et généralement plus court que le premier. Ils seraient cependant à peu près de même longueur chez l'Homme (d'après Schultze), comme 4 : 3, d'après W. Krause.

a) L'*article externe* présente un éclat réfringent et gras, quand on l'examine à l'état frais. On lui distingue aussi, dans ces conditions, une légère striation longitudinale et transversale (Boll, Hensen) qui se manifeste avec une netteté beaucoup plus grande sur les bâtonnets fixés par certains réactifs, comme l'acide osmique par exemple. Cette striation est due à une série de disques empilés et séparés par une substance intermédiaire moins colorée et plus réfringente. Ils sont formés par une substance grasse, analogue à la myéline des fibres nerveuses, et désignée sous le nom de « substance myéloïde » par Kühne, qui l'assimile aux grains myéloïdes des cellules pigmentaires. Ils peuvent être artificiellement séparés les uns des autres. Ils sont enveloppés par une sorte de gaine réfringente qui serait une substance analogue à la neurokératine. Elle présente une fine striation longitudinale due à l'existence de cannelures produites par les franges des cellules pigmentaires qui compriment latéralement la surface des bâtonnets (Hensen, M. Schultze). Il est

à remarquer que la longueur de ces articles externes est différente suivant les espèces animales et qu'ils sont d'autant plus longs que l'animal possède un genre de vie plus nocturne.

Les articles externes sont les supports d'une substance spéciale, le *pourpre rétinien*, *érythropsine* ou *photoesthésine* de Kühne et de Boll. Elle s'observe sur les bâtonnets des animaux tenus à l'obscurité pendant un certain temps. Ces bâtonnets paraissent rouges, surtout quand on les examine sur une certaine épaisseur (Boll, Kühne), mais cette teinte s'efface rapidement quand on expose à la lumière les yeux de l'animal. Le pourpre peut se régénérer dans l'espace de 10 à 15 minutes, à la condition que les bâtonnets soient au contact de l'épithélium pigmentaire ou mieux de la partie basale de la cellule pigmentaire (Garten). Le pigment ne paraît jouer aucun rôle dans cette régénération, car l'érythropsine existe chez les albinos et au niveau du tapetum lucidum, où l'épithélium externe est dépourvu de pigment. Le pourpre rétinien se régénère plus ou moins vite suivant des conditions assez indéterminées, mais l'action qui paraît la mieux connue est celle de la température. D'après les recherches de Gatti sur *Rana esculenta*, les températures de 1°, 2°, 3°, 4°, et celle de 35°-40° C. diminuent nettement le pouvoir de régénération ; la température de 20° est au contraire la plus favorable. Mais, quand le pourpre est formé dans la rétine, les températures basses et élevées n'ont aucune influence sur sa disparition. Dans tous les cas, l'optimum de température pour la régénération du pourpre coïncide avec l'optimum de température pour les fonctions somatiques importantes.

L'abondance du pourpre est variable suivant les espèces (Kühne). Les Rapaces nocturnes sont remarquables par la quantité d'érythropsine dont sont chargés les articles externes de leurs bâtonnets, qui présentent ici leur longueur maxima; les animaux à vision exclusivement diurne, comme les Oiseaux de jour par exemple, en sont absolument dépourvus. Les animaux à vision diurne, mais qui ne sont pas privés de vision crépusculaire (Mammifères, Homme), ont des bâtonnets moins riches en érythropsine que les premiers. Toutefois, certains animaux qui possèdent des habitudes crépusculaires ont des rétines à bâtonnets dépourvus de pourpre. Cette abondance du pourpre chez les animaux nocturnes est intéressante surtout au point de vue physiologique. C'est « un sensibilisateur à la lumière et l'organe qui le porte, le segment externe du bâtonnet, est l'organe de la vision à un faible éclairage, et cela dans la proportion même où il renferme du rouge » (Rochon-Duvigneaud).

b) Segment ou article interne. — Il présente une taille et une morphologie qui varie dans de grandes proportions chez les différentes espèces animales. Il est court et trapu chez les Batraciens, très allongé chez les Poissons et les Oiseaux, allongé également chez les Mammifères et en particulier chez l'Homme.

La structure de l'article interne est assez complexe. On l'observe facilement chez les Batraciens où les bâtonnets ont des dimensions particulièrement considérables. Il est constitué : 1° par un corps large de 3-4 μ, appliqué contre l'article externe, et dont la forme est celle d'une lentille

plan convexe, plan concave, concave convexe. Ce corps est homogène à l'état frais, finement granuleux après fixation. C'est le « corps ellipsoïde » (Krause), « corps lenticulaire » (Schutze) ou « corps intercalaire » (Ranvier); 2° par une sorte de vacuole transparente, de 4 à 5 μ de hauteur, finement réticulée après l'action des réactifs fixateurs, et située au-dessous de l'ellipsoïde. Sa présence n'est pas constante dans tous les bâtonnets des Batraciens. C'est le « paraboloïde » de Schultze ou « corps accessoire » de Ranvier. Chez les Mammifères et en particulier chez l'Homme, l'article interne est également homogène à l'état frais, finement granuleux après fixation et légèrement épaissi au niveau de son point d'union avec l'article externe. Un corps vaguement strié en long et de forme allongée a été mis en évidence par M. Schultze au niveau de la limite extérieure de l'article interne. C'est le « corps filamenteux » (Fadenapparat), homologue de l'ellipsoïde ou corps intercalaire. Le protoplasme de l'article interne compris entre le corps filamenteux et la limitante externe est désigné sous le nom de « myoïde ». Il correspondrait au paraboloïde ou corps accessoire ; il serait doué de contractilité et pourrait produire l'allongement ou le raccourcissement des bâtonnets sous l'influence de la lumière.

Les mouvements des bâtonnets sont particulièrement nets chez les Oiseaux diurnes : leurs bâtonnets s'allongent dans l'éclairement de la rétine ; ce mouvement fait défaut chez les Oiseaux de nuit (Garten). On a observé aussi un allongement très net dans les rétines éclairées de nombreux Poissons (Exner, Sigmund, Januschke, Garten). Il s'agirait là d'un processus actif et non passif.

Il existe un corpuscule central dans les bâtonnets des Mammifères à la limite de l'article externe et de l'article interne. Il en part un mince filament qui se prolonge suivant l'axe du bâtonnet et dans toute sa longueur. Le développement nous a montré que ce filament axile a une grande importance morphologique (Leboucq). Il a été également signalé chez les Poissons et les Amphibiens par Ritter et Krause. Les fibrilles du corps filamenteux se détachent du corpuscule central, se dirigent parallèlement à l'axe du bâtonnet, et se réunissent en un filament unique qui traverse tout le segment interne et se termine au niveau du pôle distal du noyau (Leboucq). Elles joueraient un rôle important dans la propagation du mouvement lumineux.

B. Les **cônes** possèdent la forme d'une bouteille, avec un article externe aminci et un article interne très renflé et très large. Leurs dimensions varient suivant les régions de la rétine. Sauf au niveau de la macula lutea, les cônes sont un peu plus courts que les bâtonnets (32 à 36 μ, H. Müller) mais ils peuvent souvent atteindre la même longueur (v. Ebner).

a) L'*article externe* ou *segment externe* a la forme d'un cône très allongé. Sa longueur est d'environ 12 μ chez l'Homme (M. Schultze). Il ressemble à l'article externe des bâtonnets par ses propriétés physiques. Il se colore en noir par l'acide osmique, mais d'une manière qui paraît moins intense que les bâtonnets ; il se colore aussi par la méthode de Weigert utilisée pour mettre en évidence la myéline des fibres nerveuses, tantôt moins, tan-

tôt plus intensément que l'article externe des bâtonnets. Comme ce dernier, il est formé par une fine enveloppe de neurokératine et par un contenu hyalin à l'état frais, strié en travers à l'état fixé ; ces stries répondent à des disques empilés les uns sur les autres dont nous avons suivi la genèse. Il ne renferme jamais de pourpre rétinien (Boll, Kühne).

A la limite du segment externe et du segment interne, on trouve chez l'Homme un corpuscule central ; il s'en détache un mince filament qui traverse le segment externe du cône de la base au sommet, en suivant son axe (Leboucq).

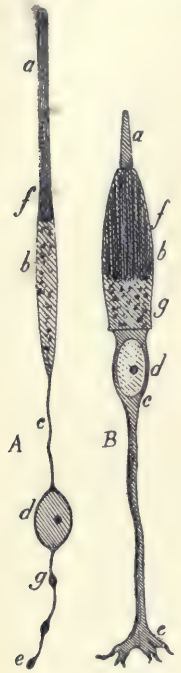

Fig. 320. — A. Cellules visuelles à bâtonnet. — B. cellules visuelles à cône (Homme) (fig. demi-schématique). — *a*, article externe. — *b*, article interne. — *f*, corps intercalaire filamenteux (ellipsoïde). — *g*, myoïde du cône ; on le retrouve dans le bâtonnet en *b* avec le même aspect. — *c*, fibre de bâtonnet et fibre de cône plus épaisse. — *d*, noyau ou grain. — *e*, bouton terminal du bâtonnet et pied ramifié du cône. D'après Greeff.

b) L'*article interne* présente une longueur de 15 à 25 μ et une largeur de 4 à 6 μ (Kölliker). Il est constitué par un corps allongé et finement strié en long. C'est l' « ellipsoïde » du cône, ou « corps intercalaire » du cône. Chez les Batraciens, il prend la forme d'une lentille sphérique, hémisphérique, plan convexe, aplatie, d'où le nom de corps lenticulaire du cône qu'on lui donne quelquefois (Schultze). Il est réfringent pendant la vie ; aussi Hannover l'a-t-il considéré comme une sorte d'appareil catoptrique, comme une sorte de cristallin du cône. Cependant sa structure filamenteuse chez l'Homme et les Primates ne s'accorde guère avec cette manière de voir. Les filaments du corps intercalaire forment un faisceau dont quelques fibrilles se prolongent dans le cytoplasme de la cellule à cône jusque dans le voisinage du noyau (Leboucq). Cet auteur pense qu'il sert à la propagation de l'excitation lumineuse.

On trouve chez les Batraciens une sorte de vacuole au-dessous du corps intercalaire ; c'est le « paraboloïde » du cône, identique à celui des bâtonnets, qui peut atteindre une largeur considérable (8-10 μ de diamètre, Giuseppe Levi). Chez les Mammifères et en particulier chez les Primates, toute la zone de l'article interne comprise entre l'ellipsoïde et la limitante externe est formée par une masse protoplasmique, cylindrique, homogène ou finement striée en long. C'est le « myoïde » du cône (Engelmann). La contractilité de ce segment permet d'expliquer les variations de longueur du cône qui ne sont pas dues à la contraction de l'article externe, comme l'admettait encore récemment Angelucci (Garten et Chiarini). La contraction du myoïde peut-être considérable et se fait assez rapidement après éclairement de la rétine chez les Vertébrés inférieurs (Van Genderen Stort). Par exemple, le myoïde peut se raccourcir de 50 μ à 5 μ chez *Abramis Brama*. Cette contractilité se manifeste avec moins de netteté chez les Mammifères. Les recherches faites sur les Singes paraissent indiquer que les cônes peuvent

présenter de minimes différences de longueur sous l'action de la lumière (Garten).

La réaction contractile paraît être d'une sensibilité exquise. Certaines expériences montrent qu'une très faible action lumineuse, qui peut être considérée comme le seuil de l'excitation, provoque une légère contraction des cônes chez les Poissons; et cependant le pourpre rétinien n'a pas été modifié par la faible lumière (Garten et Weiss). Les cônes sont-ils directement excitables par la lumière, ou bien la rétine éclairée sécrète-t-elle une substance qui provoque leur contraction ? L'introduction d'une rétine maintenue à l'obscurité dans un liquide physiologique où une autre rétine a subi antérieurement l'action de la lumière réussit à provoquer la contraction des cônes non éclairés. La rétine éclairée a donc sécrété une substance susceptible d'agir sur ces éléments. Cette substance est sans doute de nature acide, car la rétine éclairée colore la phénolphtaléine plus vite que celle non éclairée (Lodato et Maggio).

On voit donc que la structure du cône est fondamentalement la même que celle du bâtonnet; ces deux formations se distinguent l'une de l'autre surtout par le volume plus considérable de l'article interne chez le cône, par les dimensions plus exiguës et la forme particulière de l'article externe, qui ne supporte pas de pourpre rétinien. Il est certain que nous avons affaire ici à deux sortes de cellules visuelles qui se sont adaptées chacune à une fonction différente. Mais il n'en est pas moins vrai que la distance morphologique qui les sépare n'est pas considérable. Ces deux formes proviennent phylogénétiquement d'une même cellule visuelle et il faudrait considérer le cône comme plus antérieur, comme un précurseur du bâtonnet (Bernard).

C. **Distribution et rôle des cônes et bâtonnets.** — Les cônes sont beaucoup moins nombreux que les bâtonnets dans la rétine humaine. La fovea centralis cependant ne renferme que des cônes. Dans le reste de la rétine, les cônes sont séparés les uns des autres par 3 ou 4 bâtonnets (M. Schultze). Le nombre des bâtonnets décroît au voisinage de l'ora serrata tandis que celui des cônes reste le même.

Les bâtonnets et les cônes sont répartis d'une manière très inégale dans les rétines des différents animaux. On pense que l'abondance plus ou moins grande de l'une ou l'autre sorte de cellules chez un animal est en rapport avec ses habitudes visuelles. D'une façon générale, les cônes prédominent dans les rétines des animaux diurnes (Reptiles, Poissons de surface, Oiseaux diurnes, etc.); ils sont assez rares chez les animaux à vision crépusculaire, très rares chez les animaux nocturnes (Rapaces nocturnes), où les bâtonnets non seulement sont très nombreux et chargés d'érythropsine, mais aussi présentent une longueur remarquable, comme nous l'avons antérieurement signalé (Schultze). Il ne faut cependant pas considérer cette manière d'être comme une loi absolue ; Krause a montré qu'il peut exister une notable proportion de cônes dans la rétine des Rapaces nocturnes.

Si les bâtonnets sont des appareils sensibles à une lumière diffuse ou très faible, les cônes doivent servir surtout à la perception des formes précises des objets, sous un éclairage intense. L'existence exclusive

des cônes au niveau du fundus foveæ, où viennent se former les images nettes des objets, paraît indiquer que telle est bien l'adaptation fonctionnelle de ces éléments.

D. **Globules colorés.** — Il existe dans les cônes de certains animaux (Oiseaux, certains Reptiles et Batraciens), entre l'article externe et l'ellipsoïde, une sphérule colorée en rouge, vert, jaune ou bleu (Schultze, Schwalbe, Krause, Dobrowsky, Hoffmann, Beauregard). Elle serait constituée par une substance intermédiaire aux albumines et aux graisses, car elle se teint en gris par l'acide osmique. La coloration de ces globules ne se modifie pas à la lumière. Hensen leur attribue un rôle dans la perception des couleurs; chacun d'eux ne laisserait passer que les rayons de sa teinte. Cette interprétation est certainement inexacte, puisque les Mammifères ne possèdent pas de tels globules et perçoivent cependant les couleurs. Il est intéressant de constater que ces formations existent surtout chez les animaux à vision diurne; elles sont peu développées et peu colorées chez les animaux à vision crépusculaire et n'existent pas chez les animaux nocturnes. Kühne a fait remarquer qu'on les rencontre surtout dans les rétines à peu près dépourvues de pourpre. Leur rôle demeure énigmatique.

3° Limitante externe. — C'est une sorte de membrane située à la limite inférieure des articles internes des cônes et bâtonnets. On admet généralement qu'elle est formée par les extrémités épanouies des cellules de soutien de la rétine (fibres de Müller) qui s'entre-croisent et s'anastomosent les unes avec les autres. Les recherches récentes de Leboucq ont montré que cette membrane est représentée à l'origine par les cadres cellulaires ou bandelettes obturantes qui limitent les extrémités externes des cellules de la rétine embryonnaire. Elles s'épaississent au fur et à mesure que l'organe se développe et encadrent chez l'adulte des champs polygonaux de deux sortes : tout d'abord des champs sensoriels, dont les uns sont grands et cernent la base d'implantation des articles internes des cônes, et dont les autres sont plus petits et limitent la base d'implantation des articles internes des bâtonnets; en second lieu des champs de soutènement, où viennent affleurer les sommets des cellules de Müller. L'ensemble de ces cadres cellulaires constitue la « membrane fenêtrée ». Celle-ci envoie de minces prolongements dans la couche granuleuse sous-jacente; elle envoie en outre en dehors des expansions qui s'agencent en corbeilles ou paniers filamenteux autour des articles internes des cônes et bâtonnets.

4° Couche granuleuse externe (*couche des corps des cellules visuelles*). — Elle renferme les corps protoplasmiques et les noyaux des celulles visuelles. Les anciens auteurs ont donné à chaque noyau le nom de *grain*, et à l'ensemble de ces grains le nom de *couche granuleuse*. Des méthodes plus précises ont permis de reconnaître qu'à chaque grain répond le corps protoplasmique d'une cellule visuelle. Ce fait s'observe facilement chez les Vertébrés inférieurs, en particulier chez les Batraciens, où le corps des cellules visuelles est très volumineux. Chez les Batraciens anoures, les

noyaux des bâtonnets se trouvent au-dessous de la limitante externe, très près de l'article interne ; ceux des cônes sont plus profondément situés et plus petits. On observe une disposition inverse chez les Mammifères. Les noyaux des cônes sont les plus superficiels, sont placés immédiatement au-dessous de la limitantxtere ene et forment une couche unique, la *couche supérieure des grains externes*. Les noyaux des bâtonnets sont plus nombreux et se disposent au-dessous des précédents sur cinq à sept rangées chez l'Homme et les Primates. La couche granuleuse externe possède une épaisseur très variable suivant les espèces de Mammifères. Elle est mince chez le Porc et le Cheval, très épaisse chez le Chat, le Veau, le Chien, l'Homme (Zurn).

Les noyaux des cellules à bâtonnets présentent une particularité curieuse signalée par Henle après examen à frais ou après fixation par l'alcool. Leur chromatine, chez les Mammifères, se montre sous l'aspect de disques superposés, au nombre de deux, trois ou quatre. Cette disposition a été retrouvée par certains auteurs (Ritter, Krause, Greeff, Stöhr). D'après Stöhr, la chromatine de ces noyaux a la forme de cordons qui ont un trajet transversal. D'après Flemming, Dogiel, Schaper, cet aspect est dû à un artifice de préparation. On a observé que les noyaux en question s'éloignent de la limitante externe dans les yeux maintenus à l'obscurité et s'en rapprochent dans les yeux éclairés (Garten, Birch-Hirschfeld).

5° Couche plexiforme externe (*plexus basal, couche moléculaire externe, couche intergranulaire*). — C'est une couche généralement peu épaisse, bien que son épaisseur puisse être assez considérable dans certains cas. Elle n'est pas située immédiatement au-dessous des grains externes. Entre la rangée inférieure des grains externes et la couche plexiforme, il existe une zone plus ou moins épaisse, striée sur les coupes en sens perpendiculaire ou oblique. C'est la *couche des fibres* de Henle. Elle est formée par les extrémités inférieures des cellules à cônes et à bâtonnets. Elle appartient donc à la couche précédente et nous la signalons seulement parce qu'on la fait entrer en ligne de compte dans la topographie rétinienne. La couche plexiforme externe, étudiée sur des coupes ou sur des dissociations, se montre sous l'aspect de points et de fibrilles, dont le feutrage serré est absolument indéchiffrable. On voit s'y perdre les pieds des cellules visuelles et les prolongements ascendants des cellules plus internes, sans qu'on puisse se rendre compte de leur manière d'être à ce niveau et des rapports qu'ils ont les uns avec les autres.

6° Couche granuleuse interne (*couche des grains internes*). — Elle est généralement épaisse chez les Mammifères et renferme un grand nombre de noyaux ou « grains internes ». Ceux qui forment l'étage moyen de cette couche sont ovalaires avec leur grand axe orienté perpendiculairement sur la surface de la rétine ; mais ils peuvent quelquefois présenter une direction oblique, comme chez le Gecko et le Caméléon par exemple. Chacun d'eux possède une mince enveloppe cytoplasmique qui donne naissance à deux expansions l'une ascendante et l'autre descendante ; aussi a-t-on donné à ces éléments le nom de *cellules bipolaires*. Certains noyaux

de l'étage moyen appartiennent à des éléments qui traversent toute la rétine depuis la limitante interne jusqu'à la limitante externe. Ce sont les *cellules de soutien* ou *fibres de* Müller.

Les noyaux les plus externes de la couche granuleuse répondent à des cellules dont le corps protoplasmique est dirigé horizontalement. Un certain nombre d'entre elles peuvent se rencontrer dans la couche plexiforme externe. Elles sont bien représentées surtout chez les Vertébrés inférieurs (Poissons) et en particulier chez la Lamproie (Renaut) où elles atteignent des dimensions colossales. Elles ont reçu des noms divers de la part des auteurs qui les ont étudiées (Merkel, Kölliker, Golgi, Manfredi et Rivolta, Schwalbe, Dogiel, Ranvier, W. Krause, Schiefferdecker, Embden, Vogt, G. Sala). Ce sont les cellules *subréticulaires*, *étoilées*, *cellules du fulcrum tangentiel* de W. Muller, les *cellules basales internes* de Ranvier, les *cellules concentriques* de Schiefferdecker, les *cellules horizontales* de Cajal. Celui-ci les distingue en horizontales externes et horizontales internes. Dans certains cas, elles peuvent former un étage au-dessus de la couche plexiforme externe (certains Batraciens) ; elles se disposent alors suivant trois assises, dont les éléments sont respectivement désignés par Renaut sous les noms de cellules basales internes, basales interstitielles et basales externes.

L'étage inférieur de la couche granuleuse interne présente de gros noyaux disposés sur plusieurs rangées. Ils sont entourés d'une masse cytoplasmique piriforme, dont la pointe se dirige vers la couche sous-jacente. Ce sont les *cellules unipolaires* de Ranvier, les *spongioblastes* de W. Müller, les *cellules pararéticulaires* de Kallius, les *cellules amacrines* de Cajal.

7° Couche plexiforme interne (ou *couche moléculaire interne*, *plexus cérébral* de Ranvier, *neurospongium* de W. Müller). — Elle est ordinairement très épaisse chez les Mammifères, en particulier chez le Porc ; elle est au contraire assez mince chez le Chien et le Cheval (Zurn). Elle paraît constituée par des fibrilles entre-croisées en tous sens.

8° Couche des cellules ganglionnaires ou multipolaires. — Ces cellules sont disposées sur une couche et sont plus ou moins serrées suivant les espèces animales. Elles sont très écartées dans la rétine du Cheval et du Porc, très rapprochées au contraire chez le Veau, le Chat, le Chien. Chez un même animal, elles sont rapprochées vers le fond de l'œil et disséminées au contraire vers l'ora serrata. Elles peuvent former, sur les bords de la fovea, jusqu'à 8 ou 10 strates superposées. Les méthodes ordinaires ont permis aux anciens chercheurs de leur attribuer le caractère d'éléments multipolaires. Elles émettent par leur face externe de gros prolongements ramifiés qui se perdent dans la couche plexiforme, et par leur face interne un cylindre-axe qui se rend dans la couche des fibres optiques. Leur corps cellulaire renferme un grand nombre de corps de Nissl. Il possède des dimensions variables (10 à 30 μ en moyenne chez l'Homme) ; ces cellules sont petites et égales vers la fovea centralis et plus volumineuses au contraire vers l'ora serrata.

9° Couche des fibres optiques. — Cette couche est formée par les cylindre-axes des cellules multipolaires. Elle est très mince dans la région périphérique de la rétine et très épaisse vers la papille du nerf optique (fig. 321). Cet épaississement de la couche des fibres du nerf optique se comprend facilement puisque de nouveaux cylindre-axes s'ajoutent toujours aux fibres préexistantes au fur et à mesure qu'on s'éloigne de l'ora serrata. Les fibres optiques rayonnent vers la papille en offrant la disposition suivante. Les faisceaux de fibres émanées des cellules ganglionnaires de la macula lutea. dessinent des cercles concentriques à la périphérie de la macula, et forment une sorte d'anneau périmaculaire, d'où partent les « fibres arciformes » supérieures et inférieures qui se dirigent vers la papille. Des faisceaux rectilignes, à trajet légèrement ascendant, occupent l'espace délimité par les

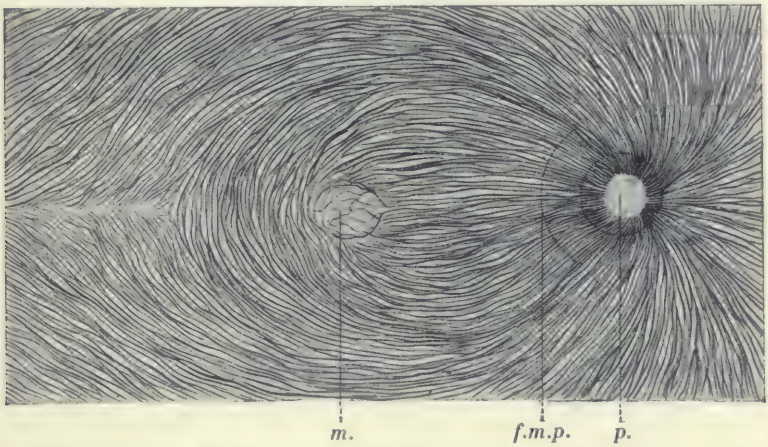

Fig. 321. — *La couche des fibres nerveuses de la rétine.*
Région maculo-papillaire vue de face. D'après Dogiel et Greeff.
m, macula lutea. — *p*, papille. — *fmp*, faisceau maculo-papillaire.

fibres arciformes et réunissent directement la papille à la macula lutea. C'est le *faisceau maculo-papillaire.* Les cylindre-axes émanés des autres points de la rétine rayonnent vers la papille en formant des faisceaux qui ont un trajet ondulé et dessinent une sorte de plexus à mailles allongées d'avant en arrière. Les faisceaux qui occupent le côté nasal de la rétine ont une direction assez exactement radiaire ; ceux qui occupent le côté temporal, dans le voisinage du méridien horizontal, présentent un trajet plus complexe. Ces fibres rencontrent les anneaux périmaculaires, passent au-dessus et au-dessous de ceux-ci et figurent de vastes couches concentriques aux fibres périmaculaires et au faisceau maculo-papillaire. Ils aboutissent à la papille au-dessus et au-dessous du point d'aboutissement des fibres maculaires (Michel) (fig. 321) (1).

Les fibres du nerf optique sont d'ordinaire très ténues et ne se garnis-

(1) Nous avons suivi les fibres des nerfs optiques depuis la périphérie de la rétine jusque vers le nerf optique, au contraire de Michel, qui les suit depuis le nerf optique jusque vers l'ora serrata.

sent de myéline qu'au sortir de la lamina cribrosa. Certains animaux, cependant, possèdent des fibres optiques enveloppées de myéline avant de parvenir au niveau de la papille. On rencontre quelquefois chez l'Homme, à titre d'anomalie, une semblable structure des fibres optiques prépapillaires.



Fig. 322. — *Cellules ou fibres de Muller dans la rétine des Mammifères* (Cheval).

A. Après dissociation des éléments de la rétine. — *cm*, *fm*, cellule de Müller et son prolongement ou fibre qui, du côté interne, s'élargit en un pied conique inséré sur la limitante interne *li*, tandis que du côté externe il se divise en rameaux qui confluent dans la limitante externe *le*; la dissociation a entraîné de part et d'autre de la fibre de Müller des cellules, cellules visuelles *cv*, cellules rétiniennes *cr*, logées dans les niches qui limitent des expansions de la fibre de Müller; elle a entraîné aussi des lambeaux des couches réticulaires externe et interne *cre*, *cri*. × 250.

B. D'après la méthode chromo-argentique. — *cM*, corps cellulaire et noyau de la cellule de Müller. — *e*, expansions surmontant l'extrémité externe de la fibre. Forme variable de la fibre selon les couches de la rétine qu'elle traverse. × 250.

10° Limitante interne. — C'est une mince membrane qui tapisse la couche des fibres du nerf optique et qui la sépare du corps vitré. Elle est constituée par les pieds élargis des cellules de soutien de la rétine ou fibres de Müller. Ils se juxtaposent par leurs bords et sont réunis les uns avec les autres par une sorte de ciment intercellulaire. On peut mettre facilement en évidence ces lignes de soudure en traitant la membrane par une solution argentique (Schelske). Elles dessinent des champs polygonaux irréguliers et représentent une figure endothéliforme.

11° Formation de soutien de la rétine. — Elle est formée par les cellules de Müller, dites aussi fibres de Müller. Chacune de celles-ci renferme un noyau qui occupe l'étage moyen de la couche granuleuse interne. Il est entouré d'une faible masse cytoplasmique granuleuse. De nombreuses lames minces et membraniformes s'en détachent et limitent des fossettes ovalaires à grand axe vertical, dans lesquelles sont logés les corps des cellules bipolaires et amacrines. Elles présentent un étranglement marqué au niveau de la couche plexiforme externe, s'élargissent à nouveau brusquement et s'épanouissent en une série de fines lamelles verticales, fenêtrées, anastomosées les unes avec les autres, qui enveloppent les corps des cellules visuelles dans toute la hauteur de la couche granuleuse externe. Elles se terminent à la surface externe de cette couche, au niveau de la membrane fenêtrée. La partie inférieure des cellules de soutien traverse de haut en bas la couche plexiforme interne, envoie latéralement de courtes expansions filiformes ou lamelleuses, s'élargit en entonnoir entre les cellules ganglionnaires, et se soude avec les extrémités

inférieures des cellules de soutien voisines. On peut donc considérer l'ensemble des cellules de Müller comme un appareil de soutènement à direction surtout radiale. Elles constituent le « fulcrum radial » de la rétine (Renaut), par opposition au « fulcrum tangentiel » de Müller et Ranvier, qui n'existe pas dans la rétine au sens que lui attribuaient ces auteurs (fig. 322).

II. — Structure de la rétine optique étudiée a l'aide des méthodes d'imprégnation.

L'étude de la rétine à l'aide des procédés techniques ordinaires fournit, comme on vient de le voir, des résultats importants. Mais elle ne peut renseigner sur beaucoup de points essentiels, comme le mode de terminaison des ramifications nerveuses, la signification morphologique de nombreux éléments rétiniens, la constitution des couches plexiformes interne et externe. Faisant allusion aux acquisitions des travailleurs de la première époque (H. Müller, Schultze, Kölliker, Hannover, Krause, W. Muller, Schwalbe, Boll, Kühne, Rivolta, Golgi, Ranvier, Schiefferdecker, Kühnt, Borysiekiewicz, etc.), Ramon y Cajal juge ainsi les résultats qu'ils ont obtenus. « ...On détermina le nombre des couches rétiniennes et les propriétés morphologiques des éléments nerveux et épithéliaux; on étudia d'une façon très précise, à l'aide de l'acide osmique, agent fixateur que M. Schultze introduisit dans la technique, la structure fort intéressante des cônes et des bâtonnets; on signala l'existence, sur l'article externe de ces derniers, d'une matière sensible à la lumière, la *photoesthésine*

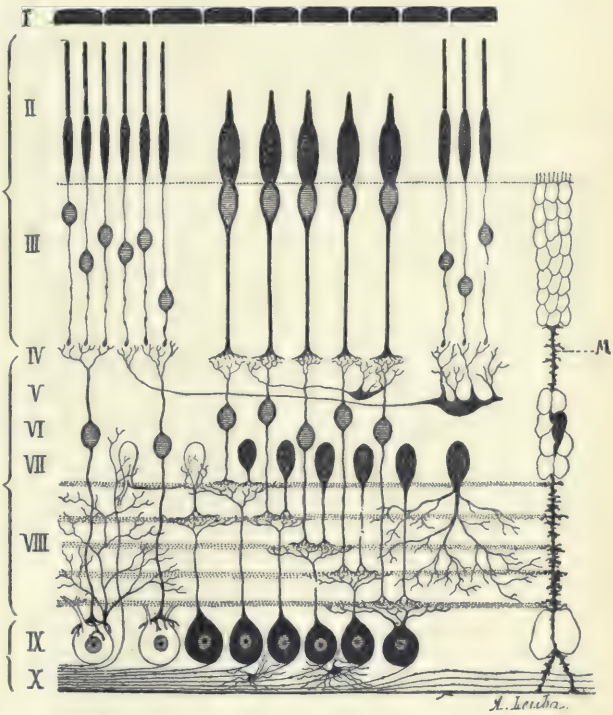

Fig. 323. — *Schéma de la structure de la rétine.*

I, couche des cellules pigmentaires. — II, couche des cônes et bâtonnets. — III, couche granuleuse externe. — IV, couche plexiforme externe. — V, VI, VII, couche granuleuse interne avec : V, cellules horizontales. — VI, couche de noyaux de bipolaires et des cellules de soutien. — VII, couches des cellules amacrines. — VIII, couche plexiforme externe et ses cinq étages. — IX, couche des cellules ganglionnaires. — X, couche des fibres optiques. — *M*, cellules de Müller dont les extrémités forment les membranes limitantes interne et externe. D'après Greeff.

de Boll et de Kühne ; on arriva à individualiser les diverses espèces d'éléments qui sont mélangés dans la zone des grains internes (spongioblastes de Müller, cellules subréticulaires, etc.). Cependant, malgré tant d'efforts, deux points restaient entourés d'obscurité : la structure des couches dites moléculaire ou réticulaire, et le mode de terminaison des fines expansions des cellules rétiniennes. On ignorait même le mode de connexion entre les pieds des cellules visuelles et les cellules qui interviennent dans la formation de la couche intergranuleuse ou réticulaire externe. C'était donc là la tâche réservée aux chercheurs de la deuxième époque. »

Nous savons déjà que cette deuxième époque est caractérisée par l'application à la rétine de procédés techniques spéciaux employés pour l'étude des éléments nerveux. Nous résumerons les données importantes acquises grâce à leur emploi surtout d'après l'étude de Ramon y Cajal sur la rétine des Vertébrés. Les résultats obtenus par ce biologiste et par ses successeurs ont permis de distinguer les éléments nerveux rétiniens en trois catégories si on se place au point de vue de leurs rapports morphologiques et de leur signification fonctionnelle vraisemblable :

1° Les *éléments nerveux à conduction centripète.* — Ceux-ci comprennent trois neurones superposés et articulés les uns avec les autres par leurs ramifications dendritiques. Ce sont : *a*) le neurone externe ou premier neurone rétinien. Il est constitué par les cellules visuelles, cellules à cônes et cellules à bâtonnets ; *b*) le neurone moyen ou deuxième neurone rétinien. Il est formé par les cellules bipolaires, à l'ensemble desquelles on donne aussi le nom de ganglion rétinien ; *c*) le neurone interne ou troisième neurone rétinien, qui comprend les cellules ganglionnaires ou multipolaires (ganglion optique) ;

2° Les *éléments nerveux d'association.* — Ils comprennent les cellules horizontales et les cellules amacrines qui se trouvent situées dans les étages superficiel et profond de la couche granuleuse interne ;

3° Les *éléments nerveux à conduction centrifuge.* — Ce sont des fibres nerveuses qui viennent du cerveau et qui s'arborisent au niveau de la face externe de la couche plexiforme interne (fig. 323).

1° Éléments a conduction centripète. Les trois neurones rétiniens. — A. **Premier neurone rétinien. Les cellules visuelles.** — La méthode chromo-argentique colore dans leur totalité les cellules à cônes et à bâtonnets. Ces cellules forment, parmi les couches distinguées au moyen des anciennes méthodes techniques, la couche des cônes et bâtonnets, celle des grains externes et une partie de la couche plexiforme externe. Les cônes et bâtonnets sont colorés en noir, les noyaux des cônes sont en clair sous la limitante externe, les noyaux des bâtonnets sont plus petits et se trouvent à tous les niveaux de la couche granuleuse externe. Les corps des cellules visuelles ont la forme de fibres. Les fibres de cônes sont épaisses, presque rectilignes, et se terminent par un épaississement garni de fines expansions horizontales dans l'étage inférieur de la couche plexiforme externe. Les fibres de bâtonnets sont très déliées, flexueuses, variqueuses ; elles s'arrêtent au niveau de l'étage le plus superficiel de la zone plexiforme externe et présentent à leur extrémité un bouton sphérique ou ovalaire. Cajal

nie l'existence d'expansions qui partiraient de ces boutons et les relieraient avec les cellules sous-jacentes (Tartuferi, Baquis, Dogiel).

Les recherches récentes ont permi de constater que les bâtonnets et les cônes ont une structure fibrillaire comme les autres éléments nerveux. Les bâtonnets renferment des neurofibrilles qui occupent toute l'étendue de la cellule visuelle (C. Schneider (fig. 324).

B. **Deuxième neurone rétinien. Les cellules bipolaires.** — Leurs noyaux occupent la zone moyenne de la couche granuleuse interne et leurs corps

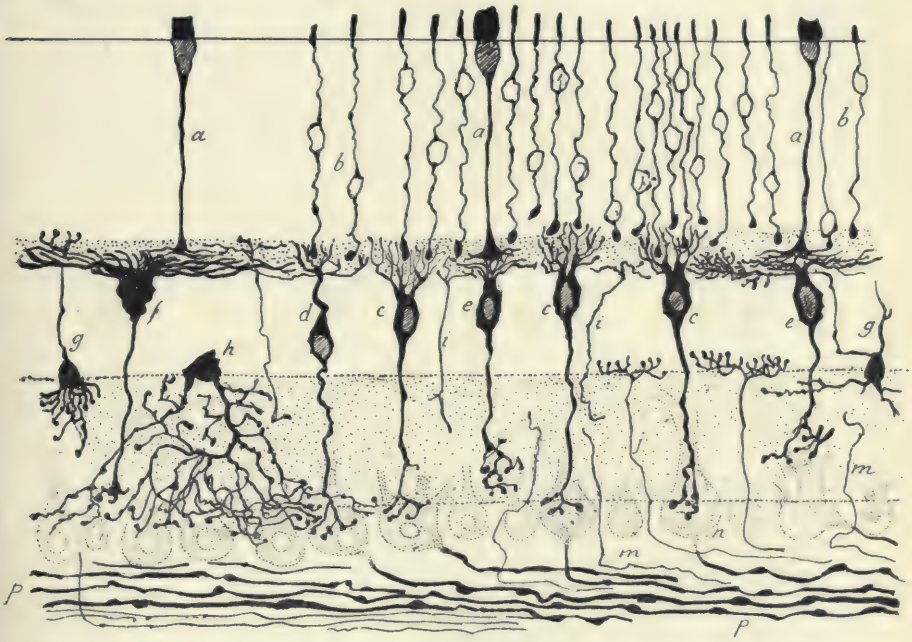

Fig. 324. — *Rétine de Chien adulte.*

a, fibre de cône. — *b*, grain et fibre de bâtonnet. — *c*, cellule bipolaire avec panache ascendant vertical en rapport avec les fibres de bâtonnet. — *e*, cellule bipolaire avec panache supérieur horizontal, en rapport avec un cône. — *f*, cellule bipolaire géante avec panache supérieur aplati. — *h*, cellule amacrine diffuse, dont les expansions dendritiques variqueuses se mettent en rapport avec les cellules ganglionnaires. — *i*, fibre nerveuse ascendante. — *j*, fibre centrifugale. — *g*, cellules particulières qui s'imprègnent rarement. — *n*, cellules ganglionnaires. — *m*, fibre nerveuse qui se perd dans la couche plexiforme interne; *p*, fibres optiques. D'après R. y Cajal.

cellulaires émettent chacun deux expansions, une ascendante et une descendante. L'expansion ascendante est épaisse et se ramifie au niveau de la zone plexiforme externe; l'expansion descendante se termine par une arborisation courte et variqueuse aux divers niveaux de la couche plexiforme interne. Les arborisations qui terminent les fibres des cellules bipolaires sont désignées sous le nom de « panaches », panache ascendant pour l'expansion supérieur, — panache descendant pour l'expansion inférieure. Si l'on compare la hauteur et la forme du panache ascendant des différentes cellules bipolaires, on est amené à ranger ces derniers éléments en trois catégories (fig. 325) :

1° Les cellules bipolaires à panache vertical ou destiné aux bâtonnets ;

2° Les cellules bipolaires à panache aplati ou destiné aux cônes ;

3° Les cellules bipolaires géantes ou à panache externe très étendu.

a) Les *cellules bipolaires à panache vertical*, déjà vues par Tartuferi, ont une expansion ascendante, très courte le plus souvent, qui donne naissance à un plus ou moins grand nombre de branches; celles-ci se divisent à angle aigu et se terminent dans l'étage supérieur de la zone plexiforme externe. Les espaces compris entre les dichotomies des fibrilles ascendantes coïncident avec les dimensions et la forme des sphérules terminales des bâtonnets. Chacun de ces espaces peut loger une sphérule ; il s'ensuit que plusieurs bâtonnets sont en rapport avec le panache ascendant d'une cellule bipolaire. Les bipolaires destinées aux bâtonnets peuvent se classer en géantes et en petites; mais tous les intermédiaires existent entre ces deux

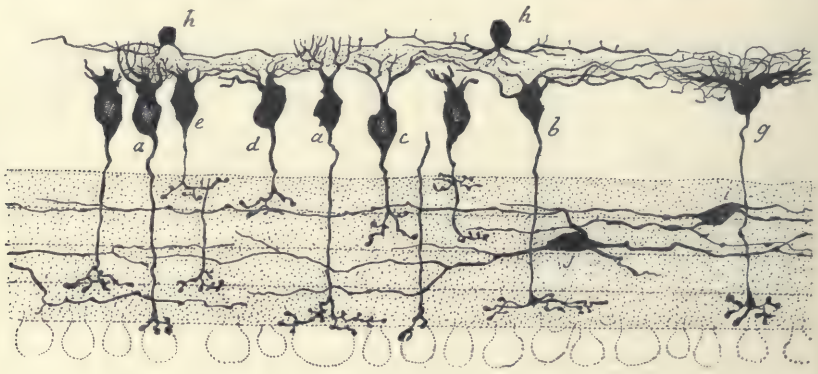

Fig. 325. — *Cellules nerveuses de la rétine du Bœuf.*

a, cellule bipolaire avec panache ascendant vertical. — *b*, cellule bipolaire avec panache ascendant aplati destiné aux cônes. — *cde*, bipolaires de la même catégorie. — *g*, cellules bipolaires avec panaches ascendants aplatis de grande extension. — *h*, cellule arrondie située en dehors de la couche plexiforme externe. — *i*, cellule amacrine située dans la couche plexiforme interne au niveau du deuxième étage. — *j*, cellule amacrine du troisième étage. D'après R. y Cajal.

variétés. Les géantes possèdent un panache supérieur si riche en ramilles qu'il peut se mettre en relation avec 15 ou 20 sphérules de bâtonnets ; le panache des petites est de dimensions restreintes et ne s'articule qu'avec trois ou quatre sphérules de bâtonnets.

La fibre descendante de ces cellules bipolaires s'enfonce plus ou moins profondément dans la couche sous-jacente, se décompose en une arborisation courte et variqueuse et peut s'étaler dans l'un quelconque des étages de la zone plexiforme interne.

b) Les *cellules bipolaires à panache horizontal* ont leur corps cellulaire situé le plus souvent au voisinage des cellules amacrines. Leur prolongement ascendant, court et trapu, se dirige vers l'étage inférieur de la couche plexiforme externe, se ramifie et donne naissance à des branches qui s'entrecroisent dans le sens horizontal. Elles se mettent en rapport avec les arbo-

risations terminales des fibres de cônes, qui descendent jusqu'à l'étage inférieur de la couche plexiforme externe.

Le prolongement descendant gagne la couche plexiforme interne et s'épanouit dans cette couche en une arborisation aplatie et variqueuse. Ces arborisations se terminent dans l'un des cinq étages de la couche plexiforme interne et forment ainsi cinq plexus superposés. La tige descendante chez les Batraciens, Reptiles, Oiseaux, porte une arborisation terminale et des arborisations collatérales. Chez les Mammifères, on observe quelquefois sur le prolongement descendant une ou plusieurs branches collatérales, mais cette disposition est tout à fait exceptionnelle.

c) Les *cellules bipolaires géantes* sont également destinées aux cônes. Ce sont des éléments à corps cellulaire très volumineux situé au-dessous de la couche plexiforme externe. Son extrémité supérieure donne naissance à de nombreuses expansions qui s'étalent horizontalement et se mettent en rapport de préférence avec les panaches terminaux des cônes. Dans certains cas, des épines ascendantes se détachent de ce plexus horizontal, s'engagent dans l'étage supérieur de la couche plexiforme externe et s'articulent avec les sphérules terminales des bâtonnets. La branche descendante s'arborise en un panache aplati et variqueux, toujours situé dans le cinquième étage de la couche plexiforme interne.

Certaines cellules bipolaires présentent une disposition spéciale chez les Batraciens, Reptiles et Oiseaux. Une expansion flexueuse, dépourvue de collatérales et de ramifications terminales, se détache de la région centrale de leur panache ascendant et se termine par une grosse extrémité renflée, appelée *massue de* Landolt. Celle-ci est connue depuis longtemps et a été mise en évidence par de nombreux auteurs (Hoffmann, Ranvier) qui avaient pu constater ses rapports avec les cellules bipolaires. Les massues de Landolt se rencontrent à la surface de la couche granuleuse externe et leur extrémité s'avance jusqu'au niveau de l'article interne des cônes et bâtonnets. Dogiel affirme qu'elles existent chez les Mammifères et que les cellules bipolaires envoient dans la couche des grains externes des prolongements obliques et très allongés (prolongements intraépithéliaux des cellules bipolaires) ; ils correspondent aux massues de Landolt, mais n'en possèdent pas les caractères morphologiques. Ramon y Cajal et Kallius nient l'existence de ces fibres chez les Mammifères.

Les nouvelles méthodes à l'argent réduit ont permis de mettre en évidence les neurofibrilles des bipolaires. Elles ont été trouvées par Van der Stricht et Vermes. Vermes a observé dans ces éléments quatre à six fibrilles dont l'une est très volumineuse, traverse le milieu de la cellule et ne fournit aucune ramification latérale. Les autres, au contraire, donnent des ramifications très fines qui forment un réseau dans le corps cellulaire. Toutes ces fibrilles se réunissent au niveau du pôle inférieur de la cellule et pénètrent dans le prolongement qui s'en détache. Elles n'ont pu être suivies dans les fines ramifications des panaches des bipolaires.

C. **Troisième neurone rétinien.** — *Les grandes cellules ganglionnaires.* — Le corps cellulaire de ces éléments donne naissance à un cylindre-axe par son pôle inférieur. Le pôle supérieur émet un grand nombre d'expan-

sions protoplasmiques qui se ramifient abondamment et s'étendent à une distance très considérable du corps cellulaire. Les résultats fournis par l'imprégnation chromo-argentique ont permis de répartir ces éléments en plusieurs catégories, suivant la forme et la taille de leur arborisation protoplasmique et suivant l'étage de la couche plexiforme interne où elle se ramifie. Ramon y Cajal distingue ainsi chez les Mammifères: 1° des cellules monostratifiées; 2° des cellules bi-et multistratifiées; 3° des cellules ganglionnaires diffuses (fig. 326 et 327.)

Les *cellules monostratifiées* peuvent être plus ou moins volumineuses et appartiennent ainsi au type géant, au type petit, ou au type moyen. Leurs dendrites s'arborisent en un plexus horizontal qui s'étale dans le premier, deuxième, troisième, quatrième ou cinquième étage de la couche plexiforme interne. Aussi Ramon y Cajal distingue-t-il des cellules monostratifiées du premier, second, troisième, quatrième et cinquième étage. — Les

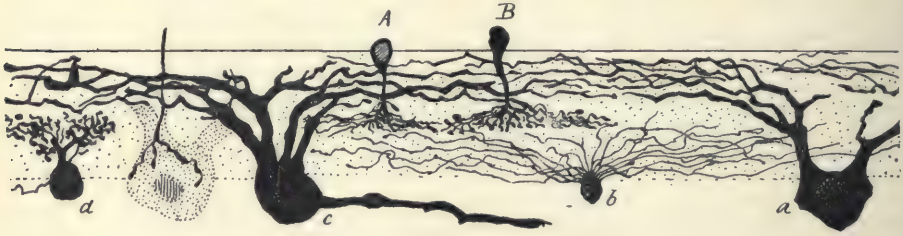

Fig. 326. — *Rétine de Chien.*

a, cellule ganglionnaire géante qui répand ses expansions dans le premier et dans une partie du deuxième étage. — *b*, cellule ganglionnaire petite dont les multiples prolongements protoplasmiques se répandent dans le cinquième étage. — *c*, cellule géante, dont les dendrites se rendent surtout dans le deuxième étage. — *d*, cellule ganglionnaire petite qui se ramifie dans le cinquième étage. — *A*,*B*, spongioblastes. D'après R. y Cajal.

cellules ganglionnaires stratifiées sont des éléments dont les branches se ramifient le plus souvent dans le deuxième et le quatrième étage. On les distingue aussi en un type géant et en un type petit (fig. 327).

Les *cellules ganglionnaires diffuses* sont des éléments dont les expansions s'arborisent dans les cinq étages de la couche plexiforme interne. Ajoutons que certains auteurs (Dogiel, Greeff, Renaut, Kallius) ont observé, surtout chez l'Homme, des cellules ganglionnaires réunies deux à deux par l'intermédiaire d'un pont protoplasmique volumineux. Ce pont présente quelquefois une grande longueur, mais il est très court le plus souvent. Ce sont les « cellules ganglionnaires jumelles », dont une seule envoie dans la couche sous-jacente un prolongement cylindre-axile.

Cajal et Vermes ont étudié les neurofibrilles des grandes cellules ganglionnaires de la rétine. Cajal décrit dans les cellules ganglionnaires géantes et dans les cellules ganglionnaires plus petites de nombreuses fibrilles qui courent entre les mottes de la substance tigroïde et s'unissent avec les faisceaux fibrillaires des dendrites. Dans le voisinage du noyau, les neurofibrilles s'anastomosent les unes avec les autres par des faisceaux secondaires. Les fibrilles sont particulièrement faciles à voir dans les cellules qui sont pauvres en mottes tigroïdes. Il existe deux réseaux différents à

l'intérieur de la cellule : un réseau épais formé de fibres proportionnellement volumineuses qui se trouve dans le voisinage du noyau, et un deuxième réseau plus lâche situé à la périphérie de la cellule et appelé le « réticulum corticale » ou « exoplasmaticum ». On voit souvent que les neurofibrilles du réseau périnucléaire sont épaisses et rassemblées en un faisceau dense; elles traversent la zone exoplasmatique, pour se rendre dans les dendrites, tandis que les fibrilles du plexus cortical sont rares et forment un réseau diffus. A mesure que les volumineux dendrites s'écartent de la cellule, les fibrilles se rassemblent en un faisceau épais. Les neurofibrilles paraissent s'écarter les uns des autres au niveau des varicosités et

Fig. 327. — *Diverses formes de cellules ganglionnaires dans la rétine du Lézard vert.*

DF, deux cellules ganglionnaires à panaches granuleux destinés au quatrième étage. — *E*, cellule ganglionnaire à panache délicat qui remplit le troisième, le quatrième et la moitié supérieure du cinquième étage. — *G*, cellule ganglionnaire dont les branches se rendent au premier étage. — *H*, cellule polystratifiée formant des plexus dans le deuxième, le troisième et le quatrième étage. — *I*, cellule piriforme géante à prolongement ascendant très robuste qui, après avoir atteint le deuxième étage, s'y décompose en une ramification aplatie à branches fort épaisses et flexueuses. D'après Cajal.

forment souvent des réseaux très fins au niveau des angles de bifurcation. Cajal n'a pas observé la variété de fibrilles admise par Embden qui passeraient directement d'un dendrite dans un autre. Le cylindre-axe est facile à voir; il ne porte pas de collatérales, ne se divise pas et montre souvent au voisinage de son cône d'origine les neurofibrilles qui proviennent des deux plexus intracellulaires et qui sont étroitement serrées les unes contre les autres.

2° Éléments d'association. — Ces éléments sont représentés par deux sortes de cellules : les cellules horizontales et les cellules unipolaires ou amacrines.

A. **Cellules horizontales.** — Les cellules horizontales des Mammifères doivent être classées en deux catégories suivant la situation qu'elles occupent au niveau de la face supérieure de la couche granuleuse interne : 1° les cellules horizontales externes situées dans la zone plexiforme externe; 2° les cellules horizontales internes plus volumineuses. Ces der-

niers éléments se subdivisent en cellules avec expansions protoplasmiques descendantes et en cellules qui en sont dépourvues (fig. 328).

a) Les *cellules horizontales externes* peuvent être distinguées en grandes et petites suivant les dimensions de leur corps protoplasmique. Elles émettent un nombre très considérable d'expansions qui se ramifient en sens horizontal et qui envoient des épines ascendantes jusqu'à l'étage supérieur de la couche plexiforme externe. Le cylindre-axe de ces cellules émet sur son trajet de fines collatérales, possède souvent une direction flexueuse, et

FIG. 328. — *Rétine du Bœuf.*

a, cellule horizontale interne avec un prolongement descendant. — *b*, autre cellule de la même catégorie sans prolongement descendant. — *c*, cellule amacrine à deux branches qui divergent dans la couche plexiforme interne. — *d*, grosse cellule amacrine pour le quatrième étage. — *e*, petite cellule ganglionnaire qui se ramifie dans le deuxième étage. — *f*, *g*, *h*, *i*, *j*, différents types des cellules névrogliques. — *k*, cellule amacrine interstitielle dont les prolongements s'épanouissent dans deux étages D'après R. Y CAJAL.

se termine par quelques ramuscules dans l'étage superficiel de la couche plexiforme externe.

b) Les *cellules horizontales internes* se divisent, comme nous l'avons vu, en deux variétés.

α) Les cellules horizontales internes pourvues d'expansions protoplasmiques descendantes sont des éléments à corps cellulaire volumineux; leur base tournée vers le haut émet un grand nombre de dendrites épais qui se résolvent tout de suite en panaches rameux et courts. Le sommet inférieur donne naissance à une expansion descendante qui traverse la couche des grains internes, gagne la zone plexiforme interne, et se divise en deux branches. Celles-ci s'écartent en direction opposée, se dichotomisent parfois pour constituer un plexus horizontal très riche, ou se terminent sans se diviser en s'amincissant de plus en plus. On peut aussi observer deux expansions protoplasmiques descendantes au lieu d'une seule. Le cylindre-axe, fort épais, parcourt un trajet considérable, ne présente aucune collatérale et se termine sans doute, d'après RAMON Y CAJAL, dans la couche plexiforme

externe par des arborisations étendues et volumineuses. Ces cellules ont été bien vues par Tartuferi, Baquis, Dogiel.

β) Les cellules horizontales internes dépourvues d'expansions protoplasmiques descendantes sont les unes des éléments fusiformes ou semilunaires, pauvres en expansions dendritiques, les autres des éléments parfois très volumineux et munis d'un nombre considérable de prolongements divergents. Leur cylindre-axe est très long, et son trajet est semblable à celui des cellules à prolongement descendant.

Les cellules horizontales, primitivement considérées comme des élé-

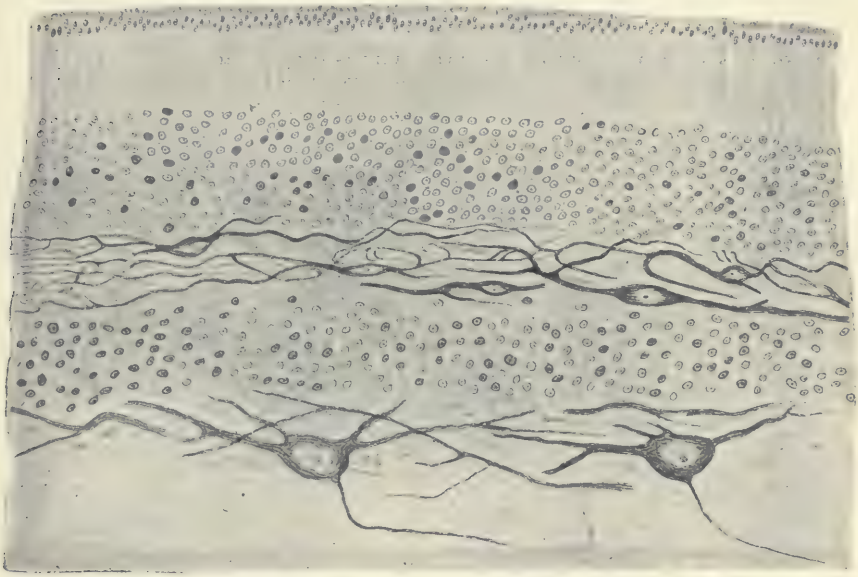

Fig. 329. — *Coupe de rétine de Chat.* Méthode de Cajal (nitrate d'argent, hydroquinone) La figure est demi-schématique. Neurofibrilles dans les cellules horizontales qui sont en connexion avec les vaisseaux sanguins et dans les grandes cellules ganglionnaires. D'après G. Sala.

ments de soutien de la rétine, ont été reconnues comme des éléments nerveux tout d'abord par Rivolta, puis par Tartuferi, Dogiel, Cajal, Kallius, Schäfer, Embden et Vogt. Toutefois, certains auteurs récents (Neumayer, G. Sala) mettent à nouveau en doute leur nature nerveuse et se demandent si elles ne représentent pas des éléments de soutien. D'après Marenghi, elles sont en partie des cellules nerveuses typiques, en partie des cellules gliales, de telle sorte que les opinions des anciens auteurs se trouvent jusqu'à un certain point confirmées. Il a montré en outre que le prolongement cylindre-axile de ces cellules se dirige vers la couche granuleuse externe, envoie çà et là quelques collatérales, et se divise en trois ou quatre branches dont chacune donne naissance à une arborisation délicate qui est située entre les grains des cellules visuelles. En outre, d'après Kallius, il existe aussi une sorte de grosses cellules horizontales qui envoient dans la pro-

fondeur une expansion qui traverse radiairement la couche granuleuse interne et se termine dans la couche plexiforme sous-jacente par un bouquet de fins ramuscules.

Les cellules horizontales sont riches en neurofibrilles (Embden, Vogt, G. Sala, Cajal). On trouve autour du noyau une zone abondante en cytoplasme, pauvre en fibrilles et en dehors une couche périphérique plus dense, avec des faisceaux très puissants de fibrilles qui passent directement d'un dendrite dans un autre. Elles sont agencées en faisceaux jusque dans les dernières branches dendritiques. Il n'existe pas en général d'anastomoses intracellulaires entre ces fibrilles (Sala, Ramon y Cajal). Le cylin-

Fig. 330. — *Cellule horizontale vue sur une coupe frontale de la rétine de Chat.*
Neurofibrilles dans le corps cellulaire et dans les dendrites. Connexion de certains de ceux-ci avec un capillaire sanguin. D'après G. Sala.

dre-axe se détache souvent des dendrites ; il est facile à reconnaître au rapprochement des fibrilles. D'après G. Sala, un certain nombre des prolongements issus de ces cellules entrent en connexion avec les vaisseaux capillaires ; leurs extrémités décrivent autour d'eux un ou plusieurs tours de spire ou se ramifient en un certain nombre de branches qui les enveloppent (fig. 329 et 330).

B. **Cellules amacrines.** — Nous savons déjà qu'elles sont localisées dans l'étage inférieur de la couche des grains internes. Elles présentent ce caractère d'être dépourvues de prolongement cylindre-axile (1) et de posséder un grand nombre de prolongements protoplasmiques qui forment des plexus au niveau des différents étages de la couche réticulaire interne. Cette disposition planimétrique des expansions issues de

(1) D'où leur nom : α, particule privative ; μακρός, long ; ινος, fibre.

certaines cellules amacrines est beaucoup moins nette chez les Mammifères que chez les autres Vertébrés. Elle n'a pas été observée par les premiers auteurs qui ont fait l'étude de ces éléments (Tartuferi, Baquis, Dogiel). Ces auteurs n'ont reconnu que les amacrines dont les prolongements se ramifient sans ordre dans la couche plexiforme ; ils les ont désignées sous le nom de *spongioblastes*. En se basant sur le mode de distribution de leurs prolongements, Cajal a divisé les amacrines en diffuses et stratifiées (fig. 331).

a) Les *cellules amacrines diffuses* envoient leurs dendrites dans toute l'épaisseur de la couche plexiforme interne. Les ramilles terminales issues

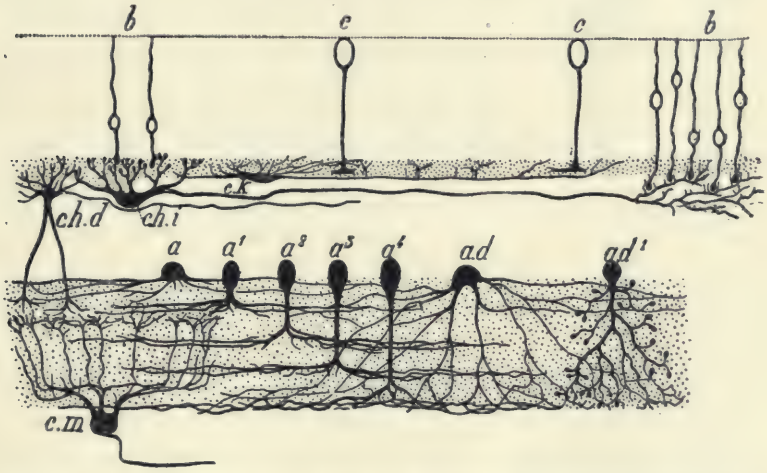

Fig. 331. — *Coupe verticale de la rétine d'un Mammifère; les éléments d'association.* Méthode de Golgi.

bb, fibres de bâtonnets. — *c*, les fibres de cônes. — *ck*, une cellule horizontale petite ou externe, associant plusieurs pieds de cônes. — *chi*, une cellule horizontale interne ou grande, associant des bâtonnets en groupes nombreux situés à de grandes distances. — *chd*, une cellule horizontale à appendices protoplasmiques descendants dans la couche plexiforme interne. — a, a^1, a^2, a^3, a^4, spongioblastes ou cellules amacrines, stratifiées chacune dans l'un des étages de la couche plexiforme interne. — ad, ad^1, amacrines diffuses de deux formes différentes. — *cm*, cellule multipolaire bistratifiée. D'après Cajal.

des divisions répétées des grosses branches protoplasmiques semblent toutefois s'accumuler de préférence dans le cinquième étage, au-dessus des cellules ganglionnaires. Ces amacrines diffuses sont de taille différente ; aussi Cajal distingue-t-il les petites amacrines diffuses et les grandes amacrines diffuses.

b) Les *cellules amacrines stratifiées* envoient dans la couche plexiforme sous-jacente des expansions qui se ramifient en direction horizontale dans l'un des cinq étages de cette couche. Aussi y a-t-il lieu de considérer des amacrines stratifiées du premier, deuxième, troisième, quatrième et cinquième étage. De plus, Cajal a également trouvé dans la rétine des Mammifères des amacrines éparses dans la zone plexiforme interne. Ce sont les « amacrines déplacées », dont les dendrites s'épanouissent en plexus horizontaux.

L'existence d'éléments cellulaires dans l'épaisseur de la zone plexiforme interne avait été signalée antérieurement par Nagel, H. Müller et Borysiekiewicz. Cajal a montré qu'elles siègent de préférence au niveau du deuxième étage de la zone plexiforme.

C. **Spongioblastes d'association.** — Outre les amacrines qui jouent un rôle d'association entre les panaches terminaux des bipolaires et les prolongements protoplasmiques des cellules ganglionnaires, on trouve aussi dans l'étage inférieur de la couche granuleuse interne d'autres cellules unipolaires désignées par Ramon y Cajal sous le nom de *spongioblastes d'association*. Ces cellules sont très abondantes chez les Oiseaux; elles existent aussi chez les Reptiles et les Mammifères. Leurs corps cellulaires sont situés généralement un peu au-dessus des cellules amacrines ; ils envoient en dedans un prolongement protoplasmique qui se ramifie dans l'étage supérieur de la couche plexiforme, et un prolongement cylindre-axile extrêmement long, dirigé horizontalement, et terminé par une arborisation serrée qui siège au-dessus du second étage de la couche plexiforme. Les fibres centrifuges de la rétine se terminent sans aucun doute autour du corps cellulaire de ces spongioblastes. Marenghi a vu également des cellules, offrant les caractères des spongioblastes, fournir un long cylindre-axe qui se dirige vers les couches les plus externes de la rétine; ces spongioblastes ne sont pas en relation directe avec les cellules visuelles, mais se mettent exclusivement en rapport avec les panaches des bipolaires, avec les prolongements protoplasmiques des cellules ganglionnaires et des cellules amacrines et avec les extrémités des fibres centrifuges.

3° Fibres centrifuges. — Les fibres centrifuges sont les cylindre-axes de cellules nerveuses comprises dans les corps genouillés externes. Ramon y Cajal a réussi à les mettre en évidence chez certains Mammifères, où elles sont plus difficiles à imprégner que chez les Oiseaux par exemple (Dogiel). Chez le Chien, elles se détachent de la couche des fibres optiques, montent jusqu'à la couche des cellules amacrines, et se terminent par une arborisation qui enveloppe le corps et la tige descendante des spongioblastes. Cajal a également constaté dans les mêmes rétines d'autres fibres qui proviennent de la couche des fibres optiques, remontent dans la zone plexiforme et deviennent horizontales aux différents étages de cette zone sans qu'on puisse se rendre compte de leur mode de terminaison. Une troisième catégorie de fibres s'observent dans la couche plexiforme interne ; elles suivent un trajet horizontal, s'infléchissent à angle droit et se résolvent en branches variqueuses dans la couche plexiforme externe.

4° Névroglie rétinienne. — Les imprégnations par la méthode au chromate d'argent complètent les notions fournies par les dissociations et mettent en évidence non seulement les cellules de Müller, mais aussi une deuxième sorte d'éléments de soutien, les cellules en araignée ou névrogliques.

Les images des cellules de Müller imprégnées par le chromate d'argent montrent nettement : 1° que les corps des cellules visuelles sont entourés

par les expansions lamelleuses issues de la région supérieure des cellules de Müller (1); 2° que ces expansions manquent ou sont à peine indiquées au niveau de la couche plexiforme externe; aussi les rapports par contiguïté entre les fibres de cette couche peuvent-ils s'établir facilement; 3° que les lames cytoplasmiques sont courtes au niveau de la couche des grains internes et n'isolent qu'imparfaitement les cellules bipolaires et les amacrines ; 4° qu'au niveau de la couche plexiforme interne les cellules de Müller envoient latéralement des épines très délicates, finement ramifiées et terminées librement ; elles ménagent des fentes horizontales qui logent les fibres de cette couche. Le pied des cellules de Müller est souvent bifurqué au niveau de la zone des fibres optiques et livre passage à un faisceau nerveux; cette division en deux et même en trois pieds est d'autant plus marquée qu'on se rapproche plus de la papille et que la couche des fibres optiques devient plus épaisse. Chez les Reptiles et les Oiseaux, les cellules de Müller se divisent au niveau de la couche plexiforme interne en un nombre considérable de filaments descendants qui se terminent chacun par un épaississement situé dans la limitante interne (Ramon y Cajal) (fig. 332).

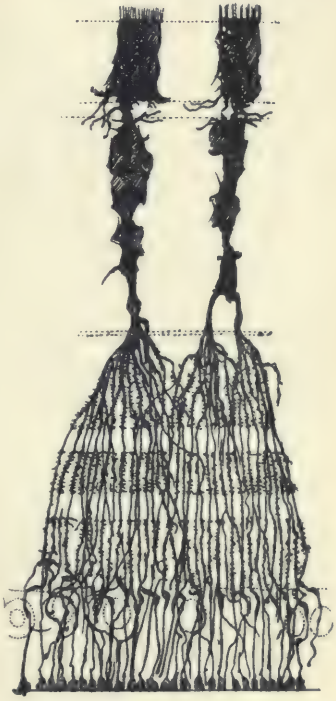

Fig. 332. — *Cellules de Müller dans la rétine des Oiseaux* (Poulet). D'après R. y Cajal.

Les *cellules en araignée* ou cellules névrogliques sont localisées dans la couche des fibres optiques. On peut les distinguer en deux sortes d'après leur situation. Les premières occupent la couche des cellules ganglionnaires; leur corps cytoplasmique émet des filaments fins qui se distribuent dans le tiers inférieur de la couche plexiforme interne, et des faisceaux de ramilles qui suivent la direction des fibres optiques et se terminent entre ces dernières. Les secondes sont situées au milieu des fibres optiques. Leur corps cellulaire envoie des faisceaux de fibrilles dont la plupart sont parallèles aux fibres optiques et dont les autres se dirigent en dehors et peuvent se ramifier dans l'étage inférieur de la couche plexiforme interne. Les cellules névrogliques de la papille sont petites et munies de ramuscules fins et serrés, dont la plupart sont orientés en dedans. D'après Krückmann, les cellules névrogliques constituent des gaines périvasculaires qui sont en connexion les unes avec les autres, avec les cellules en araignée de la couche des fibres optiques, avec les cellules de Müller et avec les limitantes. Tous ces éléments de soutien de la rétine forment donc un réseau continu. Cette disposition rappelle celle que Held a décrite dans l'écorce cérébrale.

(1) Ces expansions représentent sans doute les excroissances périphériques développées aux dépens de la membrane réticulée superficielle (Lebouco).

III. — Constitution des couches rétiniennes.

Si nous superposons les données fournies par les méthodes d'imprégnation et les résultats obtenus par les méthodes banales, il devient facile d'interpréter la topographie de la rétine et de s'expliquer la structure de ses différentes couches.

La *couche des cônes et bâtonnets* représente seulement l'ensemble des expansions photo-réceptrices supportées par les cellules visuelles. Rappelons que la région profonde de ces segments est entourée par la membrane fenêtrée d'où se détachent les corbeilles fibrillaires et qui forme la *limitante externe.*

La *couche des grains externes* est constituée par les noyaux et les corps cellulaires des cellules visuelles ou premiers neurones rétiniens. Elle peut aussi renfermer dans sa partie inférieure des cellules horizontales déplacées. Tous ces éléments sont isolés les uns des autres par des gaines lamelleuses issues de la région supérieure des cellules de Müller.

La *couche plexiforme externe* renferme dans son étage supérieur les pieds des fibres de bâtonnets et les panaches ascendants des bipolaires à bâtonnets ; dans son étage inférieur, les arborisations terminales des fibres de cônes et les panaches supérieurs et aplatis des bipolaires à cônes ; elle renferme aussi les expansions des cellules horizontales, quelquefois des cellules horizontales externes, et enfin les fibrilles latérales des cellules de Müller.

La *couche des grains internes* comprend dans son étage moyen les noyaux des cellules bipolaires (deuxième neurone rétinien), leurs corps cellulaires avec leurs deux prolongements ; dans son étage supérieur, les cellules horizontales ; dans son étage inférieur, les cellules unipolaires ou amacrines et les spongioblastes. Aussi Cajal distingue-t-il ces trois assises sous les noms de couche des cellules horizontales, couche des cellules bipolaires, couche des amacrines. Elle est aussi formée par les noyaux et la région moyenne des cellules de Müller. Les arborisations terminales des fibres centrifuges terminales s'épanouissent dans la zone inférieure de cette couche.

La *couche plexiforme interne* est formée par les prolongements protoplasmiques des bipolaires, des amacrines et des cellules ganglionnaires. Ces prolongements s'étalent horizontalement en étages superposés. Il existe toutefois un grand nombre de cellules dont les prolongements se répandent dans toute l'épaisseur de la couche plexiforme (amacrines et ganglionnaires diffuses). Celle-ci renferme également les fibres centrifuges, la zone inférieure des cellules de Müller et les expansions cytoplasmiques des cellules en araignée de la couche ganglionnaire.

La *couche des cellules ganglionnaires* comprend les corps des cellules multipolaires et les plus gros troncs dendritiques qui s'en détachent. Elle renferme aussi les panaches inférieurs des bipolaires qui peuvent descendre jusque sur le corps des cellules ganglionnaires, les corps cellulaires et les expansions des cellules en araignée les plus externes, l'extrémité inférieure des cellules de Müller, les fibres centrifuges au début de leur parcours ascendant.

La *couche des fibres nerveuses* renferme les cylindre-axes des cellules ganglionnaires qui convergent vers la papille et constituent la majeure partie du nerf optique; — les fibres centrifuges issues du corps genouillé externe; — les cellules en araignée internes et les pieds des cellules de Müller qui, par leur juxtaposition, édifient la *limitante interne*.

Nous connaissons la structure de la rétine optique en général ; il nous reste à étudier une région où elle présente dans sa structure des modifications considérables et importantes. C'est la fovea centralis ou macula lutea.

IV. — Fovea centralis.

Cette région rétinienne est située sur l'axe optique de l'œil, en dehors et un peu au-dessous de la papille. C'est une fossette peu profonde, large de 1 mm. 7 environ (Dimmer), formée en dehors par un bourrelet circulaire et au centre par une région amincie, le *fundus foveæ*. La région de la fovea et aussi la zone immédiatement avoisinante sont colorées en jaune sur les rétines de l'Homme et de quelques Singes, d'où son nom de « tache jaune » ou « macula lutea ». Les autres Mammifères ne possèdent pas de fovea; mais une région de leur rétine présente les mêmes caractères que les bords de la fovea chez l'Homme; c'est l'*area centralis* (Chiewitz). Celle-ci est d'autant plus étendue que les animaux ont une vision moins distincte.

La structure de la fovea répond à une adaptation physiologique spéciale qui est la vision précise de la forme des objets. La constitution des couches rétiniennes, leur disposition, leur nombre, leur épaisseur sont profondément modifiées, surtout celle des couches les plus internes. On connaît la structure de la fovea par les recherches déjà anciennes de Henle, Müller et Schultze, complétées par les observations de nombreux auteurs plus récents (1).

La *couche pigmentaire* est constituée par des cellules plus petites, plus hautes, plus riches en pigment que dans le reste de la rétine.

La *couche des cônes et bâtonnets* est bien représentée au niveau de la fovea. On remarque sur des coupes un peu étendues de cette région que la proportion des cônes augmente rapidement dans le voisinage de la fovea dont le fond ne renferme que des cônes. D'après Fritsch, la région centrale du fond ou « foveola » renferme 50 à 60 cônes agencés en rangées spiralées, très serrés les uns contre les autres et qui ont l'aspect, sur des vues de face, de polygones à six pans. Tous ces polygones juxtaposés donnent à la fovea l'apparence d'une mosaïque dont la régularité est presque mathématique (Heine). Les cônes de la fovea sont plus longs et plus étroits que ceux des autres régions rétiniennes (Graef, Schultze). Rochon-Duvigneaud a montré que les cônes du fond sont particulièrement longs et minces. Il les désigne dans leur ensemble sous le nom de « bouquet des cônes centraux ». « Ils représentent évidemment l'extrémité périphérique et

(1) Kölliker, Hannover, Krause, Schwalbe, Schaper, Dimmer, Golding-Bird et A. Schäfer, Johnson, Fritsch, Rochon-Duvigneaud, etc.

comme la *pointe* de l'organe de l'acuité visuelle centrale. » Le diamètre de ce bouquet central atteint 150 à 200 μ; les cônes ont une longueur de 70 à 75 μ, et un diamètre très réduit : les plus centraux ont à leur base une épaisseur de 2 μ 2 à 2 μ 5 et les plus périphériques 3 μ environ ; ils s'épaississent progressivement pour atteindre les 5 à 6 μ de diamètre que mesurent les cônes des bords de la fovea (fig. 333).

La *couche des grains externes* ne renferme que des noyaux de cellules à cônes ; ils se disposent sur plusieurs rangées, à cause de la minceur des cônes et de leur tassement. Ils sont moins nombreux, s'écartent les uns des autres et de la limitante externe tout à fait au centre du fundus foveæ.

La couche des fibres de Henle est particulièrement développée ; elle est constituée par les fibres de cône qui suivent un trajet oblique et dont l'obli-

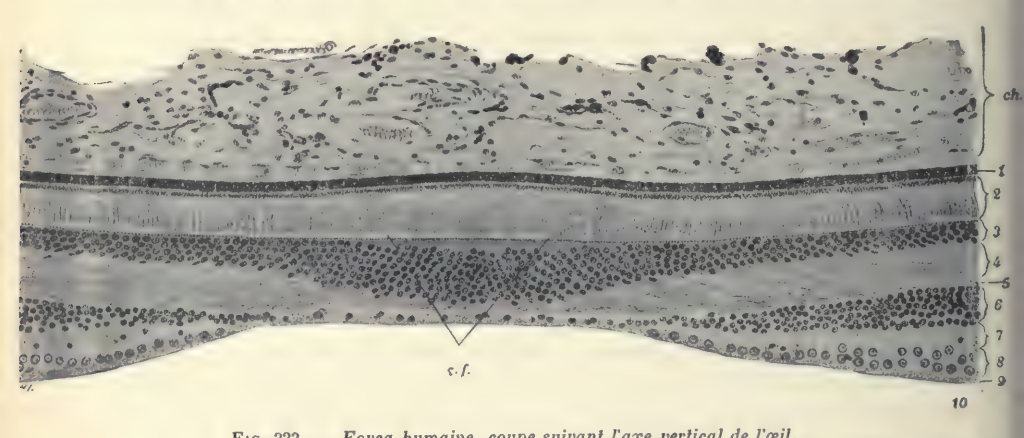

Fig. 333. — *Fovea humaine, coupe suivant l'axe vertical de l'œil.*

ch, choroïde. — 1, épithélium pigmentaire. — 2, couche des cônes et bâtonnets. — 3, couche des grains externes. — 4, couche des fibres de Henle. — 5, plexus basal ou couche plexiforme externe. — 6, couche des cellules bipolaires et unipolaires. — 7, plexus cérébral (couche plexiforme interne). — 8, couche des cellules ganglionnaires. — 9, couche des fibres nerveuses. — 10, limitante interne. — *cf*, cônes fovéaux (bouquet central). × 170. D'après Rochon-Duvigneaud.

quité s'accentue de dedans en dehors ; elles sont presque couchées horizontalement à la périphérie de la fovea.

Toutes les autres couches rétiniennes s'épaississent au niveau des bords, surtout celle des cellules ganglionnaires, puis s'amincissent peu à peu et se terminent en bec de flûte vers le fond où leurs éléments constitutifs se confondent plus ou moins les uns avec les autres. Ainsi la *couche plexiforme externe* manque vers le fond et s'épaissit vers les bords de la fovea où elle mesure de 6 à 12 μ. La *couche des grains internes* est représentée au centre de la fovea par quelques noyaux isolés ; elle atteint au contraire une épaisseur de 60 à 70 μ vers les bords et ses noyaux sont disposés sur 9 à 10 rangées. La *couche des cellules ganglionnaires*, unistratifiée dans les autres régions de la rétine, devient polystratifiée dans la zone périmaculaire et s'amincit dans la région maculaire proprement dite où elle est représentée par quelques éléments espacés. Il en est de même pour la *couche des fibres optiques* qui possède des dimensions relativement considérables dans la zone périmaculaire. D'une manière générale, l'importance des couches

rétiniennes dans la région périmaculaire est plus grande du côté de la papille que du côté opposé.

La fovea de l'Homme n'a pas été étudiée par la méthode du chromate d'argent que Ramon y Cajal a cependant appliquée à celle des Passereaux et du Caméléon. Dans ces objets, la fovea se caractérise par ce fait que les cellules bipolaires se mettent chacune en rapport avec une seule cellule visuelle. L'impression reçue par un cône conserve donc son individualité en traversant le deuxième neurone rétinien. Le panache inférieur des bipolaires est plus étendu que le panache supérieur. C'est à cette disposition qu'il faut attribuer l'obliquité des fibres de la couche de Henle et des fibres des bipolaires. La projection excentrique des bipolaires

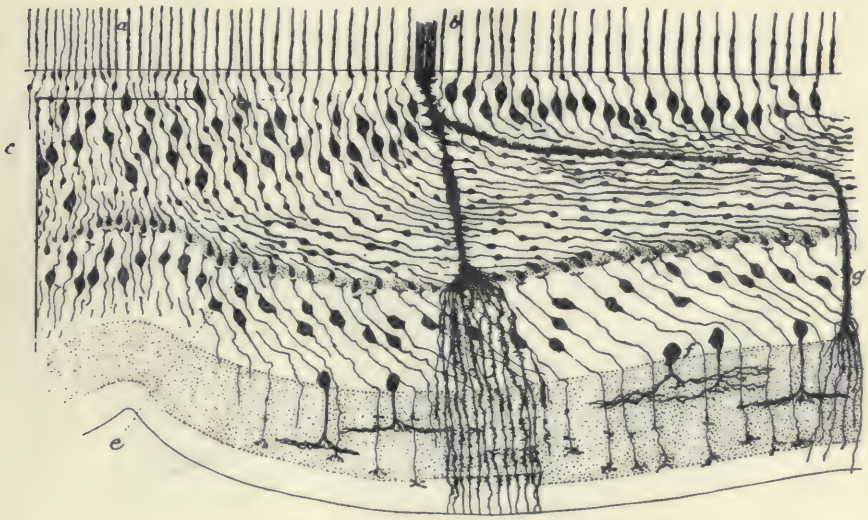

Fig. 334. — *Rétine de Caméléon au niveau de la fossette centrale.* Méthode de Golgi.

a, cônes minces du centre de la fossette. — *b*, cônes plus épais de ses parties latérales. — *c*, corps des cônes plus ou moins distants de la limitante externe. — *e*, petit panache supérieur d'une cellule bipolaire ne pouvant s'articuler qu'avec un seul cône. — *f*, cellules amacrines. — *g*, expansion latérale d'une cellule épithéliale (ou de Müller) bifurquée. D'après Cajal.

a déterminé un allongement et une coudure latérale des fibres de cônes qui réalisent fort loin, en dehors du plan vertical du cône, leur articulation avec les cellules du deuxième neurone rétinien (fig. 334).

Nous avons vu que la fovea possède une teinte jaunâtre. Cette coloration n'est bien visible qu'à l'état cadavérique et que sur des rétines séparées de l'épithélium pigmenté et observées par transparence (Schwalbe). Dans ces conditions, comme l'a montré Hering, la teinte jaune dépasse les bords de la macula et s'étend, en s'atténuant de plus en plus, sur une faible étendue de la région périmaculaire. Des coupes de rétines fixées par l'acide nitrique et non colorées paraissent indiquer que cette coloration est répartie d'une manière diffuse dans toute la région maculaire, à l'exception des cônes et des grains externes. Peut-être y a-t-il lieu de se demander si cette diffusion n'est pas due à une altération cadavérique et si le pigment jaune, dans les conditions normales, n'est pas localisé à l'intérieur des cellules rétiniennes.

V. — Ora serrata.

La rétine subit un amincissement considérable au niveau de l'ora serrata. Il se produit progressivement chez la plupart des Mammifères et présente une étendue variable suivant les espèces ; il occupe, par exemple, un espace dix fois plus considérable chez le Cheval que chez l'Homme (Terrien). Dans certains cas, chez ce dernier, la rétine optique surplombe à la manière d'un crochet l'origine de la partie ciliaire. Il en est de même

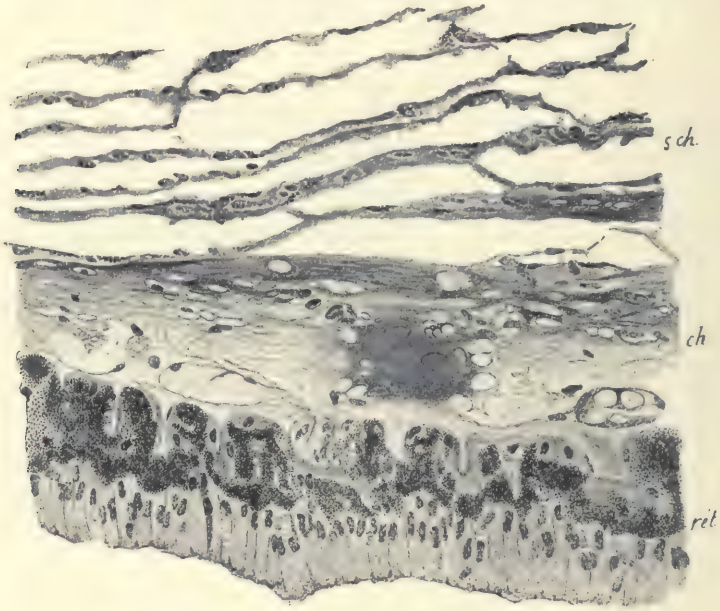

Fig. 335.— *Coupe de la rétine et de la choroïde en avant de l'*ora serrata, *au niveau de l'*orbiculus ciliaris. (Homme.)

rél, rétine ciliaire, avec ses deux couches, une couche externe formée de cellules cylindriques non pigmentées; une couche interne formée de cellules cylindriques pigmentées. — *ch*, choroïde vasculaire avec la chorio-capillaire en dedans. — *sch*, supra-choroïde, dont les lames constitutives sont écartées les unes des autres. × 250.

chez certains Oiseaux. Dans d'autres cas, les cellules visuelles diminuent progressivement de nombre ; les bâtonnets s'atrophient peu à peu et se réduisent à de courtes protubérances arrondies qui font saillie à la surface de la limitante externe. Ces protubérances elles-mêmes disparaissent et la limitante externe, tout à fait lisse, s'applique sur la couche pigmentaire. D'autre part, les couches granuleuses externe et interne se fusionnent l'une avec l'autre et leurs éléments perdent tout caractère spécifique. Les cellules ganglionnaires et la couche plexiforme interne se prolongent un peu plus loin, puis s'effacent rapidement tandis que les cellules de Müller deviennent de plus en plus puissantes, finissent par constituer les seuls éléments du bord de la rétine optique et se continuent avec les cellules cylindriques de la rétine ciliaire.

La région antérieure de la rétine optique renferme souvent, surtout chez les individus âgés, des cavités arrondies appelées « lacunes de Blessig ». Elles sont limitées par des cellules de Müller accolées et semblent résulter d'une atrophie du tissu rétinien, que Greeff désigne sous le nom de « dégénérescence cystoïde périphérique de la rétine ». Ces cavités confluent quelquefois les unes avec les autres ; il peut ainsi se produire une disparition du bord antérieur de la rétine optique et un recul de l'ora serrata.

VI. — Nerf optique, chiasma, bandelettes optiques.

Pour connaître complètement le troisième neurone rétinien, il est nécessaire de suivre dans leur trajet et jusqu'à leur terminaison les cylindre-axes issus des grandes cellules ganglionnaires. Ces cylindre-axes convergent tous vers la papille optique, s'engagent dans le canal scléral, et sortent de l'hémisphère postérieur de l'œil en formant le nerf optique. Ils ne gagnent leur gaine de myéline qu'à leur sortie, ce qui explique pourquoi le nerf augmente brusquement de volume à ce niveau.

1° *La voie optique périphérique.* — Une fois sortis de l'œil, les prolongements des cellules ganglionnaires s'entre-croisent partiellement dans le chiasma et se prolongent dans les bandelettes optiques jusqu'aux corps genouillés où ils se terminent. Ces prolongements doivent être distingués en plusieurs catégories : 1° les fibres maculaires; 2° les fibres périphériques temporales ; 3° les fibres périphériques nasales.

Les *fibres maculaires* proviennent des cellules ganglionnaires de la macula. Elles s'agencent en un faisceau qui occupe tout d'abord le segment temporal, puis le centre du nerf optique. Elles subissent une décussation partielle au niveau du chiasma et pénètrent dans les bandelettes. Chacune de celles-ci renferme donc des fibres maculaires directes et croisées qui se prolongent jusqu'au corps genouillé externe et se ramifient parmi les cellules de ce dernier organe. Certains auteurs admettent que ces fibres, tout au moins en partie, se continuent jusqu'au centre cortical.

Les *fibres périphériques* sont les cylindre-axes issus de toutes les autres cellules ganglionnaires rétiniennes. Celles qui proviennent de la moitié nasale de la rétine (fibres périphériques nasales) se réunissent en un faisceau qui occupe la région interne et inférieure du nerf optique. Les fibres venues d'un côté se rendent dans la bandelette opposée et occupent sa moitié inférieure. Elles se terminent dans le corps genouillé externe. On désigne l'ensemble de ces fibres sous le nom de faisceau croisé.

Les cylindre-axes issus de la moitié temporale de la rétine (fibres périphériques temporales) s'agencent tout d'abord en deux cordons qui se placent respectivement au-dessus et au-dessous du faisceau maculaire. Puis, quand ce dernier a gagné sa situation centrale, ils se rassemblent sur le côté externe du nerf optique, occupent ensuite l'étage supérieur du chiasma et se continuent dans la bandelette du même côté où ils conservent la même situation. On admet qu'avant d'aborder le corps genouillé

externe, les fibres des faisceaux direct et croisé se mélangent et même s'accouplent fibre à fibre (Bernheimer, Cajal). Il existerait ainsi à ce niveau des *couples de fibres* dont chacun comprendrait une fibre directe et une fibre croisée.

« Cette fusion des faisceaux ne détruit pas la projection ou homologie topographique qui paraît être une des lois fondamentales de la constitution de la voie visuelle. En d'autres termes, les fibres croisées et directes, désormais couplées au voisinage du corps genouillé externe, correspondent toujours, les dorsales aux régions dorsales de la rétine, les ventrales aux régions ventrales, et ainsi de suite jusque dans le détail. C'est du moins ce que rendent fort probables les données cliniques invoquées par Henschen et par exemple que la destruction de la partie supérieure du corps genouillé externe détermine une anopsie persistante dans le quadrant inférieur correspondant des deux champs visuels » (Rochon-Duvigneaud).

Le reste de la voie optique est formé par les radiations optiques ; ce sont les cylindre-axes qui prennent naissance dans les cellules du corps genouillé externe et qui vont se terminer dans le cunéus et autour de la scissure calcarine. Nous ne dirons rien ici de la voie motrice ni des connexions de la voie visuelle avec les centres moteurs des yeux.

Les nerfs optiques renferment aussi les fibres centrifugales qui sont très nombreuses et proviennent des corps genouillés externes.

2° Structure du nerf optique. — Les fibres du nerf optique sont de calibre fort variable ; leur gaine de myéline ne présente pas d'étranglements annulaires ni de névrilemme, d'après l'opinion le plus couramment admise (Ranvier). Cajal a cependant décrit des étranglements annulaires dans le chiasma du Lapin. Elles sont rassemblées en faisceaux de fibres par des tractus conjonctivo-vasculaires venus de la gaine pie-mérienne et sont isolées les unes des autres par des éléments névrogliques. Ceux-ci sont très abondants et existent seuls dans la portion intrasclérale du nerf optique; ils constituent par leur feutrage une couche épaisse périphérique, qui isole les fibres optiques de la pie-mère et qui est analogue à la névroglie périmédullaire (Fuchs, Michel, Rochon-Duvigneaud). Ils sont aussi très abondants autour des faisceaux nerveux, qu'ils séparent des septa conjonctifs et entre les fibres nerveuses elles-mêmes.

Le nerf optique est en outre entouré par des *gaines* qui sont les homologues des enveloppes cérébrales. Ce sont : 1° une gaine interne, étroitement appliquée contre le tronc du nerf, la gaine piale ou pie-mère ; 2° une gaine extérieure épaisse, la gaine durale ou dure-mère; 3° un feuillet très mince, l'arachnoïde qui double intérieurement cette dernière. L'arachnoïde et la pie-mère limitent un espace cloisonné par des tractus conjonctivo-vasculaires ou tissu sous-arachnoïdien. On appelle espace intervaginal ou sous-vaginal celui qui est compris entre la dure-mère et la pie-mère. Il peut être décomposé en deux espaces concentriques : un espace sous-dural virtuel, entre la dure-mère et l'arachnoïde ; un espace sous-arachnoïdien, entre l'arachnoïde et la pie-mère. Toutes ces lames et tractus conjonctifs sont tapissés par des cellules endothéliales.

Les coupes longitudinales montrent que l'espace sous-arachnoïdien pré-

sente ses dimensions maxima à quelques millimètres en arrière du globe ; il se rétrécit peu à peu en arrière ; au niveau du canal optique, toutes ces gaines sont fusionnées partiellement les unes avec les autres et avec le périoste; il subsiste seulement quelques fentes qui font communiquer les espaces du nerf optique avec les espaces périencéphaliques. Les mêmes coupes montrent également que l'espace sous-arachnoïdien pénètre en avant jusqu'aux deux tiers de l'épaisseur de la sclérotique. La pie-mère et la dure-mère se fusionnent l'une avec l'autre au fond de cette encoche profonde qui limite le bord postérieur du canal scléral. L'arachnoïde aboutit au sommet du cul-de-sac et se fixe à la sclérotique.

VII. — Vaisseaux de la rétine, du nerf optique, du chiasma et des bandelettes.

1° Vaisseaux de la rétine. — Les vaisseaux de la rétine proviennent de l'artère centrale. Celle-ci se divise au niveau de la papille en quatre ou cinq branches. Ces branches artérielles et les veines qui leur correspondent sont situées entre la couche des fibres optiques et la limitante interne. Ce sont des artérioles terminales qui se ramifient abondamment, pénètrent dans la couche plexiforme interne et s'épanouissent en un réseau capillaire au niveau de sa face superficielle. Des branches verticales s'en détachent, traversent la couche granuleuse interne et forment par leurs anastomoses à la surface de cette couche un autre réseau à mailles très serrées. La fovea ne renferme pas de semblables réseaux capillaires. Les veinules suivent le même trajet que les artères et forment par leur confluence la veine centrale de la rétine.

Des ramuscules nerveux pénètrent dans la rétine avec les vaisseaux et servent à l'innervation des parois vasculaires. Les vaisseaux lymphatiques font défaut dans la rétine. Certains auteurs (His) ont réussi, en injectant l'espace compris entre le nerf optique et la pie-mère, à remplir des fentes périvasculaires autour des veines et des capillaires, mais non autour des artères (Schwalbe). En outre, on parvient aussi à remplir des espaces entre les pieds des cellules de Müller et les plus volumineux faisceaux nerveux de la couche des fibres optiques. Il est difficile de se prononcer sur leur véritable signification.

2° Vaisseaux du nerf optique du chiasma et des bandelettes. — Le nerf optique, comme le chiasma et les bandelettes, est irrigué par un réseau artériel pie-mérien, tandis que la rétine est tributaire de l'artère centrale comme nous venons de le voir. Ces deux systèmes sont relativement indépendants l'un de l'autre et ce fait présente une grande importance au point de vue de la physiologie et de la pathologie oculaires.

La gaine pie-mérienne des bandelettes, du chiasma et du nerf optique renferme un réseau serré d'artérioles issues des artères voisines. Les cloisons fibreuses que la pie-mère envoie dans le tronc nerveux sont accompagnées par de fines ramifications vasculaires qui se capillarisent, forment le système capillaire interstitiel du nerf optique et entourent de leurs mailles les faisceaux du nerf optique sans pénétrer à leur intérieur. Le réseau

capillaire est allongé dans la partie orbitaire du nerf optique, devient plus serré, prend une disposition transversale au niveau de la lame criblée et se continue à travers la papille avec celui de la rétine.

Les artérioles des gaines ont une disposition particulière dans la région de la papille. Elles confluent en un cercle artériel situé dans la sclérotique autour du canal scléral. C'est le cercle *artériel du nerf optique* (Leber) ou *cercle artériel* de Zinn. Celui-ci est formé par des branches qui viennent des ciliaires courtes postérieures, s'anastomosent les unes avec les autres et figurent des anses qui entourent le nerf optique et qui reçoivent les artérioles antérieures des gaines, en particulier de la pie-mère. Il émet des rameaux internes qui pénètrent dans le nerf au niveau de la lame criblée et s'y capillarisent et des rameaux antérieurs qui vont se jeter dans le réseau choroïdien.

Des communications s'établissent entre les ramifications de l'artère centrale et le système artériel choroïdien au niveau du réseau capillaire de la lame criblée. Elles se font par l'intermédiaire de branches issues du cercle artériel. Il existe également des anastomoses directes entre les ramifications latérales de l'artère centrale et les artérioles choroïdiennes, dans la papille elle-même et dans la zone antérieure de la lame criblée. Ces anastomoses directes, comme les précédentes, ont une faible importance physiologique à cause de leur diamètre qui n'excède pas celui des vaisseaux capillaires.

Le sang veineux des capillaires du tronc nerveux optique revient dans les veinules pie-mériennes et dure-mériennes. La veine centrale reçoit également de nombreuses veinules du nerf optique et aussi des veinules choroïdiennes au niveau de la lame criblée.

VIII. — Considérations histo-physiologiques sur le mode de conduction nerveuse dans les éléments rétiniens.

D'après l'opinion le plus communément admise, les éléments nerveux de la rétine sont adaptés à la perception des diverses modalités du mouvement lumineux et à la transmission de cette excitation dans les centres nerveux supérieurs. Un point sur lequel on est à peu près d'accord, c'est que les cellules visuelles, cellules à cônes et à bâtonnets, transforment le mouvement lumineux en excitation nerveuse. On tend même à admettre que les cônes servent à la perception des formes et des impressions colorées, et que les bâtonnets servent à la vision crépusculaire et à apprécier les différences d'intensité lumineuse. On possède des bases solides pour appuyer ces manières de voir, comme nous l'avons vu antérieurement. Il n'en est plus de même quand il s'agit d'apprécier le rôle des autres éléments nerveux de la rétine. Leur morphologie et leurs connexions sont cependant de précieuses données sur lesquelles il est logique d'établir le schéma des voies suivies par les impressions visuelles, soit dans leur trajet radial au travers de la rétine, soit dans leur diffusion suivant un plan tangentiel plus ou moins étendu.

Ce que nous savons sur la superposition des trois neurones rétiniens en

direction radiale nous permet de supposer que le mouvement lumineux impressionne les cellules visuelles, suit leur prolongement descendant, traverse les cellules bipolaires, puis les cellules ganglionnaires et se trouve conduit dans les centres cérébraux par les fibres optiques. C'est une voie de *transmission directe*, qui s'impose tout d'abord à notre attention parce-qu'elle répond à l'architecture fondamentale de la rétine. Cette voie directe offre son maximum de simplicité au niveau de la fovea centralis. A ce niveau, chaque cône se met en rapport avec une cellule bipolaire, et chaque cellule bipolaire paraît n'entrer en connexion qu'avec une cellule ganglionnaire. L'ébranlement nerveux reçu par un cône fovéal conserve donc son individualité jusqu'à la fibre optique qui termine la chaîne radiale centripète. Cette individualité morphologique du conducteur nerveux à trois parties articulées est évidemment en rapport avec l'acuité visuelle, puisque c'est au niveau de la fovea que celle-ci présente toute sa perfection.

En dehors de la fovea, dans le reste de la région optique de la rétine, le dispositif morphologique qui préside à la conduction centripète des impressions visuelles est plus complexe. Les cellules visuelles, cellules à cônes et cellules à bâtonnets, sont beaucoup plus nombreuses que les cellules du deuxième neurone rétinien, et celles-ci à leur tour sont plus abondantes que les cellules ganglionnaires. La voie de conduction nerveuse est ici *concentrique* et le courant qui suit le cylindre-axe d'une cellule ganglionnaire est la somme des courants particuliers perçus et envoyés par un grand nombre de cellules visuelles. On sait que 5 à 20 boutons de bâtonnets entrent en contact avec le panache ascendant d'une bipolaire à bâtonnets, que 5 à 30 cônes peuvent s'articuler avec l'arborisation supérieure d'une bipolaire à cônes. Une seule cellule bipolaire est donc susceptible de collecter les impressions nerveuses perçues par des cellules visuelles en nombre relativement considérable. D'autre part, plusieurs bipolaires peuvent se mettre en rapport avec les expansions dendritiques d'une seule cellule ganglionnaire. Il en résulte que les cellules visuelles qui se trouvent en connexion avec une cellule ganglionnaire sont très abondantes ; elles sont d'autant plus abondantes qu'on se rapproche plus de l'ora serrata. La spécialisation des cellules ganglionnaires diminue donc graduellement depuis la fovea centralis jusqu'à l'ora serrata, et il n'est pas sans intérêt de remarquer que l'acuité visuelle diminue parallèlement. Ainsi, d'après Putter, les éléments terminaux qui correspondent à une cellule ganglionnaire atteignent le chiffre de 130 chez l'Homme à la périphérie de la rétine ; ce nombre pourrait être beaucoup plus considérable encore chez certains animaux aquatiques, par exemple *Hyperoodon rostratus* où il atteint 7.200. Un autre facteur qui entre en ligne de compte, c'est la surface rétinienne qui projette ses impressions lumineuses sur une seule cellule ganglionnaire. Putter a calculé que la surface d'innervation d'une fibre nerveuse est de 20 μ^2 au niveau de la fovea, et de 1.320 μ^2 au niveau de la périphérie chez l'Homme ; elle est, toujours à la périphérie, de 9.710 μ^2 chez *Macrorhinus*, de 13.510 μ^2 chez *Phoca vitulina*, de 34.480 μ^2 chez *Hyperoodon rostratus*, de 76.920 μ^2 chez *Balaenoptera physalus*. Il faut sans doute rapporter le nombre très considérable de bâtonnets articulés avec un seul élément ganglionnaire à l'éclairage très faible

dans lequel ces animaux doivent chercher leur nourriture. Putter ajoute que ce rapport est vrai également pour les animaux terrestres. Une même cellule ganglionnaire, en augmentant dans des proportions énormes ses points de contact avec la surface sensible, augmente dans des proportions équivalentes sa puissance réceptrice pour les impressions visuelles diffuses et, selon Putter, pour la perception des mouvements.

Les résultats fournis par la méthode de Golgi nous indiquent en outre que, dans ces systèmes radiaux concentriques, il y a lieu de considérer deux voies susceptibles peut-être de fonctionner individuellement. Cajal a montré en effet qu'il faut distinguer les bipolaires à cônes et les bipolaires à bâtonnets,

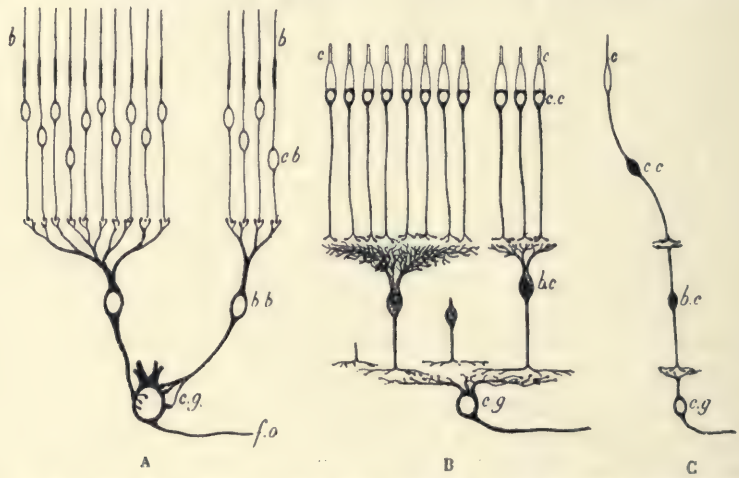

Fig. 336. — *Les chaines de conduction radiale de la rétine ; la voie des cônes et la voie des bâtonnets ; la réduction par les cellules bipolaires et les cellules ganglionnaires ; la conduction individuelle au niveau de la macula.*

A. *bb*, deux groupes inégaux de bâtonnets, correspondant chacun à une cellule bipolaire *bb*. — *cg*, une cellule ganglionnaire à bâtonnets, en contact avec les cellules bipolaires précédentes et totalisant par conséquent les ébranlements reçus au niveau des deux groupes de bâtonnets. — *fo*, fibre du nerf optique.
B. *cc*, deux groupes de cônes se réduisant chacun sur une bipolaire à cônes *bc*.
C. Disposition maculaire : il n'y a pas de réduction, le cône maculaire *c* entre en contact avec une seule bipolaire à cône *bc*, qui transmet l'ébranlement à une seule cellule ganglionnaire *cg*.
D'après les données de Cajal, empruntée à Rochon-Duvigneaud.

et que l'articulation de ces éléments avec les cellules ganglionnaires ne se fait ni au même niveau ni de la même manière. Y a-t-il des cellules ganglionnaires pour les bipolaires à cônes et des cellules ganglionnaires pour les bipolaires à bâtonnets? C'est un fait possible, même probable, mais qu'on ne peut affirmer actuellement. Cajal considère comme probable que certaines cellules ganglionnaires destinées aux bâtonnets entrent également en rapport avec des bipolaires à cônes. Les deux voies seraient fusionnées au niveau de ces cellules ganglionnaires. Étant donnés cependant la valeur fonctionnelle différente qu'on attribue aux cônes et aux bâtonnets, et le mode différent d'articulation qu'ils présentent avec les deux sortes de cellules bipolaires, il est logique d'admettre deux voies distinctes, ayant chacune son indépendance morphologique et sa valeur physiologique.

Faut-il considérer seulement dans la rétine ces transmissions nerveuses

radiaires, à direction rectiligne au niveau de la fovea, à direction concentrique dans les autres parties de la rétine? Il est hors de doute qu'il existe aussi des courants horizontaux, susceptibles d'associer les différents territoires de la rétine au point de vue fonctionnel ou de diffuser l'excitation perçue dans un point localisé de cette rétine. Il existe en effet un dispositif adapté à la diffusion des impressions lumineuses perçues par un groupe de cellules visuelles. Ce sont les cellules horizontales, dont les prolongements dendritiques sont situés dans la couche plexiforme externe sous les pieds des bâtonnets et des cônes, et dont les prolongements cylindre-axiles vont se ramifier très loin du corps cellulaire. Ce cylindre-axe est susceptible de transporter l'excitation nerveuse à une grande distance et d'impressionner les panaches ascendants des bipolaires ou les pieds des bâtonnets avec lesquels leurs terminaisons prennent contact. On peut supposer qu'elles associent fonctionnellement certains groupes de bâtonnets avec d'autres groupes plus ou moins éloignés. Étant données les nombreuses variétés de cellules horizontales et les multiples connexions de ces voies collatérales, non seulement dans une même couche, mais même dans plusieurs couches, on est forcé d'admettre que les voies dites d'association sont très complexes et on ne peut émettre que des hypothèses sur leur signification.

A côté de ces voies radiales à direction centripète et de ces voies d'association, les nouvelles méthodes ont aussi révélé l'existence de voies nerveuses à direction tout opposée. Au lieu de trouver dans la rétine leur point d'origine, elles y trouvent au contraire leur point de terminaison. Il s'agit ici des voies centrifugales ou centrifuges. Celles-ci viennent s'arboriser au niveau de la surface externe de la couche plexiforme interne autour des spongioblastes d'association. L'excitation, partie du cerveau, suit le trajet de ces fibres qui la transmettent aux spongioblastes d'association et aux amacrines communes, dont les arborisations terminales s'enlacent avec celles des bipolaires et des cellules ganglionnaires. L'excitation ainsi transmise aux cellules amacrines doit commander l'articulation des cellules bipolaires avec les cellules ganglionnaires et assure le jeu de leurs connexions réciproques. Le nombre des cellules amacrines indique leur importance fonctionnelle, et ce que l'on sait de leurs rapports anatomiques satisfait jusqu'à un certain point à la question qu'on se pose sur leur rôle.

D'après les notions développées ci-dessus, la rétine doit être considérée comme un organe de perception et de transmission des mouvements lumineux. Certains auteurs, toutefois, comme v. Ebner, lui attribuent une autre signification fonctionnelle. Ils insistent sur la différence profonde qui sépare, au point du vue structural, la membrane photo-réceptrice des autres organes des sens périphériques, comme la muqueuse olfactive ou les bourgeons du goût par exemple. Elle n'est pas constituée par une seule sorte de cellules adaptées à une perception spéciale. Elle représente au contraire une véritable région du système nerveux central, comme le démontrent son architecture et son développement. C'est un cerveau ophtalmique, un « ophtalmencéphale », suivant l'expression de Schwalbe, dont l'origine et la structure sont ceux d'un centre nerveux. Si la rétine était un simple appareil de perception et de conduction des mouvements lumineux, il semble que cette fonction ne nécessite-

rait pas une adaptation morphologique aussi complexe. On ne comprend guère, par exemple, l'existence des neurones successifs et les interruptions qui se trouvent sur le parcours des impressions lumineuses. Les cellules d'association créent aussi une difficulté à la conception de la simple conduction nerveuse; elles peuvent être considérées comme empêchantes pour la transmission rapide des impressions au cerveau. Il en est de même quand on cherche à approfondir le jeu du système centrifuge : fibres, spongioblastes d'association, amacrines. Aussi paraît-il plus logique de considérer la rétine comme un centre nerveux qui élabore en images, dans sa couche cérébrale, les impressions perçues par la mosaïque des cellules visuelles. La projection de ces images sur le cerveau suivant le trajet des voies optiques aurait pour résultat de déterminer leur interprétation et leur localisation dans le souvenir, de provoquer les réflexes des muscles oculaires et les associations fonctionnelles avec les autres organes des sens. La structure si complexe de la rétine se comprend si l'on se place à ce dernier point de vue.

CHAPITRE IX

Sclérotique, tractus uvéal et milieux transparents de l'œil.

Nous savons, par l'étude du développement, qu'autour de la rétine se différencient une série d'organes qui servent à la soutenir, à la protéger, à lui fournir les matériaux nourriciers, à diaphragmer les rayons lumineux, à condenser ces derniers en un point de sa surface. Ce sont la cornée, la sclérotique, la choroïde, le corps ciliaire et l'iris, le cristallin et son ligament suspenseur, le corps vitré. Nous étudierons successivement l'histogénèse et la structure de ces différents organes.

Article premier. — LA CORNÉE

I. — Développement.

La cornée est une partie différenciée du tégument externe, comme le montrent sa structure et son développement. Elle provient en effet de l'épiderme situé au-devant de la vésicule oculaire et de la mince couche mésenchymateuse sous-jacente. Celle-ci est interposée entre l'ectoderme et l'ébauche cristallinienne (fig. 312). Une fissure verticale et étroite la partage bientôt en deux lames, une postérieure qui constitue la membrane pupillaire, une antérieure qui reste appliquée contre la face profonde de l'épiderme. Cette fissure est l'ébauche de la chambre antérieure de l'œil. La lame mésenchymateuse sous-épithéliale est semblable à celle qui existe partout au-dessous de l'ectoderme et qui contribuera à édifier le derme cutané. Elle représente le derme cornéen, dont l'épithélium antérieur forme la partie épidermique. Plus tard, l'ectoderme de la région cornéenne prend les caractères des épithéliums pavimenteux stratifiés. Une couche cornée ne se différencie pas à sa surface, les paupières jouant le rôle protecteur que la peau doit à ses couches superficielles. Le derme est formé de fibres conjonctives modifiées ; elles s'agencent en strates successives où elles montrent une disposition régulière que nous étudierons ultérieurement, et qui caractérise la structure normale du derme embryonnaire dans toute l'étendue du tégument externe, à une certaine période du développement. Il conserve pendant toute l'existence cette structure fondamentale chez certains Vertébrés inférieurs.

D'après Wolfraum, les cellules mésenchymateuses différencient les fibres connectives de la cornée par un processus semblable à celui qui a été décrit à propos de la formation des fibrilles du tissu conjonctif (Flemming). La fibrillation débute à la périphérie des cellules mésenchymateuses, puis les fibrilles s'isolent des cellules qui leur ont donné naissance. Wolfraum admet qu'il se forme de nouvelles fibrilles jusqu'aux stades les plus avancés du développement embryonnaire, et il pense même qu'un tel processus se rencontre encore chez l'adulte dans certaines conditions pathologiques.

Une couche dense, d'aspect homogène, apparaît bientôt entre l'épithélium antérieur et l'ébauche dermique sous-jacente. Elle est constituée par de minces fibrilles qui s'amoncellent au-dessous des cellules épithéliales profondes et qui proviennent des fibrilles les plus superficielles du tissu conjonctif cornéen. Elles représentent le premier rudiment de la membrane basale antérieure. Le tissu conjonctif de la cornée embryonnaire est tapissé en dedans par une assise de cellules mésenchymateuses que l'on peut déjà distinguer alors que la chambre antérieure de l'œil n'est pas encore ébauchée. Cette couche s'organise en un endothélium qui sera l'épithélium postérieur ou de Descemet.

On voit donc que la cornée et la peau ont la même origine et la même évolution histogénétique. L'étude histologique à l'état adulte va nous permettre de rendre ce rapprochement encore plus étroit, tout en insistant sur les particularités de structure qui font de la cornée un organe spécial et sans autre représentant dans l'économie.

II. — Structure de la cornée.

L'histogénèse de la cornée nous a indiqué que cet organe comprend deux parties fondamentales : un épithélium antérieur, pavimenteux stratifié ; un derme appelé tissu propre de la cornée. Comme dans toute l'étendue du tégument externe, on trouve entre l'épithélium antérieur et le derme une membrane basale particulièrement bien développée. Il existe également une membrane basale postérieure sur la face profonde du derme ; elle se trouve revêtue d'une couche endothéliale qui limite la cornée du côté de l'humeur aqueuse (fig. 337).

1° Épithélium antérieur. — On peut lui distinguer trois couches : une couche profonde de cellules cylindriques ; une couche moyenne de cellules polyédriques ; une couche superficielle de cellules aplaties.

La couche profonde est formée par une assise de cellules à grand diamètre dirigé perpendiculairement sur la membrane basale. Leur extrémité externe est arrondie ; leur extémité interne est quelquefois plus ou moins aplatie. Cette particularité leur a fait donner le nom de cellules à pied ou pédieuses par Rollett et Lott. Langerhans a montré que ces cellules profondes sont garnies de dentelures sur toute leur périphérie, et c'est

au moyen de ces dentelures qu'elles s'incrustent dans la membrane sous-jacente. Elles présentent parfois des mitoses qui servent à la régénération des cellules cornéennes desquamées.

Plusieurs assises de cellules polyédriques s'étagent au-dessus de cette couche profonde. Ce sont des éléments assez volumineux et réunis les uns avec les autres par des ponts intercellulaires. Ils montrent sur leur face inférieure des échancrures séparées par des saillies lamelleuses. Les échancrures logent les corps des cellules voisines et les saillies s'encastrent entre leurs faces adjacentes. On peut homologuer cette couche au corps muqueux épidermique.

Les cellules plates de la couche antérieure se disposent sur plusieurs assises, trois ou quatre chez l'Homme. Les cellules les plus superficielles sont les plus volumineuses et forment la couche cornée de Pfitzner. Mais elles conservent toujours leur noyau qui souvent fait saillie à leur surface.

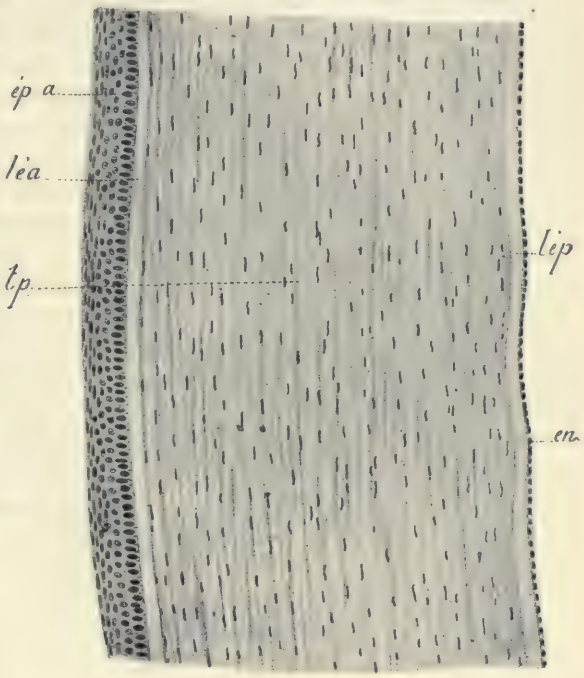

Fig. 337. — *Coupe de cornée humaine.*

épa, épithélium antérieur. — *léa*, lame élastique antérieure. — *tp*, tissu propre de la cornée. — *lép*, lame élastique postérieure, — *en*, endothélium postérieur. × 100.

Putter a montré que la structure de l'épithélium antérieur présente chez les Cétacés des modifications intéressantes. La couche superficielle envoie dans les couches sous-jacentes des prolongements qui parviennent jusqu'à la basale antérieure et s'appliquent à sa surface. Cette disposition a pour résultat, d'après Putter, de consolider la couche cornée qui pourrait être facilement déchirée à cause des mouvements violents de l'animal dans les flots. La Baleine offre une disposition spéciale de la couche superficielle cornée. Celle-ci occupe toute l'épaisseur de l'épithélium antérieur et forme un système de mailles dont les dimensions diminuent progressivement. Les autres cellules cornéennes sont renfermées dans ces mailles.

L'épithélium antérieur possède une épaisseur variable suivant les espèces. Il atteint environ 40 μ chez l'Homme. Il se continue avec celui de la conjonctive au niveau du limbe scléro-cornéen. Les cellules de cet épithélium sont susceptibles de glisser facilement les unes sur les autres. Si l'on fait une section peu profonde de la cornée, la solution de continuité est

remplie peu de temps après de cellules qui la comblent progressivement (Ranvier, Peters, Retterer, Masugi, etc.). Ce fait explique la cicatrisation rapide des ulcérations cornéennes superficielles et montre que les cellules de l'épithélium cornéen ne sont pas aussi solidement réunies par leurs filaments protoplasmiques que les cellules des autres régions de l'ectoderme tégumentaire.

2° Membrane basale antérieure. — L'épithélium antérieur repose sur une vitrée, appelée membrane basale ou basilaire antérieure (Ranvier), membrane de Reichert, lame élastique antérieure (Bowman) ou membrane de Bowman. Son épaisseur atteint 5 à 10 μ chez l'Homme (Henle). Elle est à peine indiquée chez les Batraciens, un peu plus accentuée chez les Oiseaux, et plus encore chez les Mammifères. Cette membrane est réfringente et homogène à l'état normal. Elle possède cependant une constitution fibrillaire très délicate ; on peut la mettre en évidence par un traitement approprié, ou sur des yeux atteints de certaines affections inflammatoires (cornées traitées par le permanganate de potasse ou yeux atteints d'irido-cyclite, Berger). Son mode d'histogénèse aux dépens des fibrilles les plus superficielles du derme cornéen nous indique également que telle est sa constitution fondamentale (Wolfraum); mais ces fibrilles ne peuvent s'observer dans les conditions normales parce qu'elles sont noyées dans une substance monoréfringente. Le nom de lame élastique que lui a donné Bowman n'est justifié ni par sa structure ni surtout par ses réactions histochimiques. Nous devons la considérer comme une membrane basale, la plus épaisse de l'économie. Les fibrilles des couches cornéennes sous-jacentes se continuent avec celles de la lame basilaire, ainsi que les fibres dites arciformes (Henle et Langerhans).

3° Derme cornéen ou tissu propre de la cornée. — Le derme cornéen est constitué par une charpente fibro-élastique et par des cellules conjonctives. Il ne renferme pas de vaisseaux sanguins; il est pourvu d'une riche arborisation nerveuse.

La charpente fibreuse du derme cornéen est formée par une série de lames superposées. Ces lames sont au nombre de cinquante environ dans la cornée humaine. Chacune d'elles comprend un grand nombre de faisceaux conjonctifs. Ils sont juxtaposés les uns à côté des autres et disposés parallèlement dans chaque lame cornéenne. Leur calibre est à peu près égal dans toute l'épaisseur du derme; il est cependant assez peu régulier dans les couches cornéennes antérieures chez les grands Mammifères et chez l'Homme en particulier. Les faisceaux primitifs sont réunis dans chaque lame par une substance cimentante, le ciment inter-fasciculaire. Ils se dissocient en fibrilles très ténues par immersion prolongée dans certaines substances chimiques [eau de baryte, permanganate de potasse (Rollet), chlorure de sodium à 10 p. 100 (Schweigger-Seidel), chlorure de palladium 1/4 à 1/2 p. 100 (Waldeyer)]. Ces fibrilles présentent les mêmes caractères que les fibrilles conjonctives ordinaires ; elles sont cependant moins ondulées. Elles sont soudées les unes avec les autres par un ciment interfibrillaire de même indice de réfraction, ce qui explique leur transparence.

Nous avons vu que les faisceaux primitifs du derme cornéen sont disposés parallèlement les uns aux autres dans chaque lame cornéenne. Mais les fibres de chaque lame sont orientées perpendiculairement aux fibres de la lame suivante et ainsi de suite. Il ne faut cependant pas croire que les lames cornéennes soient superposées sans autre lien qu'une sorte de ciment intercellulaire. Il existe dans chaque lame des fibres et fibrilles obliques qui passent dans les lames voisines et les réunissent. Cette disposition est surtout très accentuée dans les couches superficielles de la cornée, chez l'Homme et les grands Mammifères surtout, où les fibres obliques, très nombreuses et très volumineuses, sont dites « fibres arciformes ».

Le tissu propre renferme également une charpente élastique. Elle est très développée chez certains animaux comme la Raie. Ranvier a montré que le tissu propre chez cet animal est parcouru par un système de fibres élastiques dont la plupart sont orientées perpendiculairement sur les lames cornéennes et unissent les lames basilaires antérieure et postérieure. Il les désigne sous le nom de « fibres suturales ». Mais l'existence et la disposition des fibres élastiques chez les Mammifères est plus difficile à mettre en évidence à cause de leur ténuité. On ne les signalait autrefois que dans le voisinage du rebord cornéen (Waldeyer, Henle). Tartuferi, par une méthode particulière d'imprégnation, a trouvé d'innombrables fibrilles élastiques dans toutes les régions de la cornée. Elles ont un trajet onduleux, s'anastomosent les unes avec les autres, sont le plus souvent dirigées parallèlement aux fibres conjonctives et forment dans leur ensemble une vaste charpente qui occupe toute l'épaisseur de la cornée. Kiribuchi arrive à des conclusions analogues, mais il admet que la région moyenne de la cornée n'en renferme pas. Sattler et Stutzer, dans leurs derniers mémoires, nient l'existence de ces fibres. Ces résultats différents sont peut-être dus à des variations individuelles ou à l'influence de l'âge (Kallius).

Entre les fibres conjonctives, il existe un grand nombre d'éléments cellulaires désignés sous le nom de *cellules-fixes* de la cornée. Ces éléments sont situés entre les lames cornéennes. On voit bien leur situation et leur distribution sur des coupes méridiennes. Chaque interstice compris entre deux lames cornéennes renferme un grand nombre de cellules fixes, dont les noyaux sont entourés chacun par une mince couche cytoplasmique, aplatie dans le sens des lames. Les imprégnations au chlorure d'or fournissent des images positives des cellules-fixes. Chacune de celles-ci, vue à plat, est formée par un corps cytoplasmique polygonal d'où partent de nombreux prolongements qui s'anastomosent entre eux et avec ceux des cellules voisines (fig. 338). Ils suivent les sillons laissés libres entre les fibres cornéennes des deux lames adjacentes. Ces sillons sont orientés à angle droit, comme les fibres qui les délimitent; aussi les prolongements sont-ils rectilignes et orientés suivant deux directions perpendiculaires. De plus, chaque prolongement peut présenter un certain nombre de bifurcations à angle droit. Le corps cellulaire et les expansions qui en partent montrent aussi des crêtes d'empreinte ; celles-ci sont les moulures lamelleuses du cytoplasme qui s'introduit dans les angles dièdres compris entre les bords des fibres cornéennes. Ces cellules à prolongements grêles et ramifiées ont été

désignées par Ranvier sous le nom de *cellules corpusculaires* (à cause de leur ressemblance avec les corpuscules osseux) et les cornées qui les renferment sous le nom de *cornées à cellules du type corpusculaire*. Elles se rencontrent par exemple chez le Bœuf, le Cheval, le Lapin, etc.

Il existe un autre type de cellules-fixes qui caractérise la cornée de certains animaux (Rat, Cobaye, Chien,etc.) et de l'Homme. Le corps cellulaire envoie latéralement de larges expansions qui s'anastomosent avec des expansions venues des cellules voisines et délimitent ainsi des mailles arrondies et de faibles dimensions (fig. 339). Ce sont les *cellules à type*

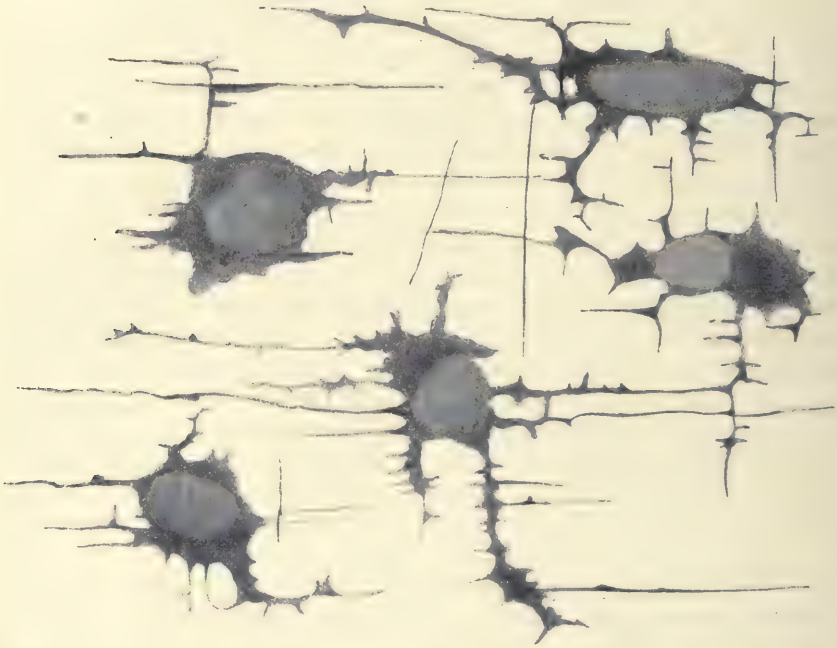

Fig. 338. — *Cellules fixes de la cornée de Grenouille imprégnées au moyen du chlorure d'or.* × 500.

membraniforme. Ballowitz y a constaté l'existence d'un microcentre avec deux corpuscules réunis par une centrodesmose ; ils ont la forme de bâtonnets chez les Mammifères et sont situés dans le voisinage du noyau. Les cellules à deux noyaux renferment deux microcentres.

On peut mettre en évidence les cellules-fixes de la cornée par des imprégnations dites négatives; celles-ci laissent en clair l'espace occupé par le corps cellulaire et ses prolongements et colorent au contraire en teinte foncée la substance intercellulaire. On obtient ce résultat par l'imprégnation au nitrate d'argent.

4° Membrane basale postérieure. — Cette membrane est encore appelée membrane de Descemet, membrane de Demours, lame élastique postérieure. Elle est transparente à l'état frais et réfringente sur coupe ; son épaisseur mesure 6 à 8 μ au centre, 10 à 12 μ à la périphérie chez l'Homme

adulte (H. Müller); elle se termine en arrière sur une formation particulière dite « anneau limitant antérieur » de Schwalbe, dont il sera question plus loin. D'après Henle, la membrane de Descemet, chez le Bœuf, se dissocie en lamelles à la suite d'une longue coction ; elle présente une structure fibrillaire après macération dans une solution à 10 p. 100 de chlorure de sodium (Schweigger-Seidel). Sa substance est assez analogue à celle du tissu élastique; beaucoup de réactions permettent de faire ce rapprochement (action des acides, des alcalis, de certains réactifs colorants comme la fuchsine, Kiribuchi), mais d'autres réactions fournissent des résultats différents (action du picrocarmin, de l'acide osmique, de l'hématoxyline).

Chez l'Homme et en particulier chez l'Homme d'âge mûr, la membrane de Descemet porte des excroissances verruqueuses, sphéroïdales (Hill,



Fig. 339. — *Cellules fixes de la cornée humaine. Cellules à type membraniforme.*
A, dans la plus grande partie de l'épaisseur de la cornée. — B, dans les couches postérieures.
D'après Druault.

Hasall, Henle). Ces formations sont vraisemblablement produites par l'activité des cellules de l'épithélium postérieur. Ce qui tend à faire admettre cette manière de voir, ce sont les phénomènes qui se passent au cours de la cicatrisation de la membrane de Descemet. Ranvier a montré que si on sectionne cette membrane, les bords de la plaie s'incurvent en avant. L'épithélium postérieur comble tout d'abord cette cicatrice, puis une mince cuticule réfringente apparaît au-dessous de lui et s'insère sur la convexité des lèvres de la plaie; elle n'est donc pas produite aux dépens des lamelles préexistantes, mais par l'activité propre des cellules de l'épithélium postérieur.

5° Endothélium postérieur. — Il est formé par une seule assise de cellules qui tapissent la face interne de la membrane de Descemet. Ce sont des éléments hexagonaux, larges et minces, réunis par des filaments intercellulaires qui peuvent traverser plusieurs cellules. Ce fait est particulièrement net chez les Oiseaux (Smirnoff, Nuel et Cornil). Chacun de ces éléments renferme un noyau dont la forme peut se modifier avec l'âge. Ils sont arrondis chez les animaux jeunes et deviennent plus tard réniformes ou en fer à cheval chez certains Mammifères, comme le Mouton et le Chat par exemple. Cette transformation se fait sous l'in-

fluence d'une sphère cellulaire qui se trouve située à l'endroit de la concavité nucléaire et qui est aussi volumineuse que le noyau (Ballowitz). Elle contient un microcentre constitué par deux corpuscules en forme de bâtonnet. D'abord homogène dans les cellules jeunes, cette sphère prend avec l'âge une structure de plus en plus nettement réticulée et finit par être représentée par un réseau de filaments très colorables (Centrophormies). Les noyaux demeurent arrondis chez l'Homme. Ces observations de Ballowitz ont été confirmées par Totsuka à la suite de ses recherches sur l'épithélium postérieur chez le Veau; Asayama n'a pas retrouvé de noyau en fer à cheval dans l'épithélium postérieur du ligament pectiné de l'iris. La signification des centrophormies est tout à fait obscure. Heidenhain les compare aux chondriomites de Benda; Ballowitz les assimile à des corpuscules centraux. D'autres auteurs les ont rapprochées de « l'apparato reticolare interno » découvert par Golgi dans un grand nombre de cellules et en particulier dans les cellules nerveuses (fig. 340).

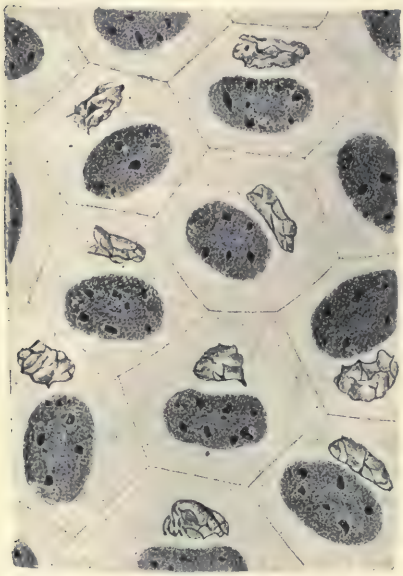

Fig. 340. — *Épithélium postérieur de la cornée chez le Veau. Centrophormies dans le voisinage du noyau.* D'après Totsuka.

6° Nerfs de la cornée. — Ils proviennent des nerfs ciliaires, se ramifient à la périphérie de la cornée où ils constituent un *plexus péricornéen annulaire*. Ils perdent leur myéline, pour la plupart, au niveau du bord de la cornée, fournissent de nombreuses branches qui se dirigent vers le centre de cette membrane et se ramifient abondamment (Dogiel). Toutes ces ramifications forment un plexus dont la plupart des fibres se trouvent si-

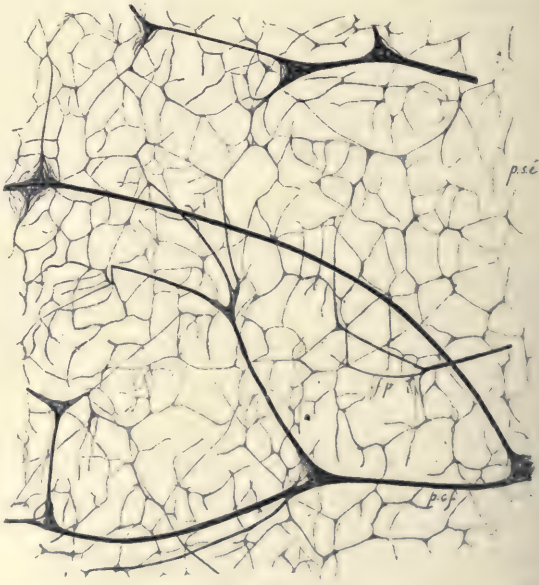

Fig. 341. — *Nerfs de la cornée vus à plat et imprégnés par le chlorure d'or.*

On voit le plexus cornéen fondamental. — *pcf*, les fibres perforantes. — *fp*, et le plexus sous-épithélial, *pse*. × 80.

tuées entre les lames cornéennes superficielles. C'est le *plexus cornéen fondamental.* D'innombrables ramuscules s'en détachent, traversent la membrane de Bowman (fibres perforantes) et parviennent entre les cellules de la couche profonde de l'épiderme. Elles se résolvent à ce niveau en minces faisceaux qui s'entre-croisent et s'enchevêtrent en un nouveau plexus, le *plexus sous-épithélial.* Les fibres issues de ce plexus pénètrent entre les

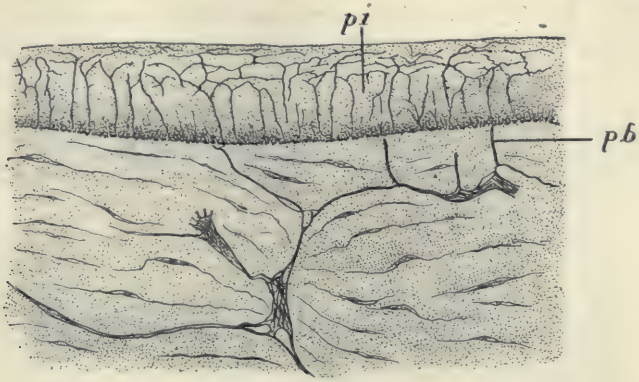

Fig. 342. — *Nerfs de la cornée colorés par le chlorure d'or. Coupe transversale.* Plexus cornéen fondamental, *pb*, fibres perforantes, *pi*, plexus intraépithélial. D'après Ranvier.

cellules pavimenteuses, se ramifient encore et se terminent dans les couches superficielles de l'épithélium antérieur. Les fibres nerveuses n'empruntent pas d'une façon prépondérante le trajet des espaces interlamellaires à l'intérieur du tissu propre (fig. 341 et 342).

Article 2. — SCLÉROTIQUE ET RÉGION DU LIMBE SCLÉRO-CORNÉEN

I. — Sclérotique.

La sclérotique est une enveloppe épaisse qui entoure les trois quarts du globe oculaire et qui constitue un organe de soutien et un organe d'insertion pour les tendons des muscles moteurs de l'œil. Elle est formée par l'un ou l'autre des tissus qui entrent dans l'édification des organes de soutien : tissu osseux, cartilagineux ou conjonctif. Elle dérive de la zone externe de la couche mésenchymateuse qui se condense autour de la vésicule oculaire secondaire et présente le même mode histogénétique et la même signification morphologique que les enveloppes du système nerveux central (voir p. 180). Elle est exclusivement conjonctive chez les Mammifères, à l'exception des Monotrèmes; elle est cartilagineuse chez les Batraciens anoures et certains Poissons ; elle est cartilagineuse ou conjonctive chez certains Reptiles et Oiseaux. Ces derniers animaux offrent d'ordinaire un anneau de nature osseuse vers la région antérieure de leur sclérotique; un second anneau postérieur se rencontre également chez certaines espèces.

Chez les Mammifères, la structure de la sclérotique est analogue à celle du tissu propre de la cornée. Les fibres conjonctives, d'une façon générale, s'enlacent les unes avec les autres dans tous les sens, mais les faisceaux de fibres à direction méridionale et équatoriale sont les plus nombreux (fig. 343). Les fibres équatoriales sont surtout abondantes en avant, au voisinage du canal de Schlemm et en arrière, autour de l'orifice de sortie du nerf optique. Les fibres méridionales prédominent au niveau de l'insertion des tendons des muscles droits et sur la face interne de la sclérotique, vers le pôle postérieur du globe oculaire (Waldeyer). Ischreyt admet au contraire que les couches superficielles sont formées de fibres équatoriales au niveau de l'insertion des tendons des muscles droits.

Le sclérotique renferme un grand nombre de fibres élastiques (Sattler

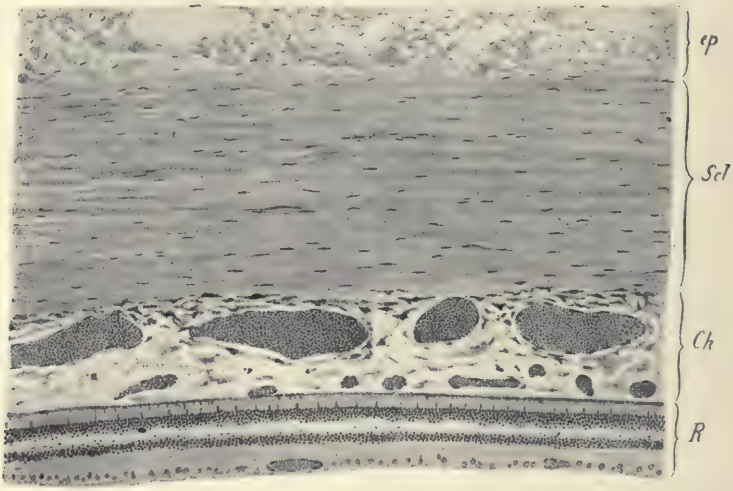

Fig. 343. — *Coupe des membranes oculaires de l'Homme.*
ep, tissu épiscléral. — *Scl*, sclérotique. — *ch*, choroïde. — *R*, rétine. × 90.

et Stutzer). Elles sont extrêmement fines, sont orientées parallèlement aux fibres du tissu conjonctif, sont le plus souvent tendues ou légèrement onduleuses et deviennent très abondantes au niveau de l'insertion des muscles oculaires. Elles sont plus grossières et plus ondulées au niveau des surfaces externe et interne de la sclérotique, là où cette enveloppe se continue avec le tissu conjonctif lâche péri-sclérotical et supra-choroïdien. La lame criblée est en majeure partie constituée par du tissu élastique, comme l'anneau de fibres qui entoure l'orifice de sortie du nerf optique (Sattler, Stutzer, Kiribuchi, de Liéto-Vollaro). Les cellules fixes de la sclérotique sont analogues à celles de la cornée. Les cellules migratrices et les cellules pigmentaires sont fort rares dans la sclérotique humaine ; elles se rencontrent surtout autour de l'orifice de sortie du nerf optique et autour de la cornée dans les couches scléroticales profondes. Les *nerfs* de la sclérotique proviennent des ciliaires et leurs ramifications accompagnent souvent les vaisseaux sanguins. Ils se distribuent à la région

profonde de la sclérotique et présentent des terminaisons analogues à celles des organes tendineux en général. On pourrait observer quelques cellules nerveuses multipolaires dans le voisinage de ces ramifications (Smirnow).

II. — Région du limbe scléro-cornéen.

La sclérotique se continue avec la cornée suivant une ligne oblique orientée de telle sorte que son extrémité antérieure se rapproche plus de l'axe de l'œil que son extrémité postérieure. Les fibres conjonctives de la cornée perdent leur transparence à ce niveau sans changer de structure fondamentale. Un canal ou sinus, le canal de Schlemm ou sinus scléral, se trouve dans la région postérieure de la ligne d'union scléro-cornéenne; un système réticulé de forme triangulaire s'observe en arrière du canal; c'est le système trabéculaire scléro-cornéen ou ligament pectiné de l'iris. Cette région spéciale mérite que l'on s'y arrête un instant, étant donnée son importance physiologique (fig. 344).

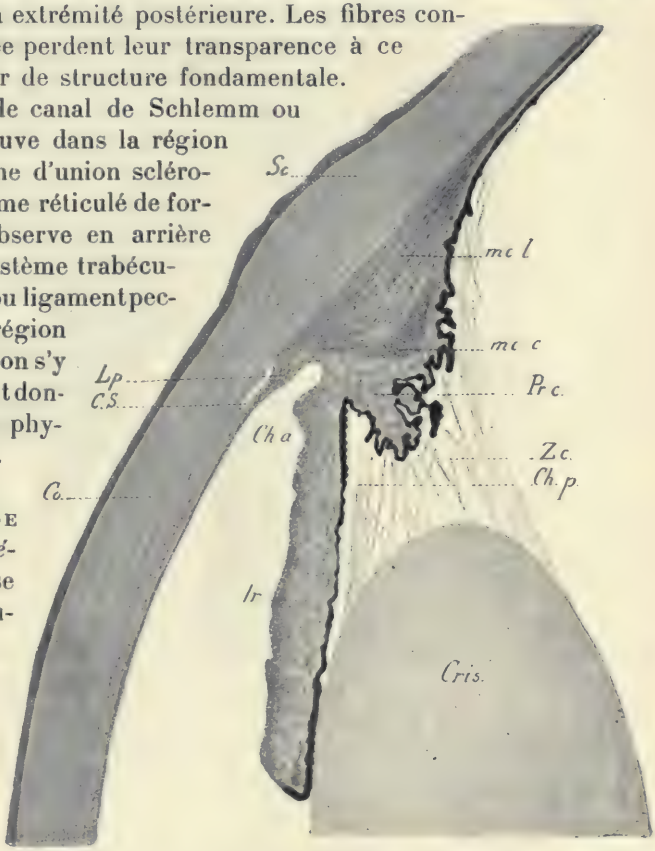

Fig. 344. — *Coupe méridienne de l'œil au niveau de la région ciliaire.*

Co, cornée. — *CS*, canal de Schlemm. — *Lp*, ligament pectiné de l'iris. — *Sc*, sclérotique. — *mcl*, muscle ciliaire longitudinal. — *mcc*, muscle ciliaire circulaire. — *Prc*, procès ciliaire. — *zc*, zonule ciliaire. — *Ir*, iris. — *Chp*, chambre postérieure. — *Cha*, chambre antérieure. — *Cris*, cristallin. × 25.

1° Le canal de Schlemm, *sinus scléral*, *sinus venosus*, se présente sur une coupe méridienne du limbe scléro-cornéen sous l'aspect d'un orifice aplati qui fait le tour de la cornée. Il est de forme irrégulière dans la plus grande partie de son étendue et peut se diviser par places en deux ou trois canaux secondaires. Il ne possède pas de paroi propre. Aussi Rochon-Duvigneaud en fait-il un véritable sinus semblable à ceux de la dure-mère. Il est tapissé en dedans par un endothélium (Heisrath) qui n'offre pas de solutions de continuité, comme l'admettait Schwalbe. Il ne renferme pas de globules sanguins dans les yeux normaux. Aussi les anciens auteurs le considéraient-

ils comme un espace agrandi du réticulum scléro-cornéen, c'est-à-dire comme un espace lymphatique destiné à charrier l'humeur aqueuse. Il est au contraire gorgé d'hématies dans les cas de congestion intense du système veineux oculaire (pendus, glaucome, etc.). On admet actuellement qu'il contient du sang dilué par l'humeur aqueuse. Il communique avec le réseau veineux épiscléral.

2° En arrière du canal de Schlemm, nous trouvons un tissu spécial appelé *ligament pectiné de l'iris* ou *système trabéculaire scléro-cornéen.*

Fig. 345. — *Coupe de la région ciliaire de l'œil humain.*

Scl, sclérotique. — *cSch*, canal de Schlemm. — *Lp*, ligament pectiné de l'iris. — *co*, cornée. — *ca*, chambre antérieure. — *chp*, chambre postérieure. — *ir*, iris. — *prc*, procès ciliaires. — *mcl*, muscle ciliaire longitudinal. — *mcc*, muscle ciliaire circulaire. — *rc*, rétine ciliaire. — *ri*, rétine irienne. — *zo*, fibres de la zonule. × 100.

C'est une région triangulaire sur coupe méridienne de la région du limbe ; elle se trouve à la périphérie de la chambre antérieure, entre la sclérotique et la pointe du muscle ciliaire d'un côté et la membrane de Descemet de l'autre; elle sépare le canal de Schlemm de la chambre antérieure (fig. 345). A un faible grossissement, on aperçoit un système de trabécules disposées en éventail, divergentes en arrière, convergentes en avant du côté de la membrane basale postérieure. Pour de Liéto-Vollaro, c'est à tort que l'on a considéré les lamelles du réticulum scléro-cornéen comme résultant de la dissociation de la membrane de Descemet. Le contour périphérique de cette membrane se termine en bec de flûte d'une manière tout à fait nette. Les fibres du réticulum se continuent en dedans avec les fibres postérieures du tissu cornéen et en dehors avec celles de la

sclérotique. De Liéto-Vollaro explique de la manière suivante la structure du tissu trabéculaire. Les faisceaux scléraux circulaires disparaissent peu à peu au niveau du point de passage de la sclérotique au tissu trabéculaire ; les fibres longitudinales persistent et forment des lamelles allongées, étroites et serrées. Ces lamelles s'anastomosent et délimitent des mailles longitudinales qui diminuent de volume en dedans et forment en se resserrant la partie antérieure du système trabéculaire. La région postérieure de ce système est de même formée par un épanouissement des fibres tendineuses du muscle ciliaire. Asayama est arrivé à une interprétation analogue. D'après lui, les lamelles trabéculaires s'épaississent en arrière et s'attachent sur un anneau conjonctif mal délimité, l' « anneau limitant postérieur » de Schwalbe, qui sert d'insertion au tendon du muscle ciliaire. De même, en avant, dans la région de l'angle antérieur, les trabécules deviennent des lames qui se continuent avec les couches internes de la cornée. Cette zone est désignée quelquefois sous le nom d' « anneau limitant antérieur » de Schwalbe. Envisagée au point de vue de sa structure, chaque trabécule comprend un endothélium et un stroma conjonctif ; l'endothélium est formé de larges cellules avec noyaux situés le plus souvent au niveau des angles de bifurcation des trabécules ; il prolonge l'endothélium de Descemet ; le stroma conjonctif est légèrement strié et constitue presque toute l'épaisseur des trabécules. C'est un tissu homogène, de nature tendineuse, qui renferme dans son intérieur plusieurs fibres élastiques qui représentent pour ainsi dire le squelette des trabécules (de Liéto-Vollaro).

Il est facile de se rendre compte de l'action des fibres ciliaires méridionales sur les mailles du ligament pectiné (Asayama). Leur contraction élargit les mailles dans le sens équatorial ainsi que le sinus scléral ; la « porosité », du ligament pectiné est ainsi accrue et la pénétration de l'humeur aqueuse à l'intérieur du sinus veineux est rendue plus facile. Heine a montré que, chez le Singe, l'atropine resserre les mailles du réticulum scléro-cornéen et que l'ésérine exerce une influence inverse.

Article 3. — TUNIQUE VASCULAIRE DE L'ŒIL OU TRACTUS UVÉAL

La tunique vasculaire de l'œil ou tunique uvéale est comprise entre la rétine située en dedans et la sclérotique située en dehors (fig. 343). Elle revêt toute l'étendue du globe oculaire, depuis le nerf optique jusqu'à l'angle scléro-cornéen. A un millimètre environ du bord de la cornée, elle descend dans la chambre aqueuse et ne laisse au-devant du cristallin qu'une étroite ouverture arrondie, l'orifice pupillaire. Son caractère morphologique fondamental est d'être essentiellement formée de vaisseaux sanguins ; ceux-ci sont disposés en un lacis serré au sein d'un stroma conjonctif riche en cellules pigmentaires qui lui donnent une teinte foncée ou même noire. De là son nom de tunique vasculaire ou encore de tunique uvéale, à cause de sa ressemblance lointaine avec l'écorce d'un grain de raisin. Elle différencie en outre dans sa substance des fibres musculaires, disposées en sphincters,

situées autour de l'orifice pupillaire et de la région cristallinienne. Elle doit être homologuée à la pie-mère, comme nous l'a montré le développement des enveloppes du système nerveux central.

Le tractus uvéal comprend trois régions différentes au point de vue de leur structure et de leur signification physiologique. Ce sont : 1° la choroïde qui s'étend de la sortie du nerf optique jusqu'à l'ora serrata ; 2° le corps ciliaire, compris entre l'ora serrata et la racine de l'iris ; 3° l'iris.

I. — Choroïde.

La choroïde peut être divisée schématiquement en cinq couches :

1° La couche pigmentaire externe ou lamina fusca et suprachoroïdea. — Cette couche adhère fortement à la sclérotique. C'est un tissu conjonctif disposé en feuillets de 2 à 3 μ d'épaisseur qui sont reliés les uns avec les autres par des anastomoses obliques et limitent des espaces assez vastes qui communiquent entre eux. On peut compter de cinq à neuf feuillets quand ces espaces sont distendus par du liquide. Dans le cas contraire, la couche pigmentaire externe paraît dense et formée de strates superposées. Ces feuillets choroïdiens renferment de nombreuses cellules conjonctives et de volumineuses cellules pigmentaires, étoilées, polygonales ou arrondies, dont les granulations sont colorées en brun foncé ou en brun clair. Tous ces éléments sont englobés dans une substance filamenteuse qui constitue la substance fondamentale des lamelles. Celles-ci renferment en outre un assez grand nombre de fibres élastiques anastomosées (Stutzer). La surface des lames choroïdiennes est recouverte de cellules endothéliales ; aussi Schwalbe assimile-t-il les espaces suprachoroïdiens à des espaces lymphatiques qui recueillent et charrient la lymphe issue des régions profondes de la choroïde. Ces lames se continuent insensiblement avec le tissu de soutien de la couche sous-jacente ou couche des vaisseaux.

2° La couche des vaisseaux ou lamina vasculosa. — Le stroma de cette couche est formé par des lamelles conjonctives, des fibrilles élastiques et des cellules pigmentaires étoilées. Les lamelles sont plus épaisses, plus résistantes qu'au niveau de la couche précédente et leur direction générale est parallèle à celle des vaisseaux sanguins. Ceux-ci sont de dimensions variables ; les plus volumineux sont situés en dehors et les moins volumineux en dedans ; ce sont surtout des veines dont les grosses branches occupent l'assise la plus superficielle de la lame vasculaire (veines vorticineuses). Les artères sont moins nombreuses et sont pourvues d'une couche musculaire bien développée. H. Müller décrit également dans cette couche des faisceaux de fibres musculaires lisses qui forment par places des réseaux délicats. Les lames du stroma sont recouvertes d'un endothélium et les intervalles qui les séparent peuvent être homologués à des espaces lymphatiques. De plus, d'après Sattler, les veines de la lamina vasculosa sont entourées d'espaces périvasculaires

qui sont revêtus d'endothélium et qui représentent ainsi de véritables gaines lymphatiques.

On distingue souvent dans la lamina vasculosa deux couches superposées : une couche supérieure de gros vaisseaux (couche des gros vaisseaux, tunique vasculaire de Haller), et une couche profonde de vaisseaux de calibre moyen (couche des vaisseaux moyens). Cette distinction serait justifiée s'il existait entre ces deux couches une membrane endothéliale presque continue, comme l'affirme Greeff. Dans tous les cas, Greeff et Sattler sont d'accord pour admettre l'existence d'une membrane en-

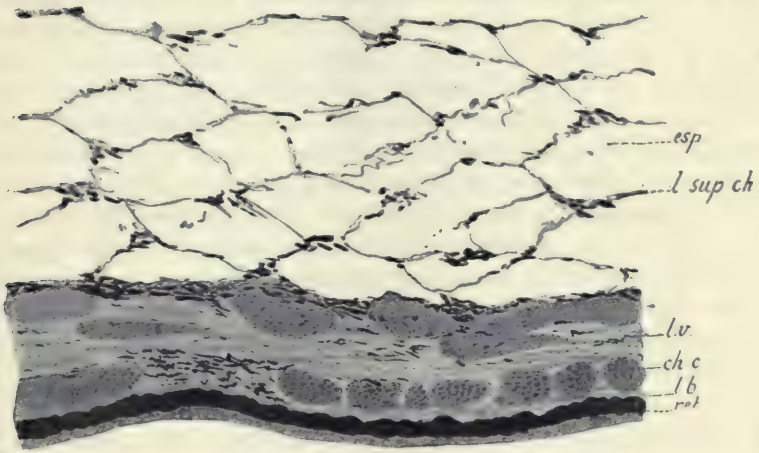

Fig. 346. — *Choroïde au niveau de l'ora serrata dont les espaces supra-choroïdiens sont distendus.*

rét, rétine ciliaire. — *lb*, lame basilaire. — *chc*, couche chorio-capillaire. — *lv*, lame vasculaire de la choroïde. — *lsupch*, lames de la suprachoroïde. — *esp*, espaces de la suprachoroïde. × 125.

dothéliale sur la face profonde de la lame vasculaire. C'est la *membrane de* Sattler qui limite cette dernière de la couche suivante ou lame chorio-capillaire.

3° La couche chorio-capillaire est une rangée de gros capillaires très serrés, plongés dans une substance qui paraît vaguement filamenteuse et qui renferme quelques cellules disposées le long des vaisseaux. Les capillaires de cette couche mesurent de 10 à 30 μ de diamètre ; ce sont les plus volumineux de l'économie. Ils s'anastomosent les uns avec les autres pour former des mailles dont les dimensions varient suivant les régions ; elles sont très étroites dans la région maculaire (3 à 18 μ de diamètre), plus étendues dans la région équatoriale du globe oculaire, très allongées et très vastes au niveau de l'ora serrata (6 à 36 μ de large, sur 60 à 400 μ de long) (Leber). Le nitrate d'argent ne décèle pas de contours endothéliaux dans ces capillaires d'après Venneman. Smirnow a décrit récemment, sur la face interne de la chorio-capillaire, un réseau serré de fibres élastiques resté jusqu'ici inconnu. Il appelle cette couche élastique « stratum élastique supra-capillaire » parce qu'elle est située entre la chorio-capillaire et la couche sous-jacente ou lame basilaire.

4° La lame basilaire (Henle), encore appelée *membrane de* Bruch, *lame vitrée* (Arnold), *membrane élastique* (Kölliker), est un feuillet très mince, (1,3 μ), anhyste et homogène, qui constitue la limite interne de la choroïde et qui se termine autour du nerf optique sans y pénétrer.

Certains animaux (Bœuf, Chien, Chat, etc.), ont une choroïde brillante et irisée quand on l'examine de face. La région où elle présente cet aspect est désignée sous le nom de « tapis » (tapetum lucidum). Celui-ci est formé par l'interposition, entre la chorio-capillaire et la lame vasculaire, d'une couche très épaisse, (100 à 200 μ d'épaisseur), de nature fibreuse chez les Ruminants et de nature cellulaire chez les Carnassiers. Le tapis fibreux est une assise de fibrilles conjonctives disposées parallèlement à la surface de la choroïde. Le tapis cellulaire est une couche de cellules polygonales, à six pans, de forme très aplatie, très volumineuses (40 μ de diamètre environ), désignées sous le nom d' « iridocytes » ou « cellules irisantes ». Leur cytoplasme est farci de fins cristaux aciculés sur lesquels joue la lumière (Tourneux). Brucke admet que le tapetum est utile aux animaux, surtout pour la vue crépusculaire. Il leur permet de voir dans des conditions où un autre animal sans tapetum se trouverait dans l'obscurité, tout en recevant la même excitation rétinienne. Brucke donne à ce sujet l'explication suivante : la lumière traverse la rétine, l'excite une première fois, rencontre le tapetum, se réfléchit en arrière et excite à nouveau les mêmes endroits de la rétine. Cette double action de la même image permet la perception lumineuse dans des conditions où une excitation simple n'aurait pu la produire. Putter pense qu'il ne peut s'agir ici d'une deuxième image, mais d'une lumière diffuse réfléchie de différents côtés par le tapetum. Celui-ci est particulièrement développé chez les Mammifères marins où il remplit presque tout le fond de l'œil (Putter). L'existence du tapis chez ces animaux s'explique par la nécessité où ils se trouvent de poursuivre leur proie à des profondeurs marines où la lumière est extrêmement faible.

II. — Corps ciliaire.

Le corps ciliaire s'étend entre l'ora serrata et le bord supérieur de l'iris. Il comprend deux parties essentielles : le *muscle ciliaire*, ou muscle de l'accommodation, et les *procès ciliaires* qui jouent un rôle fondamental dans la nutrition du segment antérieur de l'œil. On peut distinguer à la région ciliaire deux parties quand on l'examine par sa face interne : une région antérieure, formée par une série de replis parallèles et radiés ; ce sont les procès ciliaires dont l'ensemble représente la *couronne ciliaire* ; une région postérieure, lisse, très foncée, qui s'étend entre la racine des procès ciliaires et l'ora serrata : c'est l'*orbiculus ciliaris*.

Le corps ciliaire nous montre la structure suivante sur une coupe méridienne :

1° En dehors, du côté de la sclérotique, on trouve la *lamina fusca supraciliaris*. Elle possède la même structure que la lamina suprachoroïdea, avec laquelle elle se continue ; ses lamelles sont seulement plus minces et limitent des cavités plus vastes.

2° *Muscle ciliaire.* — Le muscle ciliaire est situé au-dessous de cette couche et montre la forme d'un triangle sur coupe transversale; son angle droit est tourné du côté des procès ciliaires, son angle aigu en arrière vers la choroïde et son troisième angle vers la racine de l'iris. Ce dernier angle est son point d'insertion fixe. Le muscle ciliaire est constitué par des fibres lisses dont les unes ont une direction méridienne et les autres une direction circulaire; tous ces faisceaux s'anastomosent et forment des mailles très allongées.

Les *fibres musculaires longitudinales* sont les plus externes; elles se prolongent en arrière au delà de l'ora serrata, s'insèrent sur les lames suprachoroïdiennes et, par leur intermédiaire, sur la sclérotique. Elles se jettent en avant sur des faisceaux conjonctifs rassemblés en un tendon aplati et annulaire qui continue la direction des faisceaux musculaires et se rattache à la zone postérieure du système trabéculaire scléro-cornéen. L'ensemble de ces fibres longitudinales porte le nom de muscle de Brücke, bien qu'il ait été découvert par Wallace (Chrétien). Les *fibres circulaires* forment le côté et l'angle internes du muscle ciliaire. Les anastomoses que ces faisceaux circulaires contractent sont beaucoup moins nombreuses que dans le muscle longitudinal. On désigne encore la partie circulaire ou annulaire du muscle ciliaire sous le nom de muscle de Müller, ou plutôt sous celui de muscle de Rouget qui paraît l'avoir observé le premier (Chrétien). Il existe, d'après Iwanoff et Artl, de nombreuses variations dans le développement relatif des diverses parties du muscle ciliaire. Les deux types extrêmes sont les suivants : *a*) le muscle est à peu près exclusivement constitué par des fibres longitudinales; son angle inféro-interne a presque complètement disparu. Une telle musculature s'observe surtout dans les yeux allongés, c'est-à-dire atteints de myopie forte; *b*) le muscle ciliaire annulaire est très développé, au contraire du muscle de Brücke qui est infiniment plus grêle que dans les conditions normales. Une telle structure du muscle ciliaire se voit surtout dans les yeux courts, c'est-à-dire chez les hypermétropes. Il est évident que tous les intermédiaires se rencontrent entre ces types extrêmes. Il faut ajouter aussi que ces variations musculaires ne peuvent servir pour caractériser les yeux myopes et hypermétropes, comme Iwanoff le reconnaît lui-même. Certains auteurs (Heine) admettent que la disposition du muscle ciliaire décrite par Iwanoff comme typique des yeux myopes ou hypermétropes est due à l'état de contraction ou de relâchement soit du muscle de Müller, soit du muscle de Brücke (fig. 344).

Entre les faisceaux du muscle ciliaire, on trouve un tissu vasculo-conjonctif assez développé avec des cellules conjonctives et quelques cellules pigmentaires. Celles-ci sont abondantes surtout du côté de la sclérotique, et en arrière du côté de la choroïde. On trouve aussi de nombreuses fibres élastiques (Stutzer) entre les faisceaux du muscle longitudinal. Il n'en existerait pas dans le muscle circulaire.

Les fibres du muscle ciliaire, chez les Oiseaux, s'avancent jusque dans le stroma cornéen (muscle de Krampton). Il offre tout d'abord, chez les embryons, la structure des muscles lisses; il se transforme ensuite en muscle strié. Chez les Rongeurs, le muscle longitudinal se

prolonge en arrière en une lame qui se poursuit dans tout le stroma de la choroïde.

3° *Procès ciliaires.* — Le stroma conjonctif du muscle ciliaire se continue avec celui des procès ciliaires. On y rencontre un grand nombre de fibres élastiques surtout abondantes dans la couche qui limite en dedans le muscle ciliaire (Stutzer) ; cette couche est également remarquable, dans la majorité des cas, par une masse assez considérable de cellules

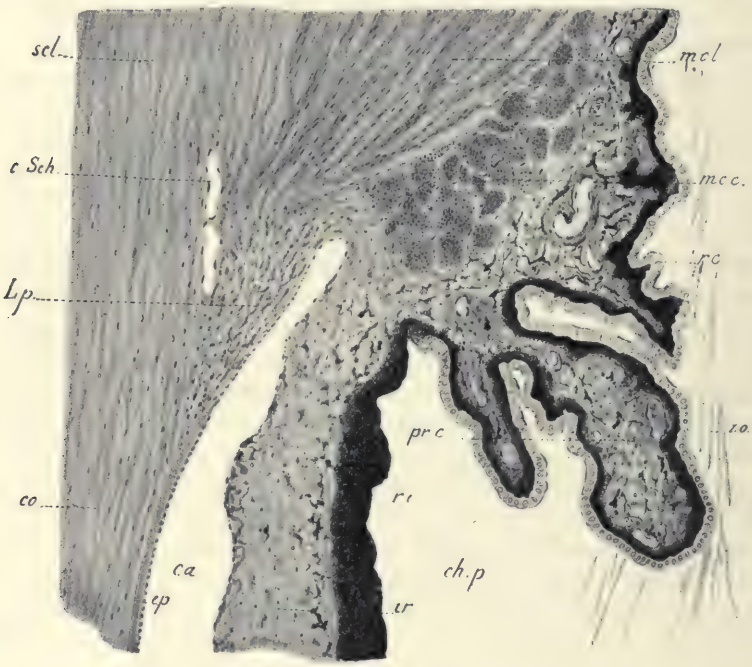

Fig. 347. — *Coupe de la région ciliaire de l'œil humain.*

Scl, sclérotique. — *cSch*, canal de Schlemm. — *Lp*, ligament pectiné de l'iris. — *Co*, cornée. — *ca*, chambre antérieure. — *chp*, chambre postérieure. — *ir*, iris, — *prc*, procès ciliaires. — *mcl*, muscle ciliaire longitudinal. — *mcc*, muscle ciliaire circulaire. — *rc*, rétine ciliaire. — *ri*, rétine irienne. — *zo*, fibres de la zonule. × 100.

pigmentaires. Salzmann a montré que la nappe élastique située dans la choroïde entre la chorio-capillaire et la lame basilaire se continue d'arrière en avant et se perd peu à peu dans la région inférieure des procès ciliaires. Le stroma des procès ciliaires renferme un très grand nombre de vaisseaux; ils proviennent tous, d'après Leber, du grand cercle artériel irien qui donne naissance à de petites branches qui se ramifient en capillaires pelotonnés; ceux-ci occupent la masse principale des procès ciliaires, s'anastomosent les uns avec les autres et forment des veinules qui se dirigent en arrière et se jettent dans les veines vorticineuses de la choroïde. Il n'existe pas de chorio-capillaire au niveau des procès ciliaires (fig. 347).

4° *Rétine ciliaire.* — Le corps ciliaire est limité en dedans par une vitrée

et un épithélium (partie ciliaire de la rétine). La vitrée prolonge celle de la choroïde. Elle est très mince au niveau de l'orbiculus ciliaris et devient beaucoup plus épaisse au niveau des procès ciliaires. Elle présente des épaississements en forme de plis qui s'anastomosent les uns avec les autres et forment une sorte de réseau à mailles inégales suivant les régions considérées (*réticulum du corps ciliaire*, H. Müller); elles sont très volumineuses à quelque distance en avant de l'ora serrata et diminuent de dimensions au fur et à mesure qu'on se rapproche et la région ciliaire.

La face interne de cette vitrée est tapissée par un épithélium qui con-



Fig. 348. — *Coupe de la rétine et de la choroïde au niveau de l'orbiculus ciliaris* (Homme).

Rét, rétine ciliaire, avec ses deux couches, une couche externe formée de cellules cylindriques non pigmentées ; une couche interne formée de cellules cubiques pigmentées. — *ch*, choroïde vasculaire avec la chorio-capillaire en dedans. — *sch*, supra-choroïde, dont les lames constitutives sont écartées les unes des autres. × 250.

serve la même structure fondamentale qu'à l'état embryonnaire. Il est formé par deux couches de cellules : une couche externe pigmentée et une couche interne non pigmentée. La couche externe est une assise de cellules cubiques qui comble les mailles du réticulum ciliaire, et se continue en arrière avec l'épithélium pigmenté de la rétine. La couche interne s'invagine plus ou moins et par places dans la profondeur. Collins et Buchanan ont récemment considéré ces invaginations comme des glandes qui élaboreraient l'humeur aqueuse. Parfois on remarque, sur les expansions les plus développées des procès ciliaires, des cellules épithéliales dont les unes sont incolores et rappellent la structure des cellules muqueuses, et dont les autres paraissent sombres et finement granuleuses (Schwalbe) ; ces aspects font supposer l'existence de processus sécrétoires (Treacher, Collins). Mawas vient de montrer que de tels processus existent réellement. Examinés à l'état vivant dans le sérum isotonique, ces éléments

sont bourrés de petites granulations réfringentes, semblables à celles qu'on trouve dans les cellules glandulaires. Après fixation et coloration, on voit que ces grains sont surtout nombreux dans la partie apicale des cellules; ils sont plus ou moins abondants suivant les éléments considérés; le cytoplasme renferme en outre très souvent des vacuoles incolores. Aussi Mawas admet-il que l'épithélium ciliaire joue un rôle dans l'élaboration de l'humeur aqueuse. Il admet en outre, à la suite de ses observations sur la structure du corps ciliaire chez les sujets atteints de cataracte, que cette affection s'accompagne d'altérations profondes de la rétine aveugle. Ces altérations, en modifiant la constitution de l'humeur aqueuse, milieu nutritif pour le cristallin, déterminent un trouble dans la nutrition de cet organe et par suite son opacification. Peters et Sala avaient fait des observations analogues dans la cataracte tétanique ou naphtalinique chez le Lapin.

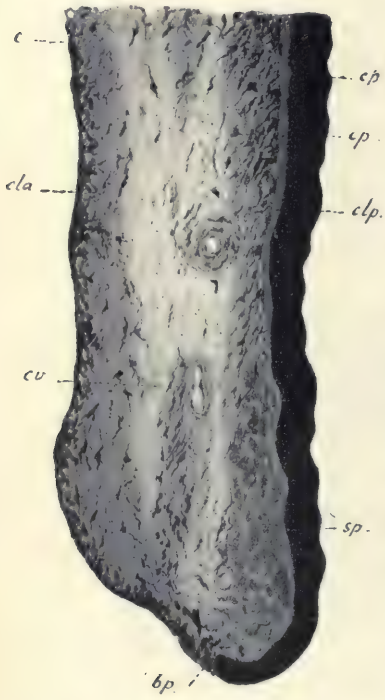

Fig. 349. — *Coupe méridienne d'iris (Homme).*
e, épithélium antérieur. — *cla*, couche limitante antérieure. — *cv*, couche vasculaire. — *clp*, couche limitante postérieure. — *cp*, cellules pigmentaires. — *ep*, épithélium postérieur. — *sp*, sphincter pupillaire. — *bp*, bord pupillaire. × 80.

Les cellules de la couche interne sont très élevées, cylindriques dans les régions postérieures de l'orbiculus ciliaris. Leur hauteur diminue de plus en plus d'arrière en avant. Elles ont une forme cubique et sont moins hautes que larges sur le sommet des procès ciliaires. La surface de cette couche cellulaire est recouverte par une mince cuticule, la *membrane vitrée interne* (Salzmann), que certains auteurs considèrent comme un prolongement de la limitante interne de la rétine (fig. 348).

III. — Iris.

L'iris, ou segment antérieur du tractus uvéal, représente une sorte de diaphragme perforé en son centre et tendu en avant de la face antérieure du cristallin. L'histogénèse nous a montré qu'il comprend deux parties : une partie antérieure issue du mésenchyme qui entoure la cupule oculaire, et un feuillet postérieur, ectodermique, issu de la cupule oculaire elle-même. Le feuillet antérieur de l'iris s'est recouvert d'une couche endothéliale, comme la face postérieure de la cornée, dont le tissu propre présente la même origine. Nous aurons donc à considérer dans l'iris trois assises : l'endothélium antérieur, le stroma, l'épithélium postérieur et ses dérivés.

1° Endothélium irien. — C'est une seule assise de cellules aplaties, arrondies ou légèrement polygonales qui renferment souvent des granulations

pigmentaires. Elles se continuent avec les cellules de l'endothélium postérieur de la cornée.

2° Stroma irien. — Le stroma de l'iris est formé par des fibres conjonctives très fines qui limitent des mailles étroites; ces mailles renferment un réseau fibrillaire plus délicat encore (Gutmann). Les fibres conjonctives sont le plus abondantes dans la région centrale du stroma où se ramifient les vaisseaux sanguins (*couche vasculaire* de certains auteurs). Elles enveloppent ces vaisseaux de couches concentriques qui deviennent très épaisses chez le vieillard. Peut-être faut-il attribuer à cette augmentation considérable du tissu conjonctif chez le vieillard la faible réaction de la pupille vis-à-vis des substances myotiques et mydriatiques (Gutmann). Le reste du stroma est rempli de cellules ramifiées et anastomosées, semblables à des éléments mésenchymateux; aussi certains auteurs (Venneman) considèrent-ils que la partie moyenne du stroma irien a conservé une structure embryonnaire, et Gutmann compare-t-il cette structure fondamentale avec celle du tissu réticulé des ganglions lymphatiques. Les cellules du stroma sont très serrées les unes contre les autres en arrière de l'endothélium irien, où elles forment, avec des cellules pigmentaires, une zone dense et relativement épaisse (*couche limitante antérieure* de Henle ou *couche réticulée* de Michel). Ces cellules forment souvent des excroissances verruqueuses qui font saillie au niveau du bord pupillaire supérieur chez certains animaux (Cheval, Bœuf, Mouton, etc.) et que l'on désigne sous le nom de « granulæ iridis. » Le réticulum irien renferme un grand nombre de cellules pigmentaires. Ce sont des éléments arrondis, ovalaires, fusiformes ou étoilés, qui se trouvent de préférence dans les angles du stroma, mais qui forment aussi des couches continues au-dessous de l'endothélium et autour des vaisseaux sanguins. Ces cellules possèdent un noyau central et un protoplasme fibrillaire; le pigment est diffus et le noyau tranche en clair sur le protoplasme dont les fibrilles sont colorées en jaune brunâtre (Hasche) (fig. 349).

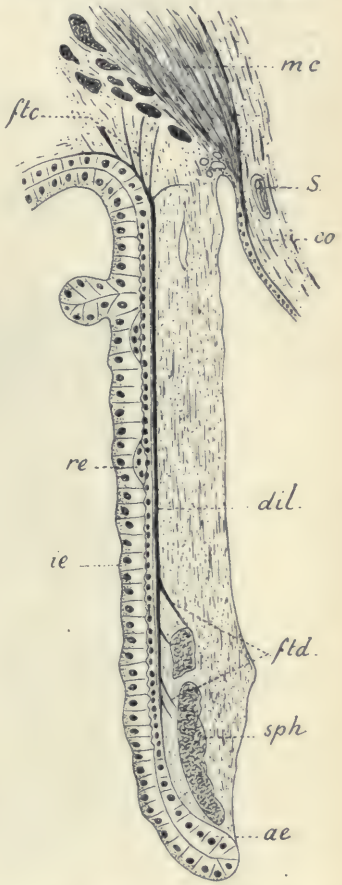

Fig. 350. — *Coupe radiaire de l'iris d'un Homme adulte; pupille moyennement dilatée. La couche postérieure est représentée schématiquement.*

ie, épithélium interne. — *ae*, épithélium externe. — *re*, restes épithéliaux. — *sph*, sphincter de la pupille. — *dil*, muscle dilatateur de la pupille. — *ftd*, faisceaux terminaux du dilatateur du côté de la pupille. — *ftc*, faisceaux terminaux du dilatateur du côté ciliaire. — *mc*, muscle ciliaire. — S, canal de Schlemm. — *co*, cornée. D'après Szili.

Le stroma irien présente aussi des fibrilles élastiques, particulièrement abondantes autour des parois vasculaires (Stutzer). Il existe chez l'Homme une nappe de fibres élastiques à direction radiaire entre la couche des vaisseaux et la surface postérieure ; elles partent du corps ciliaire, traversent toute l'étendue de l'iris et arrivent jusqu'au bord de la papille (Bajardi, Kiribuchi).

3° Muscles de l'iris. — La couche moyenne de l'iris renferme deux systèmes musculaires lisses : le sphincter irien et le dilatateur de la pupille.

A. **Le sphincter irien** entoure l'orifice pupillaire. Il est situé au niveau de l'angle interne du rebord pupillaire ; il se trouve par conséquent plus près

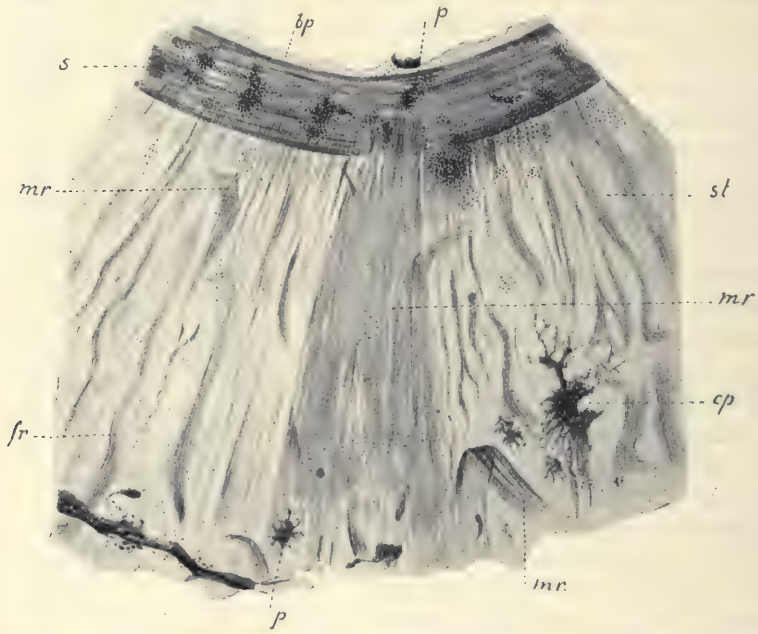

Fig. 351. — *Secteur de l'iris vu par sa face postérieure débarrassée de l'épithélium pigmenté.*
bp, bord pupillaire. — *cp*, cellules pigmentaires du stroma de l'iris. — *fr*, faisceaux radiés. — *mr*, muscle radié (membrane de Bruch). — *p*, restes de l'épithélium pigmenté. — *s*, sphincter pupillaire. — *st*, stroma de l'iris. D'après Vialleton.

de la face postérieure que de la face antérieure de l'iris. C'est un muscle à fibres lisses agencées en petits faisceaux séparées par du tissu conjonctif. Ces fibres sont striées chez les Oiseaux.

B. **Le dilatateur de la pupille** est une lame musculaire qui recouvre l'épithélium postérieur de l'iris et qui forme une couche mince appelée par les anciens auteurs *membrane limitante postérieure* (Henle) ou *membrane basale* (Bruch). Vue de face, cette lame paraît continue, fibrillaire, striée radiairement (Vialleton, Grynfeltt) (fig. 351), épaisse quand la pupille est dilatée, aplatie au contraire quand la pupille est contractée. Sa face antérieure se soulève souvent en plis radiés. Sa face postérieure est semée de noyaux entou-

rés de protoplasme pigmenté. Cette membrane paraît donc représenter une variété du tissu contractile qui diffère du tissu musculaire lisse par la fusion des fibres en une lame continue. Szili a montré que des prolongements s'en détachent en dehors et en dedans et se continuent avec les fibres conjonctives des régions pupillaire et ciliaire. Ces prolongements, au niveau de la région pupillaire, s'introduisent entre les cellules du feuillet interne de la partie irienne de la rétine et entre les faisceaux musculaires du sphincter. Au niveau de la région ciliaire, ils se résolvent en faisceaux, puis en fibrilles qui se perdent en partie dans le système trabéculaire, en partie dans le muscle ciliaire et de préférence dans les fibres circulaires (fig. 350). Beaucoup d'auteurs, comme Grynfeltt, ont insisté sur le développement variable offert par le dilatateur suivant les espèces animales. Koganei, Hans Virchow, Stock, ont montré que certains animaux, comme la Loutre, possèdent un muscle dilatateur géant.

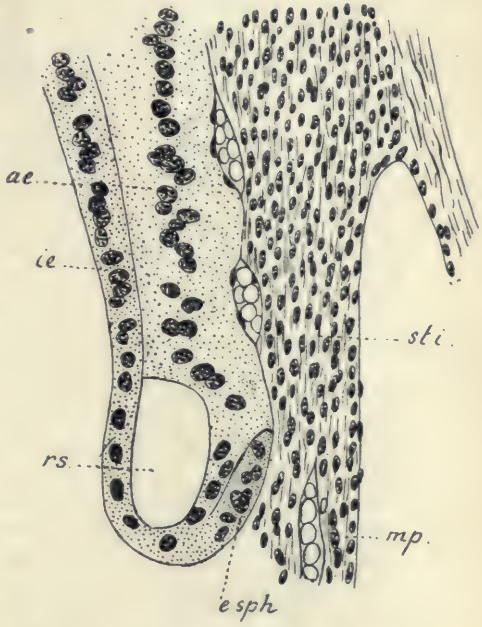

Fig. 352. — *Coupe radiaire de l'ébauche irienne d'un embryon humain de 10 cm. 2.*

ie, couche épithéliale interne. — *ae*, couche épithéliale externe. — *rs*, sinus marginal. — *ésph*, ébauche du sphincter. — *sti*, stroma de l'iris. — *mp*, membrane pupillaire. D'après Szili.

La question de savoir s'il existe un muscle dilatateur dans l'iris a été, jusqu'à ces dernières années, l'un des sujets les plus controversés de l'histologie oculaire (1). On admet actuellement l'opinion exprimée par Vialleton : la membrane de Bruch doit être considérée comme une lame musculaire produite par l'épithélium pigmenté ; c'est un muscle épithélial, comme la couche musculaire des glandes sudoripares. Les études histogénétiques faites à ce point de vue et que nous résumons ci-dessous ont confirmé cette interprétation suggestive.

C. **Histogénèse de la musculature irienne.** — Elle se réalise aux dépens de la couche interne de la partie irienne de la rétine.

(1) Les principales opinions émises sur ce sujet sont les suivantes (Grynfeltt) : 1° le muscle dilatateur existe; il est formé de faisceaux radiés, distincts les uns des autres et situés dans la couche profonde du stroma irien (Kölliker) ; 2° le muscle dilatateur est représenté par la couche striée qui est située à la face postérieure de l'iris contre la pars iridica retinæ, et qui est désignée sous le nom de membrane limitante postérieure ou membrane de Bruch (Henle, Iwanoff, Retzius, Juler, Gabrielides, Vialleton, Heerfordt, Grünert) ; 3° il n'existe pas de muscle dilatateur (Gruenhagen, Hampeln, Angelucci, Michel, Schwalbe, Boë, Koganei, Retterer, Debierre, Vennemann, Fruginele).

a) *Histogénèse du sphincter irien.* — Nussbaum paraît être le premier auteur qui ait fourni la démonstration de son origine ectodermique. Il a montré que, chez les Mammifères, l'extrémité inférieure du feuillet externe de la rétine irienne présente un épaississement assez considérable de cellules qui s'invaginent dans le stroma de l'iris pour se différencier ensuite en fibres du sphincter. Szili a récemment confirmé et précisé cette origine sur du matériel humain. La première ébauche du sphincter se manifeste par un amoncellement de noyaux dans la couche interne de l'épithélium postérieur, au niveau de la marge de l'iris (embryon de 10 centimètres). Ces éléments figurent un prolongement lamelleux qui s'invagine dans le stroma irien et possède la forme d'une crosse à direction verticale. Leur cytoplasme s'allonge ensuite parallèlement au bord de l'ouverture pupillaire et montre très tôt les réactions caractéristiques des fibres musculaires lisses (embryon de 14 centimètres). La fibrillation apparaît plus tard dans la région périphérique de ces éléments, dont la région centrale renferme encore du pigment qui finit par disparaître (fig. 352 et 353). Les connexions du sphincter avec l'épithélium qui lui a donné naissance se retrouvent encore chez le nouveau-né. Herzog a confirmé ces résultats sur d'autres Mammifères et des Batraciens. Herzog et Collin ont fait la même constatation chez les Oiseaux où le sphincter est constitué par des fibres striées.

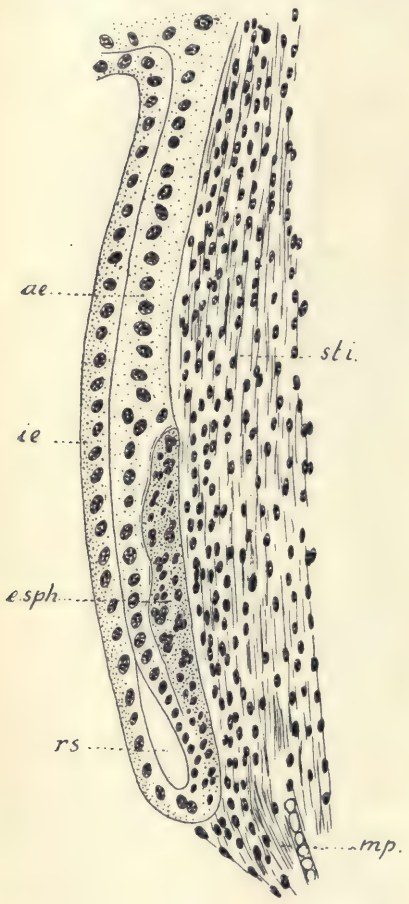

Fig. 353. — *Coupe radiaire de l'ébauche irienne d'un embryon humain de 24 centimètres.*

ie, couche épithéliale interne. — *ae*, couche épithéliale externe. — *rs*, sinus marginal. — *esph*, ébauche du sphincter. — *sti*, stroma de l'iris. — *mp*, membrane pupillaire. D'après Szili.

b) *Histogénèse du dilatateur irien.* — Vialleton et Grynfeltt ont montré que, chez les Mammifères (Lapin, Chat), le dilatateur apparaît au moment de la naissance sous la forme d'une lame musculaire qui se développe aux dépens du feuillet antérieur de l'épithélium rétro-irien. Les pôles antérieurs des cellules de ce feuillet présentent une différenciation fibrillaire avant qu'elles aient perdu leur forme cylindrique. Le cytoplasme est rejeté du côté postérieur des cellules par la production de ces fibrilles qui se soudent les unes aux autres en une lame continue. Le muscle dilatateur ne se différencie pas sur toute l'étendue du feuillet antérieur de l'épithélium

rétro-irien : les parties juxta-ciliaire et juxta-pupillaire de cet épithélium conservent leurs caractères primitifs. Szili a confirmé les faits précédents chez l'Homme. Il a montré que le dilatateur se développe aux dépens du feuillet épithélial antérieur vers le septième mois de la vie intra-utérine. A ce moment, les pôles antérieurs des cellules de ce feuillet perdent leurs limites et il se forme à ce niveau une lame cytoplasmique continue. Une différenciation fibrillaire et radiée se manifeste bientôt dans cette couche, tandis que les corps cellulaires nucléés s'aplatissent de plus en plus. Le feuillet musculaire présente en dehors des évaginations radiées qui s'enfoncent dans le stroma irien et qui sont désignés sous le nom d' « éperons pigmentaires » (Michel). Les fibrilles les plus nombreuses et les plus puissantes prennent naissance aux dépens de ces plis radiés et constitueront les « plis radiés » de l'adulte. Certaines de ces fibrilles musculaires se séparent de la lame principale et viennent s'insérer sur les tractus conjonctifs du rebord pupillaire et de la région ciliaire. Toutes ces recherches concordent donc pour démontrer l'existence si controversée du dilatateur et son origine aux dépens du feuillet externe de l'épithélium rétro-irien.

4° Épithélium postérieur ou rétro-irien. — La face postérieure de l'iris est revêtue par deux couches cellulaires qui représentent les feuillets externe et interne de la rétine embryonnaire. Les cellules des deux couches sont chargées de granulations de pigment. La couche interne, formée de cellules claires au niveau des procès, se pigmente brusquement au niveau de l'angle irido-ciliaire. Szili a montré que le pigment commence à apparaître dans le feuillet interne à partir du bord pupillaire, s'étend jusqu'au milieu de cette lame vers le cinquième mois et n'atteint la région ciliaire que pendant les derniers temps de la vie intra-utérine.

D'après Szili, les cellules du feuillet antérieur ou externe sont cubiques dans la région de la pupille ; elles diminuent ensuite de hauteur, se disposent en une assise mince et irrégulière et renferment du pigment amoncelé autour des noyaux qui sont allongés dans le sens radial. Ces cellules présentent chacune deux parties : une partie épithéliale, protoplasmique et nucléée ; une partie fibrillaire, allongée et contractile ; l'union des deux parties constitue un élément musculaire lisse du dilatateur, une sorte de cellule épithélio-musculaire. On trouve aussi en certains endroits, entre le dilatateur et la couche épithéliale postérieure, des groupes isolés de grosses cellules polygonales. Ce sont des éléments de la couche antérieure qui n'ont pas subi la même métamorphose que leurs congénères. Ces nids cellulaires restent en connexion avec la couche épithéliale antérieure qui les sépare des fibres dilatatrices. — La couche épithéliale antérieure, très amincie au niveau du dilatateur, reprend ses dimensions au niveau de la région irienne juxta-ciliaire où la membrane de Bruch n'existe plus.

IV. — Nerfs et vaisseaux de la tunique vasculaire de l'œil.

1° Nerfs. — Ils proviennent des nerfs ciliaires, se partagent en un grand nombre de branches au niveau du muscle ciliaire, et forment à l'intérieur

de ce muscle un plexus à mailles serrées. Celui-ci donne un grand nombre de rameaux : les uns se terminent sur les fibres musculaires lisses ; les autres se dirigent vers la cornée et s'y ramifient abondamment ; d'autres enfin pénètrent radiairement dans l'iris.

A. **Nerfs de l'iris.** — Le mode de distribution et de terminaison des nerfs dans l'iris a fait récemment l'objet des recherches d'Agababow et Andogsky chez les Mammifères, de Melkirch chez les Oiseaux. D'après Andogsky, les nerfs de l'iris suivent une direction radiaire sur un trajet assez court, puis se dirigent parallèlement au bord ciliaire de l'iris et s'anastomosent les uns avec les autres. De nouvelles fibres radiaires se détachent de cet anneau nerveux, s'anastomosent de nouveau et forment des sortes d'arcades allongées. Ces faisceaux principaux donnent naissance à un réseau très fin. Des prolongements très délicats s'en détachent; les uns s'épanouissent à la surface externe de l'iris et doivent être considérés comme des terminaisons sensibles; les autres vont se distribuer soit aux fibres motrices des muscles iriens, soit aux parois vasculaires. Ce sont des terminaisons motrices ou vaso-motrices. La question de savoir s'il existe des cellules nerveuses dans l'iris est assez discutée. Agababow et Retzius en nient l'existence ; Andowsky a vu, au niveau des prolongements ciliaires, des cellules nerveuses bipolaires et multipolaires situées dans un réseau nerveux superficiel, et Melkirch a retrouvé ces éléments avec la même situation dans le tractus uvéal des Oiseaux.

B. **Nerfs du corps ciliaire.** — Le corps ciliaire est abondamment pourvu de cellules nerveuses. Ce sont des éléments piriformes ou arrondis, de préférence appliqués contre les vaisseaux sanguins (Agababow). Les nerfs du corps ciliaire se terminent ; 1° à la surface externe de cet organe en formant un réseau à mailles très serrées ; 2° entre les faisceaux musculaires et dans les espaces conjonctifs qui les séparent ; 3° dans le stroma du corps ciliaire; 4° dans le muscle lui-même dont chaque fibre est entourée d'un réseau nerveux anastomosé avec les réseaux qui entourent les cellules voisines; 5° sur les vaisseaux (Agababow). Melkirch, Bietti ont confirmé la description d'Agababow.

C. **Nerfs de la choroïde.** — Les nerfs ciliaires donnent naissance à des branches plus ou moins nombreuses qui pénètrent dans la choroïde et fournissent un plexus à mailles serrées qui occupe toute l'épaisseur de cette membrane. Sur ce plexus se trouvent des cellules nerveuses et même de petits ganglions d'où partent un ou plusieurs prolongements. Ceux-ci se ramifient et se terminent pour la plupart sur les vaisseaux sanguins (H. Müller, Schweigger, Sämisch, Kölliker, Agababow).

2° Vaisseaux lymphatiques. — On n'a pas mis en évidence de véritables vaisseaux lymphatiques dans l'épaisseur du tractus uvéal, mais il y existe des fentes et des espaces lymphatiques. On considère comme tels les espaces compris entre les lamelles conjonctives de la couche suprachoroïdienne, qui communiqueraient avec les espaces lymphatiques qui

entourent les veines vorticineuses. Schwalbe a montré qu'une injection poussée dans les espaces suprachoroïdiens remplit les mailles de la lame supra-choroïdienne, s'engage le long des veines vorticineuses et gagne l'espace de Tenon. Les espaces compris dans les mailles du système trabéculaire scléro-cornéen sont également considérés comme des voies lymphatiques. Celles-ci feraient communiquer la chambre antérieure de l'œil avec le sinus scléral (canal de Schlemm) et représenteraient la voie normale de l'écoulement de l'humeur aqueuse. Il n'est pas démontré que l'élimination de l'humeur aqueuse se fasse seulement par cette voie. Staderini n'a jamais pu obtenir l'élimination par le sinus scléral d'une injection poussée dans la chambre antérieure. Les recherches de Lauber ont été tout aussi infructueuses.

Nous n'insisterons pas sur les *vaisseaux sanguins* du tractus uvéal. Ils sont une des parties les plus importantes de cette membrane et ont été décrits dans l'étude histologique que nous en avons faite.

Article 4. — LE CRISTALLIN ET SON APPAREIL SUSPENSEUR

Nous savons que le cristallin est une différenciation ectodermique invaginée dans les tissus sous-jacents. C'est une masse de cellules très allongées, translucides, agencées de façon à édifier une sorte de lentille biconvexe située en arrière de l'iris et au-devant du corps vitré. Ses remarquables particularités morphologiques en font un organe sans analogue dans l'économie. Il est toutefois comparable aux phanères tégumentaires au point de vue de son histogénèse et de sa structure épithéliale.

I. — Histogénèse du cristallin.

Nous avons vu que l'ébauche cristallinienne se forme au-devant de la vésicule optique ; elle est représentée successivement par une cupule et une vésicule cristalliniennes dérivées de l'ectoderme tégumentaire dont elles deviennent peu à peu indépendantes.

1° Histogénèse des cellules cristalliniennes. — La vésicule cristallinienne est formée par une seule couche de cellules cubiques. Puis les cellules de la paroi interne s'accroissent de dedans en dehors et font dans leur ensemble une saillie prononcée. C'est le « coussinet cristallinien » qui finit par remplir complètement la cavité centrale (fig. 312 et 313). Les cellules épithéliales allongées sont les jeunes fibres cristalliniennes. Les éléments de la région équatoriale se multiplient abondamment et les cellules-filles viennent se surajouter aux fibres du coussinet. Celles-ci prennent enfin contact avec la paroi externe de la vésicule cristallinienne (épithélium antérieur) qui est dès lors transformée en un organe plein, le « cristallin embryonnaire ».

L'ébauche cristallinienne, à partir de ce moment, s'accroît par la multiplication des cellules de la région équatoriale (zone de transition). Elles s'al-

longent considérablement, prennent une direction curviligne, et recouvrent de leurs stratifications régulières et successives le coussinet cristallinien. Les cellules de ce dernier sont enveloppées par les nouvelles générations de fibres et forment une sorte de noyau plus dense, le *noyau cristallinien*. Les fibres de ce noyau cessent de s'accroître alors que les fibres périphériques s'allongent de plus en plus, s'avancent concentriquement sur ses faces antérieure et postérieure, et finissent par limiter au niveau des pôles deux dépressions arrondies. Celles-ci demeurent telles quelles chez certaines espèces animales; elles prennent au contraire une forme linéaire chez d'autres espèces et en particulier chez les Mammifères (Embryons de Lapin et de Porc, Rabl). La direction rectiligne de ces sillons est un fait important au point de vue morphologique; il montre qu'elle est primordiale et que les autres formes sont secondaires. Le sillon postérieur apparaît avant le sillon antérieur chez les embryons de Mammifères, en particulier chez le Porc; il montre une direction horizontale et l'antérieur une direction verticale. Ces sillons se transforment ensuite l'un et l'autre en étoiles à trois branches. Le sillon postérieur, par exemple, se coude tout d'abord et dessine un angle obtus; une troisième branche verticale s'accroît à partir du sommet de cet angle et représente l'ébauche d'un rayon vertical. L'étoile antérieure se différencie d'une manière analogue. Des coupes en série de dehors en dedans montrent que chaque étoile à trois branches se transforme en une suture linéaire au fur et à mesure qu'on se rapproche du centre du cristallin. Les étoiles du cristallin qui possèdent tout d'abord trois branches chez l'embryon humain, en possèdent six après la naissance; Rabl a vu des étoiles à neuf branches, dont les rayons sont assez courts, irréguliers et en forme de zig-zag.

La multiplication des cellules équatoriales et l'adjonction de nouvelles fibres à celles qui existaient déjà se réalise pendant un temps relativement très court de la vie intra-utérine. Le cristallin acquiert en effet de très bonne heure son architecture et son volume presque définitifs. Pendant sa croissance rapide, le cristallin est nourri par un réseau vasculaire qui l'entoure complètement. C'est la *tunique vasculaire du cristallin* formée par les vaisseaux issus de l'artère hyaloïdienne, par les artères propres du corps vitré et du grand cercle artériel de l'iris. Ces vaisseaux sont plongés dans une lame de cellules mésenchymateuses qui ferme en avant l'ouverture pupillaire (membrane pupillaire de Wachendorff). La tunique vasculaire du cristallin atteint son plus grand développement vers le septième mois de la vie intra-utérine, s'atrophie ensuite peu à peu et disparaît quelque temps avant la naissance.

2° Histogénèse de la capsule cristallinienne ou cristalloïde. — On admet généralement qu'elle est une différenciation de nature cuticulaire élaborée par les cellules cristalliniennes. Beaucoup de biologistes cependant attribuent à la cristalloïde une double provenance, provenance mésodermique pour ses couches externes, ectodermique pour ses couches internes (Kölliker, Manz, Schwalbe). Suivant Damianoff, le cristallin au début de sa formation est entouré par une mince capsule anhyste sécrétée par les cellules cristalliniennes. Cette capsule se développe très vite après l'ap-

parition de la membrane vasculaire, puis s'épaissit encore de toute l'épaisseur de cette membrane, qui devient homogène et transparente. Cette fusion paraît démontrée par ce fait que les fibres de la zonule s'insèrent sur la membrane vasculaire et non sur la cristalloïde.

La cristalloïde comprend donc trois parties au point de vue ontogénétique : 1° une couche interne, cuticulaire, très mince, sécrétée par les cellules cristalliniennes; 2° une couche moyenne produite sous l'influence trophique de la membrane vasculaire; 3° une couche externe, constituée par la membrane vasculaire transformée. Van Pée admet lui aussi que des éléments mésodermiques participent à l'édification de la cristalloïde.

II. — Structure du cristallin.

Nous savons déjà que le cristallin comprend : 1° une capsule d'enveloppe; 2° un épithélium antérieur qui représente l'épithélium externe de la vésicule cristallinienne; 3° les fibres cristalliniennes qui forment la masse principale de l'organe ; 4° une substance amorphe qui réunit les différentes parties du cristallin.

1° Capsule du cristallin ou cristalloïde. — On lui distingue deux parties : l'une recouvre la face antérieure et l'autre la face postérieure du cristallin ; on les désigne respectivement sous les noms de *cristalloïde antérieure* et de *cristalloïde postérieure*. Cette distinction est artificielle, mais elle offre un grand avantage topographique pour les anatomistes et les ophtalmologistes. La cristalloïde présente 6 μ 5 d'épaisseur au niveau du pôle antérieur, 8 μ au niveau de l'équateur, 12 μ en arrière de l'équateur et 2 μ au niveau du pôle postérieur (Rabl). Les mensurations données par les auteurs sont très différentes, et ces différences sont probablement dues à des variations individuelles ou aux procédés de fixation employés. La capsule cristallinienne est douée de propriétés élastiques. Elle s'enroule en dehors quand on la déchire, et la déchirure se prolonge très loin jusqu'au niveau de la région équatoriale grâce à son extrême friabilité. Elle paraît le plus souvent anhyste et homogène; cependant, dans certains cas, elle prend un aspect lamelleux, par exemple chez le Cheval et le Renard (Rabl) où l'on peut compter 22 à 26 strates au niveau du pôle antérieur. D'anciens auteurs avaient fait la même constatation sur la cristalloïde de l'Homme (Valentin, Mensonides, Frey, Arnold) surtout après macération dans certains réactifs dissociants (Berger, Schwalbe).

Les opinions des histologistes sur la nature de la cristalloïde procèdent des idées qu'ils se sont faites au sujet de sa structure et de son histogénèse. La plupart des auteurs qui lui attribuent une structure lamelleuse admettent que ces lamelles sont formées de fibres conjonctives. Les histologistes qui admettent sa structure anhyste lui attribuent, les uns une nature connective (Henle, Arlt, Iwanoff, Sernoff, Lieberkühn, Müller), les autres une nature cuticulaire (Kessler, Van Bambecke). Enfin nous avons vu que certains auteurs (Vialleton, Truc, Damianoff, Van Pee) concilient les deux manières de voir précédentes et considèrent qu'elle est formée par deux

lames : une lame interne, cuticulaire, sécrétée par les cellules cristalliniennes, et une lame externe, conjonctive, formée par la membrane vasculaire cristallinienne transformée en une couche réfringente et homogène.

2° Épithélium antérieur. — Il tapisse la face profonde de la cristalloïde antérieure jusqu'au niveau de l'équateur cristallinien. Il est constitué par une couche de cellules polyédriques, aplaties, larges de 13-22 μ (O. Becker), dont la hauteur est beaucoup plus considérable à la périphérie qu'au niveau du pôle antérieur (9 μ à la périphérie, 2 μ 5 au pôle antérieur) (Rabl). Elles sont réunies les unes aux autres par des ponts protoplasmiques (Truc et Vialleton). Leur noyau est excentrique, il est relégué souvent contre la face interne de la membrane et présente quelquefois des figures caryodiérétiques (O. Becker). Le protoplasme de ces éléments est hyalin, transparent et renfermedes filaments cristalloïdiens (Ballowitz).

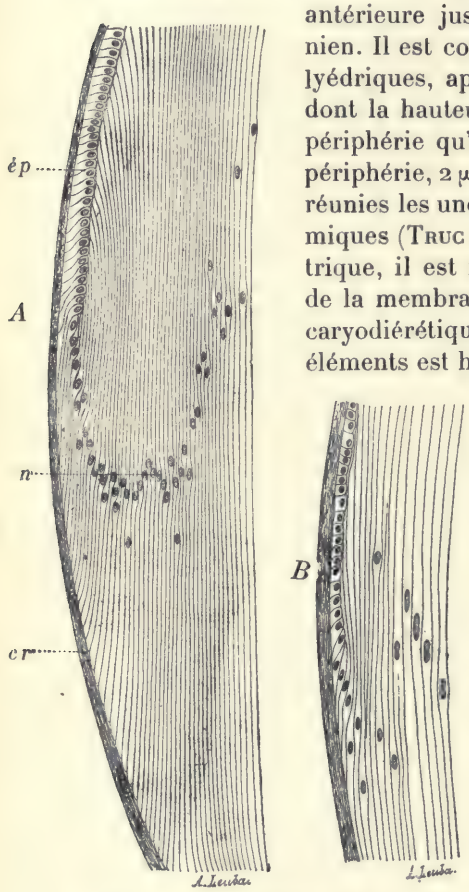

Fig. 354. — *Coupes méridiennes de la région équatoriale du cristallin.*

A, nouveau-né. — B, vieillard. — *ép*, épithélium antérieur. — *cr*, cristalloïde. — *n*, zone des noyaux (D'après Otto Becker).

3° Substance du cristallin. — Les cellules de l'épithélium cristallinien augmentent de hauteur au niveau de l'équateur, atteignent une longueur considérable et s'entassent les unes sur les autres en séries radiaires (fig. 354). On trouve ainsi toutes les formes de transition entre la cellule de l'épithélium antérieur et la fibre cristallinienne. Les plus jeunes fibres cristalliniennes sont concaves en dehors, les suivantes deviennent peu à peu rectilignes, puis concaves en dedans ; leurs noyaux dessinent une ligne courbe ouverte vers l'axe antéro-postérieur du cristallin et sont tous situés dans la zone équatoriale. C'est la « zone des noyaux » de H. Meyer. Les cellules de l'épithélium antérieur continuent à se multiplier et fournissent jusqu'à un âge relativement avancé de nouvelles fibres qui s'ajoutent aux fibres rectilignes du cristallin embryonnaire. Rabl a donné à ces dernières le nom de « fibres centrales », et aux premières le nom de « fibres principales ou fondamentales », parce qu'elles forment la majeure partie de la masse cristallinienne. Les fibres différenciées en premier lieu aux dépens des cellules équatoriales de l'épithélium antérieur sont les « fibres de transition » ou « fibres intermédiaires » ; elles contribuent à former, avec les fibres centrales, le *noyau du cristallin*.

D'autres auteurs assez récents, avec certaines divergences dans leur

A. Structure de la fibre cristallinienne. — La morphologie et la structure des fibres cristalliniennes varie suivant que l'on considère l'un ou l'autre de ces groupes de fibres.

a) Les *fibres principales* sont de longs prismes hexagonaux et aplatis, avec deux faces larges et quatre faces plus étroites. Les faces larges sont disposées parallèlement à la périphérie du cristallin. La forme de ces prismes sur section transversale est très variable suivant les espèces animales ; leur aplatissement peut être considérable dans certaines espèces. Chez l'Homme, les plus superficielles des fibres principales possèdent seules une configuration régulière ; elles deviennent très irrégulières au point de vue de leurs dimensions et de leur forme sur coupe transversale dans les régions plus profondes. Les fibres cristalliniennes ont leurs bords finement dentelés (fig. 355); elles s'engrènent

Fig. 355. — *Fibres du cristallin dissociées.* D'après Arnold.



Fig. 356. — *Cristallin de nouveau-né. Périphérie d'une coupe équatoriale montrant le groupement des fibres en lamelles radiaires.* D'après Rabl.

les unes avec les autres au moyen de ces dentelures qui n'existent pas ou sont à peine représentées dans les fibres superficielles du cristallin et qui s'accentuent dans les fibres plus profondes. Elles figurent des épaississements du cytoplasme périphérique qui est condensé en une sorte de membrane résistante. Le cytoplasme renfermé dans cette membrane est très fluide, transparent, hyalin, visqueux ; il s'écoule facilement au dehors quand la membrane est rompue.

b) Les *fibres du noyau* cristallinien sont très irrégulières, surtout les fibres

centrales. Elles sont moins volumineuses que les fibres périphériques, leur cytoplasme n'est plus semi-liquide et mobile dans la membrane d'enveloppe; et leur noyau présente des signes de nécrobiose dans les fibres centrales.

B. Agencement des fibres cristalliniennes. Texture du cristallin. — La manière dont les fibres cristalliniennes sont agencées a donné lieu à bien des controverses. D'après la description classique, les fibres cristalliniennes seraient disposées en strates superposées, qui constituent des lamelles emboîtées les unes dans les autres. Il est possible en effet d'effeuiller pour ainsi dire le cristallin quand on l'a laissé séjourner dans un liquide dissociant, comme l'alcool au 1/3 ou l'eau acidulée. Mais cette délamination est un produit artificiel, d'après Rabl. Elle s'explique par ce fait que les fibres cristalliniennes ont une consistance qui diminue du centre vers la périphérie à cause de leur âge différent. Rabl a constaté que la texture fondamentale du cristallin est au contraire une *texture radiaire*. Les coupes équatoriales de cet organe aux différentes périodes de son développement montrent en effet que les fibres s'entassent de dehors en dedans au fur et à mesure de leur genèse ; elles se recouvrent régulièrement et se groupent en lamelles radiaires. Le nombre de ces lamelles est évalué par Rabl à plus de 2.000 dans le cristallin de l'Homme adulte et à 1.500 environ dans celui du nouveau-né. Harting est arrivé à des chiffres approximativement identiques (fig. 356 et 357).



Fig. 357. — *Groupement des fibres cristalliniennes en séries méridiennes* (schéma de Rabl).

1, fibres principales. — 2, fibres de transition. — 3, fibres centrales.

Le trajet des fibres cristalliniennes est variable suivant les régions. Nous savons déjà que les fibres centrales sont rectilignes et que les fibres de transition sont légèrement incurvées. Les fibres principales sont d'autant plus longues qu'elles sont plus périphériques (8 millimètres à la périphérie) et dessinent des courbes de plus en plus accentuées de dedans en dehors. La disposition de ces fibres est commandée par la forme des sutures. Ces sutures sont représentées chez certains Vertébrés par une ligne horizontale postérieure et une ligne verticale antérieure (Sélaciens, quelques Poissons osseux, Amphibiens, Serpents). Les fibres cristalliniennes, qui possèdent toutes la même longueur dans les couches également éloignées du centre, s'insèrent par leurs deux extrémités sur les sutures; elles sont disposées de telle sorte que celles qui s'insèrent

sur l'extrémité d'une suture s'attachent sur le milieu de l'autre suture, et inversement. Celles qui occupent une situation intermédiaire entre ces deux extrêmes se comportent d'une manière analogue. Le développement nous a appris que les sutures ont chez l'enfant nouveau-né la forme d'une étoile à trois branches qui interceptent entre elles des angles égaux (120°). L'étoile antérieure a une branche supérieure verticale et deux branches inférieures obliques. Les branches de l'étoile postérieure sont orientées en sens inverse avec une branche inférieure verticale et deux branches supérieures obliques; autrement dit, chacune des branches de l'étoile postérieure figure la bissectrice des angles limités par les branches de l'étoile antérieure. Les fibres cristalliniennes s'insèrent sur ces étoiles d'une manière analogue à celle que nous avons décrite précédemment dans le cristallin à sutures linéaires. Une fibre qui s'attache au bout périphérique d'une branche de l'étoile antérieure s'insère par son autre extrémité, après avoir contourné l'équateur cristallinien, sur le bout central de la

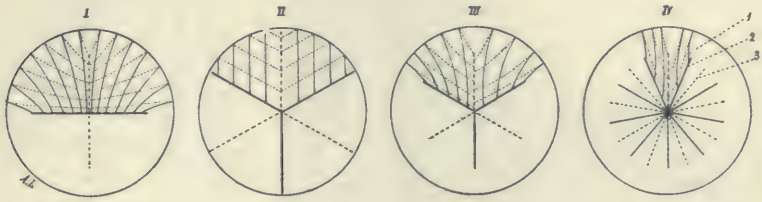

Fig. 358. — *Trajet des fibres superficielles du cristallin.* (Les traits pleins se rapportent à la face postérieure, les traits en pointillé à la face antérieure.)

I, Lapin. — II, Disposition type. — III, nouveau-né humain. — IV, homme adulte. — 1 fibre cristallinienne (segment postérieur). — 2, branche de l'étoile postérieure. — 3, branche de l'étoile antérieure du cristallin. D'après Druault.

branche correspondante de l'étoile postérieure. Les fibres qui s'insèrent sur le milieu d'une branche possèdent leur autre extrémité sur le milieu de la branche correspondante de la face opposée. Les fibres qui ont une situation intermédiaire s'insèrent d'autant plus loin du centre sur telle branche de l'étoile postérieure qu'elles se sont attachées plus près du centre sur la branche correspondante de l'étoile antérieure. Ajoutons que ces fibres n'abordent pas les branches suivant leur direction initiale ; au lieu de former avec ces dernières un angle très aigu, elles se recourbent légèrement de façon à les aborder un peu plus de face (fig. 358).

Cette disposition simple des fibres cristalliniennes chez le nouveau-né se complique dans la suite, car les branches de l'étoile peuvent devenir plus nombreuses. Les fibres montrent toujours la même disposition essentielle au point de vue de leurs insertions, mais la superposition des fibres dans le sens radiaire est plus nettement marqué que dans les stades antérieurs.

4° Substance amorphe du cristallin. — Elle s'insinue entre la capsule et l'épithélium en avant, la capsule et les fibres cristalliniennes en arrière, et dans les branches des deux étoiles. Elle peut former surtout en arrière des plaquettes irrégulières dont le nitrate d'argent dessine les contours. Les figures ainsi obtenues avaient incité certains auteurs (Ewart, Deutschmann,

Ulrich, etc.) à décrire des cellules endothéliales dans la cristalloïde postérieure ou au-dessous d'elle. On sait maintenant que cette substance n'est autre chose qu'un ciment intercellulaire qui serait abondant dans les endroits considérés.

III.— Zonule ciliaire.

C'est un système de fibrilles tendu entre la région ciliaire et l'équateur du cristallin et qui a reçu pour cette raison le nom de *ligament suspenseur du cristallin*. Les fibrilles de la zonule sont d'épaisseur variable; les unes sont très fines et délicates; les autres sont plus volumineuses; d'autres peuvent atteindre un diamètre de 9 à 22 μ (Kölliker) et même 35 μ (Salzmann). Ces grosses fibres zonulaires sont généralement aplaties et paraissent dues à la fusion de fibrilles plus petites (Berger). Elles sont très réfringentes, comme les fibres élastiques, mais s'en distinguent par leur inextensibilité presque complète et par leurs réactions microchimiques.

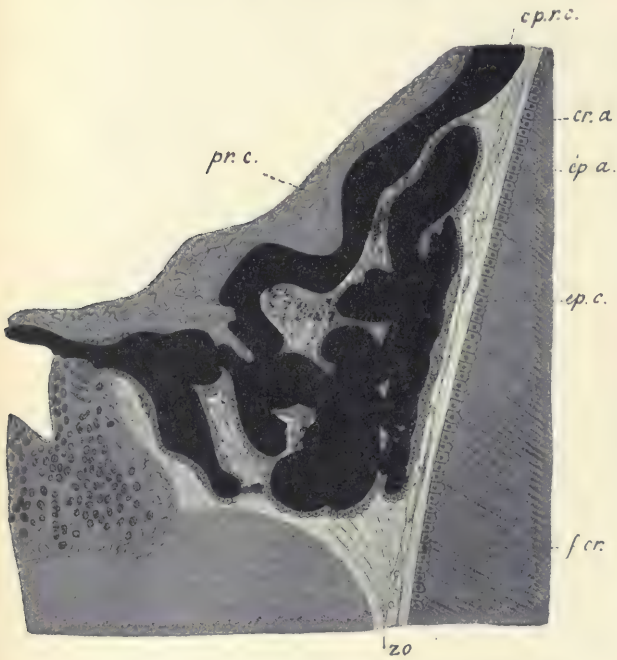

Fig. 359. — *Fibres cilio-cristalliniennes chez l'embryon.*

cra, cristalloïde antérieure. — *épa*, épithélium antérieur du cristallin. — *fcr*, fibres cristalliniennes. — *prc*, procès ciliaire. — *cpvc*, couche pigmentaire de la rétine ciliaire. — *épc*, épithélium clair ciliaire encore appliqué contre la cristalloïde antérieure. — *zo*, fibres zonulaires étendues entre la cristalloïde et l'épithélium ciliaire. D'après Damianoff.

Le mode d'insertion des fibres zonulaires sur la rétine ciliaire et leur mode d'origine ont donné lieu à de nombreuses discussions.

Rappelons tout d'abord que l'opinion ancienne, restée classique jusqu'à ces derniers temps, faisait provenir ces fibres du corps vitré ou de sa membrane hyaloïdienne. D'après Petit et les anciens anatomistes, l'appareil suspenseur du cristallin est formé par la membrane hyaloïde dédoublée au niveau des procès ciliaires en deux systèmes de fibrilles qui se portent sur la face antérieure et postérieure du cristallin et limitent un canal, le canal de Petit.

manière de voir, font également provenir les fibres zonulaires de la membrane hyaloïdienne et aussi du corps vitré (Ulrich, Kölliker, Aeby, Schrön, Schwalbe, etc.); Retzius, puis Salzmann, concluent qu'elles ne sont autre chose qu'une condensation des fibrilles vitréennes. Les recherches actuelles conduisent à admettre que ces fibres proviennent toutes de la région ciliaire et que le corps vitré n'a rien à voir avec leur origine (Gerlach, Czermack, Treatcher, Collins, W. Schrön, Agababow, Terrien, Daminanoff, Mawas). Celui-ci a montré qu'elles s'insèrent toutes sur la rétine depuis l'ora serrata jusqu'à l'angle irido-ciliaire, et cela aussi bien dans le fond des vallées que sur les parties latérales et les crêtes des procès. Les auteurs sont moins d'accord au sujet de leur mode d'insertion sur la rétine ciliaire. Salzmann pense qu'elles s'attachent sur la membrane limitante. Schrön et Collins les considèrent

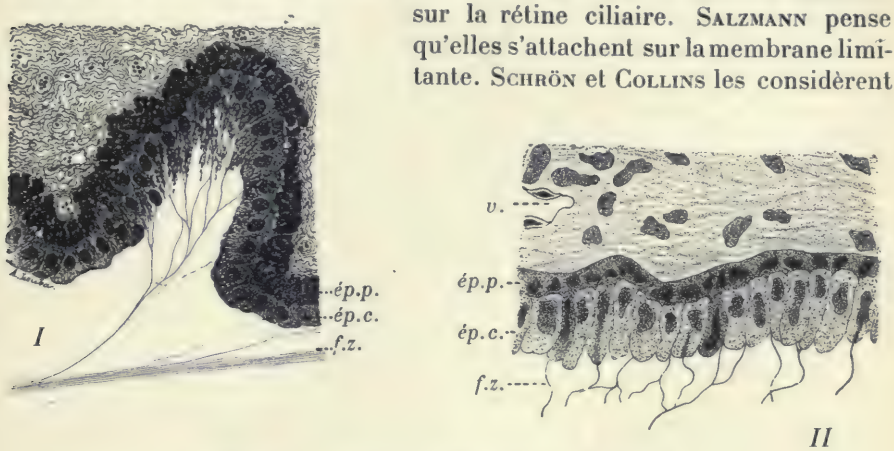

Fig. 360. — *Insertions ciliaires des fibres de la zonule.*

épp, épithélium pigmenté. — *épc*, épithélium clair. — *fz*, fibres zonulaires. — *v*, vaisseau.
I, d'après Damianoff. — II, d'après Terrien.

comme des expansions issues des cellules rétiniennes superficielles. Terrien admet que ces fibres se dissocient chacune en un pinceau de fibrilles qui pénètrent dans les interstices limités par les cellules contiguës, traversent la couche pigmentée et vont s'insérer sur la vitrée de la choroïde (fig. 360). De plus Terrien considère les fibres zonulaires comme des cellules de Müller extrêmement allongées. La zonule serait donc assimilable au système de soutien de la rétine. Damianoff et Mawas sont arrivés à des résultats analogues. Ils admettent que les fibres de la zonule sont une sécrétion de nature cuticulaire élaborée par les cellules claires de la rétine ciliaire. D'après Damianoff, les procès du fœtus sont accolés à la zone équatoriale de la cristalloïde par une substance hyaline sécrétée par les cellules de l'épithélium. Ils s'écartent ensuite de la périphérie du cristallin et la substance hyaline s'étire en minces filaments réfringents ou fibres zonulaires. Celles-ci conservent donc des points d'attache sur le cristallin au niveau des points de contact primitifs et se continuent plus ou moins profondément entre les cellules superficielles de la rétine (fig. 359). Mawas les a vues partir du sommet et des côtés des cellules ciliaires au niveau de leur tiers supérieur. — L'insertion des fibrilles zonulaires sur le cristallin se fait sur les deux faces de

cet organe, surtout sur la face antérieure, où elles occupent une étendue un peu plus grande que sur la face postérieure (1 mm. 5 environ). Les fibres zonulaires se subdivisent en fibrilles avant d'aborder le cristallin, s'insèrent sur la cristalloïde sans pénétrer dans sa substance et se soudent à sa surface d'une manière tellement solide qu'on ne peut les séparer sans arracher en même temps les couches superficielles de cette membrane.

Outre les fibres qui réunissent la rétine ciliaire au cristallin (fibres cilio-cristalliniennes) il existe également des fibres zonulaires qui se rendent dans le corps vitré et se continuent avec la zone limitante antérieure de cet organe (Salzmann, Kölliker) (fibres cilio-vitréennes). D'autres fibres enfin vont d'un point à un autre de la région ciliaire, réunissant les différents niveaux des procès avec l'ora serrata (fibres cilio-ciliaires).

Telles sont les opinions divergentes qui ont été émises sur la zonule ciliaire, dont l'origine et la signification morphologique sont un des sujets les plus discutés de l'histologie oculaire. Dans tous les cas, il semble définitivement acquis par les dernières recherches que les fibres zonulaires doivent être considérées comme des formations exoplastiques, élaborées par le cytoplasme des cellules ciliaires, et non comme des fibres conjonctives, des fibres élastiques ou des fibres de soutien (Mawas).

Article 5. — CORPS VITRÉ

Jusqu'à ces derniers temps, on a considéré le corps vitré comme un organe formé de tissu conjonctif ayant plus ou moins conservé une structure embryonnaire. Les cellules y seraient devenues très rares, une substance fondamentale abondante se serait développée et constituerait la masse principale de l'organe. Aussi le rangeait-on parmi les tissus d'origine mésenchymateuse. Actuellement la genèse du vitré est remise en question. De nombreux auteurs admettent son origine soit exclusivement ectodermique, soit à la fois mésodermique et ectodermique. Il est donc difficile d'attribuer au corps vitré une place définitive parmi les autres tissus. Quoi qu'il en soit, les affinités histologiques de cet organe nous permettent de le ranger à côté des organes de nature mésenchymateuse, d'autant plus que les données récentes tendent à faire attribuer au tissu mésenchymateux une part importante dans son édification.

I. — Origine du vitré.

Quatre catégories d'opinions ont été défendues sur l'origine du corps vitré.

1° Théorie mésoblastique. — La première en date, et aussi celle qui a trouvé le plus grand nombre de défenseurs, peut être caractérisée sous le nom de *théorie mésoblastique* de Schöler. Cet auteur, en étudiant le développement du globe oculaire chez le Poulet, admet que le corps vitré est constitué par une masse de tissu mésenchymateux. Celui-ci déprime la

paroi inférieure de la vésicule optique et s'insinue entre son feuillet rétinien et la face postérieure de l'ébauche cristallinienne avec l'artère hyaloïde et ses ramifications; il se trouve peu à peu emprisonné à l'intérieur de l'œil embryonnaire et représente l'ébauche primordiale du corps vitré. De nombreux auteurs partagent la manière de voir de Schöler à la suite de leurs recherches sur les objets les plus divers (1).

2° Théorie du transsudat. — Une deuxième opinion, défendue par Kessler, est celle du *transsudat*. Elle a été admise également par Keibel, Real y Beiro, Spampani. Kessler nie la pénétration d'aucun élément mésodermique entre la vésicule optique primaire et l'ectoderme. La fente choroïdienne ne livre passage qu'à des vaisseaux. Les éléments figurés qui existent dans la substance du corps vitré sont des ramifications vasculaires ou des cellules sanguines et la substance fondamentale même du vitré est un liquide qui a diffusé au travers de la paroi des vaisseaux.

3° Théorie ectoblastique. — D'autres auteurs attribuent au corps vitré une origine exclusivement ectoblastique. Tornatola a été le premier défenseur de cette théorie, passablement révolutionnaire. Il fait observer combien il est invraisemblable que le vitré pût continuer à croître et à se développer alors que la fissure optique fœtale est fermée et que les vaisseaux vitréens ont disparu. D'autre part, il a vu que les fibrilles du vitré peuvent être suivies jusqu'au niveau des cellules de la rétine embryonnaire. Cette continuité est si constante et si manifeste qu'il devient nécessaire d'admettre que ces fibrilles sont une élaboration du protoplasme des cellules rétiniennes. Les fibrilles et la substance homogène du corps vitré sont donc exclusivement d'origine ectoblastique; les cellules qu'on y observe sont des éléments migrateurs ou mésodermiques. Le corps vitré doit être considéré comme une sorte de sécrétion rétinique. Il en est de même chez un certain nombre d'Invertébrés : Carrière chez les Gastéropodes, Grenacher chez les Céphalopodes et les Hétéropodes, Kleinenberg chez certains Annélides ont également admis que le corps vitré était sécrété par les éléments de la cupule optique.

4° Théorie mixte. — Van Pee vient de prendre une place intermédiaire entre ces opinions extrêmes et pense que le corps vitré possède une origine mixte, à la fois ectoblastique et mésoblastique. Cette double constitution du vitré se manifeste dès les premiers stades du développement oculaire. Des éléments cellulaires mésodermiques existent entre l'ébauche cristallinienne et le feuillet distal de la vésicule oculaire primitive chez des embryons de Mouton de 5 à 6 millimètres. Un feutrage serré de minces fibrilles se développe à leurs dépens ; c'est la lame mésoblastique fibrillaire. D'autre part, on constate aussi à ce stade d'autres éléments fibrillaires : ils naissent des extrémités des cellules rétiniennes et cristalliniennes, sont orientés perpendiculairement sur la lame mésoblastique et se perdent dans

(1) Wirchow, C. O. Weber, Semoff, J. Arnold, Manz, Lieberkühn, Van Bambecke, Angelucci, Haensell, Nussbaum, Carini, Kölliker.

cette lame (fig. 361). Le nombre des prolongements issus des cellules cristalliniennes diminue de plus en plus au cours du développement; celui des prolongements issus des cellules rétiniennes augmente au contraire; il en est de même des éléments mésoblastiques qui accompagnent les vaisseaux sanguins. Chez les embryons de 7 à 9 millimètres, la cupule optique se ferme en partie au niveau de son bord inférieur par soudure de ses lèvres, limite entre le pédicule optique et cette soudure un orifice en forme de trou, le « trou choroïdien », et laisse en avant d'elle une échancrure, située en arrière

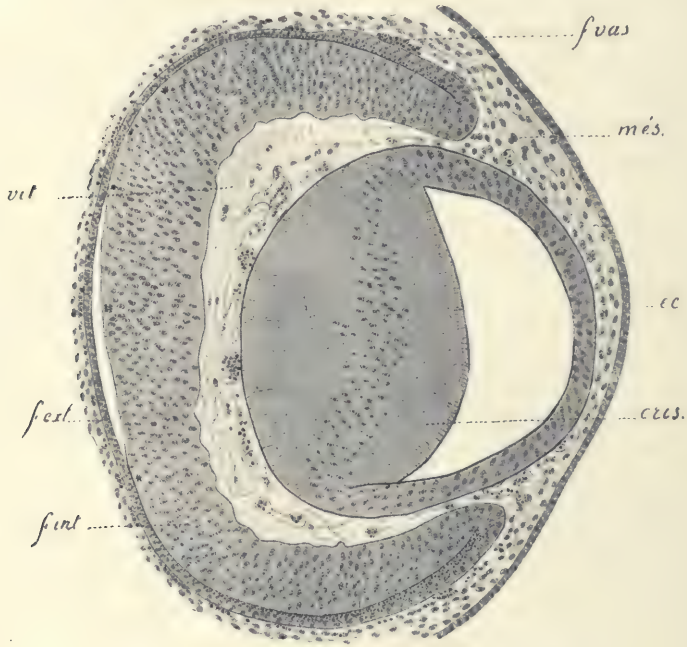

Fig. 361. — *Coupe antéro-postérieure de l'ébauche oculaire d'un embryon de Mouton de 14 millimètres. fint*, feuillet interne de la rétine. — *fext*, feuillet externe de la rétine qui demeure constitué par une couche unique de cellules. — *vit*, ébauche du vitré. — *ec*, ectoderme. — *més*, mésenchyme. *fvas*, feuillet vasculaire de la vésicule optique secondaire. — *cris*, cristallin. D'après Van Pee.

de la partie inférieure du cristallin, l'« échancrure choroïdienne ». L'artère hyaloïdienne pénètre par le trou choroïdien, se ramifie en capillaires qui s'anastomosent avec les capillaires choroïdiens au niveau des bords de la cupule optique (fig. 361). Une masse considérable de cellules mésodermiques s'introduit à ce stade avec l'hyaloïde; il en pénètre également par l'échancrure choroïdienne. Tous ces éléments constituent dans leur ensemble le *corps vitré mésodermique*. On voit donc que le corps vitré embryonnaire procède de deux ébauches, une ébauche d'origine épithéliale, et une autre d'origine mésoblastique. Le mésoblaste prend au cours du développement une importance de plus en plus considérable et forme bientôt à lui seul la plus grande partie du corps vitré.

Kölliker partage la même manière de voir. Il existe d'après lui au

cours du développement deux corps vitrés successifs : 1° un corps vitré ectoblastique ou rétinique et un corps vitré mésoblastique. Le premier se décompose en deux parties : *a*) tout d'abord un corps vitré rétinique primitif qui prend naissance aux dépens de prolongements issus de certaines cellules de la rétine embryonnaire ; *b*) ensuite un corps vitré ciliaire ou corps vitré persistant. Au moment où se différencie la partie ciliaire de la rétine, les cellules de cette région émettent un grand nombre de fibrilles qui se dirigent en arrière ou en bas. Elles augmentent de nombre peu à peu et forment la masse principale du corps vitré mûr. Ces pro-



Fig. 362. — *Coupe transversale de l'ébauche vitréenne d'un embryon de Mouton de 15 millimètres.*
C, cristallin. — R, rétine. — V, vaisseau. — M, cellule mésenchymateuse. On voit que les cellules rétiniennes envoient un grand nombre de prolongements dans l'espace compris entre le cristallin et la rétine. D'après Van Pee.

longements fibrillaires doivent être considérés comme des expansions des cellules de soutien de la rétine et sont comparables aux réseaux névrogliques qu'on observe à la surface du système nerveux central embryonnaire. Les vaisseaux paraissent jouer un rôle capital dans le développement de la substance fondamentale liquide du corps vitré. Le corps vitré mésoblastique est constitué par l'artère hyaloïde avec ses ramifications et par les cellules conjonctives étoilées qui les accompagnent. Ces vaisseaux disparaîtront plus tard. Aussi la participation du mésoblaste à l'édification du vitré dans l'œil complètement développé peut-elle être envisagée comme à peu près insignifiante. Essentiellement, le corps vitré doit être considéré comme d'origine ectoblastique. Le *corps vitré définitif* qui se forme à la périphérie du corps vitré embryonnaire après la régression de

l'artère hyaloïdienne, qui écarte de la rétine les vaisseaux du vitré mésoblastique (Retzius), doit être considéré comme d'origine exclusivement ectoblastique. Le canal de Cloquet est le corps vitré primitif repoussé dans la région axiale de l'œil par l'accroissement du corps vitré définitif. Cirincione admet lui aussi l'origine mixte du vitré.

Quant à l'humeur vitrée, elle est tout d'abord élaborée par les vaisseaux intra-oculaires et par la rétine sur toute son étendue. Sa production est due au corps ciliaire et à la partie aveugle de la rétine après la disparition de ces vaisseaux. Cirincione désigne cette région de la rétine sous le nom de *matrice* de l'humeur vitrée. Elle représente, dans les conditions normales, l'organe régulateur de la pression intra-oculaire. L'altération congénitale appelée hydrophtalmie, qui consiste dans une production anormale d'humeur vitrée, est due à une activité excessive du corps ciliaire et de la matrice rétinienne.

On voit donc que tous les auteurs récents admettent l'origine à la fois ectoblastique et mésoblastique du corps vitré. Leurs opinions ne sont divergentes qu'au sujet de la participation plus ou moins importante de l'un ou l'autre feuillet à la genèse de cet organe.

II. — Structure du corps vitré.

La substance du corps vitré renferme une partie solide qui en est la trame, une partie liquide qui imbibe la précédente, et quelques éléments cellulaires.

La plupart des auteurs récents attribuent à la partie figurée du corps vitré une structure fibrillaire. C'est un feutrage très serré de fins filaments dont les mailles sont remplies par la partie liquide, l'humeur vitrée (Cirincione). Ce feutrage présente un aspect différent au centre et à la périphérie de l'organe (Salzmann). Les fibrilles sont assez volumineuses et entre-croisées dans tous les sens au niveau de la région centrale. Elles sont au contraire disposées suivant un ordre régulier à la surface du corps vitré. De plus, les différentes régions de la surface montrent des fibrilles orientées d'une façon particulière. Elles sont en général parallèles à la surface dans la partie qui se trouve en rapport avec la rétine visuelle ; elles convergent vers une région située en avant de l'ora serrata, large de 1 mm. 5 environ, s'y fixent solidement, et figurent dans leur ensemble une sorte de ligament annulaire (Kölliker, Cirincione). Les fibrilles vitréennes forment aussi une zone condensée au niveau du segment antérieur du corps vitré, en arrière du cristallin; c'est la *couche limitante antérieure* de Salzmann ; certaines fibres zonulaires se continuent avec cette couche dont la fibrillation est radiaire et surtout circulaire.

On rencontre enfin dans le vitré de l'adulte de rares éléments cellulaires; ils paraissent plus abondants à la périphérie de l'organe, surtout au niveau de la papille et de l'ora serrata. Iwanoff en distingue trois types principaux : 1° tout d'abord des éléments arrondis à noyau simple ou polymorphe ; 2° des cellules étoilées, ramifiées plus ou moins abondamment ou fusiformes ; 3° des cellules vacuolaires ; qui renferment plusieurs petites

vacuoles ou une seule vacuole dont le volume peut être supérieur au noyau lui-même. Ces cellules seraient des globules blancs plus ou moins modifiés. Quant à la membrane hyaloïde, la plupart des auteurs la décrivaient comme une sorte de cuticule très mince, transparente, anhyste, qui enveloppe complètement le corps vitré. Les auteurs récents en nient l'existence ; la périphérie du corps vitré présente seulement une condensation de son système fibrillaire. Ce système fibrillaire montre par places



Fig. 363. — *Fragments du corps vitré contenant des formations cellulaires ou pseudo-cellulaires.*

A, fœtus humain au commencement du cinquième mois; vitré proprement dit (partie postérieure de l'œil). — B, fœtus humain. — C, homme adulte. — D, homme adulte, couche superficielle étalée. D'après Retzius.

des endroits plus denses, comme à la région postérieure de la partie optique de la rétine, dans la fossette qui loge le cristallin et autour de l'entonnoir vasculaire ou canal de Stilling. On sait que celui-ci existe chez l'adulte à la place où se trouvait l'artère hyaloïdienne chez le fœtus.

LIVRE IX

TUBE DIGESTIF

CHAPITRE PREMIER

Généralités sur le tube digestif.

I. — Constitution histologique générale du tube digestif.

A. **L'épithélium digestif.** — Le feuillet entodermique du blastoderme constitue au début à lui seul le tube digestif de l'embryon ; plus tard chez l'adulte l'épithélium dérivé de cet entoderme forme la partie caractéristique et fonctionnellement importante du tube digestif. La cellule entodermique, qu'on l'examine chez les embryons des Vertébrés ou chez les Métazoaires les plus inférieurs, se distingue par les caractères fondamentaux d'une cellule absorbante et sécrétante. Ces caractères sont : la hauteur de l'élément, sa forme en général cylindrique, qui sont en rapport avec la fonction d'absorption des matières alimentaires ; la présence dans son corps cellulaire de produits de sécrétion, dont le matériel a été emprunté aux aliments et plus généralement au milieu extérieur, et que la cellule a élaborés en leur faisant subir des transformations qui les rendront assimilables, qu'elle a véritablement sécrétés au sein de son protoplasma et par son activité propre. L'entoderme d'un Cœlentéré partage avec celui d'un embryon de Vertébré ces attributs fondamentaux (voir t. I, fig. 423 et 424). Examinant le feuillet entodermique ou feuillet interne d'une Hydre d'eau douce, on le trouve constitué par de hautes cellules ; dans leur protoplasma se déposent des substances alimentaires diverses, que la cellule a absorbées et dont elle a fait des matériaux de sécrétion utilisables par l'organisme. L'entoderme d'un embryon de Poulet se montre rempli par les matériaux vitellins mis en réserve dans le vitellus ou jaune de l'œuf, et même les cellules entodermiques qui formeront la paroi du tube digestif définitif ne sont que des cellules vitellines disposées en une membrane épithéliale. Chez un embryon de Mammifère, ces mêmes cellules entodermiques, malgré l'absence de tout vitellus solide accumulé dans l'œuf, affirment leur rôle sécréteur, en élaborant de bonne heure aux dépens du liquide de la vésicule ombilicale des matériaux de sécrétion parsemés dans le corps cellulaire.

B. **Les tuniques du tube digestif.** — Au regard de cet épithélium, d'attributions si caractéristiques, les autres éléments constituants de la paroi du tube digestif ne seront qu'accessoires.

Rationnellement donc on devrait distinguer dans la paroi du tube digestif, comme dans celle du vaisseau sanguin, deux couches seulement : l'une très mince, mais morphologiquement et fonctionnellement très importante, est l'épithélium; l'autre, extérieure, très épaisse, mais de valeur secondaire, ne fait que renforcer la première ; c'est le reste de la paroi. Les éléments de la couche extérieure de la paroi, qui ont sans doute pour origine le mésenchyme embryonnaire au sein duquel le tube entodermique est plongé, se disposent de façon à former des assises successives, de nature différente. Il en résulte une série de tuniques concentriques qui dans un cas typique, offrant le maximum de complication texturale, sont de dedans en dehors les suivantes : la *muqueuse*, la *sous-muqueuse*, la *musculeuse*, la *séreuse* (fig. 364).

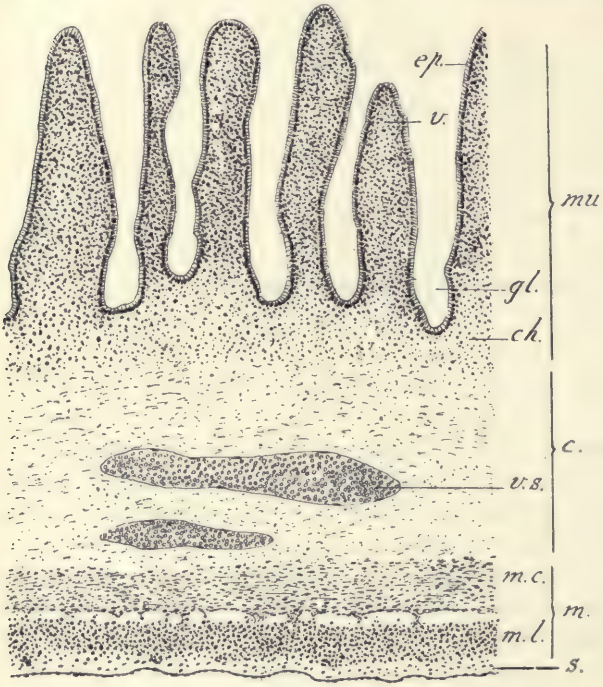

Fig. 364. — *Coupe transversale de l'intestin grêle chez un fœtus humain de 7 mois.*

mu, muqueuse. — *ep*, son épithélium, — *ch*, son chorion. — *v*, villosités. — *gl*, glandes. — *c*, celluleuse ou sous-muqueuse. — *vs*, vaisseaux sanguins qui y sont contenus. — *m*, musculeuse. — *mc*, *ml*, ses deux couches de muscles, circulaires et longitudinaux. — *s*, séreuse. × 40.

a) *Muqueuse.* — C'est cette tunique qui est la plus importante à considérer et qui donne à chaque segment du tube digestif sa caractéristique histologique plus essentielle.

La tunique muqueuse (fig. 364, *mu.*) est constituée par l'*épithélium* (*ep.*) (avec les *glandes*) (*gl.*) et par le *chorion* (*ch.*).

α) *Épithélium et glandes.* — L'épithélium est, dans la plus grande partie du tube digestif, d'origine entodermique ; seul celui qui tapisse les cavités buccale et anale, et qui provient des fossettes buccale et anale de l'embryon, est de provenance ectodermique. Typiquement, cet épithélium est formé d'une seule assise de cellules cylindriques ; mais il est stratifié dans la partie antérieure du tube digestif (bouche, pharynx, œsophage).

De l'épithélium partent des diverticules formant les nombreuses glandes

du tube digestif. Quand ces glandes sont petites, elles ne dépassent pas les limites de la muqueuse ; plus volumineuses, elles s'enfoncent dans la couche sous-jacente à la tunique muqueuse ; plus volumineuses encore, elles sortent complètement de la paroi du tube digestif, en dehors duquel elles forment des organes anatomiquement distincts, puissamment développés, les glandes annexes du tube digestif (glandes salivaires, pancréas, foie). Il ne sera question dans cette partie de l'ouvrage que des glandes comprises dans la paroi du tube digestif ; les grosses glandes annexes de l'appareil de la digestion seront étudiées à part, dans le livre X.

β) *Chorion.* — Le chorion est formé par un tissu conjonctif plus ou moins aussi infiltré d'éléments lymphoïdes, qui peuvent se condenser en certains points en des nodules lymphoïdes bien délimités. L'étude de ces formations lymphoïdes fera l'objet d'un chapitre spécial.

γ) *Membrane basale.* — Le chorion est séparé, comme d'habitude, de l'épithélium par une *membrane basale.* Dans toute la partie antérieure du tube digestif (bouche, pharynx, œsophage), qui est tapissée par un épithélium stratifié, elle ressemble à celle qui dans la peau sépare l'épiderme du derme. Il n'en est pas de même au niveau de l'estomac et de l'intestin, où elle a été décrite différemment par les auteurs. Les uns l'ont vue sous la forme d'une membrane hyaline et sans structure, d'une « vitrée » analogue à celle de la peau. D'autres l'ont trouvée structurée. Tantôt elle a paru constituée par un feutrage de fibres conjonctives fines et serrées, qui se rattachent aux faisceaux conjonctifs du chorion et n'en sont que la condensation périphérique (R. Heidenhain). Selon Davidoff, au contraire, ce sont les cellules épithéliales qui, notamment dans l'intestin, forment la membrane basale ; à cet effet, les prolongements basilaires de ces cellules se couchent les uns sur les autres et se confondent en une lame qui paraît continue sur les coupes, mais qui est en réalité fenêtrée. Schaffer, Oppel, Weigl ont admis la coexistence des fibres conjonctives condensées et des prolongements épithéliaux dans la membrane basale. Au lieu d'être formée de fibres ou de simples prolongements cellulaires, quelques auteurs lui ont trouvé une constitution cellulaire plus ou moins évidente. Ainsi Debove a désigné sous le nom de « couche endothéliale sous-épithéliale » une lame située au niveau de la membrane basale et constituée par de grandes cellules sans noyau. Bien que l'existence de cette couche n'ait pas été en général confirmée, certains auteurs ont néanmoins décrit des membranes (Trinkler, Schaffer) offrant une constitution cellulaire plus ou moins effacée.

Il va de soi que la basale, qui sépare partout l'épithélium du chorion, enveloppe aussi les diverses glandes digestives de l'estomac et de l'intestin, qui ne sont que des évaginations de l'épithélium ; au niveau des glandes, la membrane basale a une structure souvent plus nettement cellulaire que partout ailleurs.

δ) *Musculaire-muqueuse.* — Sur la plus grande partie du tube digestif, depuis l'œsophage inclusivement jusqu'à la terminaison de l'intestin, il

existe dans la profondeur du chorion une couche de fibres musculaires lisses qui appartient en propre à la muqueuse et qu'on appelle pour cette raison la *musculaire-muqueuse* (*Muscularis mucosæ*, Brücke). Très faible encore au niveau de l'œsophage, la musculaire-muqueuse n'a toute son importance que dans l'estomac et dans l'intestin. Elle se compose de deux couches de fibres, l'une longitudinale externe, l'autre circulaire interne. La première existe seule dans l'œsophage. La seconde vient doubler la première, à partir du cardia. La musculaire-muqueuse est en général interrompue par le passage des vaisseaux, des nerfs, des conduits excréteurs de certaines grosses glandes, par la présence des follicules clos.

b) *Sous-muqueuse ou celluleuse.* — Au-dessous de la tunique muqueuse, se trouve la tunique *sous-muqueuse* ou *celluleuse* (fig. 364, *c.*). Formée d'un tissu conjonctif très lâche, elle unit faiblement la muqueuse à la tunique musculeuse; les mouvements de la première, ses plissements pendant la contraction musculaire de la paroi sont ainsi rendus possibles. C'est dans cette couche que cheminent les gros vaisseaux (*v.*) et les troncs nerveux de la paroi.

c) *Musculeuse.*— La tunique *musculeuse* (fig. 364, *m.*), plus ou moins développée, entoure les précédentes. Elle est habituellement composée de fibres musculaires lisses, disposées en deux couches, une externe de fibres longitudinales (*m. l.*), une interne de fibres transversales ou circulaires (*m. c.*). En certains points, notamment dans la partie antérieure du tube digestif, la musculature de la paroi est striée.

d) *Séreuse.* — En dehors de la tunique musculeuse, s'ajoute dans toute la partie intra-abdominale du tube digestif la séreuse péritonéale (fig. 364, *s.*), composée du tissu propre de la séreuse, revêtu extérieurement par l'épithélium péritonéal.

Un chapitre spécial sera consacré à l'étude des vaisseaux et des nerfs du tube digestif.

II. — Grandes divisions du tube digestif.

Le tube digestif se décompose anatomiquement en un certain nombre de régions, d'organes, qui sont successivement : la bouche ou cavité buccale, le pharynx, l'œsophage, l'estomac, l'intestin, l'anus. C'est là une division anatomique, qui est sans valeur histologique. Il faut donc chercher une autre division, qui ne soit pas simplement topographique. On s'est appuyé, pour distinguer dans le tube digestif plusieurs régions, tantôt sur l'embryologie, tantôt sur l'anatomie comparée. Fidèles au principe qui nous dirige et que nous avons énoncé plus haut, nous ne pouvons proposer ici qu'une division telle qu'elle réponde à la fois aux exigences de l'histologie et de la physiologie. D'après ce principe, nous distinguerons deux régions dans le tube intestinal.

La première est l'intestin branchial ou respiratoire, qui comprend la

bouche, le pharynx et l'œsophage, et qui peut aussi pour cette raison être appelée conduit *bucco-pharyngo-œsophagien*. Au point de vue anatomique, elle est formée par conséquent de toute la partie sus-diaphragmatique du tube digestif. Devant l'embryologie et l'anatomie comparée, l'intestin branchial ou respiratoire est celui dont la paroi se troue d'orifices servant à la respiration, les fentes branchiales ou branchies, ou fournit, chez les animaux dépourvus de branchies à l'état adulte, une glande respiratoire qui est l'appareil pulmonaire. Cette région se distingue de la seconde au point de vue physiologique : tandis que celle-ci sert à l'absorption des aliments et sécrète les sucs digestifs, la première n'est guère qu'un conduit de passage pour les matières alimentaires. Cette opposition fonctionnelle se double, bien entendu, d'un contraste histologique entre les deux parties; n'étant que traversée par les aliments, la première région, l'intestin bucco-pharyngo-œsophagien, est tapissée par un épithélium de revêtement ; la seconde, au contraire, en raison de ses fonctions digestives, possède un épithélium digestif ayant les caractères que nous avons signalés plus haut.

A l'intestin branchial ou respiratoire, composé de la bouche, du pharynx et de l'œsophage, on opposera donc l'*intestin digestif*, comprenant l'estomac, et l'intestin proprement dit avec l'anus. Cette deuxième région correspond à la portion sous-diaphragmatique du tube digestif. C'est de beaucoup la partie la plus importante du tube intestinal, puisqu'elle seule remplit des fonctions digestives, et possède à cet effet un épithélium spécifique.

CHAPITRE II

Conduit bucco-pharyngo-œsophagien et oreille moyenne.

Article premier. — BOUCHE, PHARYNX, ŒSOPHAGE

I. — Muqueuse.

1° Épithélium. — La muqueuse qui tapisse la bouche, le pharynx et l'œsophage est revêtue par un épithélium pavimenteux stratifié, c'est-à-dire par un épithélium composé de plusieurs strates de cellules dont les plus superficielles sont aplaties et forment une sorte de pavage. Ces cellules superficielles subissent d'ailleurs souvent une métamorphose cornée plus ou moins complète, qui est préparée dans les couches plus profondes par diverses transformations, entre autres par le dépôt de kératohyaline ou éléidine dans le protoplasma. L'épithélium pavimenteux stratifié, qui recouvre les muqueuses buccale, pharyngienne et œsophagienne, est ainsi très analogue à l'épiderme. Cette analogie structurale en avait imposé à certains histologistes (Robin, Cadiat) pour une parenté embryonnaire avec l'épiderme ; ils avaient conclu à l'origine ectodermique de l'épithélium pour la partie antérieure du tube digestif. Nous avons vu (livre I) qu'il n'en est rien, et que seule est ectodermique la portion tout antérieure du tube intestinal, celle qui dérive de la fossette buccale et qui est située au-devant de la membrane buccale ou pharyngienne. A l'état adulte d'ailleurs, il est impossible de délimiter histologiquement les régions ectodermique et entodermique ; car leur épithélium est semblable.

L'épithélium de la bouche, du pharynx et de l'œsophage est formé, comme l'épiderme, de nombreuses assises cellulaires superposées (fig. 365). La plus profonde est composée de cellules prismatiques ; viennent ensuite plusieurs couches de cellules polyédriques ; les strates les plus superficielles sont formées de cellules aplaties. A la différence des cellules superficielles de l'épiderme, celles de l'épithélium buccal ne subissent habituellement pas la kératinisation et conservent leur noyau, réduit, il est vrai, à une sorte de coque vide. Chez l'Homme, la transformation cornée ne s'observe que dans la muqueuse du bord des lèvres et dans celle de certaines parties de la langue. Cette transformation est beaucoup plus étendue chez certains Mammifères ; la muqueuse de la langue du Chat, du palais des Ruminants lui doit sa dureté bien connue ; l'épithélium œsophagien du Cobaye subit

lui-même la transformation cornée (Joris, Papin). Les couches moyennes de l'épithélium peuvent présenter de la « kératohyaline » (voir t. I, p. 509), en rapport avec la kératinisation des cellules superficielles (Severin, Ranvier, Ebner). Il faut signaler en certains points dans l'épaisseur de l'épithélium l'existence de « perles épithéliales », c'est-à-dire de groupes cellulaires concentriques, surtout fréquentes chez le nouveau-né. Avant de subir la métamorphose cornée, les cellules offrent souvent une division amitotique caractéristique (Severin, Pacaut). Le passage de l'épithélium buccal à l'épiderme se fait au niveau du bord extérieur de la lèvre (la bouche étant fermée) de la façon suivante : la couche cornée de l'épiderme se continue par une couche de cellules cornées mais nucléées ; au-dessous, la couche muqueuse de Malpighi se prolonge par les assises molles profondes de l'épithélium buccal ; entre la couche cornée et les assises molles sous-jacentes s'intercale une zone spéciale, formée de cellules vésiculeuses, assez puissante chez le nouveau-né pour déterminer un bourrelet à la surface de la lèvre (v. Ebner).

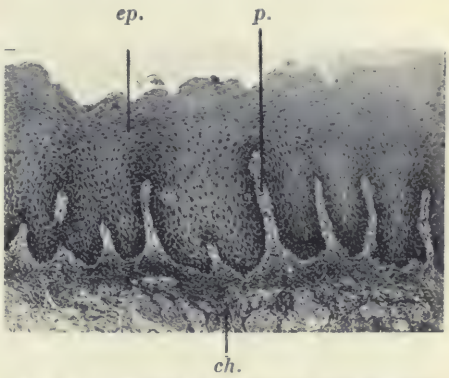

Fig. 365. — *Coupe de la muqueuse œsophagienne de l'Homme.*
ep, épithélium. — *p*, papilles. — *ch*, chorion. × 100.

Bien que la majeure partie du conduit bucco-pharyngo-œsophagien soit tapissée par un épithélium pavimenteux stratifié, on rencontre en plusieurs points un épithélium différent. Ces régions sont les suivantes : la partie supérieure ou respiratoire du pharynx (naso-pharynx, ou arrière-cavité des fosses nasales) ; le foramen cæcum de la langue et les orifices des conduits excréteurs des glandes du V lingual (Bochdalek jun., v. Ebner, Tourneux, Heiderich). Il faut ajouter à ces régions l'oreille moyenne (trompe d'Eustache, caisse du tympan et cellules mastoïdiennes), qui n'est qu'un diverticule pharyngien, représentant à peu près la première poche entodermique branchiale. Dans la plupart de ces points, la modification de l'épithélium consiste dans la présence de cellules à cils vibratiles.

Cette disposition n'est d'ailleurs que le vestige d'un état antérieur où elle était plus générale. C'est ce que nous apprend d'une part l'histologie comparée, d'autre part l'étude du développement. Les recherches comparatives d'Oppel, de Giannelli et Giacomini, de Béguin ont établi que la muqueuse œsophagienne a dû être primitivement ciliée sur toute son étendue : état qui a persisté chez la plupart des Amphibiens et des Reptiles. Le développement ontogénique de l'épithélium de l'œsophage offre d'après Kölliker, Schaffer, Jahrmaerker, les phases successives que voici : d'abord pavimenteux, simple ou cubique, ou même prismatique, l'épithélium acquiert ensuite deux assises cellulaires ; puis il devient cylindrique stratifié ; ses cellules superficielles se couvrent ensuite de cils vibratiles. L'état vibratile a été constaté, pour l'épithélium de l'œsophage et même pour celui de toute la région tapissée plus tard par un épithélium pavimenteux stra-

tifié, par plusieurs auteurs, sur des embryons de diverses espèces et d'âge différent (par exemple des embryons humains de la 18e à la 32e semaine) (Kölliker, Neumann, Schaffer). Enfin cet épithélium vibratile ne persiste plus que çà et là, dans la partie supérieure du pharynx et dans l'oreille moyenne, dans les conduits précités de la base de la langue ; dans l'œsophage il forme des îlots qui sont débordés de part et d'autre et comprimés par l'épithélium pavimenteux stratifié et qui deviennent avec les progrès de l'âge de moins en moins importants.

Ainsi, chez l'adulte, l'épithélium se présente sous les modalités suivantes.

Il est pavimenteux stratifié : dans la plus grande étendue de l'œsophage; dans le segment inférieur du pharynx (pharynx buccal et laryngé); sur les parois de la cavité buccale, sauf dans les points de la surface de la langue indiqués ci-dessus. L'épithélium est stratifié, à cellules superficielles prismatiques et vibratiles : dans le segment supérieur du pharynx (pharynx nasal), dans la trompe d'Eustache. Il prend en somme le type épidermoïdal, pavimenteux stratifié, tout le long du passage des aliments à travers la bouche, le pharynx buccal et l'œsophage. Selon la remarque d'Oppel, la modification épidermique de l'épithélium, cilié ailleurs, le remplacement des muscles lisses du pharyngo-œsophage par une musculature striée ont pour effet de rendre plus énergique la déglutition des aliments et plus rapide leur cheminement jusqu'à l'estomac, que ce n'est le cas sous l'action du mouvement cilié de l'épithélium et de la contraction de fibres lisses.

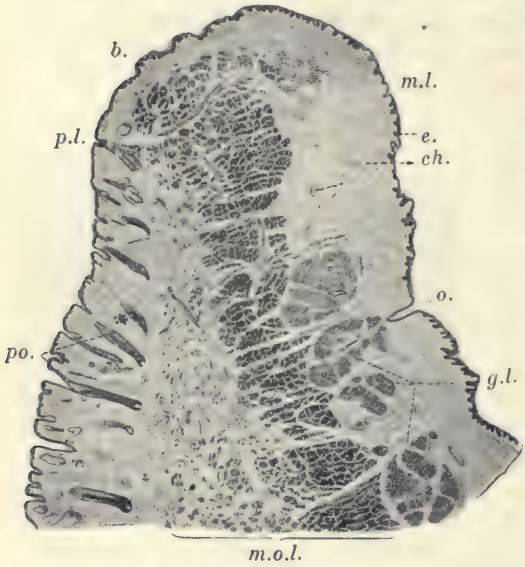

Fig. 366. — *Coupe sagittale de la lèvre supérieure de l'Homme.*

pl, peau de la lèvre. — *po*, poils. — *ml*, muqueuse labiale. — *e*, épithélium. — *ch*, chorion. — *gl*, glandes labiales. — *o*, un de leurs orifices. — *b*, bord de la lèvre. — *mol*, muscle orbiculaire des lèvres. D'après Sobotta. × 6.

Des bourgeons du goût, semblables à ceux des papilles gustatives de la langue, ont été constatés par Davis, Ponzo et d'autres dans la muqueuse du palais, du pharynx et de l'œsophage.

2° Chorion. — Le chorion, séparé de l'épithélium par la membrane basale, est épais. Les faisceaux conjonctifs qui le composent peuvent se condenser dans la zone profonde de la muqueuse en une couche continue ; c'est le cas dans l'épaisseur de la langue où se forme ainsi le *fascia linguæ* et dans le voile du palais.

Le chorion se hérisse en de nombreuses papilles vasculaires, dont les

plus petites ne renferment qu'une anse capillaire, tandis que les plus grosses logent un réseau vasculaire. Les papilles sont surtout développées dans la bouche au niveau des muqueuses labiale, gingivale et palatine, et plus encore dans la langue. Comme les papilles linguales sont le support des organes corpusculaires du goût, elles seront décrites avec les organes des sens. Par la présence des papilles (fig. 365), le chorion offre une grande ressemblance avec le derme, d'où le nom de « muqueuse dermo-papillaire » qui est souvent appliqué à la muqueuse bucco-pharyngo-œsophagienne.

En certains endroits, le tissu conjonctif du chorion est abondamment infiltré de cellules lymphatiques, dont l'accumulation donne lieu à des nodules lymphoïdes ou follicules clos. Ceux-ci sont souvent petits et isolés; mais ils peuvent être assez volumineux, ou former par leur réunion des masses assez considérables pour constituer des organes anatomiquement distincts, que l'on décrit sous le nom générique d'*amygdales* ou *tonsilles* (fig. 367). On peut distinguer jusqu'à quatre sortes d'amygdales. La plus connue est l'*amygdale* proprement dite ou *amygdale palatine* (fig. 367), située de chaque côté de l'isthme du gosier, dans la fossette amygdalienne que circonscrivent les piliers antérieur et postérieur du voile du palais. L'*amygdale pharyngienne* est une nappe importante de tissu lymphoïde, impaire, en connexion avec le diverticule pharyngien nommé « bourse pharyngienne » ou « de Luschka », et comprise dans l'épaisseur de la paroi supérieure et postérieure du naso-pharynx. De même on a décrit une *amygdale linguale*, paire, s'étendant sur les côtes de la base de la langue. Enfin on distingue une *amygdale tubaire*, située dans chacune des trompes d'Eustache autour de l'orifice pharyngien de ce conduit. Il existe donc une sorte d' « anneau amygdalien lymphoïde » (Waldeyer), régnant tout autour du pharynx. La puissance de ces formations lymphoïdes est très variable selon l'âge, et l'on sait que chez les sujets jeunes et les enfants le tissu lymphoïde est remarquablement hypertrophié, en dehors de tout état morbide d'ailleurs. Les amygdales seront étudiées dans un chapitre spécial traitant des organes lymphoïdes du tube digestif.

Fig. 367. — *Coupe de l'amygdale palatine de l'Homme.*
e, épithélium bucco-pharyngien. — *fl*, follicules clos ou nodules lymphoïdes formant l'amygdale par leur agglomération. — *f*, fossette amygdalienne découpée elle-même en nombreux sillons. *m*, muscle strié. × 6. D'après Soboita.

Le chorion de l'œsophage contient une couche musculaire muqueuse à fibres lisses longitudinales; cette couche est plus développée à mesure qu'on se rapproche de l'estomac.

3° Glandes. — A part les grosses glandes salivaires, qui seront étudiées dans le livre X, les glandes de la région bucco-pharyngo-œsophagienne sont presque toutes de la même nature. Ce sont de petites glandes, assez volumineuses cependant pour ne pas trouver place dans l'épaisseur de la muqueuse et pour déborder dans la couche sous-jacente ou couche celluleuse ou même dans la couche musculaire (fig. 366, *gl.*). Leur tube excréteur, ordinairement dilaté, se divise en un nombre variable de ramifications, qui se terminent chacune par un cul-de-sac sécréteur, plus ou moins élargi en un alvéole ou acinus ; par leur forme elles appartiennent donc au type alvéolo-tubulaire. Par leur nature, elles sont presque toutes muqueuses et sécrètent un mucus abondant. L'épithélium qui tapisse le conduit excréteur est pavimenteux stratifié, comme celui de la muqueuse, qu'il continue ; dans les branches du canal excréteur, il se réduit à deux assises ou à une seule de cellules cylindriques; dans les alvéoles terminaux, il présente les caractères ordinaires de l'épithélium mucipare.

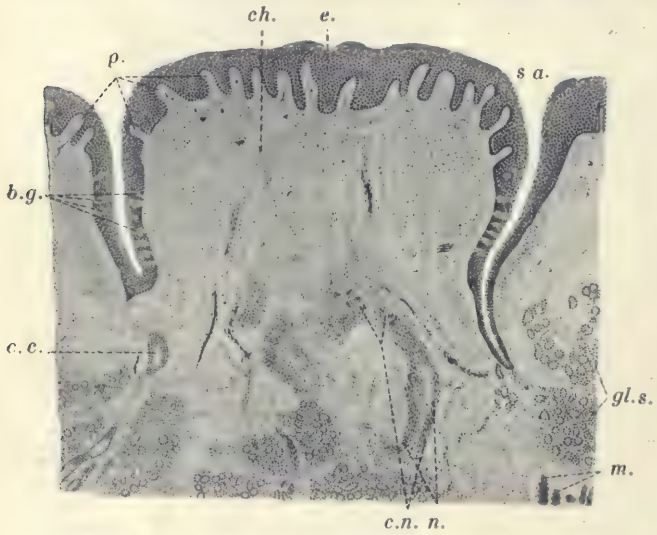

Fig. 368. — *Coupe verticale d'une papille caliciforme de la langue.*

e, épithélium. — *ch*, chorion. — *p*, papilles du chorion. — *sa*, sillon annulaire qui circonscrit la papille caliciforme. — *bg*, bourgeons du goût contenus dans l'épithélium qui revêt le sinus annulaire. — *n*, nerf glosso-pharyngien irradiant dans la papille. — *cn*, cellules nerveuses. — *gls*, glandes séreuses de v. Ebner. — *cc*, leur conduit excréteur débouchant dans le sillon annulaire (côté droit de la figure). — *m*, muscle strié. × 40. D'après Sobotta.

a) Glandes de la bouche. — Les glandules de la cavité buccale sont du type alvéolo-tubulaire ramifié, le plus souvent de nature muqueuse ou mixte, rarement séreuses. D'après leur situation, on peut les diviser en glandes labiales, géniennes, palatines, linguales ; ces dernières siègent surtout sur les bords et à la base de la langue. Selon la nature de leurs acinus et de leur produit, on peut distinguer trois catégories : les glandes purement muqueuses (« glandes de Weber » aux bords et à la racine de la langue, glandes de la voûte osseuse du palais et de la face antérieure du voile du palais) ; les glandes mixtes, dont l'épithélium sécréteur renferme outre les cellules mucipares des éléments séreux ou croissants de Giannuzzi (glandes labiales [fig. 366, *g. l.*], glandes géniennes, la « glande de Nuhn » située à la pointe de la langue) ; les glandes purement séreuses, dont les « glandes de v. Ebner », qui débouchent dans le fond des sillons des papilles foliées et caliciformes de la base de la langue, sont le seul exemple (fig. 368,

gl.s.). Ces dernières peuvent être comparées à de petites glandes salivaires séreuses ; elles ont une forme assez nettement acineuse, et possèdent un épithélium sécréteur typique muni de filaments ergastoplasmiques et sécrétant des grains albumineux.

Outre ces glandes muqueuses buccales, on connaît dans la bouche des *glandes sébacées*, signalées par Kölliker et par Wertheimer, étudiées depuis par Andry, Delbanco, A. Stieda, etc. Ces glandes, qui ne sont pas accompagnées de poils, siègent dans la muqueuse labiale où elles s'avancent jusqu'au bord rosé de la lèvre, ainsi qu'en d'autres points de la paroi buccale. Contrairement à Andry, elles paraissent ne se développer que chez l'adulte. La présence dans la cavité buccale de glandes sébacées, c'est-à-dire de formations nettement ectodermiques, s'explique très bien par l'origine ectodermique de l'épithélium de la bouche ; Delbanco a voulu même déterminer dans la cavité buccale de l'adulte la ligne suivant laquelle la paroi ectodermique de la fossette buccale se continue avec la paroi entodermique du tube digestif, en utilisant le caractère tiré de la présence et de l'absence des glandes sébacées.

b) *Glandes du pharynx.* — Les glandes du pharynx sont des glandes muqueuses. Dans l'arrière-cavité des fosses nasales ou naso-pharynx, elles ont le caractère séreux : telles celles de la face postérieure du voile du palais, de la région qui avoisine les orifices des fosses nasales. Beaucoup de ces glandes paraissent être en voie de régression et sont entourées par des amas de leucocytes (Schaffer).

c) *Glandes de l'œsophage.* — Les *glandes muqueuses de l'œsophage* offrent chez l'Homme et d'autres Mammifères cette particularité que leur conduit excréteur embroche un follicule clos (Rüdinger, Flesch, Schaffer, Rubeli). Elles dépassent par leur fond la muqueuse et s'étalent dans la sous-muqueuse. Le conduit excréteur est revêtu jusqu'à une grande distance de la surface de l'œsophage par un épithélium stratifié alternant avec un épithélium cylindrique simple (Oberti) ; avant de déboucher dans la cavité œsophagienne il offre fréquemment une dilatation ampullaire.

Outre ces glandes muqueuses, on connaît dans l'œsophage d'autres glandes dites *glandes cardiales* en raison de l'identité presque complète de leur structure avec les glandes que nous décrirons plus tard dans la région cardiaque de l'estomac. On les rencontre en divers points de l'œsophage.

Elles existent constamment au pourtour de l'orifice du cardia, sur une hauteur de 1 à 4 millimètres ; elles appartiennent donc aussi bien à l'estomac qu'à l'œsophage, et sont ordinairement décrites comme « glandes cardiaques de l'estomac ». On les nomme aussi « glandes cardiales inférieures », par opposition à d'autres glandes appartenant en propre à l'œsophage et appelées « glandes cardiales supérieures ». Celles-ci sont situées dans la portion du conduit œsophagien qui correspond à l'espace compris entre le cartilage cricoïde et le cinquième anneau de la trachée ; elles ont été découvertes par Rüdinger, retrouvées par Eberth, Schaffer et d'Hardiviller, décrites ensuite par Hildebrand, Lubarsch, Hewlett, Glinski, Rückert,

Schridde. D'autres points de l'œsophage contiennent aussi des glandes semblables (Eberth).

Les glandes cardiales supérieures ne sont pas constantes, d'après Glinski, et n'existent chez l'Homme qu'une fois sur deux. Dans 3-6 p. 100 des cas, leur emplacement est déjà visible à l'œil nu sous la forme de champs de figure irrégulièrement ovale, que circonscrivent des bourrelets saillants, et au niveau desquels la surface muqueuse a pris un aspect particulier et paraît comme érodée ; ces champs glandulaires sont au nombre de deux, un de chaque côté. Quand les glandes cardiales supérieures ne forment pas des foyers déjà visibles à l'œil nu, elles sont disséminées et l'examen microscopique peut seul les montrer. Les glandes cardiales de l'œsophage sont en général des glandes tubuleuses, ramifiées, situées dans la muqueuse même au-dessus de la musculaire-muqueuse (Hildebrand) (« glandes superficielles » de Hewlett), ou pénétrant tout au plus dans la musculeuse. Leurs culs-de-sac sécréteurs renferment les deux sortes de cellules épithéliales (cellules principales et cellules bordantes) qui caractérisent les glandes de l'estomac ; leur canal excréteur est tapissé par des éléments muqueux. Dans les points de la muqueuse œsophagienne où s'ouvrent ces glandes, l'épithélium est soit pavimenteux stratifié comme sur le reste de l'œsophage, tantôt cylindrique et simple et semblable à celui de l'estomac. Ces glandes ont été considérées comme des glandes erratiques de l'estomac, ou comme des formations hétérotopiques. Ces glandes et les champs glandulaires qu'elles forment ont attiré l'attention des anatomo-pathologistes ; car leur présence permet d'expliquer : le cancer à cellules cylindriques de l'œsophage, dont ils seraient le point de départ ; les « diverticules de pulsion » de l'œsophage, produits plus facilement à leur niveau en raison de la moindre résistance de la paroi œsophagienne ; les processus tuberculeux de l'œsophage, puisque ces glandes et ces foyers glandulaires peuvent être, comme les amygdales, des points de pénétration des bacilles tuberculeux.

II. — Sous-muqueuse.

La tunique sous-muqueuse ou celluleuse est formée en général par du tissu conjonctif lâche où cheminent les vaisseaux et les nerfs, et qui contient aussi les glandes les plus volumineuses. La celluleuse n'est nulle part bien distincte de la muqueuse buccale. Dans certains endroits, là où la muqueuse revêt des os, ainsi au niveau des gencives et de la voûte osseuse du palais, la sous-muqueuse est condensée en une couche fibreuse, par le moyen de laquelle, en l'absence de la tunique musculeuse, la muqueuse se continue directement avec le périoste. On nomme « fibro-muqueuses » les muqueuses qui offrent cette particularité. La tunique sous-muqueuse du pharynx est séparée de la muqueuse par une « couche élastique limitante » à fibres élastiques surtout longitudinales (Schaffer) ; elle se continue dans le tiers supérieur du pharynx par une lame de tissu conjonctif condensé, « l'aponévrose pharyngienne » ou *fascia pharyngo-basilaris* de l'anatomie humaine.

III. — Musculeuse.

La tunique musculeuse est représentée autour de la bouche et du pharynx par une musculature striée puissante, composée de muscles qu'il appartient à l'anatomie de nommer et de décrire (fig. 366, *m.o.l.*). Au point de vue histologique, ces muscles, ceux notamment des lèvres, présentent un mode d'insertion spécial que Huxley, Leydig, Podwyssoski ont indiqué ; leurs fibres verticales montent, tout en se divisant en fascicules de plus en plus ténus, vers la muqueuse où elles pénètrent, et leurs dernières ramifications réduites à des fibrilles très fines s'insèrent entre les cellules de l'épithélium même.

La musculature de l'œsophage est lisse et se compose de deux couches distinctes : l'une interne, formée de fibres circulaires ; l'autre externe, à fibres longitudinales. Il existe des fibres striées à la partie toute supérieure et à la partie inférieure de l'œsophage ; dans ce dernier point, elles forment au-dessus du cardia une sorte de sphincter (Gillette, Ranvier). Chez un grand nombre de Mammifères, la musculature lisse de l'œsophage a fait place, sur une partie ou sur la totalité de la longueur de l'œsophage, à des muscles striés (Oppel).

Article II. — OREILLE MOYENNE

I. — Généralités.

La muqueuse de l'oreille moyenne représente un prolongement de celle du naso-pharynx. La cavité de la première poche entodermique branchiale constitue, par l'accroissement de sa partie supérieure, un canal appelé *canal pharyngo-tympanique*. Sa portion initiale se dilate en une cavité aplatie de dehors en dedans, la *caisse du tympan*. La *membrane tympanique* ou *tympan* se forme aux dépens de la membrane d'occlusion et de certaines parties des arcs hyoïdien et maxillaire ; c'est tout d'abord une lame épaisse de tissu mésenchymateux dans laquelle se différencient les osselets de l'oreille moyenne. Le reste du canal pharyngo-tympanique s'allonge, conserve sa forme tubuleuse, et constitue la *trompe d'Eustache*. La caisse tympanique ne se creuse qu'à une période plus avancée du développement, grâce à l'atrophie du tissu muqueux et à une prolifération active de la muqueuse de la caisse. Celle-ci recouvre la surface des osselets à mesure que le tissu muqueux se résorbe (Kölliker, Moldenhauer, Hoffmann). Il résulte donc de cet aperçu, tout d'abord que la muqueuse de l'oreille moyenne doit être rattachée embryologiquement à celle du pharynx, que la muqueuse de la trompe d'Eustache et celle de la caisse sont toutes deux issues d'une transformation de la première poche entodermique branchiale, et enfin que la chaîne des osselets n'appartient pas à la caisse du tympan ; elle est située en dehors d'elle, isolée qu'elle est par la réflexion autour d'elle de la muqueuse tympanique.

II. — Trompe d'Eustache.

1° Muqueuse. — La muqueuse de la trompe se continue avec celle du naso-pharynx et avec celle de la caisse dont elle gagne peu à peu tous les caractères. Elle diffère légèrement dans la portion cartilagineuse et dans la portion osseuse de la trompe : elle est beaucoup plus épaisse dans la première région que dans la seconde, présentant son épaisseur maxima dans la région juxta-pharyngienne. L'épithélium répond au type cylindrique cilié. Dans la première région, les cellules cylindriques sont très hautes, très étroites, munies de longs cils vibratiles. Des cellules basales ou de remplacement existent entre les pieds de ces éléments. On y rencontre aussi des cellules à mucus. Dans la seconde région, les cellules cylindriques ciliées sont plus basses ; les cils sont moins longs et ne sont pas constants.

Le chorion de la muqueuse est constitué essentiellement par du tissu adénoïde dans la portion cartilagineuse de la trompe. Il est d'autant plus abondant qu'on considère des régions plus rapprochées de l'orifice pharyngien de la trompe. Il occupe toute l'épaisseur du chorion à ce niveau et se continue, sans ligne de démarcation nette, avec la tonsille pharyngienne. Son abondance est si grande chez les enfants et au niveau de l'orifice pharyngien de la trompe qu'on lui a donné le nom de *tonsille tubaire* (Gerlach, Teutleben). Une autre amygdale tubaire a été décrite par Anton au pourtour de l'orifice tympanal. W. Anton a montré que ce tissu adénoïde présente son développement maximum chez l'enfant de un an et demi à deux ans. Son inflammation détermine souvent le catarrhe de la trompe dans le premier âge de la vie. Ce tissu adénoïde manque tout à fait dans la région osseuse de la trompe; le chorion est là de nature exclusivement connective, sauf au niveau du toit où il est infiltré de globules blancs en petite quantité (Rüdinger).

2° Glandes. — La muqueuse de la portion osseuse de la trompe ne renferme pas de glandes. On y trouve cependant des espaces lacunaires ou « cellules tubaires », qui représentent des invaginations de la muqueuse dans les anfractuosités osseuses sous-jacentes. Ces invaginations seraient des glandes muqueuses très simples (Bezold, Siebenmann).

La région cartilagineuse, au contraire, est riche en glandes. Celles-ci deviennent de plus en plus volumineuses et de plus en plus nombreuses vers l'orifice pharyngien. Leurs culs-de-sac se ramifient abondamment dans toute l'épaisseur du chorion et même presque dans le périchondre. Les canaux excréteurs et les culs-de-sac sont revêtus d'un épithélium d'une hauteur exceptionnelle ; ceux-ci sont du type des glandes muqueuses mixtes.

3° Squelette de la trompe. — La muqueuse repose directement sur l'os ou le cartilage sous-jacent. Le périoste et le périchondre se continuent directement avec le tissu conjonctif du chorion. La zone centrale du cartilage est constituée par du cartilage hyalin dont la substance fondamentale

est parcourue çà et là par quelques fibres conjonctives. Des nids de cartilage élastique sont inclus dans ce cartilage hyalin ; leurs chondroplastes très serrés sont plongés dans une substance fondamentale réduite et parcourue par un riche réseau de fibres élastiques. La zone périphérique du cartilage, du côté convexe, est un véritable fibro-cartilage, grâce à la pénétration dans sa substance de nombreuses fibres venues du périchondre.

Les caractères sus-indiqués apparaissent seulement avec l'âge ; le cartilage de la trompe est tout entier hyalin chez le nouveau-né (Urbantschitsch).

III. — Caisse du tympan.

La muqueuse de la caisse du tympan est d'une grande minceur. L'épithélium est formé de cellules plates polygonales, de dimensions variables suivant les endroits (Kessel). Cet épithélium devient cubique par places, cylindrique même ; il présente alors une garniture de cils vibratiles. On observe aussi des cellules plates ciliées au niveau de la limite entre l'épithélium plat et l'épithélium cylindrique. Une telle modification de l'épithélium se rencontre en particulier sur le plancher de la caisse au niveau de l'ostium tubaire, et sur le pourtour de la membrane tympanique. La muqueuse de la caisse se prolonge dans les cellules mastoïdiennes. Elle présente dans ces diverticules la même structure fondamentale : chorion très mince recouvert d'une couche de cellules aplaties.

Le chorion se continue avec le périoste sous-jacent ; il est riche en vaisseaux sanguins et lymphatiques.

La muqueuse de la caisse ne renferme pas de glandes, sauf au voisinage de la membrane du tympan (Tröltsch, Fischer, Bulle). Il est vraisemblable qu'il s'agit seulement ici de cryptes de la muqueuse qui s'invaginent dans les anfractuosités nombreuses du tissu osseux sous-jacent (Siebenmann). On a aussi décrit des cellules à mucus au voisinage de ces glandes.

CHAPITRE III

Les Dents.

I. — Formation de l'ébauche dentaire. La dent molle.

1° Généralités sur la formation dentaire. — Tandis que chez les Mammifères les dents portées par les mâchoires n'existent qu'à l'entrée du tube intestinal, elles offrent chez les Vertébrés inférieurs une distribution bien plus étendue. C'est la muqueuse bucco-pharyngienne tout entière qui chez ces Vertébrés a la propriété de former des dents. Chez beaucoup d'espèces en effet, les dents garnissent non seulement les maxillaires, mais aussi la voûte et le plancher de toute la cavité buccale, ainsi que la face interne des arcs branchiaux (dents palatines, linguales et pharyngiennes) ; l'œsophage lui-même est capable de produire des odontoïdes sinon des dents véritables ; on les trouve dans le jabot des Oiseaux, qui n'est qu'un renflement œsophagien. Bien plus, il n'y a pas que des dents maxillaires, buccales, pharyngiennes ou même œsophagiennes, bref des dents appartenant à la paroi antérieure du tube digestif. Comme O. Hertwig l'a montré, chez les Sélaciens les écailles placoïdes, qui s'étendent sur la totalité de la face cutanée et qui forment à ces animaux une cuirasse puissante et flexible, sont de véritables dents cutanées.

On peut prendre pour type de la formation dentaire le développement des dents cutanées ou écailles placoïdes des Sélaciens. Les deux parties du tégument, l'épiderme et le derme, prennent part à la formation dentaire.

C'est ici comme toujours l'épithélium qui donne le branle ; il forme comme une sorte de moule sur lequel se façonnera le tissu conjonctif du chorion, qui donnera plus tard la partie essentielle de la dent, l'ivoire dentaire. Chez de jeunes embryons de Raie, on voit en certains points les cellules de la couche profonde de l'épiderme augmenter de hauteur et s'allonger en éléments cylindriques (fig. 369, A, *me.*). Ces transformations se font au niveau d'un point où le mésenchyme ou tissu conjonctif embryonnaire est condensé en une sorte de noyau conjonctif ou *papille dentaire* (*pd.*). Le tout se soulève en une ébauche conique, constituée par le noyau conjonctif coiffé de la couche épidermique modifiée, qui fait saillie de plus en plus dans l'épiderme, et qui prend peu à peu (fig. 369, B) la forme de la future dent.

C'est alors que commence le processus de calcification (fig. 369, B). Les cellules les plus superficielles de la papille dentaire (*p.d.*), ou *odontoblastes* (*o.*), formant dans leur ensemble la *membrane de l'ivoire*, sécrètent une mince couche d'*ivoire* ou *dentine* (*i.*) qui tapisse la papille. De leur côté, les cellules épidermiques, ou *adamantoblastes*, dont l'ensemble constitue la *membrane de l'émail* ou « membrane adamantine » (*me.*), manifestent leur activité productrice en déposant à la surface extérieure de la coiffe dentinienne une couche dure et mince d'*émail* (*e.*). Par le dépôt incessant de nouvelles couches d'ivoire à la face interne du capuchon dentinien déjà formé, et par celui de nouvelles strates d'émail s'ajoutant à la face externe de la première couche d'émail, la dent devient de plus en plus épaisse et longue et finit par traverser le revêtement épidermique en pointant au dehors ; ou comme on dit habituellement, la dent fait éruption. La dent acquiert ensuite un

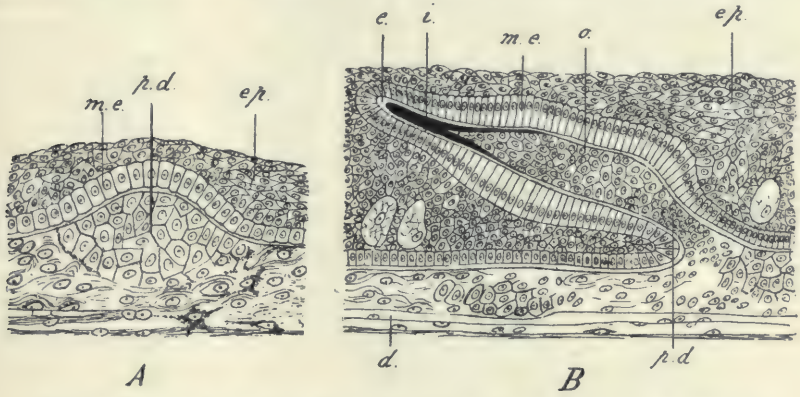

FIG. 369. — *Ébauche des dents cutanées ou placoïdes chez des embryons de Sélaciens.*

A et B. Deux stades successifs. En A, *pd*, papille dentaire. — *ep*, épithélium cutané. — *me*, membrane de l'émail. — En B, stade plus avancé, production des substances de l'émail et de l'ivoire et calcification de l'ébauche. — *ep*, épithélium cutané. — *me*, membrane de l'émail. — *pd*, papille dentaire. — *e*, émail. — *o*, odontoblastes. — *i*, ivoire. — *d*, derme. D'après O. HERTWIG.

moyen de fixation qui lui manquait jusqu'alors ; à cet effet le tissu conjonctif embryonnaire, voisin de la papille dentaire, se calcifie et devient une sorte d'os, le *cément* dentaire.

Ainsi se constitue la dent définitive ou écaille placoïde, aux dépens de trois tissus calcifiés, l'*émail*, l'*ivoire* et le *cément* dérivant de trois ébauches distinctes, dont l'une est épithéliale, les deux autres mésenchymateuses. La membrane adamantine est le germe ou organe de l'émail. La couche des odontoblastes de la papille dentaire est le germe ou organe de l'ivoire. Du tissu conjonctif ambiant naît par ossification directe le *cément*. Tandis que ce dernier a un caractère accessoire, l'émail et l'ivoire sont les deux tissus calcaires essentiels dont doit se composer toute dent bien caractérisée.

L'épithélium buccal peut donner lieu à une ébauche dentaire de deux façons différentes. Ou bien il se fait pour la dent maxillaire, comme pour les écailles placoïdes des Sélaciens, une saillie papilliforme. Ou bien, au contraire, l'ébauche dentaire est une invagination de l'épithélium dans la profondeur des tissus.

Le premier cas est exceptionnel ; c'est celui de la formation des premières dents (mais non des dents de remplacement) chez les Poissons osseux et les Ganoïdes ; les ébauches de ces dents proéminent au-dessus du plan de la couche profonde de l'épithélium comme le font les dents placoïdes des Sélaciens et en général les papilles cutanées ; aussi cet état a-t-il été qualifié par Röse de « stade placoïde » ou « stade papillaire libre ». Les dents de remplacement des Poissons osseux et des Ganoïdes ne peuvent déjà plus, selon Röse, se former superficiellement, par le processus placoïde, parce qu'elles risqueraient d'être endommagées par les aliments. Pour cette raison elles se forment profondément. Deux processus différents peuvent alors intervenir. Ou bien les dents de remplacement auront pour rudiments autant de bourgeons épithéliaux isolés les uns des autres à la façon des ébauches des poils ; c'est le « stade des bourgeons dentaires ». Ou bien l'épithélium forme une crête ou lame dentaire saillante dans la profondeur, qui accapare toute la production dentaire, tout le reste de la muqueuse maxillaire perdant le pouvoir odontogène (« stade de la crête dentaire ») ; ce dernier procédé est le plus parfait, et c'est celui qui persiste seul chez les Vertébrés supérieurs à l'exclusion des autres. Il y aurait donc, d'après Röse, trois modes de développement différents des dents buccales ; ces divers modes représenteraient, d'après cet auteur, autant de stades phylogénétiques (stade placoïde, stade des bourgeons dentaires, stade de la crête dentaire) du développement des dents à travers la série animale.

2° Lame et germes dentaires. Organe de l'émail. — *a*) *Lame dentaire.* — Chez les Vertébrés supérieurs et notamment chez les Mammifères, il existe toujours un organe particulier, la *lame* ou *crête dentaire*, par l'intermédiaire duquel l'organe de l'émail se forme aux dépens de l'épithélium buccal. L'épithélium du rebord maxillaire manifeste son activité, en se soulevant superficiellement en un bourrelet saillant, le « mur » ou « bourrelet gingival », « mur saillant » (fig. 370, *b. g.*), et en s'enfonçant d'autre part dans la profondeur des tissus sous forme d'une lame à section triangulaire, le « mur plongeant » (*m. p.*) de Pouchet et Chabry. La lame ou crête dentaire (*l. d.*) naît à son tour, soit du bourrelet gingival, soit du mur plongeant, sur la face intérieure (linguale) duquel elle prend naissance ; ainsi suspendue à l'épithélium buccal, elle plonge profondément dans le rebord maxillaire (Pouchet et Chabry, Röse). Le mur plongeant n'a rien à faire avec la formation de la dent ; on l'appelle aussi « crête labiale », parce que c'est de sa fissuration que résulte le « sillon labial », qui deviendra le « vestibule de la bouche », c'est-à-dire l'espace compris entre les lèvres et les maxillaires (Pouchet et Chabry, Leche).

Le sort de la lame dentaire est différent suivant que les dents sont ou non remplacées par d'autres, au cours de la vie. Chez les Vertébrés inférieurs et en général dans tous les cas où il se fait un remplacement dentaire continuel, la crête dentaire se conserve toute la vie. Chez les Mammifères au contraire, et après avoir produit les germes de l'émail des deux dentitions, temporaire et permanente, elle disparaît, en donnant lieu à des formations résiduales que Röse a surtout bien décrites. Vers le 6e mois de la vie fœtale chez l'Homme, elle se résorbe en certains endroits, végète en

d'autres (fig. 371), d'où résultent des trous et des nodosités de forme variée et en définitive une formation des plus irrégulières, alvéolaire ou même fenêtrée. Les bourgeons épithéliaux issus de la végétation de la lame dentaire se sèment dans le tissu conjonctif ambiant, où ils peuvent devenir le point de départ de formations pathologiques.

La lame dentaire est une formation très constante. Elle règne sans discontinuité, tout le long des arcades maxillaires, et existe même là où il n'y aura jamais de dents, comme au niveau de la « barre » ou « diastème » des Ruminants et des Solipèdes, ainsi que des vastes étendues dépourvues de dents des Édentés. Elle ne manque même pas aux Oiseaux, chez lesquels elle demeure sans fonction, puisque ces animaux n'ont pas de dents véritables.

b) Formation des germes dentaires. Organe de

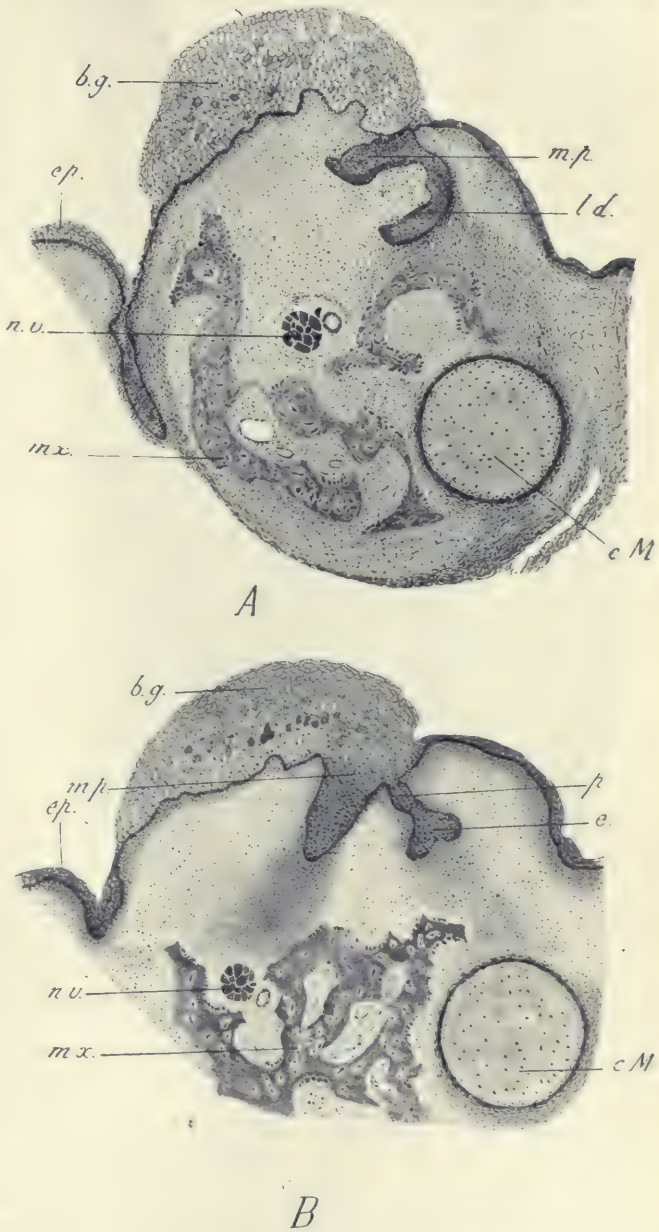

FIG. 370. — *Lame dentaire et organe de l'émail, dans une coupe de la mâchoire inférieure chez un embryon de Veau de 7 cm. de long.*

A. Section passant par la lame dentaire, en une région (diastème) où chez les Ruminants il ne se forme pas de germes dentaires. — B. Section intéressant un germe dentaire ou organe de l'émail. — *ep*, épithélium buccal. — *bg*, bourrelet gingival. — *mp*, mur plongeant. — *ld*, lame dentaire. — *e*, germe de l'émail (en un stade intermédiaire entre le bourgeon et le capuchon). — *p*, pédicule de l'organe de l'émail. — *mx*, tissu osseux du maxillaire inférieur. — *cM*, cartilage de Meckel. — *nv*, nerfs et vaisseaux dentaires. × 60.

l'émail. — C'est aux dépens de la lame dentaire que naissent directement ou indirectement les organes ou germes de l'émail. La question du mode exact de formation des germes adamantins est d'ailleurs controversée; mais voici ce qui, d'après les recherches de Pouchet et Chabry, Legros et Magitot, Leche et Röse, est le plus généralement admis.

La lame dentaire s'enfonce verticalement dans l'épaisseur des maxillaires de façon à présenter une face externe et une face interne, et bientôt se relève horizontalement de sorte que ces deux faces deviennent respectivement inférieure et supérieure. Ces deux faces se comportent différemment: la première (« face adamantine » de Pouchet et Chabry) devient irrégulière et bourgeonnante et fournit les organes adamantins des dents successives; la seconde (« face abadamantine ») demeure lisse et ne prend aucune part à la formation de ces organes. Il se détache de la face inféro-externe une lame épithéliale qui se festonne en autant de lobes qu'il se formera d'organes adamantins de la première dentition. Le bord libre de la lame dentaire se découpe lui-même en lobes descendants auxquels Pouchet et Chabry attribuent la formation des dents de la deuxième dentition. Ainsi les organes adamantins des deux dentitions, ceux de la série des dents de lait ou dents temporaires et ceux de la série des dents permanentes, sont indépendants; les germes adamantins des dents définitives ne sont pas dus, comme on le croyait autrefois, à des bourgeons produits par le collet des organes correspondants des dents temporaires (Kükenthal, Leche, Röse).

Fig. 371. — *Lame dentaire et germe de la dent de remplacement.*

ep, épithélium buccal. — *ld*, lame dentaire en voie de transformation (régression et végétation). — *be*, bourgeons épithéliaux émis par la lame dentaire et disséminés dans le tissu voisin. — *vs*, vaisseaux capillaires sanguins à côté desquels se trouvent souvent ces bourgeons. — *g*, germe de la dent de remplacement (organe de l'émail en cloche avec ses trois couches, la zone moyenne déjà réticulisée); il est appendu au bord libre de la lame dentaire. — *pd*, papille dentaire. — *sd*, sac ou follicule dentaire. × 60.

Les organes de l'émail passent par trois formes successives, dont Röse a fait trois stades de développement : le stade de bourgeon, le stade de capuchon, le stade de la cloche. Dans le premier, le germe de l'émail est un

simple bourgeon appendu à la lame dentaire (fig. 370, B). Au stade de capuchon, le fond de ce bourgeon s'étale et se creuse au-dessus du noyau conjonctif condensé qui deviendra la papille dentaire ; le capuchon épithélial est formé par la masse des cellules polyédriques qui prolongent la couche muqueuse de Malpighi, entourée sur tout son pourtour par les cellules cylindriques de la couche profonde de l'épithélium. Le stade de cloche (fig. 372, *e.*) est caractérisé par l'invagination du capuchon, qui se transforme en une cloche suspendue à la lame dentaire par un « pédicule » ou « collet » de l'organe de l'émail et contenant dans sa concavité la papille dentaire. Cette cloche est à double paroi, l'une et l'autre formées par l'épithélium cylindrique, et comprenant entre elles une lame intermédiaire de cellules polyédriques. Dès lors on peut distinguer trois couches dans l'épaisseur de la paroi de la cloche.

Fig. 372. — *Stade de la cloche dentaire chez un embryon humain de 7 cm. 5 de longueur du vertex au coccyx.*

e, organe de l'émail. — *p*, son pédicule prolongeant la lame dentaire, *ld.* — *bg*, bourrelet gingival. — *pd*, papille dentaire. — *mx*, maxillaire inférieur. — *ee*, épithélium externe de l'organe de l'émail. — *ei*, épithélium interne ou membrane de l'émail. — *cie*, couche intermédiaire de l'organe de l'émail. — *sl*, sillon labial résultant de la fissuration du mur plongeant. × 60.

L'une, externe (*e. e.*), est appelée l'*épithélium externe* de l'organe de l'émail ; elle est formée de cellules peu hautes ou cubiques. Elle ne forme aucune partie de la dent définitive. Elle devient irrégulière ; ici végétante, là au contraire elle s'atrophie ; elle se résout en une série d'îlots épithéliaux qui finissent habituellement par disparaître. La lame dentaire, le pédicule ainsi que l'épithélium externe de l'organe de l'émail, sont voués à une régression plus ou moins complète. Mais tandis que certaines parties disparaissent, d'autres persistent et même végètent très irrégulièrement, en donnant lieu à des îlots ou cordons pleins épithéliaux, les « débris épithéliaux paradentaires » de Malassez. Ces vestiges sont susceptibles d'une recrudescence d'activité et peuvent anormalement donner lieu à des productions pathologiques.

La couche intérieure de la cloche, ou *épithélium interne* de l'organe de l'émail (*e. i.*), contrairement à la précédente, est fertile, et c'est à l'activité de ses cellules qu'est due la substance de l'émail de la dent ; aussi peut-on l'appeler membrane de l'émail. Elle est constituée de cellules très hautes, auxquelles on donne le nom d'*adamantoblastes*, qui rappelle leur fonction. Ces cellules s'allongent de plus en plus par leur extrémité centrale, si bien

que le noyau est de plus en plus rejeté vers l'extrémité externe du corps cellulaire, dont il finit par occuper le quart externe. Bientôt sur la face interne ou centrale de la cellule se produisent un certain nombre de modifications, qui conduiront à la production de l'émail et dont il sera question plus loin.

La couche intermédiaire (*c. i. e.*), qui est tout aussi stérile que l'épithélium externe, est d'abord formée d'éléments épithéliaux polyédriques, analogues à ceux de la couche muqueuse de Malpighi. Bientôt ces cellules subissent des modifications profondes. Elles se transforment peu à peu par vacuolisation du corps cellulaire en un tissu de cellules étoilées, anastomosées en un réseau les unes avec les autres ; ce tissu semble, pour qui n'aurait pas assisté à son évolution, et ne le saurait pas d'origine épithéliale, un véritable tissu conjonctif. C'est là un curieux exemple, souvent cité, de métamorphose tissulaire ; il prouve qu'il ne faut pas juger de l'origine des tissus et de leur signification réelle par l'aspect qu'ils prennent à l'état de complet développement. La couche intermédiaire, ainsi transformée, prend le nom de *pulpe* ou *réticulum de l'émail* (fig. 373, *p. e.*) ; la première dénomination rappelle la consistance molle de ce tissu, la seconde le trait essentiel de sa constitution. Les cellules du réticulum de l'émail forment au voisinage de l'épithélium interne une couche de structure passablement différente, appelée *stratum intermedium* ; là, au lieu de figurer un réseau lâche s'étendant indifféremment dans toutes les directions, les cellules tassées les unes contre les autres se superposent en strates parallèles à la surface de la membrane de l'émail (fig. 373, *s.i.*).

C'est au pourtour, au rebord de la cloche, dans la région où l'épithélium externe se réfléchit sur l'épithélium interne et se continue avec lui, que se localisent, pour un certain temps, les divisions cellulaires aux dépens desquelles s'accroîtront les deux couches de la cloche dentaire. C'est donc là la zone germinative de l'organe de l'émail (Schaper) ; sa situation est comparable à la situation blastoporique de la zone proliférative d'une gastrula.

La production de l'émail, pour être la fonction la plus connue et apparemment la plus importante de l'organe de l'émail, n'est pas la seule cependant ; elle n'est même pas aussi essentielle qu'une autre fonction, sur laquelle v. Brunn, Ballowitz, Röse ont surtout attiré l'attention. L'organe de l'émail existe fréquemment en effet là où chez l'adulte il n'y aura pas de substance adamantine. Ainsi chez le Rat, les surfaces masticatrices des molaires sont incomplètement recouvertes d'émail ; ce n'est pas cependant qu'il n'y ait eu en ce point comme ailleurs un épithélium adamantogène ; mais là les cellules ont diminué de hauteur et se sont atrophiées sans rien produire. En général l'organe en cloche de l'émail s'étend beaucoup plus bas vers la base de la dent que ne le fera plus tard l'émail lui-même ; il y a donc toute une région de l'organe de l'émail qui ne remplit pas de fonction adamantogène, ainsi qu'on le voit pour toutes les racines des dents des Mammifères. Bien plus, chez les Édentés, dont les dents manquent d'émail, l'organe de l'émail n'en existe pas moins, mais s'atrophie de bonne heure. Il résulte de ces divers faits et d'autres encore, que la formation de l'émail n'est pas la fonction constante et principale de l'organe de l'émail, dont le rôle essentiel est de donner le branle d'abord à la formation dentaire et d'assurer ensuite la

forme de la dent définitive. C'est en effet à l'abri de l'organe de l'émail et jusqu'à un certain point sous l'influence en quelque sorte irritative exercée par la prolifération épithéliale qui lui donne naissance, que se différencient et que s'ordonnent les odontoblastes, que s'édifient la papille dentaire et l'organe de l'ivoire qui en dérive. Là où le manteau épithélial fait défaut, il se produit non de l'ivoire mais de l'os (Hertwig, Röse, v. Brunn). Si d'ailleurs au début du développement dentaire ce rôle morphologique est la raison d'être de la formation d'un organe de l'émail, plus tard, à un stade plus avancé du développement, la raison de la persistance de l'organe de l'émail est dans la fonction adamantogénique de ce dernier. La membrane de l'émail en effet persiste indéfiniment là où l'émail s'accroît d'une façon continue pendant la vie, comme à la face antérieure des incisives des Rongeurs. Habituellement au contraire, l'émail cessant à un moment donné de se former, l'organe de l'émail et en particulier la membrane de l'émail disparaissent avec la cessation de la production adamantine.

En résumé l'organe de l'émail a deux attributions : l'une primordiale et constante est un *rôle plastique et régulateur* ; l'autre, d'un caractère plus accessoire, est la *fonction adamantogène*.

3° Papille et sac dentaires. Organe de l'ivoire. — *a*) *Papille dentaire.* — La *papille dentaire*, appelée aussi *bulbe dentaire*, se forme, dans les dents maxillaires des Mammifères comme dans les dents cutanées des Sélaciens, par une condensation du tissu conjonctif embryonnaire contenu dans la concavité de l'organe de l'émail (fig. 373, *p. d.*). De bonne heure, à la surface de la papille dentaire et immédiatement au-dessous de la membrane de l'émail, les cellules conjonctives du bulbe dentaire prennent des caractères particuliers, grossissent, acquièrent une figure piriforme, et s'ordonnent régulièrement en une membrane épithélioïde. Ces cellules ainsi différenciées sont les *odontoblastes*, producteurs de l'ivoire ; elles forment dans leur ensemble la *membrane* ou *organe de l'ivoire* (fig. 373, *o*). Les odontoblastes, qui seront décrits plus loin, ont pour caractère distinctif, qu'ils émettent chacun par leur extrémité superficielle un ou plusieurs prolongements appelés *fibres de Tomes*, qui jouent un rôle important dans la genèse de l'ivoire.

Le germe de l'ivoire n'est pas seulement constitué par la couche des odontoblastes. On peut y faire rentrer aussi les assises cellulaires immédiatement sous-jacentes à cette couche, à laquelle elles forment une sorte de substratum. Elles se composent d'éléments étoilés, anastomosés par leurs expansions, reliés d'une part aux odontoblastes, d'autre part aux cellules qui constituent la masse centrale même du bulbe dentaire.

Entre la couche des odontoblastes et l'organe de l'émail, on a décrit, comme formant la couche la plus superficielle du bulbe dentaire, une membrane amorphe, dite « membrane préformative de Raschkow », sur la nature de laquelle on n'a pas pu se mettre d'accord. Les uns en ont fait une couche superficielle et autonome du bulbe dentaire ; pour d'autres, comme Robin et Magitot, cette couche n'aurait pas d'existence propre, et serait due à ce que la substance amorphe, dans laquelle les odontoblastes sont plongés, déborde la couche des odontoblastes du côté de l'organe de l'émail.

Ce qui reste de la masse du bulbe dentaire, départ fait du germe de

l'ivoire comprenant l'assise odontoblastique et les couches cellulaires directement sous-jacentes, forme un tissu conjonctif assez mou, richement vascularisé, qui constituera plus tard la *pulpe dentaire.*

b) *Sac dentaire.* — Autour de l'ébauche dentaire tout entière, le tissu conjonctif se condense et se modifie, formant une sorte de sac, le *sac dentaire* ou *follicule dentaire*, analogue au follicule pileux. Cette gaine conjonctive s'élève de la base de l'ébauche de la dent, du pourtour de la papille dentaire avec laquelle elle se continue, monte le long de l'organe de l'émail et se prolonge autour du collet de l'organe de l'émail, auquel elle constitue une sorte d'étui, le *gubernaculum dentis*. Quand le collet de l'organe de l'émail s'est rompu, le follicule dentaire qui jusqu'alors était ouvert par en haut, se complète, la cavité folliculaire se clôt, contenant l'ébauche dentaire désormais isolée de sa double matrice, épithéliale et connective. Minces et molles d'abord, formées qu'elles sont simplement par du tissu conjonctif embryonnaire condensé, les parois du sac dentaire s'épaississent et se durcissent plus tard en devenant fibreuses. On verra que leur destinée ultérieure est en partie la formation d'une substance calcifiée, le *cément.*

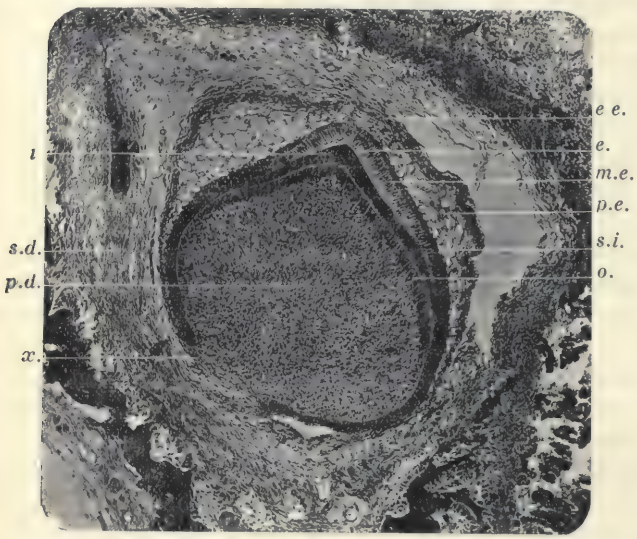

Fig. 373. — *Coupe longitudinale d'une dent incisive d'un Chat nouveau-né.*

me, membrane de l'émail et adamantoblastes (ancien épithélium interne de l'organe de l'émail.) — *ee*, épithélium externe de l'émail, profondément transformé. — *x*, lieu de réflexion de l'épithélium interne sur l'épithélium externe, correspondant au pourtour de la cloche de l'organe de l'émail. — *pe*, pulpe de l'émail, et *si*, *stratum intermedium* résultant de la métamorphose de la couche intermédiaire de l'organe de l'émail. — *e*, ligne suivant laquelle se déposera l'émail. — *i*, ivoire. — *o*, odontoblastes formant ensemble la membrane de l'ivoire. — *pd*, pulpe dentaire. — *sd*, sac ou follicule dentaire. × 100.

En résumé, l'ébauche de la dent est constituée par deux organes primordiaux : l'un épithélial, ou organe de l'émail ; l'autre connectif, la papille ou bulbe dentaire, comprenant l'organe de l'ivoire ; cette double ébauche est entourée d'un follicule ou sac dentaire.

II. — Calcification de l'ébauche dentaire. La dent définitive.

1° Processus généraux de calcification. — La plus grande partie de l'ébauche dentaire subit la calcification. Ainsi se forment trois substances

dures, calcifiées, l'*émail*, l'*ivoire* ou *dentine* et le *cément*, dont les deux premières sont caractéristiques de la dent. L'émail (fig. 373, *e.*) est le produit de l'ébauche épithéliale ou organe de l'émail, et plus particulièrement de la membrane de l'émail (*m.e.*) ; l'ivoire ou dentine (*i.*) se forme aux dépens de la papille dentaire et spécialement de l'organe de l'ivoire représenté essentiellement par les odontoblastes (*o.*) ; quant au cément, il est dû à l'ossification partielle du sac ou follicule dentaire (*s.d.*). Le reste, non calcifié, de la papille dentaire, forme la *pulpe* de la dent (*p.d.*).

Avant d'entrer dans la description des processus particuliers qui conduisent à la formation de ces diverses substances, il convient d'exposer quelques principes généraux de calcification dentaire, applicables tout au moins à la formation de l'émail et de l'ivoire.

D'une façon générale, « le phénomène de la calcification peut s'opérer suivant deux processus : dans le premier cas, le dépôt de sels se fait au sein même de la substance de l'organe formateur, qui se trouve ainsi transformé en tissu calcifié ; dans le second, l'organe formateur rejette à sa surface les matériaux organiques et inorganiques, et excrète, pour ainsi dire, le tissu nouveau qui en résulte » (Tomes).

Le premier processus est une calcification par substitution ; le second une calcification par sécrétion. Il y a donc deux façons de comprendre la calcification ; il y a deux théories, celle de la substitution, et celle de la sécrétion, qu'on a soutenues l'une et l'autre pour la formation de l'ivoire aussi bien que pour celle de l'émail. Quant à la production du cément, elle est due à une véritable ossification du sac dentaire.

Les partisans de la théorie dite de la substitution, Tomes par exemple, appliquent certains principes généraux de calcification fondés sur les faits suivants que Raynie, Harting et Ord ont fait connaître. Si l'on mélange lentement une solution d'un sel de chaux avec une autre solution qui le précipite, le sel se dépose en une poudre amorphe ou en tout petits cristaux. La forme et les caractères du précipité calcique sont modifiés si ce précipité se fait en présence de l'albumine ou de la gélatine. Le carbonate de chaux par exemple, s'il se forme lentement dans un liquide albumineux ou mucilagineux, se dépose sous la forme de globules laminés, dits « calcosphérites », qui peuvent ultérieurement en se soudant les uns aux autres former des masses plus volumineuses. L'albumine qui reste, après décalcification d'un calcosphérite par un acide, est une albumine extrêmement résistante vis-à-vis de tous les réactifs et analogue à la chitine ; cette albumine modifiée a été nommée « calco-globuline » ou « calcokératine ». On la trouve dans tous les tissus en voie de calcification (paroi des lacunes osseuses et des canaux de Havers, gaines de l'ivoire). D'une façon générale, il existe dans un tissu en voie de calcification une zone très résistante, intermédiaire à la partie non calcifiée et à celle qui l'est déjà.

Quel que soit le processus cytologique exact selon lequel se forment l'émail et l'ivoire, que ces substances se produisent par substitution ou par sécrétion, le dépôt d'émail ou d'ivoire se fait microscopiquement par couches ou calottes successives. Il se produit d'abord, à la surface de la papille dentaire, une calotte d'ivoire. Puis contre cette calotte, la membrane de l'émail forme sur sa surface interne une couche d'émail. Après quoi de

nouvelles strates d'ivoire se déposent entre la première strate et la couche des odontoblastes ; de même de nouvelles assises d'émail viennent renforcer la première assise formée, en s'interposant entre elle et la membrane de l'émail. Ainsi la dent s'accroît incessamment par le dépôt de couches d'ivoire et d'émail. Il est à remarquer que l'émail se forme à la face interne de l'organe de l'émail, l'ivoire au contraire à la face externe de l'organe de l'ivoire, de telle sorte que les deux substances adossées laissent libres en dehors et en dedans d'elles les matrices épithéliale et conjonctive dont elles proviennent ; celles-ci ne sont nullement emprisonnées dans les produits calcifiés auxquels elles ont donné naissance. La formation de l'émail et de l'ivoire par couches successives se traduit à l'état définitif par une stratification de ces substances, qui se décomposent en strates séparées par des lignes onduleuses.

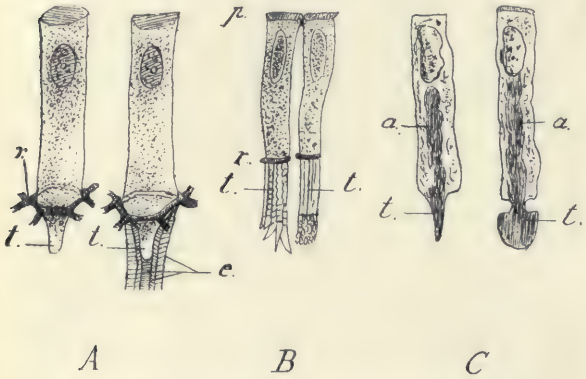

Fig. 374. — *Cellules de l'émail avec prolongements de Tomes.*

A. Figure demi-schématique représentant deux cellules dont l'une n'a pas encore formé d'émail, tandis que l'autre a déjà produit cette substance à sa face interne. — *t*, prolongement de Tomes. — *r*, réseau cuticulaire (calco-globuline), formant la membrane fenêtrée à travers les trous de laquelle passent les prolongements de Tomes. — *e*, émail produit (par couches successives ?) autour du prolongement de Tomes ; pour les uns les couches externes sont les plus anciennes, pour d'autres au contraire les plus récentes.

B. Cellules de l'émail isolées, d'après v. Ebner. — *p*, plaque pédieuse de la cellule. — *r*, réseau cuticulaire. — *t*,*t*, prolongements de Tomes.

C. Cellules de l'émail isolées, d'après Walkhoff. *a*, axe plus sombre de la cellule, se continuant par le prolongement de Tomes *t*, autour duquel dans la cellule de droite l'émail s'est déjà déposé.

2° Destinée de l'organe de l'émail et spécialement de la membrane de l'émail. Formation de l'émail. — L'émail a été considéré tantôt comme le résultat de la transformation des adamantoblastes, tantôt comme un produit de leur sécrétion. Chacun des prismes dont il se compose représenterait soit la partie centrale, transformée par la calcification, d'une cellule de l'émail, soit un produit exsudé de cette cellule et durci par la calcification.

La théorie de la transformation est défendue par Tomes et Waldeyer de la façon suivante. Chaque adamantoblaste envoie dans l'émail déjà déposé une expansion assez grêle, le « prolongement de Tomes » (fig. 374, A, *t*.) que l'on peut voir en détachant par le râclage les cellules de l'émail des couches d'émail déjà formées. L'adamantoblaste isolé se compose d'un corps cellulaire cylindrique logeant le noyau dans sa partie périphérique, d'une extrémité centrale un peu élargie, et d'un fin appendice, le prolongement de Tomes. L'extrémité élargie du corps cellulaire est formée de cette albumine plus résistante qu'on trouve à l'origine de tout processus de calcification et qui a été nommée plus haut calco-globuline ; cette extrémité donc correspond à la ligne de calcification. Tomes admet que la calcification débute

par l'extrémité interne de la cellule, et que dans cette extrémité elle procède de la périphérie vers l'axe cellulaire, qui est réservé et demeure mou, formant le prolongement de Tomes (A. *e* et *t.*). Il résulte de là que la surface de l'émail en voie de formation est percée de trous, dont chacun livre passage à un prolongement de Tomes. Il s'ensuit encore que l'on peut isoler entre les cellules de l'émail et l'émail lui-même une membrane fenêtrée (*r.*) traversée par les prolongements de Tomes, qui ne serait autre que la membrane préformative (voy. p. 777). A mesure que la cellule se transforme ainsi par sa partie centrale en se calcifiant, elle s'accroît par sa partie externe nucléée, pour faire les frais du remplacement de la portion calcifiée.

Les partisans d'une théorie absolue de la sécrétion (Kölliker, Legros et Magitot) admettent au contraire que la membrane préformative, loin d'être un produit de la transformation des cellules de l'émail, leur est étrangère ; elle établirait entre elles et l'émail une barrière qui ne peut être traversée que par une substance liquide, sécrétée par l'adamantoblaste, et au delà de laquelle cette substance se calcifie pour donner lieu à l'émail définitif. Une observation de Spee vient à l'appui de la théorie de la sécrétion ; cet auteur a constaté (voir t. I, livre VII, fig. 450) dans le corps cellulaire des adamantoblastes la présence de grains spéciaux, élaborés par ces cellules et doués des propriétés de la substance adamantine jeune. Ebner, Walkhoff ont fait intervenir des processus plus ou moins comparables à une sécrétion. Le prolongement de Tomes serait, d'après v. Ebner, l'ébauche du prisme adamantin ; des globules calcaires confluraient dans son intérieur en une masse continue. Pour Walkhoff, la calcification débute par la périphérie du prolongement de Tomes ; celui-ci est pour ainsi dire le conduit protoplasmique par lequel se fait l'apport calcaire.

3° Destinée de la papille dentaire et spécialement de la membrane de l'ivoire. Formation de l'ivoire. — De même que l'émail, l'ivoire a été attribué tantôt à la transformation directe des odontoblastes, tantôt à leur activité sécrétrice.

Voici comment Tomes et avec lui les autres partisans de la théorie de la transformation expliquent la formation de l'ivoire (fig. 375). Nous savons que les odontoblastes (*o.*) émettent un prolongement périphérique appelé *fibre de Tomes* ou « fibrille de l'ivoire » (*t.*), qui pénètre dans l'ivoire déjà formé. Elle y chemine à l'intérieur d'un tube calcifié, le *canalicule* ou *tube de l'ivoire* (*c.*), que limite immédiatement une gaine spéciale, la *gaine de l'ivoire* ou *de Neumann* (*n.*). D'après Tomes et d'après les adeptes de sa théorie, et récemment selon Walkhoff, les fibrilles de l'ivoire ou fibres de Tomes, les gaines de l'ivoire ou de Neumann, la matière calcifiée même des tubes de l'ivoire sont des produits et des degrés divers de la transformation d'une seule et même substance : « c'est en premier lieu la fibrille de l'ivoire, tissu mou, d'un ordre un peu plus élevé que le simple protoplasme de la cellule ; ensuite, la gaine de l'ivoire, un de ces tissus particulièrement résistants qui occupent les limites de la calcification ; et enfin, la substance fondamentale, tissu achevé, dont la calcification est absolument complète » (Tomes).

C'est au contraire à une sécrétion des odontoblastes que, d'après Kölli-

KER, LENTZ, HERTZ, LEGROS et MAGITOT, l'ivoire devrait son origine. Tout au moins si l'on admet que les gaines de Neumann résultent de la transformation de la couche périphérique des fibres de Tomes, faut-il attribuer la formation de la substance fondamentale même des tubes de l'ivoire à une sécrétion fournie par les odontoblastes ou même par les autres éléments du bulbe dentaire.

Mais il n'y a pas dans la question de la formation de la dentine que la discussion du procédé formateur; il y a celle aussi de l'origine des diverses parties constituantes de la dentine. D'où proviennent la substance fondamentale, les gaines de Neumann qui tapissent les canalicules dentaires?

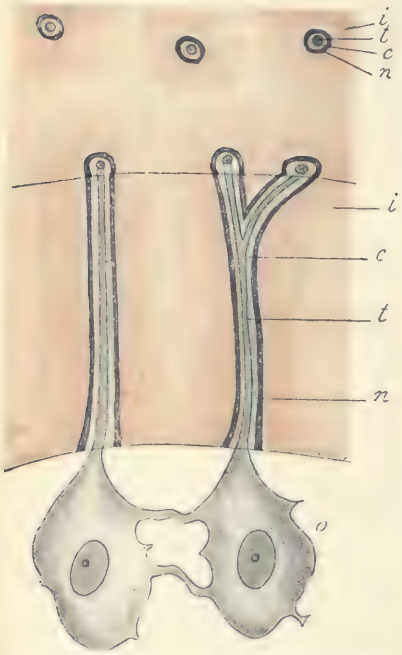

FIG. 375. — *Schéma de la constitution de l'ivoire et de sa production par transformation de la fibre de Tomes.*

, les odontoblastes. — *t*, leurs prolongements ou fibres de Tomes. — *n*, les gaines de Neumann tapissant les canalicules de l'ivoire. — *c*, lumière de ces canalicules. — *i*, couches successives d'ivoire formées autour des gaines de Neumann. L'ivoire est supposé vu en coupe longitudinale et en coupe transversale.

La substance fondamentale a été généralement regardée comme un produit de transformation ou de sécrétion des odontoblastes et de leurs fibres de Tomes. Cette substance fondamentale, avant de devenir collagène, puis de se calcifier, passe par un état transitoire très caractéristique, où elle est une sorte de matière albuminoïde résistant aux alcalis concentrés. Quand on examine en effet une dent en voie de développement, on trouve que la substance fondamentale collagène et même déjà calcifiée, est séparée partout des odontoblastes et des fibres de Tomes par une lame de cette substance transitoire. Autour des fibres de Tomes cette substance forme des tubes, les gaines de Neumann, qui s'interposent entre ces fibres et l'ivoire déjà constitué, formant le revêtement des canalicules dentaires (fig. 375). Toutes ces gaines, par leur extrémité centrale, adhèrent en une pellicule de même nature qu'elles, décrite par KÖLLIKER (*lamina terminalis interna dentis* de FLEISCHMANN) qui sépare l'ivoire de la pulpe et des odontoblastes et qu'on peut considérer comme la couche de dentine la dernière formée. Il y aurait donc, entre le protoplasma formateur des odontoblastes et de leurs fibres et la substance fondamentale parfaite, collagène et calcifiée, un état intermédiaire représenté par la substance spéciale qui forme la gaine de Neumann et la pellicule de Kölliker.

La dentine, avant d'être calcifiée, est une substance collagène. L'origine et le mode de formation des fibrilles collagènes ont été l'objet de discussion. Il est à peu près certain que les odontoblastes et leurs prolongements n'y prennent pas directement part, et selon v. KORFF on doit abandonner l'opi-

nion longtemps classique, d'après laquelle la partie périphérique de la fibre de Tomes se transforme en ivoire collagène. D'après cet auteur, des fibres collagènes, venues de la papille ou bulbe dentaire, montent entre les odontoblastes ; elles s'épanouissent en pinceaux de fibrilles, qui divergent et deviennent parallèles et vont former les fibrilles de la substance de l'ivoire. Puis entre ces fibrilles collagènes et acidophiles se dépose une substance amorphe basophile, au sein de laquelle les fibrilles sont noyées et bientôt masquées. Contrairement à l'origine pulpaire des fibres collagènes de l'ivoire, v. Ebner admet que ces fibrilles se différencient secondairement dans la pellicule de Kölliker, laquelle représente une « prédentine » ; ces fibrilles sont dirigées tangentiellement et non radiairement, comme les recherches d'histologie comparée de Gebhardt l'ont montré ; cette direction est nettement défavorable à l'opinion de v. Korff.

Quant aux gaines de Neumann, on vient de voir que pour la plupart des auteurs elles paraissent être le produit direct des fibres de Tomes et comme le modèle transitoire de la substance fondamentale. Cependant, pour avoir constaté que les canalicules dentaires n'ont d'abord pas de parois propres et sont creusés en pleine dentine, certains auteurs (Neumann, Waldeyer, Wenzel, Boll) ont été amenés à considérer ces gaines non pas comme un stade précurseur mais au contraire comme un produit de la transformation secondaire de la substance fondamentale, ou tout au moins comme un reste de la substance fondamentale non calcifiée (Röse).

Dans les premiers moments de la formation de l'ivoire les phénomènes de calcification sont encore imparfaits, analogues à ceux que Raynie et Harting ont observés dans leurs expériences. On voit apparaître dans le mince chapeau de dentine des corps globulaires, dits « grains dentinaires ». Ces grains peuvent rester isolés ou se réunir en masses plus considérables ; entre celles-ci persistent, dans l'ivoire adulte, des espaces irréguliers ou « espaces interglobulaires de Czermack », dont la présence en divers points de la masse éburnée est la marque d'autant d'arrêts de développement.

Partout ailleurs et à tous les autres moments, la formation de l'ivoire, quelque idée qu'on se fasse du processus exact, a pour résultat final une substance calcifiée, parfaitement et définitivement tubulaire. A l'intérieur de chaque tube persiste indéfiniment la fibre de Tomes, prolongement de l'odontoblaste, qui laisse exsuder les matériaux de calcification venus des vaisseaux de la pulpe et directement fournis par l'odontoblaste, ou bien qui se calcifie directement et se régénère à mesure qu'elle se transforme. Le travail des cellules de l'ivoire se fait par poussées successives, donnant lieu à autant de strates. En se superposant les unes aux autres, celles-ci recouvrent le bulbe dentaire d'une coque d'ivoire, dont l'accroissement progressif en épaisseur rétrécit de plus en plus le volume du bulbe. Celui-ci, renfermé alors dans une cavité close, la cavité dentaire ou cavité de la pulpe, se convertit en un tissu mou et pulpeux, qui est la pulpe dentaire.

4° Transformation du sac dentaire. Production du cément. — La formation du cément, la troisième substance calcifiée qui dérive de l'ébauche molle de la dent, s'accomplit dans la couche la plus interne du sac ou follicule dentaire, sur toute la hauteur de la future racine. Ainsi se forme la

couche osseuse et cémentaire qui, entourant la racine de la dent, porte le nom de *cément radiculaire*. Ce cément se produit tardivement par le processus ordinaire de l'ossification aux dépens du tissu fibreux. Le dépôt de sels calcaires s'opère autour et sous l'influence d'éléments analogues aux ostéoblastes, les « cémentoblastes », qui, bientôt emprisonnés dans des lacunes osseuses ou ostéoplastes creusés au sein de la substance fondamentale calcaire, y demeurent comme cellules osseuses. D'ordinaire, les divers territoires de calcification se confondent en une substance fondamentale absolument continue. Il peut cependant y avoir des accidents de calcification consistant en ce que la soudure ne se fait pas entre ces divers territoires, dont chacun, ayant en son milieu un ostéoblaste, demeure isolé des autres ; il se forme ainsi ce qu'on nomme les « lacunes encapsulées ».

Il existe un autre tissu calcifié, nommé aussi cément, qui revêt la couronne de certaines dents des Rongeurs, des dents des Ruminants et des Pachydermes, et que l'on appelle *cément coronaire* pour le distinguer du cément radiculaire. Le cément coronaire n'est pas toujours de nature osseuse; il peut être amorphe, et certains auteurs ont prétendu que la « membrane de Nasmyth », qui entoure l'émail, représente dans les dents ordinaires le cément coronaire très réduit. Fréquemment il est cartilagineux, et d'après quelques histologistes le cément coronaire osseux passerait toujours par une phase cartilagineuse ou fibro-cartilagineuse intermédiaire et ne se formerait pas par ossification directe du tissu fibreux. Ce tissu, qui produit le cément coronaire, est, d'après Legros et Magitot et v. Brunn, un véritable organe du cément, comparable aux organes de l'émail et de l'ivoire.

Ce qui reste du sac dentaire, après formation du cément radiculaire, entre la dent et l'alvéole, forme le *périoste* ou *ligament alvéolo-dentaire*, qui fixe la dent à l'os et sert peut-être d'organe nutritif à tous deux.

III. — Les tissus de la dent définitive.

1° Émail. — L'émail est une substance calcifiée, très dure, très riche en calcaire et contenant seulement 3 p. 100 de substance organique.

Très rarement (chez certains Poissons osseux) l'émail est anhiste. Il a habituellement une structure fibreuse et se compose de fibres de forme prismatique, appelées *prismes de l'émail*, dont chacun est le produit de la transformation ou de la sécrétion d'une cellule de l'émail ou adamantoblaste (fig. 377). Ce sont des prismes d'ordinaire à six pans, flexueux, à direction légèrement spiralée, plus ou moins longs. Leur axe est granuleux et plus mou que la portion périphérique, qui est dure et réfringente. Par l'action ménagée de l'acide chlorhydrique on peut obtenir sur des coupes transversales de l'émail, grâce à la résistance plus grande de la zone périphérique, l'image d'un réseau dont les travées sont formées par les portions corticales des prismes épargnées par le réactif ; c'est qu'en effet les portions corticales contiennent plus de substance organique et moins de calcaire. Vus en long, les prismes de l'émail peuvent offrir une striation transversale, attribuée soit à leur forme naturellement variqueuse, soit à leur calcification intermittente (Hannover, Hertz, Baume), soit à l'action inégale des décalcifiants (Ebner).

Une controverse s'est élevée sur la question de savoir si les prismes de l'émail sont simplement juxtaposés sans interposition de substance intermédiaire, ou bien s'il existe entre eux une telle substance, d'ailleurs calcifiée. Les uns, à la suite de v. Ebner, Röse et Gysi, Smreker, ont admis cette matière interstitielle ; les autres, tels que Waldeyer, Walkhoff, l'ont niée, et ont prétendu qu'on avait pris pour un réseau de substance intermédiaire celui que forment les zones corticales des prismes.

Les prismes de l'émail sont groupés parallèlement en faisceaux qui décrivent des courbes de figure variable par rapport à la surface de l'émail.

Vu à un faible grossissement, l'émail présente l'apparence de stries.

Les unes, « stries brunes parallèles de Retzius » (fig. 376, *st. R.*), courent à peu près parallèlement à la surface de l'émail. Elles correspondent aux limites des chapeaux d'émail successifs et sont généralement considérées comme l'expression d'arrêts périodiques dans la calcification de l'émail. Les stries de Retzius peuvent s'ouvrir pour ainsi dire à la surface de l'émail entre des bourrelets de cette surface décrits par Preiswerk sous le nom de « périkymaties ».

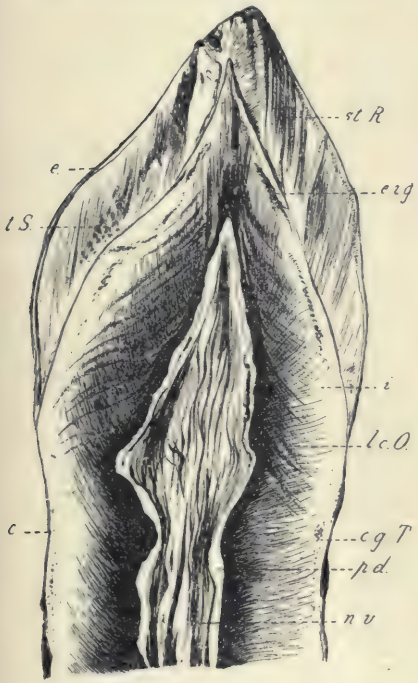

Fig. 376. — *Section longitudinale d'une dent canine supérieure de l'Homme.*

e, émail. — *stR*, stries brunes parallèles de Retzius. — *stS*, stries de Schreger. — *i*, ivoire. — *eig*, espaces interglobulaires de Czermack. — *cgT*, couche granuleuse de Tomes. — *lcO*, lignes de contour d'Owen. — *c*, cément. — *pd*, pulpe dentaire. — *nv*, nerfs et vaisseaux sanguins. × 13. D'après Röse et Gysi.



Fig. 377. — *Coupe transversale de prismes de l'émail.*

A. Coupe presque transversale des prismes. — B, schéma des prismes, montrant leur forme hexagonale, leur axe central plus sombre et plus mou et le ciment interstitiel qui les réunit. × 1.200. Emprunté à Poirier et Charpy.

Les autres stries, ou « stries de Schreger » (fig. 376, *st. S.*), sont au contraire normales à la surface de l'émail ; elles sont dues à des couches alternatives de prismes longitudinaux et transversaux, produites par les inflexions des prismes (Ebner).

L'émail est revêtu à sa périphérie par une lame très résistante, dite *membrane de Nasmyth* ou *cuticule de l'émail*. Contre Tomes, Baume, pour qui elle représente un cément coronaire, Hannover, Waldeyer, Kölliker, v. Ebner, v. Brunn, Walkhoff, Smith en ont fait un résidu de l'organe de l'émail. Cette membrane n'est pas anhiste, comme le ferait supposer le terme de cuticule de l'émail; elle est formée, d'après Smith, de deux couches, l'externe constituée par des cellules très aplaties, l'interne analogue à un réseau élastique.

Fig. 378. — *Ivoire d'une incisive de l'Homme montrant les canalicules dentaires.*

Ces canalicules ont été remplis par une solution colorée ; on voit les troncs principaux, leurs ramifications et anastomoses latérales, leurs ramuscules terminaux. × 370. D'après une préparation du Prof. Maziarski.

2° Ivoire. — L'ivoire ou dentine est une substance calcifiée, voisine de l'os, bien moins dure que l'émail, puisqu'elle renferme 27 p. 100 de substance organique.

L'ivoire a une structure tubulaire ; il se compose de tubes, les *tubes* ou *canalicules dentaires*, qui se confondent par leur périphérie les uns avec les autres en une substance fondamentale commune. Chacun d'eux est tapissé intérieurement par la *gaine de l'ivoire* ou *gaine de Neumann* (fig. 379, *g.n.*). La cavité du tube renferme la *fibre de Tomes*, prolongement d'un odontoblaste (fig. 379, *f.t.*). Les tubes de l'ivoire et les gaines de Neumann qui les entourent se ramifient; ils émettent des branches latérales qui s'anastomosent avec les tubes voisins ou qui prennent un trajet récurrent ; à leur extrémité ils se terminent par une ramification plus ou moins abondante (fig. 378). Les tubes de l'ivoire sont à peu près parallèles; mais ils décrivent des ondulations, les unes principales, en forme d'S allongées, les autres secondaires. Leur terminaison se fait de diverses façons ; les uns se terminent librement dans l'ivoire même ; quelques-uns forment des anses en s'anastomosant avec les tubes voisins ; d'autres encore pénètrent dans les couches d'émail les plus voisines de l'ivoire ; d'autres enfin, prétendent quelques auteurs, s'enfoncent dans les cavités du cément. V. Ebner a tenté d'expliquer la curieuse pénétration des tubes d'ivoire dans l'émail; il se

produit une résorption des couches superficielles de l'ivoire, à laquelle résistent quelques tubes seulement qui arrivent alors à être inclus dans l'émail. La substance fondamentale intertubulaire de l'ivoire paraît anhiste à un faible grossissement ; elle est en réalité fibrillaire et renferme des fibrilles collagènes, les « fibrilles d'Ebner », réunies en petits faisceaux (Ebner, Studnicka). D'après Gebhardt, ces faisceaux s'entrecroisent dans des plans parallèles à la surface de la dent, de sorte que l'ivoire a pour ainsi dire une texture lamelleuse.

On trouve à un faible grossissement dans la masse de l'ivoire des lignes courbes qui ne sont pas exactement parallèles à la surface de l'ivoire. Ce sont là les « lignes de contour d'Owen » (fig. 376, *l. c. O*). Elles peuvent être dues à plusieurs causes. Toujours en tout cas elles marquent la séparation des strates de dentine successivement formées pendant le développement (Czermack, Kollmann, Baume, Walkhoff).

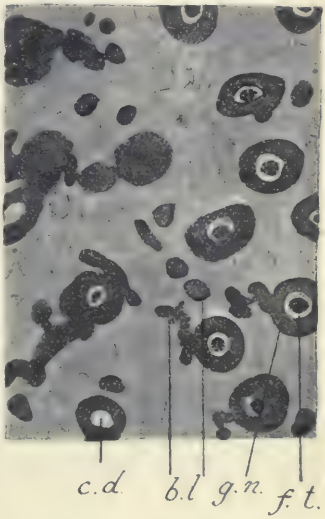

Fig. 379. — *Coupe de l'ivoire, perpendiculaire aux canalicules dentaires.*

Première molaire d'un enfant de 7 ans. — *cd*, canalicules dentaires. — *gn*, gaines de Neumann. — *bl*, branches latérales qui anastomosent ces gaines, vues soit en coupe longitudinale, soit en coupe transversale. — *ft*, fibres de Tomes. × 1.600. D'après Röse et Gysi.

La calcification de l'ivoire se fait, comme on l'a vu déjà, par dépôt de « globes calcaires » ou « dentinaires ». Dans le cas de formation normale de l'ivoire et dans la plus grande partie de ce tissu, les espaces intermédiaires à ces globes sont comblés secondairement par du calcaire. Mais quand la calcification est insuffisante et incomplète, ainsi qu'il arrive dans les zones périphériques de l'ivoire, il présente des lacunes, les « espaces interglobulaires de Czermack » (fig. 376, *e. i. g.*), de forme irrégulièrement anguleuse, dans lesquels font saillie des blocs de dentine de forme hémisphérique ou arrondie, les globules dentinaires, et que traversent de nombreux tubes de l'ivoire (fig. 380). Au niveau de la couronne, c'est-à-dire au contact de l'émail, les espaces interglobulaires atteignent de grandes dimensions (fig. 378, *e. i. g.*). Ils demeurent au contraire petits, le long du collet et de la racine de la dent, et par conséquent au-dessous du cément ; très nombreux à cet endroit, ils constituent une zone d'apparence grenue, la « couche granuleuse de Tomes » (fig. 378, *c. . T*).

La dentine est une substance calcifiée, tubuleuse, assez proche parente de l'os, dont elle se distingue essentiellement cependant. Dans l'os en effet les cellules formatrices ou ostéoblastes sont enfermées tout entières dans la substance fondamentale osseuse qu'elles ont produite, et y deviennent les éléments cellulaires du tissu osseux ou cellules osseuses. Les cellules formatrices de la dentine au contraire, les odontoblastes, demeurent en dehors de la substance fondamentale calcaire et tubuleuse qu'elles ont formée, et leurs prolongements seuls, les fibres de Tomes, y pénètrent. Telle est la

constitution de l'ivoire normal des dents chez les Vertébrés supérieurs. Il existe chez les Vertébrés inférieurs d'autres formes de dentine (Owen, Tomes, Röse). Ainsi chez les Poissons osseux, l'ivoire mérite le nom d' « ostéodentine », parce que le tissu dentinaire offre avec le tissu osseux des analogies bien plus grandes que la dentine vraie ; les odontoblastes en effet sont englobés tout entiers, comme le sont les ostéoblastes, dans la substance calcifiée. On a appelé « vaso-dentine » une dentine qu'on trouve chez les Poissons osseux de la famille des Gadidés, et qui est caractérisée par la présence de nombreux canaux pulpaires et vasculaires pénétrant dans l'ivoire. Enfin la « plicidentine » est l'ivoire plissé des Labyrinthodontes. Ces diverses variétés offrent du reste entre elles toutes sortes d'intermédiaires, et se relient ainsi à l'os et à l'ivoire vrai par des formes de transition (Röse).

Fig. 380. — *Couronne d'une dent incisive de l'Homme (communication des canalicules de l'ivoire avec les espaces interglobulaires).* D'après Röse et Gysi. × 550.

3° Cément. — Le cément recouvre, d'après Tomes, la totalité de la dent. Celui qui revêt l'émail de la couronne, le *cément coronaire*, serait représenté, selon cet auteur, par une lame anhiste, très mince mais très résistante, que d'autres histologistes ont identifiée avec la cuticule de l'émail ou membrane de Nasmyth. La couche de cément qui recouvre la racine de la dent, c'est-à-dire le *cément radiculaire*, est formée, ainsi qu'on le sait déjà, par ossification directe du tissu conjonctif qui entoure toute l'ébauche dentaire et qui constitue le sac ou follicule dentaire. Cette origine fait comprendre pourquoi, sur la dent complètement développée, le cément recouvre quelque peu l'émail au niveau du collet de la dent (fig. 376, *c.*).

Le cément n'est, dans la plus grande partie de la dent normale, qu'une mince couche anhiste, dont la minceur est la plus grande au niveau du collet. Vers la pointe de la racine, il s'épaissit et prend les caractères d'une sorte de tissu osseux. La substance fondamentale n'est pas lamelleuse comme celle de l'os; elle est formée de fibres collagènes perpendiculaires à la surface et disposées en un ou plusieurs étages. Dans les dents âgées et à la périphérie de la racine, les caractères du cément se rapprochent de ceux du vrai tissu osseux (fig. 381, *c. s.*). La substance fondamentale devient alors lamelleuse ; des corpuscules osseux ou « corpuscules du cément » (« cémentoplastes ») paraissent entre ses lamelles. Ces corpuscules, de forme étoilée, sont hérissés de prolongements qui leur donnent un aspect chevelu et par lesquels ils s'unissent entre eux (*c.s.*). Ils ne communiquent pas avec les tubes de l'ivoire. Le cément diffère encore du tissu osseux ordinaire des Vertébrés par l'absence des canaux vasculaires dits canaux de Havers ; ceux-ci ne se rencontrent dans le cément que chez les individus âgés et dans les hyperostoses et exostoses des racines dentaires.

4° Pulpe dentaire. Vaisseaux et nerfs de la pulpe. — La pulpe dentaire est un tissu conjonctif mou, riche en vaisseaux et en nerfs (fig. 376 et 382, *p. d.*).

Sa surface est tapissée par la couche des odontoblastes (*o.*) ; ceux-ci en effet persistent dans la dent définitive, tandis que les adamantoblastes qui ont formé l'émail n'existent plus bien entendu quand la dent a fait éruption. Ce ne sont pas les odontoblastes de la dent embryonnaire qui, d'après Hoehl et d'autres, deviennent les odontoblastes définitifs, producteurs de dentine. Ceux-ci dérivent de l'union des odontoblastes primaires avec les éléments situés au-dessous d'eux (« cellules de conjugaison »).

Les odontoblastes définitifs (t. I, fig. 574, et t. II, fig. 382, *o*) sont des éléments allongés piriformes, dont le noyau est rejeté dans la partie centrale du corps cellulaire, et dont la base superficielle, tournée vers l'ivoire, est différenciée en une sorte de plateau. Ils sont pourvus : de prolongements latéraux (Waldeyer, Wenzel, Walkhoff) par lesquels ils s'anastomosent entre eux ; d'un ou deux prolongements périphériques dits fibres de Tomes (*f.*) qui pénètrent dans l'ivoire en cheminant à l'intérieur des canalicules dentaires ; enfin d'un prolongement central, effilé et assez long. Les fibres de Tomes sont en effet, d'après la donnée classique, les prolongements intracanaliculaires des odontoblastes. Pour Römer la fibre de Tomes n'est pas le contenu du canalicule dentaire ; elle est ce canalicule même ; la fine membrane qui la délimite extérieurement est en effet l'équivalent d'une gaine de Neumann. Les odontoblastes sont disposés dans la dent jeune en une seule assise épithélioïde ; quand la production de l'ivoire est très avancée, les odontoblastes sont devenus plus petits et forment plusieurs rangées.



Fig. 381. — *Cément et ivoire de la racine d'une molaire de l'Homme.*

cp, cément primaire et normal, sans cellules, et avec fibres de Sharpey. — *cs*, cément secondaire, de caractère hypertrophique, avec grands corpuscules osseux chevelus, et une indication de lamelles osseuses. — *cgr*, couche granuleuse de Tomes. — *cd*, canalicules dentaires ramifiés. — *d*, dilatations des gaines de Neumann qui limitent ces canalicules. × 425. D'après Röse et Gysi.

Au-dessous de la couche des odontoblastes se trouve une couche cellulaire, formée de fibres entrelacées en plexus, la « couche de Weil », que v. Ebner et Röse ont considérée comme artificielle, mais qui est produite d'après Walkhoff par l'entrecroisement des prolongements centraux des

odontoblastes. Ceux-ci, après avoir dépassé la couche de Weil, vont s'anastomoser avec une couche dense de plusieurs rangées de cellules étoilées et aplaties, la « couche intermédiaire » (*c. i.*).

Ces cellules pulpaires s'unissent entre elles par leurs prolongements, ainsi qu'avec les cellules de la masse pulpaire intérieure (*p. d.*) qui sont aussi des éléments conjonctifs de forme irrégulière.

La pulpe est au début exclusivement cellulaire ; puis il s'y développe des fibrilles collagènes, réunies en faisceaux conjonctifs très fins ; les fibres élastiques paraissent faire défaut. Il existe, à la surface de la masse pulpaire centrale et au-dessous de la couche des cellules étoilées, des faisceaux de fibres musculaires lisses indépendantes des vaisseaux (Coyne et Cavalié). On observe çà et là (Legros et Magitot) des grains phosphatiques comparables aux globules dentinaires, attribués à une exagération du mouvement nutritif au sein de la pulpe dentaire.

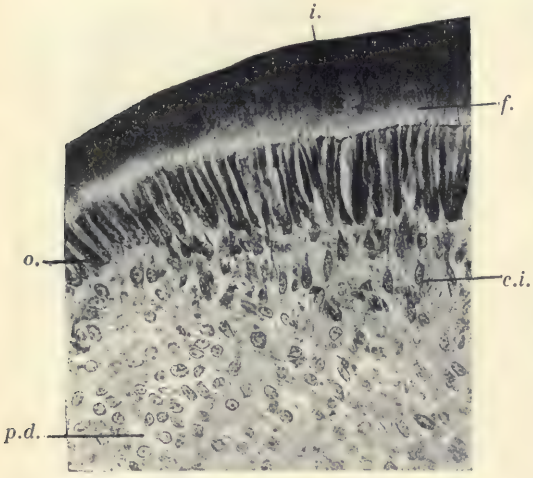

Fig. 382. — *Ivoire et pulpe dentaire de la dent de l'Homme.*

i, ivoire. — *o*, odontoblastes. — *f*, fibres de Tomes. — *ci*, couche intermédiaire. — *pd*, masse cellulaire de la pulpe dentaire. × 400. D'après Röse et Gysi.

La pulpe est très abondamment vascularisée. Les vaisseaux principaux sont une artère et une veine. L'artère, après avoir traversé l'orifice nourricier et le canal dentaire qui lui fait suite, se divise dans la pulpe en un bouquet d'artérioles ; celles-ci montent vers la surface et aboutissent là à un réseau de capillaires larges formant des mailles très serrées, duquel naissent les veines. Ce réseau est, d'après Lepkowski, surtout développé là où la formation de l'ivoire est le plus active, comme à la base de la couronne de la dent embryonnaire. Les capillaires forment des anses qui, d'après certains auteurs, s'élèvent entre les odontoblastes jusqu'à l'ivoire, tandis que pour d'autres ils ne dépassent jamais dans la dent humaine normale la couche de Weil. Les vaisseaux capillaires de la pulpe sont fréquemment dilatés, au point que la pulpe ressemble à une sorte de tissu érectile. Chez l'adulte les vaisseaux de la dent émanent aussi d'artérioles qui proviennent du tissu conjonctif périradiculaire et qui perforent le cément et l'ivoire aux environs du sommet de la racine (Legros et Magitot, Aguilhon de Sarran). La distribution des vaisseaux est essentiellement la même chez l'adulte que chez le fœtus ; mais leur nombre diminue à mesure que se ralentit la production de l'ivoire.

Schneitzer a décrit des vaisseaux lymphatiques ; ce sont des bouquets de canaux irradiés dans la pulpe coronale, qui se rassemblent en plus gros troncs dans la pulpe radiculaire.

Les nerfs de la pulpe sont très développés (fig. 376, *n.v.*). Ils forment deux, trois ou quatre faisceaux chez les grands Mammifères. Leurs divisions accompagnent les capillaires et pénètrent avec eux dans les couches les plus superficielles de la pulpe et même dans l'assise des odontoblastes. Ils forment là un plexus de fibres à myéline, desquelles se détachent des fibres amyéliniques représentant les branches terminales des nerfs pulpaires.

La terminaison des nerfs de la pulpe est un sujet très controversé ; elle est liée à une question d'intérêt pratique. Il s'agit d'expliquer la sensibilité de l'ivoire, bien connue des dentistes et de leurs patients, qu'on met en jeu quand, sans toucher la pulpe, on traumatise ou on irrite l'ivoire de façon quelconque.

On peut partager en trois groupes les opinions qui ont été émises sur la terminaison des nerfs pulpaires.

Certains auteurs ont cru que les odontoblastes et les cellules étoilées des couches superficielles de la pulpe étaient l'aboutissant des ramifications nerveuses, que ces cellules par conséquent étaient des éléments nerveux. On avait même été jusqu'à ne plus voir dans les odontoblastes que des cellules nerveuses et à leur refuser tout rôle dans la formation dentaire.

L'opinion la plus accréditée est que les nerfs pulpaires se terminent entre les odontoblastes par des extrémités libres en bouton, sans dépasser toutefois les limites de la pulpe (Retzius, Huber). Le plexus fibrillaire nerveux qu'on a décrit au-dessous des odontoblastes n'existe pas ; il est formé par les prolongements des odontoblastes et des cellules pulpaires et par des fibrilles conjonctives. L'ivoire est dépourvu de nerfs ; sa sensibilité s'explique par la transmission des chocs et des irritations le long des canalicules dentaires et à travers le contenu semi-liquide de ces canalicules jusqu'aux odontoblastes et aux nerfs qui les avoisinent (Ghigi, Huber, Gysi).

L'explication la plus naturelle qu'on puisse donner de la sensibilité de l'ivoire, c'est de lui accorder des nerfs sensibles. Aussi plusieurs dentistes histologues se sont-ils efforcés dans ces derniers temps de poursuivre jusque dans l'ivoire le trajet des nerfs de la pulpe. Il serait peu vraisemblable que les filets nerveux pénétrassent secondairement de la pulpe dans l'ivoire déjà calcifié. Il a paru beaucoup plus simple et plus satisfaisant à Morgenstern et à Lind d'admettre que les nerfs, dont le bulbe dentaire embryonnaire est abondamment pourvu, sont emprisonnés ensuite dans le dépôt éburné. Ils seraient inclus soit dans de petits canalicules propres, soit à côté des fibres de Tomes dans les canalicules dentaires (Morgenstern, Römer). La terminaison des fibrilles nerveuses de l'ivoire se ferait à la limite de l'émail, dans les dilatations lacunaires des tubes de l'ivoire qui existent à cet endroit, par des corpuscules terminaux contenus dans ces lacunes (Römer). Ou même, poursuivant leur trajet, les fibres nerveuses pénétreraient dans l'émail (Morgenstern) ; les prétendus prolongements des tubes de l'ivoire dans l'émail ne sont autre chose que la terminaison adamantine de ces nerfs (Lind).

L'idée de nerfs de l'ivoire et de l'émail n'est pas encore accréditée, et elle est repoussée par la majorité des histologistes dentistes (Walkhoff, Röse et d'autres).

5° Ligament alvéolo-dentaire. — Le ligament ou périoste alvéolo-dentaire naît du sac ou follicule dentaire ; il enveloppe la racine de la dent et la rattache à l'alvéole osseux dentaire. Les fibres de ce ligament sont tendues entre le cément de la racine et l'alvéole osseux, et pénètrent dans l'un et l'autre sous forme de fibres de Sharpey. Les vaisseaux, que renferme en abondance ce ligament alvéolo-dentaire, nourrissent le cément d'une part, l'alvéole osseux d'autre part. C'est de lui que proviennent les ostéoblastes du cément ou cémentoblastes ; d'après plusieurs auteurs on ne peut pas dire de ce ligament qu'il est un véritable périoste alvéolo-dentaire (ainsi qu'on l'a souvent nommé), c'est-à-dire qu'il forme sur ses deux faces le tissu du cément et le tissu osseux du maxillaire.

CHAPITRE IV

Estomac.

I. — Constitution générale.

Le rôle de l'estomac est double.

C'est d'une part dans cette partie du tube digestif que les aliments sont brassés et triturés le plus énergiquement ; l'estomac accomplit donc une fonction mécanique importante.

Il intervient d'autre part chimiquement dans la digestion des aliments en sécrétant un liquide, le *suc gastrique*, qui a pour action principale la transformation des albuminoïdes en peptones et celle des peptones à leur tour en acides aminés, et qui produit aussi la coagulation de la caséine du lait. La première action est due à un ferment soluble, la *pepsine*, et à un acide, l'*acide chlorhydrique* ; la caséification est l'effet d'un autre ferment soluble, la *présure* ou *labferment*. Le rôle digestif protéolytique de l'estomac, considéré comme de première importance à une époque où, d'après les données de Schiff, la digestion des albuminoïdes ne dépassait pas le stade de peptones, a diminué aujourd'hui au profit de la digestion pancréatico-intestinale. Les travaux de Pavlow et de ses successeurs ont en effet montré que le terme de la décomposition de l'albuminoïde n'est pas atteint dans l'estomac, que l'estomac n'est pas un « broyeur moléculaire » parfait et que la molécule albuminoïde n'est totalement décomposée que dans l'intestin.

Les deux fonctions, mécanique et chimique, sont séparément dévolues, chez certains Mammifères, à des compartiments stomacaux plus ou moins distincts, dont la structure est adéquate au rôle différent qu'ils accomplissent. On sait que chez les Ruminants l'estomac est divisé en quatre compartiments dont trois, la panse, le bonnet et le feuillet ont une structure en rapport avec leurs fonctions mécaniques, et dont un seulement la caillette remplit des fonctions digestives et possède des glandes appropriées. Chez certains autres Mammifères, le Porc, le Rat par exemple, les fonctions mécanique et digestive de l'estomac ne sont plus localisées dans des poches stomacales entièrement séparées ; mais l'estomac se divise en deux régions à peine distinctes de l'extérieur et par les moyens anatomiques, tandis que

si l'on examine la face intérieure de l'organe et surtout si l'on en fait des coupes microscopiques, on constate l'existence de deux estomacs histologiquement et fonctionnellement différents, apparemment confondus en un organe unique : l'un, qui fait suite à l'œsophage, et que protège un revêtement épithélial épais et dur, est l'estomac mécanique ; l'autre, qui précède l'intestin, est garni de glandes gastriques très développées et fonctionne comme appareil digestif.

La texture de l'estomac est celle qui a été indiquée dans la description générale du tube digestif. Il comprend donc les tuniques suivantes :

1° Une *muqueuse*, tapissée intérieurement par un *épithélium* et formée d'un chorion conjonctif. A l'épithélium se rattachent des glandes très importantes et très développées, les *glandes gastriques* ;

2° Une *sous-muqueuse* ou *celluleuse* ;

3° Une *musculeuse* ;

4° Une *séreuse*.

II. — Muqueuse stomacale.

1° Caractères macroscopiques. — L'épaisseur de la muqueuse varie de 5 millimètres (grand cul-de-sac) à 1 millimètre (cardia) et 2 millimètres (pylore). D'un rose plus ou moins vif pendant la digestion, elle passe au blanc rosé dans l'état de repos ; mais toujours sa coloration tranche nettement au niveau du cardia sur la couleur blanche assez éclatante de la muqueuse œsophagienne. Sa surface libre est plus ou moins accidentée, et a été décrite par Sappey comme il suit. On observe de gros plis, surtout longitudinaux, anastomosés les uns avec les autres ; dus au soulèvement de la muqueuse produit par la contraction musculaire de l'estomac, ils disparaissent par le relâchement et la distension de la paroi stomacale et méritent ainsi le nom de plis transitoires. Les fossettes, de contour irrégulièrement polygonal, que les plis laissent entre eux sont divisées par des sillons superficiels mais persistants, qui limitent des mamelons de 3 à 4 millimètres de diamètre, de forme arrondie ou hexagonale. La surface libre des mamelons est percée de petits orifices ou follicules gastriques qui sont les embouchures d'autant de glandes gastriques. On a décrit aussi (Henle, Ulmann), dans le voisinage du pylore et même en d'autres points de l'estomac, des saillies de forme variée, qu'on a comparées, en les nommant villosités, aux formations de ce nom que l'on connaît dans l'intestin.

2° Structure histologique. — A. **L'épithélium stomacal.** — La muqueuse de l'estomac est tapissée par un épithélium simple, de nature muqueuse. Les cellules épithéliales, de forme cylindro-conique, sont unies par des ponts intercellulaires (Ogneff, Cohn, Carlier, Dekhuyzen), niés par d'autres auteurs.

Cet épithélium, au niveau du cardia, est séparé de celui de l'œsophage par une ligne dentelée ; au microscope, le passage de l'un à l'autre consiste en ce que l'épithélium cylindrique simple s'épaissit par adjonction de cellules basales et intercalaires et devient ainsi un épithélium stratifié à cellules

superficielles cylindriques ; puis les cellules superficielles sont remplacées par celles de l'épithélium œsophagien, cylindriques et ciliées chez le fœtus, aplaties chez l'adulte (fig. 383). Au pylore, l'épithélium stomacal se continue peu à peu avec celui de l'intestin grêle.

L'épithélium cylindrique simple de l'estomac offre ceci de particulier que toutes ses cellules sont sans exception des cellules muqueuses, tandis que dans les autres épithéliums les éléments muqueux ne sont que mélangés à d'autres pour former un épithélium mixte. De plus les cellules muqueuses de l'estomac sont d'espèce particulière, tant par l'aspect sous lequel elles se présentent habituellement que par la nature du mucus qu'elles produisent. Les cellules muqueuses se présentent ordinairement dans un épithélium à tous les stades de la transformation muqueuse ; celle-ci peut arriver même à y être complète, la cellule étant presque entièrement devenue un utricule muqueux ; on assiste à l'expulsion du bouchon muqueux

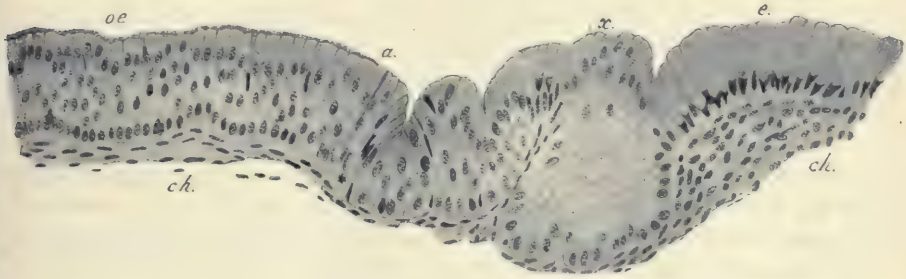

Fig. 383. — *Coupe du cardia, chez un fœtus humain de 4 mois et demi.*

oe, épithélium œsophagien, cylindrique, stratifié, à cils vibratiles. — *e*, épithélium stomacal, d'abord élevé, puis plus court vers la droite de la figure. — *x*, endroit où la coupe, par suite d'un repli de la muqueuse, est fortement oblique. — *a*, lieu où cesse l'épithélium œsophagien cilié. — *ch*, chorion de la muqueuse. × 250.

hors de la cellule. Il n'en est pas de même dans l'épithélium stomacal. Les cellules se montrent toutes ou à peu près toutes sous le même état et avec la même forme, si bien qu'on pourrait arriver à douter de leur activité sécrétrice, et qu'on les croirait volontiers figées dans une forme cellulaire inactive. D'anciens auteurs, tels que Ebstein, Trinkler, avaient bien distingué des formes différentes, qui ne pouvaient être attribuées qu'à des stades parcourus par la cellule dans son évolution muqueuse. Les unes étaient qualifiées de « cellules ouvertes », les autres de « cellules fermées ». Les cellules ouvertes, qu'on observe le plus fréquemment et qui représentent le type de la cellule épithéliale stomacale, sont de forme générale cylindro-conique et répondent au schéma de le cellule muqueuse caliciforme. Elles se composent en effet d'une partie superficielle claire et homogène, transformée en mucus, figurant une espèce de coupe ouverte du côté de l'intérieur, et d'une portion effilée, granuleuse, protoplasmique et logeant le noyau, qui forme le pied de la coupe et peut être appelée le corps de la cellule ; tandis que la cupule n'est limitée que par une simple membrane, la partie profonde ou corps de la cellule est bordée d'une paroi à double contour. C'est sous la forme de « cellules ouvertes » que se présentent habituellement les éléments épithé-

liaux de l'estomac. Des « cellules fermées » s'en distinguent, parce que le bord libre de la cellule est limité par une membrane à double contour, si bien que la partie superficielle, au lieu d'être une coupe d'où le mucus peut s'épancher librement, est un sac clos qui le retient encore de toutes parts. Certains auteurs n'admettaient que des cellules ouvertes, d'autres que des cellules fermées. Ebstein, Trinkler et d'autres histologistes ont cru à la coexistence de ces deux formes et ont fait des cellules fermées un stade plus jeune des cellules ouvertes ; cette interprétation n'est, bien entendu, admissible que si l'existence naturelle de ces deux formes est prouvée. Or, d'après K. W. Zimmermann et d'après Dekhuyzen et Vermaat, les cellules caliciformes ouvertes résultent d'une fixation trop lente par les réactifs ; dans ces conditions, la partie superficielle cupuliforme des cellules, le bouchon de mucus disparaît et les parois de la coupe sont seules restées ; de meilleures fixations ont montré que la cellule est fermée superficiellement par une zone limitante, en forme de coupole.

Ainsi, d'après la plupart des auteurs (Oppel, Zimmermann, Hari, Dekhuyzen, Vermaat), la cellule stomacale est une cellule fermée, composée d'une partie basale renfermant le noyau et d'une extrémité supérieure mucigène.

La cellule fermée n'est d'ailleurs pas le premier stade de l'évolution d'une cellule épithéliale stomacale. Heidenhain a trouvé des cellules épithéliales qui n'étaient pas muqueuses et dont la surface était garnie d'une sorte de plateau strié ou de bordure en brosse, et il a assisté aux premières phases de la transformation muqueuse de ces éléments. Le mucus s'insinue d'abord entre les bâtonnets de la brosse, qu'il soulève, et qu'il sépare les uns des autres ; puis la transformation muqueuse envahit le protoplasme granuleux, à son tour, dont les trabécules traversent la masse de mucus en tous sens ; finalement les bâtonnets et les trabécules ayant disparu, la cellule est transformée presque totalement en une masse muqueuse à peu près homogène. La bordure en brosse ou plateau strié, que Heidenhain et Dekhuyzen ont décrite à la surface libre des cellules, peut être regardée comme le reste d'une bordure ciliée, dont les cellules épithéliales de l'estomac auraient été typiquement garnies et que plusieurs auteurs ont vue çà et là chez la Grenouille, la Couleuvre (Regeczy, Braun, Trinkler) ; le milieu acide de l'estomac, peu favorable à la conservation des cils, en a entraîné la disparition.

On sait que le mucus n'est pas un produit de caractères fixes, qu'il n'existe pas une seule mais de nombreuses sortes de mucine. Le mucus stomacal a des caractères très spéciaux. Les réactifs colorants qui servent à caractériser le mucus ne réussissent ordinairement pas à colorer électivement celui de l'estomac ; toutefois, d'après Hari, la partie superficielle de la cellule épithéliale renferme toujours du mucus colorable par la thionine.

Il résulte de ces faits que, comme Kölliker, J. Schaffer, Oppel, K. W. Zimmermann l'ont soutenu, la cellule épithéliale muqueuse de l'estomac est d'une nature toute spéciale, attestée par sa forme et sa structure particulières, son mode de sécrétion et la qualité du mucus qu'elle fournit. Sa forme et sa structure sont le résultat de son mode de fonctionnement ; elles sont fixes, et les mêmes dans toutes les cellules de l'épithélium, parce que

le fonctionnement de celui-ci est continu, et ne présente pas ces alternatives de sécrétion et d'excrétion, de vacuité et de réplétion, qu'on observe dans les autres cellules muqueuses. La sécrétion et l'élimination du produit, incessantes et régulières, n'amènent pas de changements morphologiques d'un moment à l'autre de la vie cellulaire, et ne déterminent pas l'apparition de formes différentes d'un point à un autre du revêtement stomacal. Le mucus produit par la cellule, lentement déversé au lieu d'être expulsé en bloc sous forme d'un bouchon muqueux, est de nature spéciale. Si l'on voulait employer les termes de sécrétion mérocrine et holocrine (voir t. I, p. 490) pour des cellules muqueuses, on dirait que celles de l'estomac sont plus parfaitement mérocrines que les cellules à mucus ordinaires.

L'activité des cellules épithéliales de l'estomac ne se borne pas à la production de mucus. L'estomac est le siège d'une absorption de matériaux alimentaires, de graisses notamment chez le nourrisson, qui pour n'être pas aussi abondante que celle qui se passe dans l'intestin, n'est cependant pas négligeable. Cette absorption a été constatée par divers auteurs, Vermaat entre autres.

Les cellules muqueuses de l'épithélium stomacal sont donc, d'après ce qui précède, de véritables éléments glandulaires et ne doivent pas être regardées comme des formes régressives d'un épithélium ordinaire. Ce qui plaide, en outre des faits précédents, en faveur de leur vitalité et de leur autonomie, c'est que ces cellules sont capables de se diviser par mitose, bien que plus ou moins remplies de mucus, ainsi que Bizzozero, Sacerdotti et Ascoli l'ont observé. Ces divisions suffisent-elles à réparer les pertes cellulaires que fait certainement l'épithélium et que prouve l'existence de cadavres cellulaires semés dans le mucus de l'estomac? Avant qu'on en connût l'existence, on avait considéré comme éléments servant à régénérer l'épithélium, comme « cellules de remplacement » (Ebstein), de petites cellules enclavées entre les pieds des cellules épithéliales ; d'autres auteurs ont fait de ces prétendues cellules de remplacement des leucocytes immigrés dans la couche épithéliale. On verra plus loin que ce n'est pas dans l'épithélium superficiel de l'estomac lui-même que sont situées les cellules capables de lui fournir des éléments nouveaux, mais que ces cellules régénératrices se trouvent dans les glandes de l'estomac.

On a signalé en certains points de la surface de l'estomac des plages épithéliales ou des fossettes du type intestinal, formées de cellules cylindriques à plateau strié et de cellules muqueuses caliciformes (Warburg, Schmidt, Dekhuyzen et Vermaat, Hari). Cet épithélium intestinal se trouve surtout au voisinage de la valvule pylorique et semble être là le prolongement irrégulier de celui de l'intestin. Chez divers Mammifères, Dekhuyzen et Vermaat ont vu cet épithélium tapisser des sortes de villosités se dressant entre les glandes et lui ont attribué la fonction résorbante que l'expérimentation a fait reconnaître à l'estomac. Ce sont là diverses formations hétérotopiques de la muqueuse stomacale, mais non des productions pathologiques (Hari).

B. **Glandes de l'estomac.** — *a) Caractères généraux des glandes de l'estomac.* — Le chapitre des glandes est de beaucoup le plus important dans

l'étude de l'estomac. Le *suc gastrique* qu'elles sécrètent, auquel s'ajoute le *mucus* fourni par l'épithélium superficiel, contient environ 10 p. 1.000 de principes organiques et minéraux : savoir un ferment, la pepsine, qui transforme les matières albuminoïdes en composés solubles, les propeptones et les peptones, et décompose celles-ci à leur tour en acides aminés ; un autre ferment, le labferment ou présure, qui coagule la caséine du lait ; un acide libre (HCl) et des sels.

Les glandes occupent presque toute l'épaisseur de la muqueuse et forment depuis le cardia jusqu'au pylore une couche glandulaire dense et continue. Ce sont des glandes ou tube simples ou peu ramifiées, de forme variable selon les espèces animales. La glande s'ouvre à la surface des mamelons de la muqueuse stomacale par les orifices signalés plus haut. Elle peut être divisée en trois régions distinctes (R. Heidenhain et Rollett) (fig. 384).

Elle débute par une portion infundibuliforme, dite *entonnoir* ou *fossette glandulaire* (*e, e.*), qui mesure le quart ou le tiers de la longueur totale de la glande. Cet entonnoir, qui représente le canal excréteur de la glande, est tapissé par un épithélium semblable à celui de la surface de l'estomac, dont il n'est que le prolongement ; comme cet épithélium, il est formé presque exclusivement de cellules à mucus, qui sont inclinées à angle aigu sur l'axe du canal glandulaire. Les deux autres régions constituent le tube glandulaire proprement dit. Tantôt au fond de l'entonnoir débouche un seul tube glandulaire : d'autres fois, par exemple chez le Chien, les tubes glandulaires se réunissent deux à deux pour s'ouvrir dans l'entonnoir par un court canal commun que Bizzozero a appelé « conduit collecteur ». Comme maintenant au fond de chaque entonnoir on trouve chez le Chien les orifices de trois ou quatre conduits collecteurs, et que chaque collecteur est l'aboutissant de deux tubes glandulaires, la totalité des glandes desservies par un seul entonnoir s'élève chez cet animal à six ou huit. Chez l'Homme, les tubes glandulaires se réunissent en général par deux ou trois pour s'ouvrir dans l'entonnoir stomacal : c'est en tout cas à partir du fond de cet entonnoir que commence la véritable glande. Si donc on ne tient compte que de cette dernière, on peut dire que les glandes stomacales de l'Homme sont des cæcums simples ; si, au contraire, l'entonnoir stomacal est considéré comme appartenant à la glande et en formant le canal excréteur, la glande de l'estomac de l'Homme pourra être regardée comme bifurquée ou trifurquée.

La glande stomacale proprement dite commence au fond de l'entonnoir par une partie rétrécie, dite *collet* (*c, c.*), au niveau de laquelle l'épithélium a pris des caractères nettement glandulaires, d'ailleurs variables suivant les régions de la muqueuse stomacale. Au collet fait suite le *cul-de-sac glandulaire*, qui lui est relié par une partie dite « pièce intermédiaire ». Dans ce cul-de-sac glandulaire on a distingué deux segments, le « corps » et le « fond » ou « pièce terminale » (*f, f.*), qui présentent tous deux de grandes différences régionales.

b) *Histologie des glandes de l'estomac.*

α) *Distribution régionale et histologique des diverses glandes de l'estomac.* — La forme et la structure des glandes stomacales ne sont pas les

mêmes dans toute l'étendue de la muqueuse de l'estomac. En se fondant uniquement sur des différences de forme, Bischoff fut conduit à les répartir en deux grands groupes régionaux: 1° les *glandes fundiques* ou « du fond », dont les tubes sont simples, occupent la plus grande partie de l'estomac, notamment les régions du cardia et du grand cul-de-sac (fig. 384, A); 2° les *glandes pyloriques*, formées de tubes ramifiés, qui sont limitées au voisinage de l'orifice pylorique (fig. 384, B) entourent le py-

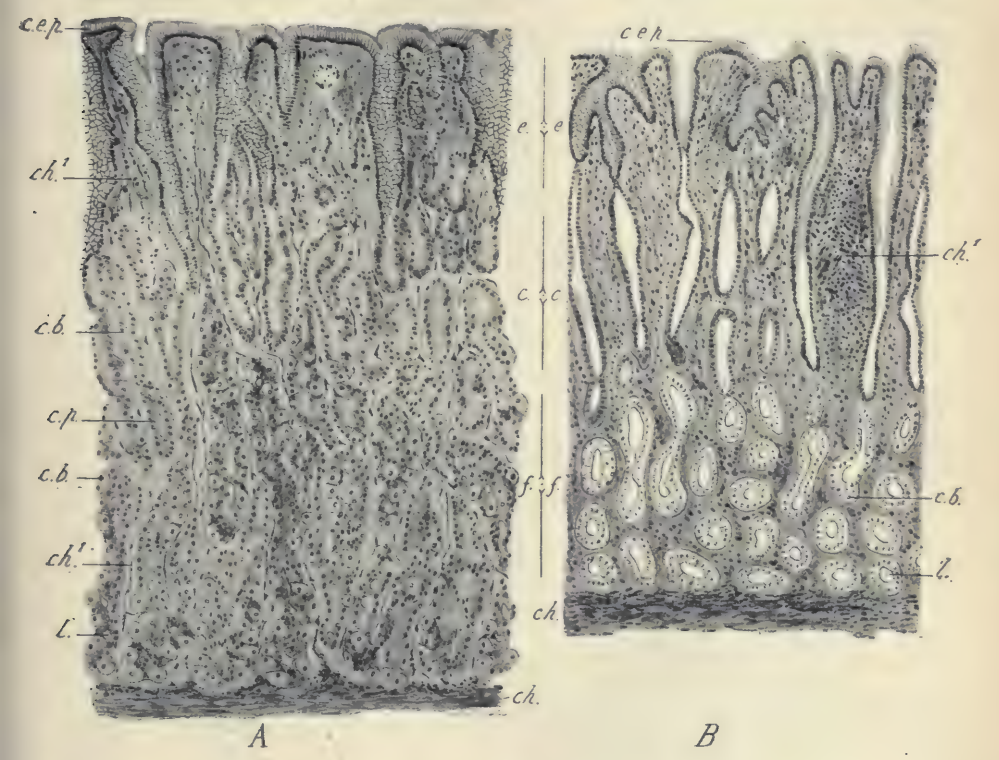

Fig. 384. — *Muqueuse stomacale (régions fundique et pylorique).*

A. Région fundique de l'Homme. — B. Région pylorique d'un Singe Macaque. — *cep*, cellules de l'épithélium superficiel. — *e,e*, entonnoirs ou cryptes glandulaires. — *c,c*, collet. — *f,f*, fond. — *cp*, cellules principales. — *cb*, cellules bordantes. — *l*, lumière glandulaire large et arrondie en B, étroite et irrégulière en A. — *ch*, chorion. — *ch'*, prolongements du chorion entre les glandes et jusqu'au-dessous de l'épithélium superficiel. × 80.

lore, garnissent le canal et l'antre pyloriques et s'étendent sur une longueur de 4-5 centimètres au delà de ce dernier. En étudiant la structure de ces deux sortes de glandes, Kölliker établit aussi l'existence de deux catégories, qui coïncidaient topographiquement avec celles que leur forme extérieure différente avait déjà permis de distinguer : les glandes du fond se caractérisaient par la présence de « cellules à pepsine », les glandes pyloriques par l'existence de « cellules à mucus ». La division structurale venant ainsi renforcer la division morphologique et se confondre topographiquement avec elle, on obtenait d'une part des glandes à pepsine ou à suc gastrique et d'autre part des glandes pyloriques ou à mucus.

Cette distinction, cette opposition même ne s'est pas trouvée vérifiée par les recherches ultérieures, sous la forme simpliste que lui avaient donnée les premiers histologistes.

D'une part, en effet R. Heidenhain et Rollett montrèrent que les glandes du fond à suc gastrique ne renferment pas que des cellules à pepsine, mais qu'elles contiennent deux sortes d'éléments, qui reçurent d'eux, les uns les noms de *cellules principales* ou « adélomorphes », les autres ceux de *cellules bordantes* ou « délomorphes » (fig. 384, *c.p.*, *c.b.*). D'autre part, Ebstein, étudiant les glandes à mucus du pylore, y trouva non pas des cellules muqueuses mais des éléments semblables aux cellules principales des glandes du fond; de leur côté, Nussbaum, Stöhr, Trinkler affirmèrent l'existence dans ces mêmes glandes pyloriques de cellules bordantes ou d'éléments analogues. La distinction des deux catégories glandulaires s'effaçait ainsi fortement par ces constatations; elles amenèrent certains auteurs à admettre l'existence de glandes à caractères histologiques intermédiaires, réparties suivant une zone de transition de 1 centimètre de large environ, comprise entre le grand cul-de-sac et la région pylorique. La distinction mérite cependant d'être maintenue ; car bien certainement, les glandes fundiques et les glandes pyloriques représentent deux types extrêmes bien caractérisés, quelles que soient les formes intermédiaires qui les relient.

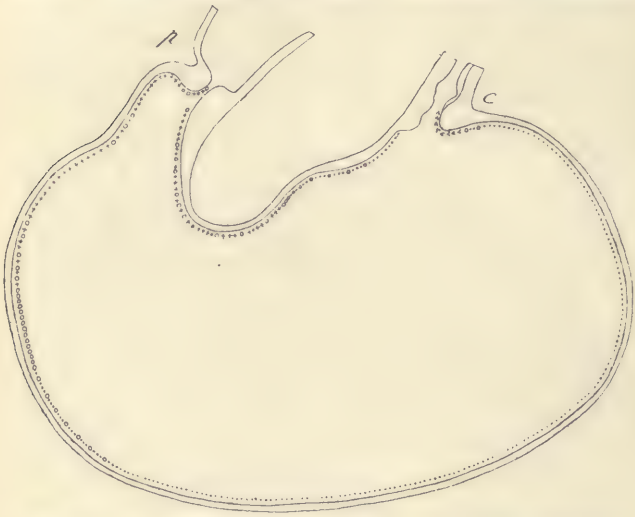

Fig. 385. — *Schéma indiquant la répartition des diverses catégories de glandes dans l'estomac de l'Homme.*

vvvvv Glandes cardiaques. — ..... Glandes fundiques. — ++++ Glandes pyloriques. — ooooo Glandes intestinales de Lieberkühn. — *c*, cardia. — *p*, pylore. — D'après Jouvenel.

Il existe encore, outre les glandes du fond et les glandes pyloriques, des « glandes cardiaques » (Ellenberger) offrant des caractères différents, et limitées au pourtour du cardia sur une hauteur de 1-6 millimètres.

Enfin on a signalé, en plusieurs points de la muqueuse stomacale, des glandes à type intestinal.

La répartition sur la surface de l'estomac de ces diverses catégories de glandes est indiquée par le schéma ci-contre (fig. 385), fait d'après l'étude de l'estomac d'un supplicié (Jouvenel).

β) *Glandes cardiaques.* — Ce sont des glandes tubuleuses et ramifiées (Ellenberger, Schaffer, Jouvenel) ; leur conduit excréteur présente un

renflement fusiforme. Elles débouchent soit au niveau d'un épithélium simple du type stomacal, soit au niveau d'un épithélium pavimenteux du type œsophagien; elles appartiennent en effet aussi bien à l'œsophage qu'à l'estomac, et ce sont elles que plus haut (p. 765) nous avons déjà signalées sous le nom de glandes cardiales inférieures de l'œsophage. Les cellules glandulaires sont claires, analogues à celles des glandes pyloriques (Schaffer, Jouvenel). Il s'y mêle quelques cellules bordantes, dont le nombre augmente vers l'estomac, les amenant peu à peu à ressembler aux glandes fundiques. Aussi Oppel et Bensley les ont-ils considérées comme des glandes fundiques en régression, ayant perdu leurs cellules bordantes.

γ) *Glandes fundiques.*—Les glandes fundiques ou du fond, dites aussi glandes gastriques, glandes à pepsine, se composent de l'entonnoir, du collet, de la pièce intermédiaire, du corps et de la pièce terminale ou fond. Ce sont des glandes en tube plus ou moins ramifiées; le tube est renflé à son extrémité profonde, fortement rétréci au niveau du collet. Par la forme de leur ramification elles appartiennent au type tubulaire (Peiser).

Fig. 386. — *Glande gastrique du Chien, vue en totalité.*

Cette glande est notablement plus courte que ce n'est le cas habituellement. —*e*, région de l'entonnoir glandulaire ou canal excréteur de la glande. — *c*, région du collet. — *f*, segment sécréteur (corps et fond de la glande). — *cep*, cellules muqueuses de l'épithélium stomacal superficiel. — *ce*, cellules de l'entonnoir glandulaire ayant le même caractère mais plus basses que les précédentes. — *cpf*, cellules principales du corps et du fond de la glande, à protoplasma granuleux réticulé, quelques-unes offrant à leur périphérie la zone basale ergastoplasmique plus sombre. — *cb*, *cb*¹, *cb*², cellules bordantes; en *cb*¹, prolongement glandulaire (canal excréteur) allant jusqu'à la lumière du tube glandulaire; en *cb*², cellule binucléée. — *cpc*, cellules principales du collet, différant à la fois des cellules de l'entonnoir et des cellules principales du fond. × 250.

L'épithélium glandulaire repose sur une paroi propre qui n'est que le prolongement de la membrane basale générale, séparatrice de l'épithélium et du tissu conjonctif. Il est formé de deux sortes de cellules. Ce sont : d'une part les cellules principales (*Hauptzellen*) (R. Heidenhain) ou cellules adélomorphes (Rollett) ; d'autre part, les cellules bordantes ou de bordure (*Belegzellen*) (R. Heidenhain) ou cellules délomorphes (Rollett).

Les cellules principales (fig. 386, *cp.* et *c.p.f.*), qui avaient échappé aux premiers observateurs, à cause de leur aspect homogène et de leurs contours indécis (d'où leur nom d'adélomorphes), sont les plus nombreuses et constituent la majeure partie de la paroi du tube glandulaire. Ce sont des éléments de forme pyramidale ou cylindrique, d'apparence claire ou finement

grenue ; le noyau est rejeté à la périphérie de l'élément. Les détails cytologiques qu'on a observés dans ces éléments attestent leur activité glandulaire. Rollett et Langley y décrivent, à l'état de jeûne, de grosses granulations distribuées d'abord dans la zone interne, puis dans toute la cellule, et représentant le produit de sécrétion accumulé dans l'élément. A cette importante constatation Bensley et Zimmermann, Théohari ajoutèrent celle de filaments basaux ergastoplasmiques différenciés dans une zone basale homogène et plus sombre, que Langley avait déjà reconnue ; cette constatation venait compléter la physionomie glandulaire de la cellule.

Fig. 387. — *Culs-de-sac glandulaires avec cellules bordantes et leur appareil canaliculé.*

A. Homme. — B. Lapin. — A. Cellules principales et quatre cellules bordantes. Lumière glandulaire remplie par le produit de sécrétion et se présentant sous la forme d'une tige sombre. Celle-ci envoie dans les cellules bordantes des prolongements qui sont les diverticules intracellulaires de la lumière. × 750. D'après Zimmermann.

B. Réseaux inter- et péricellulaire (paniers de Golgi), d'après une préparation au chromate d'argent. × 700. D'après Golgi.

Les cellules dites principales du collet des glandes fundiques ont des caractères assez spéciaux pour que Bensley et Cade en aient fait avec raison des cellules assez distinctes. D'après Bensley, ce sont des cellules principales incomplètement différenciées, dont la sécrétion, consistant pour les deux auteurs en mucus, est tout à fait différente de celle des cellules principales. On rencontre dans le fond de la glande quelques éléments de cette variété (fig. 386 *cpc.*, fig. 388 B et E, *cpm.*).

Les cellules bordantes (« cellules de bordure », « cellules de revêtement », *Belegzellen*), nommées aussi par quelques auteurs cellules à pepsine (fig. 387 et 388, *c.b.*), sont moins nombreuses que les cellules principales et ne prennent qu'une très faible part à la limitation du tube glandulaire, parce qu'elles sont d'ordinaire rejetées vers la périphérie de la paroi de la glande. Cependant, comme le figure Kranenburg, elles peuvent aussi prendre rang à côté des cellules principales et limiter directement la lumière glandulaire. Ce sont en général des éléments de grande taille, de forme polyédrique ou arrondie ; elles font fortement saillie par leur corps cellulaire volumineux et bombé hors du contour cylindrique du tube glandulaire, qu'elles rendent irrégulièrement bosselé ; d'autre part elles envoient vers la lumière du tube glandulaire un prolongement assez mince qui s'insinue entre les cellules principales. En réalité, ce prolongement, comme l'a montré à Golgi, E. Müller, Langendorff, Laserstein, Zimmermann, Stöhr, R. Monti et à d'autres l'emploi de la méthode au chromate d'argent de Golgi, est le canal excréteur de tout un système de voies capillaires sécrétrices anastomosées

en une corbeille (« panier de Golgi »), qui entoure complètement et pénétrerait même la cellule bordante (fig. 387).

Ces canalicules doivent être rangés dans la catégorie des canalicules sécréteurs intercellulaires et intracellulaires dont ils sont un des exemples les plus faciles à observer (voir t. I, p. 180). La méthode de Golgi les met en évidence en colorant en noir le liquide albumineux dont ils sont remplis (fig. 387 B). Le canal excréteur qui dessert ce petit appareil canaliculé est

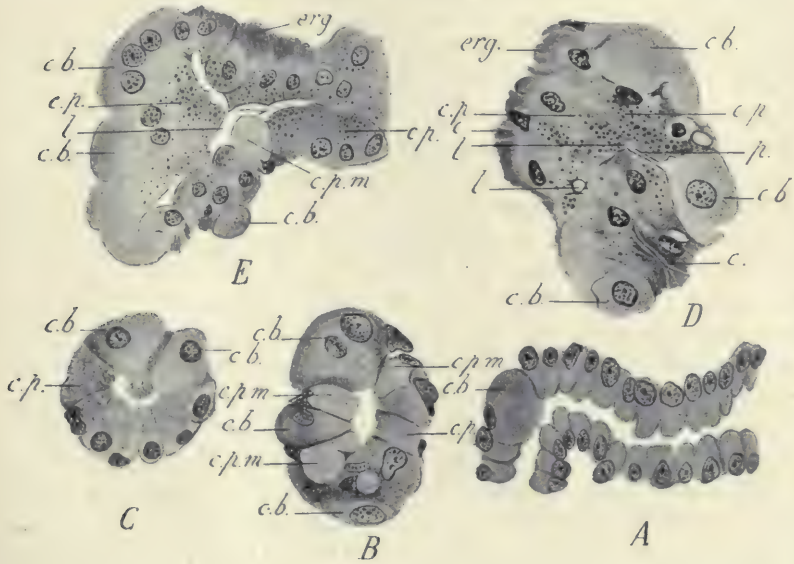

Fig. 388. — *Les différents segments d'une glande gastrique (fond de l'estomac) chez l'Homme.*

A. Canal excréteur (entonnoir glandulaire) ; cellules semblables à celles de l'épithélium superficie mais plus courtes, remplies de mucus sauf dans leur portion basale ; *cb*, cellule bordante.
B. Collet de la glande ; *cp*, cellules principales ; *cpm*, cellules principales muqueuses (?) plus claires que les précédentes et se colorant de façon différente, différente aussi de la coloration du mucus de l'entonnoir glandulaire ; *cb*, cellules bordantes, l'une binucléée.
C. Région de la pièce intermédiaire ; *cp*, cellules principales ; *cb*, cellules bordantes.
D. Cul-de-sac sécréteur, fond de la glande ; *cp*, cellules principales avec grains de sécrétion et *erg*, zone ergastoplasmique basale où pénètrent des canalicules du suc ou de Holmgren, *c* ; *cb*, cellules bordantes, l'une avec un prolongement canaliculé *p* ; *l*, lumière du cul-de-sac glandulaire coupée deux fois en raison de son trajet très irrégulier.
E. Cul-de-sac sécréteur ; fond de la glande ; *cp*, cellules principales avec grains de sécrétion et zone ergastoplasmique basale *erg* ; *cb*, cellules bordantes, l'une à trois noyaux ; *cpm*, cellule principale très claire, muqueuse (?) ; *l*, lumière glandulaire. × 250.

tantôt très court, quand les cellules bordantes sont situées tout contre la cavité du tube glandulaire, ainsi qu'on l'observe au niveau du collet ; tantôt il est fort long, lorsque les cellules bordantes sont très éloignées de la lumière principale du tube. Il est bien certain, comme E. Müller, Langerdorff et Laserstein l'ont affirmé, que les canalicules ne sont pas seulement péricellulaires, mais que certaines travées de la corbeille canaliculaire sont intracellulaires ; ces canaux intracellulaires sont plus apparents pendant la digestion qu'à l'état de jeûne et peuvent même disparaître après un jeûne prolongé. Les capillaires intracellulaires ne seraient eux-mêmes que les déversoirs d'ampoules ou vacuoles de sécrétion, visibles surtout pendant la

digestion, qui se creusent en des points quelconques du corps cellulaire et où s'accumule tout d'abord le produit de sécrétion. Ce produit donc, pour parvenir dans la cavité stomacale, s'amasse d'abord dans les vacuoles de sécrétion, passe ensuite dans les canalicules intracellulaires, puis de là dans les canaux péricellulaires, franchit le petit conduit excréteur commun, tombe dans la lumière du tube glandulaire, d'où il est évacué dans la cavité stomacale. Les cellules bordantes possèdent un corps cellulaire fortement granuleux et un ou plusieurs noyaux volumineux, arrondis ou ovalaires. Les grains, disposés en rangées concentriques au noyau (Théohari), sont contenus dans les mailles d'un réticulum. Ces grains, parfois très volumineux, offrent les réactions des grains de sécrétion en général; Nussbaum les a colorés en noir par l'acide osmique ; certaines couleurs telles que le rouge Congo sont employées avec avantage pour faire ressortir les cellules bordantes, grâce à la coloration que prennent les grains de sécrétion.

La distribution et la proportion des deux espèces cellulaires qui viennent d'être décrites ne sont pas les mêmes dans les divers segments de la glande cardiaque. Le canal excréteur, qui n'est qu'une invagination de l'épithélium superficiel, est tapissé presque exclusivement par des cellules à mucus, et renferme seulement çà et là quelques cellules bordantes (Schultze, Bentkowski, Stöhr). Les cellules bordantes sont le plus nombreuses au niveau du collet et de la pièce intermédiaire ; là d'après Rollett, les cellules principales feraient même défaut ; tout au moins elles sont peu abondantes et serrées entre les autres (Bizzozero), et les cellules bordantes forment seules ou presque seules la paroi glandulaire. Dans le corps et surtout dans le fond dominent les cellules principales, qui limitent seules la lumière ; sur une coupe transversale du tube glandulaire on trouve en dehors d'elles une ou deux cellules bordantes qui proéminent fortement en dehors et qui envoient vers la lumière entre les cellules principales le conduit excréteur de leur appareil canaliculaire (fig. 388 E).

δ) *Glandes pyloriques.* — Ces glandes, un peu plus longues et plus volumineuses que celles du fond, se composent comme celles-ci de trois parties principales, l'entonnoir, le collet et le fond. Mais le fond des glandes, au lieu de former un tube simple, est ramifié et divisé en culs-de-sac courts, larges et arrondis, ce qui donne à l'ensemble de la glande l'apparence d'une glande en grappe; la ramification de ces glandes est cependant plus voisine de l'état tubuleux que du type alvéolaire. Ce qui distingue à première vue les glandes pyloriques des glandes fundiques, c'est le contraste, qui manquait à ces dernières et qui est très marqué dans les glandes pyloriques, entre le fond de la glande et les autres parties ; le fond de la glande se présente sous l'aspect de tubes clairs et régulièrement arrondis, qui tranchent sur les autres parties de la glande plus sombres et irrégulièrement bosselées (fig. 384, B).

L'entonnoir ressemble à celui des glandes fundiques. Le collet est tapissé par des cellules foncées rappelant les cellules bordantes. Quant au fond, il est revêtu par des cellules claires, prismatiques, à contenu souvent grenu, qu'on avait d'abord prises pour des cellules à mucus (Kölliker, Nussbaum), qu'on a ensuite identifiées aux cellules principales des glandes cardiaques (Ebstein, Trinkler) ; elles en ont été distinguées par R. Heiden-

HAIN, STÖHR, BENSLEY, OPPEL, qui en ont fait valoir les caractères différentiels. Les uns, avec OPPEL, se refusent à tout rapprochement avec les cellules principales et font des cellules pyloriques des éléments spéciaux. Les autres, comme HEIDENHAIN, LANGLEY, SEWALL, KRANENBURG, montrent les transitions entre les cellules principales grossièrement granuleuses et les cellules pyloriques finement granuleuses et croient à l'analogie sinon à l'identité des deux espèces cellulaires, ou bien, comme BENSLEY, les comparent aux cellules principales du collet des glandes du fond. Outre ces cellules pyloriques, STÖHR et NUSSBAUM ont décrit : le premier, des éléments grêles, le second, des éléments triangulaires, sur la signification desquels on n'est pas fixé. Il convient d'indiquer que plusieurs auteurs (HENLE, OPPEL, SCHIEFFERDECKER, HOCK, BENTKOWSKI, DEIMLER, Me KAUFMANN) ont considéré les glandes pyloriques comme analogues aux glandes de Brunner, qui seront décrites plus loin dans le duodénum et qui ne seraient que le prolongement de celles du pylore. En tout cas, les glandes pyloriques paraissent être un type de transition entre les glandes du fond et les glandes duodénales.

ε) *Glandes à type intestinal.* — On a observé dans l'estomac les deux sortes de glandes qu'on trouve dans l'intestin : les glandes en tube de Lieberkühn, les glandes de Brunner.

Les glandes en tube de Lieberkühn y ont été décrites par A. WEBER, SCHMIDT, LUBARSCH, SCHAFFER, OPPEL, v. EBNER, HARI, JOUVENEL et d'autres dans des estomacs normaux ou pathologiques. L'existence de ces glandes dans la muqueuse normale a été affirmée par EBNER, HARI, JOUVENEL. Ce dernier y a retrouvé tous les détails de structure connus dans les glandes de Lieberkühn de l'intestin et conclut à leur identité absolue avec ces dernières. Ces glandes sont disséminées par îlots surtout dans la région intermédiaire au grand cul-de-sac et au pylore, où elles peuvent même exister seules sur une courte étendue (JOUVENEL) ; cet auteur les a signalées en outre le long de la petite courbure et même au niveau du cardia (fig. 385).

Des glandes de Brunner semblables à celles du duodénum ont été décrites par SOCCA et BENSAUDE, AUDISTÈRE.

On connaît même l'existence dans la paroi stomacale de glandes pancréatiques accessoires (KLOB, GEGENBAUR, SCHIRMER).

c) *Signification fonctionnelle des diverses sortes de cellules glandulaires.* — La question de la signification fonctionnelle des diverses sortes de cellules glandulaires et du rôle des glandes elles-mêmes est une des plus controversées de l'histophysiologie.

Avant que l'on connût l'existence dans les glandes gastriques de deux espèces cellulaires, on admettait que dans les glandes à suc gastrique les cellules à pepsine fournissent ce ferment, que l'épithélium stomacal superficiel produit l'acide du suc gastrique, et que les glandes pyloriques sont des glandes à mucus. Le problème se compliqua quand on fit la distinction des cellules bordantes et des cellules principales, et les réponses les plus diverses, toutes les réponses possibles furent faites.

Une question préalable se pose tout d'abord. Nous venons de constater dans les glandes gastriques deux sortes de cellules glandulaires, les cel-

lules bordantes et les cellules principales. S'agit-il de deux espèces cellulaires distinctes, sans aucun lien de parenté entre elles ; ou ces deux sortes de cellules ne sont-elles que les deux formes prises successivement par un seul et même élément au cours de son évolution, et dans ce dernier cas le stade initial est-il la cellule bordante ou la cellule principale ?

Les partisans de l'unité glandulaire s'appuient sur l'existence, par eux constatée, de formes intermédiaires entre les deux sortes de cellules. Les cellules bordantes sont pour Kupffer, Trinkler, Sewall, Raptschewski, Glinsky la phase initiale, et les cellules principales représentent les précédentes parvenues au terme de l'évolution sécrétoire. Cette opinion a pour elle le caractère protoplasmique moins différencié des cellules bordantes, l'existence de phénomènes de multiplication active constatée pendant la digestion et après excitation par les poisons ; cela indiquerait que les cellules bordantes sont des éléments jeunes. Pour d'autres, au contraire (Edinger, Orth), les cellules bordantes sont des cellules principales évoluées et remplies de ferment.

La théorie de la dualité des cellules glandulaires de l'estomac, qui lors de la découverte de ces cellules avait joui d'une grande faveur, puis avait été sacrifiée à la théorie unitaire, tend à être de plus en plus admise aujourd'hui pour diverses raisons qui paraissent péremptoires. Les cellules bordantes, avec leur appareil canaliculé spécial qui manque aux cellules principales, et par leurs divers caractères cytologiques, sont certainement analogues aux éléments qui dans les glandes salivaires constituent les formations étudiées plus loin sous le nom de croissants de Giannuzzi. Or les éléments de ces croissants comme ceux de l'acinus glandulaire lui-même exercent des fonctions glandulaires et ne sont pas seulement des formes jeunes de ceux-ci ; ils s'en distinguent par la nature de ces fonctions. On peut donc penser que les cellules bordantes et les cellules principales sont deux espèces cellulaires ayant des attributions physiologiques différentes.

Quelles sont ces attributions, quelles sont aussi celles des cellules des glandes pyloriques ? Ou bien, pour poser la question autrement, quelles sont les cellules qui sécrètent la pepsine, quelles sont celles qui fournissent l'acide, celles qui forment le mucus ?

La sécrétion de la *pepsine* a été attribuée tour à tour aux cellules bordantes, aux cellules principales, et on s'est même demandé si les cellules pyloriques ne contribuaient pas à son élaboration. Nussbaum, s'appuyant sur ce que les cellules bordantes renferment des grains colorables par l'acide osmique comme ceux des cellules glandulaires bien connues, leur a fait sécréter le ferment peptique ; Trinkler est du même avis. Mais l'opinion la plus accréditée aujourd'hui est que ce sont les cellules principales qui seules ou d'une façon prépondérante sécrètent la pepsine. Cette opinion est fondée sur les observations très méthodiques de R. Heidenhain et de Langley ainsi que sur divers faits plus récemment connus. Heidenhain a constaté que les glandes deviennent plus volumineuses une heure après la digestion et que cette augmentation de volume est due à la turgescence des cellules principales, qui se chargent de grains ; puis celles-ci se rapetissent et reprennent peu à peu les caractères d'éléments au repos ; les cellules de bordure conservent au contraire pendant tout ce temps

les mêmes dimensions. Langley a confirmé les résultats de Heidenhain, et de plus a précisé les conditions dans lesquelles la pepsine est élaborée par les cellules principales. Il a vu que la zone apicale ou interne des cellules renferme, pendant la période dite de repos qui précède l'expulsion du produit, des granulations nombreuses : ces granulations ne sont pas encore le ferment peptique définitif, mais un préferment, une substance zymogène (voir t. I, p. 500), dite ici *pepsinogène*. Celui-ci provient à son tour en dernière analyse du réticulum protoplasmique de la cellule. Puis la zone interne granuleuse devient claire, à la suite de l'excrétion des grains pepsinogènes, transformés en pepsine. Langley et Sewall ont établi que la teneur de la muqueuse gastrique en pepsine est proportionnelle à la quantité de grains contenus dans les cellules principales. Quant aux faits récents qui s'ajoutent aux précédents pour prouver le rôle sécréteur des cellules principales, ils sont dus surtout à Bensley et à Théohari. Ces auteurs ont montré dans la zone externe des cellules principales l'existence de ces formations ergastoplasmiques (voir t. I, p. 60) (fig. 388, *erg.*) que l'on peut considérer comme caractéristiques de la période préparatoire de la sécrétion, de la phase véritablement active du travail glandulaire. Ces formations se présentent, selon Théohari, sous l'aspect de filaments basaux à réaction basophile, aux dépens desquels se forment les granulations qui représentent le ferment figuré.

Il paraît donc établi que la *pepsine est sécrétée* surtout, sinon exclusivement, *par les cellules principales* des glandes fundiques. Plusieurs auteurs (Ebstein, Grützner, Oppel, Fichera) ont admis aussi la participation des cellules pyloriques à cette sécrétion, bien que ces cellules ne présentent, d'après Théohari, ni grains de sécrétion ni filaments basaux.

La production de la *présure* ou *labferment* n'a pas été localisée à des cellules spéciales ; on a même supposé que la présure était identique à la pepsine et qu'elle était supportée par le même substratum.

Quant à l'acide du suc gastrique, on en a attribué aussi tour à tour la sécrétion aux divers éléments des glandes de l'estomac. En employant la tropaeoline et le tournesol, pour caractériser la réaction acide des cellules de bordure, Trinkler n'a eu que des résultats négatifs. C'est au contraire aux cellules de bordure que Heidenhain, Oppel, Kranenburg, Fichera et la plupart des auteurs attribuent la fonction chlorogène, acidogène de l'estomac. Il est d'ailleurs possible que les trois espèces de cellules, bordantes, principales et pyloriques de la muqueuse stomacale concourent inégalement à la production de l'acide (Contejean, Théohari). On admet du reste actuellement que l'acide n'est pas élaboré en nature par les éléments glandulaires, mais qu'il se produit secondairement aux dépens des chlorures du suc gastrique décomposés par l'acide carbonique du sang.

La sécrétion du mucus est enfin assurée par les cellules superficielles de l'épithélium stomacal. Il est incontestable aussi que les cellules des glandes pyloriques prennent part à la sécrétion muqueuse (Nussbaum, Langley, Oppel), comme le prouve la coloration de ces cellules par le bleu de méthylène et par les autres colorants ordinaires de la mucine. Il est possible que les cellules principales elles-mêmes, du moins les cellules principales du collet des glandes ne restent pas étrangères à la production du mucus.

L'étude anatomo-comparative de l'estomac dans la série des Vertébrés et celle de son développement histogénique chez les Mammifères devraient jeter une pleine lumière sur la signification physiologique des diverses espèces cellulaires. Elles n'ont pas donné ce qu'on pourrait en attendre.

On sait bien que chez les Vertébrés inférieurs il n'existe qu'une seule sorte d'éléments ; mais on ne peut dire à laquelle des deux espèces cellulaires des Mammifères celle-ci correspond, si c'est aux cellules de bordure (Trinkler) ou aux cellules principales (R. Heidenhain), ou s'il s'agit d'éléments indifférenciés (Cattaneo, Sacchi). La structure des cellules principales se retrouve, d'après Kranenburg, partout où la pepsine est sécrétée (cellules des glandes du fond et cellules pyloriques des Mammifères, cellules des glandes œsophagiennes de la Grenouille, quelques cellules de l'estomac des Oiseaux, des Reptiles et des Batraciens).

L'étude du développement n'a pas éclairé plus complètement le rôle des cellules de l'estomac. On sait que l'épithélium glandulaire est d'abord formé de cellules indifférentes (Sacchi); les cellules qui se différencient les premières, en même temps que l'estomac acquiert pour la première fois un pouvoir digestif, sont pour quelques-uns (Trinkler) les cellules de bordure, pour d'autres (Sewall) les cellules principales. D'après Kranenburg, les cellules principales font défaut dans l'estomac des Mammifères nouveau-nés et des embryons, qui ne fournit pas de pepsine ; les cellules de bordure s'y trouvent, par contre, et produisent l'acide du suc gastrique.

On pourrait enfin espérer quelque éclaircissement de l'étude histologique de l'estomac faite dans des conditions fonctionnelles connues, chez les animaux hibernants par exemple. Les résultats obtenus par Rollett, Bonnet, Kulagin sur la nature des cellules glandulaires dans l'estomac des animaux plongés dans le sommeil hivernal sont contradictoires.

Suc gastrique. — Le suc gastrique renferme environ 10 p. 1.000 de matières solides, savoir : sels minéraux, 2 grammes ; acide chlorhydrique, 2 grammes ; matières organiques, 6 grammes, parmi lesquelles se trouve la pepsine et la présure.

L'acide HCl s'y trouve à l'état libre ; il ne fait pas partie de la molécule de pepsine.

La pepsine n'existe à l'état parfait que dans le suc gastrique excrété ; dans les cellules des glandes gastriques, elle est sécrétée à l'état de proferment, la « propepsine » ou « pepsinogène ». La pepsine fait défaut chez les embryons de Mammifères et chez les nouveau-nés ; mais leur suc gastrique est acide. Les qualités du suc gastrique sont, d'après Kranenburg, en rapport avec la présence, l'absence ou la proportion plus ou moins faible des cellules principales et cellules bordantes.

La présure n'existe toute préparée que dans l'estomac des nourrissons ; chez l'adulte elle ne se trouve qu'à l'état de proferment. Tous les estomacs en renferment, même ceux des espèces animales pour lesquelles le lait n'est pas un aliment normal.

d) Régénération de l'épithélium. — Les rares divisions cellulaires qu'on observe dans l'épithélium stomacal superficiel ne suffisent certainement pas à la tâche de réparation épithéliale imposée par les déchets continuels

qu'éprouve cet épithélium. D'autre part, le rôle régénérateur des « cellules de remplacement » demeure problématique ; la nature épithéliale même de ces cellules n'est pas toujours certaine.

Les cellules régénératrices de l'épithélium superficiel aussi bien que de l'épithélium des glandes de l'estomac sont situées dans les glandes mêmes (Bizzozero). La zone régénératrice, dans laquelle sont presque exclusivement cantonnées les figures de division, occupe le fond des cryptes ou entonnoirs glandulaires et s'étend en outre dans la portion initiale du collet des glandes. La zone régénératrice a donc une situation intermédiaire entre l'épithélium superficiel et ses prolongements d'une part, les glandes proprement dites d'autre part (Schaper). Les cellules jeunes formées dans cette zone se déplacent les unes vers la surface, pour prendre peu à peu la place des cellules épithéliales disparues, les autres dans la profondeur, pour réparer les pertes en épithélium faites par les glandes.

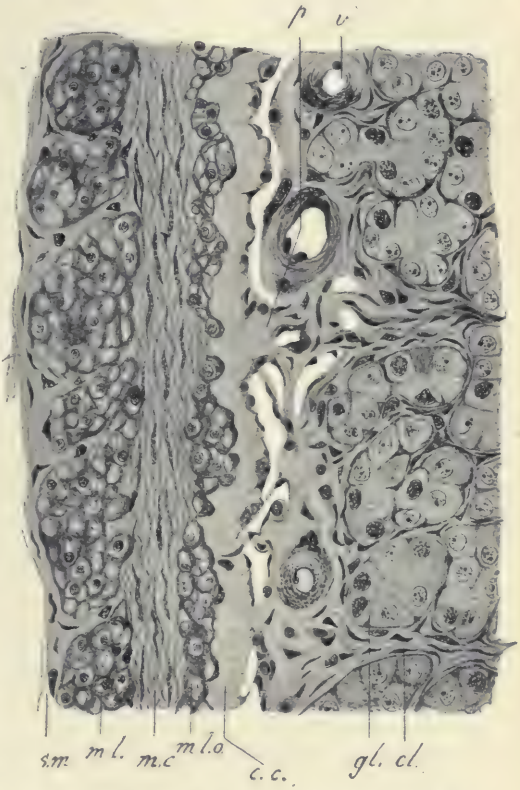

Fig. 389. — *Portion d'une coupe transversale de l'estomac du Chat, montrant la musculaire-muqueuse et la couche compacte.*

cc, couche compacte (*stratum compactum*, membrane de Zeissl). — *p*, prolongements de cette membrane vers le chorion de la muqueuse. — *v*, vaisseaux de la muqueuse. — *gl*, fond des glandes de l'estomac. — *cl*, cloisons interglandulaires formées par des prolongements de la couche compacte et de la musculaire-muqueuse. — *ml*, couche de fibres longitudinales de la musculaire-muqueuse. — *mc*, couche de fibres circulaires. — *mlo*, deuxième couche interne de fibres longitudinales ou obliques de la musculaire-muqueuse. — *sm*, sous-muqueuse ou celluleuse. × 270.

C. **Chorion.** — Le chorion est séparé de l'épithélium et des glandes par une membrane basale, dont on connaît la constitution (p. 757). Les glandes gastriques occupant la plus grande partie de l'épaisseur de la muqueuse, le chorion doit être distingué en deux zones : une *zone interglandulaire* et une *zone sous-glandulaire*. Les glandes sont si serrées les unes contre les autres que la zone interglandulaire du chorion est réduite à de minces lamelles conjonctives qui séparent les tubes glandulaires. La zone sous-glandulaire est une bande assez étroite sur laquelle repose le fond des glandes. Sa partie profonde est formée par une lame de tissu conjonctif condensé, paraissant homogène et vitrée, colorable en rose par le carmin; c'est la *couche compacte* ou *stratum compactum* (Oppel), autrefois décrite sous le nom de « membrane de Zeissl » (fig. 389, *c.c.*).

Le chorion de l'estomac est fortement infiltré, surtout pendant la digestion, d'éléments lymphatiques, qui peuvent même s'amasser çà et là en des corps lymphoïdes plus ou moins bien délimités.

Certains auteurs, tels que Frey, Stöhr, Glinsky, Garel y ont même décrit, à côté de formations lymphoïdes plus ou moins diffuses, de véritables nodules lymphoïdes, analogues aux follicules clos qui seront étudiés plus loin dans l'intestin. Il est probable cependant qu'il n'y a pas dans l'estomac des follicules clos permanents, comparables à ceux de l'intestin ; ce ne sont sans doute que des formations temporaires dont l'existence est limitée à la période digestive.

La musculaire-muqueuse affecte dans l'estomac la disposition typique ; elle est donc formée d'une couche externe de fibres longitudinales et d'une couche interne de fibres circulaires ; il s'y ajouterait même une lame de fibres obliques (Trinkler) (fig. 389, *m.l.*, *m.c.*, *m.l.o.*). De la musculaire-muqueuse se dégagent de fins tractus musculaires (*cl.*), qui montent entre les glandes dans les minces cloisons de la zone interglandulaire du chorion, et qui, parvenus au-dessous de l'épithélium stomacal, se réfléchissent tangentiellement pour entourer les orifices glandulaires. Le grand développement que prend d'ordinaire la couche compacte arrive à interrompre toute continuité entre ces tractus et la couche principale dont ils deviennent indépendants. La musculaire-muqueuse est parcourue par un lacis très développé de fibres élastiques (Livini).

III. — Tuniques sous-muqueuse ou celluleuse, musculeuse et séreuse.

Il n'y a rien à dire de spécial de la première et de la dernière. La description de la tunique musculeuse elle-même appartient plutôt à l'anatomie descriptive qu'à l'histologie.

La *tunique musculeuse*, formée de fibres lisses, mesure, suivant les régions, une épaisseur de 0,5 à 2 millimètres. Elle se compose de trois ordres de fibres, des *fibres longitudinales*, *circulaires et obliques*. Les fibres longitudinales, qui sont l'épanouissement de celles de l'œsophage, sont les plus externes ; elles forment, le long de la petite courbure, une espèce d'écharpe connue sous le nom de « cravate de Suisse ». Les fibres circulaires, qui sont les plus importantes, font suite aussi aux fibres semblables de l'œsophage ; elles forment au niveau du pylore un anneau puissant, le « sphincter pylorique ». Les fibres obliques décrivent des anses à la face interne de la couche précédente et n'existent guère que dans la région de la grande courbure ; elles paraissent n'être que des faisceaux détachés de la couche circulaire et ayant subi un changement de direction.

CHAPITRE V

Intestin.

I. — Constitution générale.

L'intestin, comme l'estomac, a un double rôle à remplir

C'est d'abord un rôle chimique. L'intestin sécrète en effet un suc digestif complexe, le *suc entérique* ou *intestinal*, que fournissent les innombrables glandes comprises dans l'épaisseur de la paroi intestinale et qui a de multiples effets digestifs. L'estomac joue en outre un rôle mécanique qu'accomplit le muscle intestinal, comparable au muscle stomacal.

Enfin, l'intestin et spécialement l'intestin grêle est, par son épithélium, l'organe de l'absorption intestinale.

La texture de l'intestin est la même que celle de l'estomac. Il se compose donc de dedans en dehors :

De la *muqueuse*, tapissée par l'*épithélium*, et renfermant les *glandes intestinales* ;

De la *sous-muqueuse* ou *celluleuse*;

De la *musculeuse* ;

Enfin de la *séreuse* péritonéale.

II. — Muqueuse intestinale.

1° Caractères macroscopiques. — La muqueuse de l'intestin offre une épaisseur et une coloration différentes dans l'intestin grêle et dans le gros intestin. Celle de l'intestin grêle a une épaisseur de o mm. 5 environ; elle est d'une coloration gris rosé, qui devient rouge pendant la digestion, en ne tenant pas compte de la couleur brun-jaunâtre que lui donne la bile. Plus épaisse, la muqueuse du gros intestin offre aussi une coloration plus terne, d'un blanc grisâtre.

Mais c'est surtout par les accidents de surface que présente leur face interne que les deux muqueuses diffèrent.

En examinant à l'œil nu la face interne de la muqueuse de l'intestin grêle, on observe des plis transversaux, permanents ; ce sont les *valvules conniventes*. Leur existence s'explique par l'inégal accroissement des tuniques de l'intestin ; l'épithélium, se multipliant avec plus d'activité, entraîne

avec lui le chorion de la muqueuse et la couche sous-muqueuse sous-jacente, qui sont obligés de se plisser. Leur présence a pour résultat d'augmenter considérablement, de doubler même la surface de sécrétion et d'absorption de la muqueuse intestinale.

On voit aussi à l'œil nu des plages très étendues et bien limitées de muqueuse, qu'on appelle les *plaques de Peyer*. Elles siègent surtout au voisinage de la valvule iléo-cœcale, dans la partie terminale du jéjuno-iléon; mais on les a vues aussi plus haut, même au niveau du duodénum. Elles occupent toujours le bord libre, non adhérent au mésentère, de l'intestin. De forme généralement elliptique, elles sont allongées dans le sens de l'axe de l'intestin ; leur longueur ne dépasse guère ordinairement 10 à 15 centimètres. Leur surface est tantôt lisse (« plaques lisses » de Sappey), tantôt irrégulièrement plissée (« plaques gaufrées » ou « plissées » de Sappey). Ces plaques de Peyer sont formées de nombreux follicules clos juxtaposées ; aussi les appelle-t-on encore « follicules agminés » ; en les examinant avec attention on peut distinguer les follicules clos qui les forment, comme autant de petits grains arrondis.

A la loupe, la muqueuse intestinale a un aspect velouté, dû à de petites saillies très fines, coniques et cylindriques, dont sa surface est toute hérissée ; ce sont les *villosités intestinales*. La muqueuse de l'intestin grêle en est seule garnie. Cependant on a signalé dans l'estomac et surtout dans la région pylorique l'existence de villosités comparables à celles de l'intestin. D'autre part, si à l'état adulte l'intestin grêle est seul pourvu de villosités, celles-ci s'étendent aussi sur le gros intestin pendant la vie embryonnaire, mais disparaissent à la naissance (Kölliker, Langer). Le nombre des villosités est extrêmement considérable ; on l'évalue à un millier par centimètre carré. Leur forme n'est pas toujours la même ; avec Sappey on peut en distinguer deux types principaux : les villosités lamelleuses ou aplaties ; les villosités coniques ou cylindriques, digitiformes. Les premières existent seules sur la première portion du duodénum ; les secondes prédominent dans le reste de l'intestin. Leur longueur ou leur hauteur est en moyenne de 0,5 millimètre. Bujard, après Fusari, a attiré l'attention sur la forme des villosités, fonction du régime alimentaire ; très variable de forme chez l'Homme, la villosité a chez les Herbivores la forme de crête ; elle est lamelleuse chez les Omnivores, cylindroïde chez les Carnivores et les Lactivores.

La surface de la muqueuse intestinale est percée sur toute son étendue (gros intestin et intestin grêle) d'une foule d'orifices très petits, circulaires. Ce sont les ouvertures des *glandes de Lieberkühn* ou mieux « glandes de Galeati », du nom de l'auteur qui les a le premier décrites. Dans l'intestin grêle, où la surface intestinale est hérissée de villosités, les glandes s'ouvrent dans le fond des sillons intervilleux, au-dessus desquels toutefois elles peuvent se prolonger en demi-gouttière sur les flancs des villosités voisines. On trouve en général, dans chaque sillon intervilleux, deux à sept orifices glandulaires.

La muqueuse intestinale présente en grand nombre de petits corpuscules blanchâtres, arrondis, mesurant en moyenne 1 millimètre de diamètre ; ce sont des nodules lymphoïdes appelés improprement *follicules clos*. Ils sont de même nature que ceux dont la réunion constitue les plaques de Peyer;

ils n'en diffèrent que, parce qu'au lieu d'être groupés (« follicules agminés »), ils sont isolés (« follicules solitaires »). D'abord compris totalement dans l'épaisseur de la muqueuse, ils arrivent à la déborder en dehors et en dedans, s'enfoncent dans la couche sous-muqueuse d'une part, font saillie d'autre part dans la cavité intestinale. Cette saillie ou tête des follicules clos est entourée par un repli de la muqueuse en bourrelet, qui, suivant la comparaison de Renaut, est disposé autour de la tête du follicule comme le prépuce par rapport au gland ; elle est donc placée au fond d'une cupule qui termine profondément un sillon annulaire comparable au sillon balano-préputial. La muqueuse qui entoure les follicules clos (soit les follicules solitaires, soit ceux qui composent les plaques de Peyer) est pourvue de glandes de Lieberkühn et de villosités, mais les unes et les autres font défaut au niveau du follicule clos lui-même.

2° Structure histologique. — L'étude histologique de la muqueuse intestinale comprend successivement : la description de l'épithélium en général ; celle des glandes intestinales qui en sont le prolongement ; celle du chorion avec les formations lymphoïdes (follicules clos et plaques de Peyer) qui en dépendent ; on examinera dans un paragraphe distinct l'épithélium intestinal et la villosité, en tant qu'agent et que siège de l'absorption intestinale.

A. **L'épithélium intestinal.** — L'épithélium intestinal est formé par une seule assise de cellules cylindriques. C'est là d'ailleurs une forme très générale qu'offre l'épithélium intestinal dans toute la série animale, et qui est en rapport avec la fonction absorbante de l'intestin.

Chez l'adulte, l'épithélium intestinal est formé de deux sortes bien différentes d'éléments cellulaires. Les uns sont des *cellules cylindriques à plateau* ; ils forment la partie numériquement la plus importante et aussi la plus caractéristique de l'épithélium intestinal ; ils sont les cellules spécifiques de l'intestin. Les autres sont des *cellules muqueuses*, *caliciformes*, semblables à celles qui existent en bien d'autres points de l'organisme.

Les cellules épithéliales reposent sur une membrane basale (p. 757) qui a été comprise différemment : formée par des prolongements de la base des cellules couchés les uns sur les autres et plus ou moins coalescents ; produite par la condensation tangentielle des fibres conjonctives les plus superficielles du chorion ; due à l'une et à l'autre dispositions ; anhiste pour les uns, à structure cellulaire plus ou moins effacée pour les autres.

a) *Cellules épithéliales à plateau.* — Ce sont des éléments cylindro-coniques ou cylindriques (fig. 390, *c.e.*), de forme un peu variable d'ailleurs suivant l'état de contraction ou de relâchement de la muqueuse ; grâce à une certaine plasticité, ils peuvent subir des changements de forme en rapport avec l'étendue de la surface intestinale. Leur hauteur est en moyenne de 30 μ. Elle est différente d'après R. Heidenhain chez les Herbivores et chez les Carnivores ; l'épithélium notamment qui recouvre les villosités est plus épais chez les animaux qui absorbent des aliments azotés et gras que chez ceux qui ont une alimentation végétale. Elle diffère aussi suivant l'état d'activité ou de repos de l'intestin (v. p. 812). Les fentes intercellulaires qui

séparent les cellules les unes des autres sont très minimes ; les faces superficielles des cellules contiguës sont réunies par les « cadres cellulaires » habituels ou *Kittleisten* (t. I, p. 96) ; les cellules se touchent par leurs faces profondes élargies souvent en une sorte de sole (Schaeppi). Les fentes intercellulaires peuvent être traversées par des ponts intercellulaires protoplasmiques (Szcymonowicz, Quénu et Branca, Schaeppi, Weigl), que Kolossow dit avoir la forme de lamelles et non de filaments.

Ce qui caractérise surtout ces cellules, c'est le plateau qui garnit leur base superficielle. Ce plateau paraît homogène à de faibles grossissements ; mais avec un objectif suffisant, on voit qu'il est strié verticalement ; on l'a nommé *plateau strié* (fig. 390).

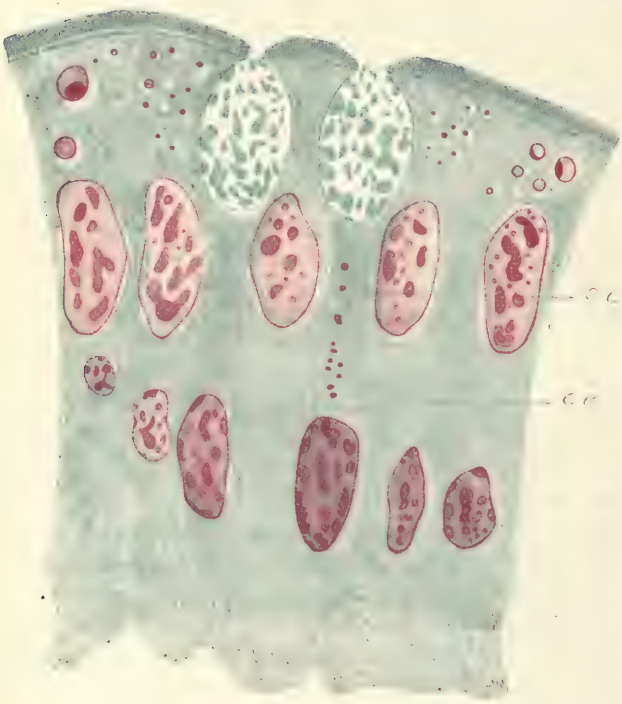

Fig. 390. — *Cellules épithéliales de l'intestin de la Salamandre.* *ce*, cellules épithéliales à plateau strié. — *cc*, cellules caliciformes. × 750.

Le plateau strié a été diversement interprété. Certains auteurs l'ont considéré comme une cuticule poreuse, percée de pores et de canalicules verticaux ; à travers ces canalicules passeraient les substances alimentaires destinées à être absorbées (Funke, Frey). Il n'est plus guère d'histologistes pour admettre aujourd'hui que le plateau strié de la cellule intestinale est une simple cuticule. La plupart soutiennent (depuis Brettauer et Steinach) qu'il est formé d'une série de bâtonnets, dont les intervalles sont remplis par une substance cuticulaire interstitielle. R. Heidenhain les a mis en évidence en traitant par l'eau pure les cellules épithéliales. Dans ces conditions, les bâtonnets deviennent apparents, parce que la substance cuticulaire interstitielle qui les réunit et dont l'indice de réfraction sensiblement égal à celui des bâtonnets ne laisse pas apercevoir ceux-ci, devient moins réfringente en s'hydratant et laisse apparaître les bâtonnets qui y sont plongés. On s'est fait d'ailleurs des bâtonnets eux-mêmes deux opinions différentes. Les uns les ont considérés comme de petits prolongements filiformes du protoplasma et leur ont attribué des propriétés amiboïdes. D'autres les ont assimilés à des cils vibratiles qui auraient perdu leur vibratilité ; le plateau

strié serait une garniture vibratile en quelque sorte immobile et figée, et comme atrophiée par le fait de l'immobilisation (Prenant). Au-dessous du plateau strié se trouve en effet le correspondant exact des corpuscules basaux ou pièces basales qui siègent à la base des cils, dans les cellules pourvues d'une véritable garniture ciliée (t. I, p. 171). On voit là (M. Heidenhain) soit une rangée de grains colorables identiques aux corpuscules basaux, soit un liséré basal formé de bâtonnets verticaux colorables électivement et renflés en un granule à chacune de leurs extrémités.

Au-dessous du plateau strié se trouve une zone mince, claire, homogène ou finement grenue ; puis vient une bande sombre, formée d'un protoplasma plus dense (Nicolas). Le noyau est situé à peu près au milieu du corps cellulaire. La portion supranucléaire du corps protoplasmique renferme diverses formations intéressantes. Ce sont d'abord, dans les cellules qui tapissent les villosités notamment, des enclaves plus ou moins nombreuses (fig. 390), manquant d'ailleurs à l'état de jeûne absolu (Champy), dont il sera question à propos de l'épithélium des villosités et de l'absorption intestinale. Il y existe aussi des « canalicules de Holmgren » (t. I, p. 186) ou des filaments acidophiles contournés en anse (Saint-Hilaire).

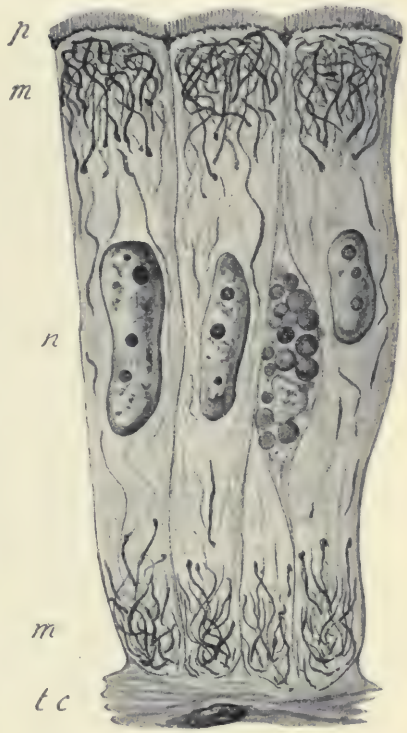

Fig. 391. — *Cellules épithéliales de Bombinator pachypus, montrant les filaments mitochondriaux.*

p, plateau strié. — *n*, noyau. — *m*,*m*, les deux amas de filaments mitochondriaux (chondriocontes de Meves), dans les zones supranucléaire et infranucléaire. — *tc*, tissu conjonctif. × 500. Préparation de Champy.

Heidenhain y a constaté, chez les Batraciens, des corps colorables, de forme variable, analogues aux chromosomes, qu'il nomme en raison de cette analogie des « pseudo-chromosomes », et qui sauf leur situation sont comparables aux filaments basaux d'ergastoplasma décrits dans les cellules glandulaires (t. I, p. 60). D'autre part la cellule intestinale offre, dans l'état de jeûne, un système de filaments mitochondriaux (t. I, p. 61), entortillés (Champy) (fig. 391, *m*.). Enfin Heidenhain a observé dans cette région supranucléaire un fait structural intéressant pour l'architecture des cellules intestinales ; c'est un système de fibrilles de soutien (« tonofibrilles ») (t. I, p. 161) affectant dans son ensemble la forme d'un cône tordu en un demi-tour de spire, dont la base répond à la base même de la cellule et dont la pointe dépasse le noyau. — La zone infranucléaire du corps cellulaire offre, comme la zone supranucléaire, des faisceaux de filaments mitochondriaux (Champy). Il existe en outre, appliqué contre le pôle profond du noyau, un « corps mitochondrial » formé d'un amas dense de granules.

b) *Cellules muqueuses ou caliciformes.* — Les cellules muqueuses ou cellules caliciformes apparaissent, sur l'épithélium vu à de faibles grossissements, comme des lacunes creusées dans l'épithélium ; d'anciens auteurs les avaient prises pour des trous. Ces cellules sont plus ou moins nombreuses mais toujours en nombre moindre dans l'intestin grêle que les cellules épithéliales à plateau, très nombreuses au contraire dans le gros intestin ; elles deviennent plus rares chez l'animal à jeun (Béguin). Elles sont formées de deux parties : un calice ou thèque et un corps cellulaire logeant le noyau (fig. 390, *c.c.*). La forme générale de la cellule dépend de l'importance relative de ces deux parties. Le calice ou thèque est la portion de la cellule qui par son aspect clair attire tout de suite l'attention ; elle renferme une masse de mucus tantôt floconneuse, tantôt grenue, colorable électivement. Cette masse proémine souvent hors du calice en une sorte de bouchon ou de nuage muqueux ; l'image obtenue est comparable à celle d'un verre dont le contenu déborde en une mousse abondante. Le corps protoplasmique, plus ou moins effilé, forme en quelque sorte le pied du verre, et se continue souvent par un filament assez fin ; il contient un noyau à structure dense, plus vivement coloré que celui des cellules épithéliales à plateau.

On a beaucoup discuté sur la signification des cellules caliciformes ou muqueuses. Deux avis contraires ont été exprimés à ce sujet. Pour les uns, elles représentent des éléments indépendants, n'ayant d'autre lien de parenté avec les cellules ordinaires que leur origine lointaine commune (Bizzozero, Rina Monti). La plupart des auteurs au contraire considèrent les cellules caliciformes et les cellules épithéliales à plateau comme les deux phases de l'évolution d'un seul et même élément (Patzelt, List, Biedermann, Paneth). Ils appuient leur opinion sur l'existence de formes qu'ils considèrent comme intermédiaires entre les unes et les autres. Ainsi Paneth a signalé la présence de « cellules étroites » à protoplasma très condensé et par conséquent très colorable ; il les regarde comme des cellules caliciformes qui, après s'être vidées de leur contenu, demeurent comprimées entre les autres éléments épithéliaux, jusqu'à ce qu'elles se transforment en cellules à plateau. D'autres ont compris en sens inverse les relations génétiques des deux espèces cellulaires; les cellules caliciformes représentent au contraire le terme ultime de l'évolution des cellules à plateau, et, après avoir excrété une ou plusieurs fois le mucus qui remplit leur thèque, elles sont vouées à la disparition (List).

c) *Cellules de remplacement, leucocytes intra-épithéliaux.* — Il est encore dans l'épithélium d'autres cellules qui ne rentrent ni dans l'une ni dans l'autre des deux catégories précédentes ; elles s'en distinguent d'ailleurs par leur forme arrondie ou polyédrique ; elles en diffèrent aussi par leurs rapports ; car elles n'arrivent pas jusqu'à la surface de l'intestin et demeurent en général profondément situées, enclavées entre les autres éléments. On a donné de ces cellules deux interprétations différentes qui sans doute sont toutes deux exactes. Les unes ont été considérées, par Ebstein notamment, comme des « cellules de remplacement » appelées en effet à remplacer les éléments épithéliaux desquammés et disparus, ou bien par Schaeppi

comme des « cellules basales ». D'autres, parmi ces cellules surnuméraires, sont indiscutablement des globules blancs ou leucocytes migrateurs qui ont envahi l'épithélium, se sont insinués entre les cellules épithéliales ou même ont pénétré dans leur intérieur. Ce sont des éléments arrondis ou

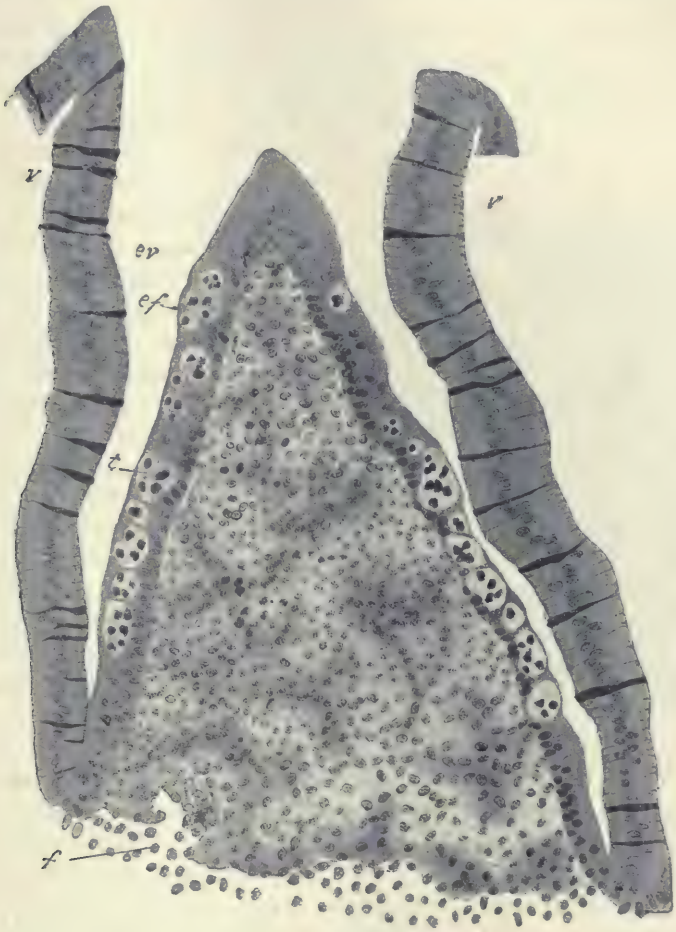

FIG. 392. — *Muqueuse intestinale du Lapin (coupe passant par un follicule clos ; migration des leucocytes dans l'épithélium).*

ev, épithélium ordinaire recouvrant les villosités *v*, dont la bordure épithéliale est seule figurée. — *ef*, épithélium qui revêt les follicules clos ; il est très modifié et creusé de trous *t* habités par des leucocytes. — *f*, follicule clos formé par un amas de leucocytes. × 160.

polyédriques, pourvus d'un gros noyau et d'une écorce protoplasmique mince. Ceux qui sont intracellulaires figurent dans les cellules épithéliales des enclaves volumineuses nucléées (R. HEIDENHAIN, SCHAFFER). DAVIDOFF est parti de cette dernière observation de leucocytes intracellulaires pour émettre sur l'origine de ces éléments une opinion très particulière ; au lieu d'admettre que les leucocytes viennent de la profondeur et pénètrent secondairement dans les cellules épithéliales, il soutient au contraire qu'ils prennent naissance à l'intérieur de ces dernières. Il pense en effet que la cellule

épithéliale ordinaire est pourvue de deux noyaux ; l'un demeure dans la cellule dont il forme le « noyau définitif », tandis que l'autre qu'il appelle « noyau secondaire » serait le noyau d'un leucocyte en voie de formation, qui plus tard quittera la cellule et l'épithélium pour s'enfoncer dans le tissu sous-jacent.

Un fait demeure acquis, c'est, quelle que soit leur origine, la présence de leucocytes, et de leucocytes des diverses variétés, dans l'épaisseur de l'épithélium intestinal. On verra plus loin quels rôles on a fait jouer à ces leucocytes, dans l'absorption intestinale, dans la sécrétion du suc intestinal, dans les phénomènes d'excrétion défensive de l'organisme.

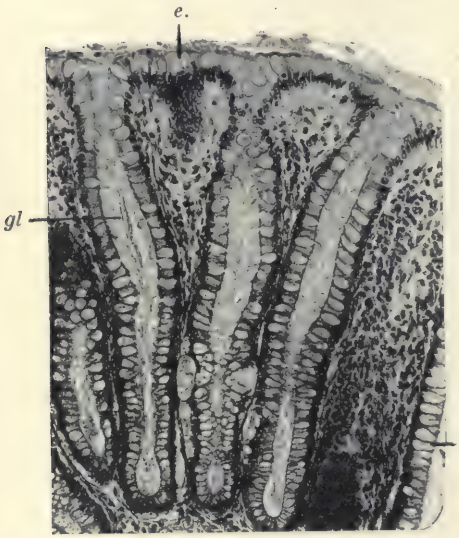

Fig. 393. — *Muqueuse rectale de l'Homme.*

e, épithélium superficiel, formé presque uniquement de cellules muqueuses claires, globuleuses, entre lesquelles se trouvent les cellules à plateau très comprimées et réduites à de minces tractus noirs. — *gl*, lumière d'une glande de Lieberkühn. × 60.

Ces leucocytes sont très abondants en certains points de la muqueuse. Si l'on compare à cet égard l'épithélium qui revêt les villosités à celui qui tapisse la surface d'un follicule clos, on trouve entre les deux revêtements épithéliaux une grande différence (fig. 392). Tandis que l'épithélium des villosités offre les caractères ordinaires, celui des follicules clos est presque méconnaissable. Il est en effet creusé de trous que remplissent des leucocytes venus du follicule clos et immigrés dans l'épithélium, dont ils ont écarté, refoulé et déformé les cellules.

B. **Glandes de l'intestin.** — *a*) *Glandes en tube ou glandes de Lieberkühn.* — Les glandes de l'intestin sont de deux sortes. Les unes, les *glandes en tube* ou *de Galeati-Lieberkühn* sont constantes dans tout le tractus intestinal ; les autres, les *glandes en grappe* ou de *Brunner* n'existent que dans le duodénum.

Les glandes de Lieberkühn ont la forme très simple d'enfoncements en doigt de gant de l'épithélium superficiel (fig. 393, *gl.*). Leur nombre est immense ; car elles ne manquent à aucune région de l'intestin, dont elles sont une formation caractéristique ; elles forment par leur juxtaposition une couche glanduleuse qui s'étend profondément jusqu'à la musculaire-muqueuse. Leur longueur, qui, dans l'intestin grêle, varie de un quart à un demi-millimètre, devient de plus en plus considérable vers l'extrémité anale du tube digestif; elles atteignent dans le rectum une longueur de 5 à 7 millimètres (J. Schaffer). Leur forme est en général celle de tubes simples ; le fond du tube est cependant assez souvent bifurqué ou trifurqué, notamment dans le duodénum et le gros intestin. Elles s'ouvrent au fond des sillons intervilleux qui séparent les villosités.

Les glandes de Lieberkühn sont-elles de véritables organes glandulaires ou bien de simples cryptes intestinales, dont la présence a pour résultat l'agrandissement de la surface de l'intestin ? Possèdent-elles ou non quelques traits caractéristiques de structure qui permettent d'affirmer leur nature et leur fonction glandulaires ?

On se contentait autrefois, pour nommer glande un organe quelconque, de sa forme et de ses relations anatomiques ; il suffisait que cet organe fût un prolongement en cœcum de la muqueuse, pour qu'on en fît le siège d'une sécrétion glandulaire. Les glandes de Lieberkühn pouvaient alors, sans autre examen, passer pour les organes de la sécrétion du suc entérique.

Lorsque cependant on en vint, au nom de l'histologie, à réclamer une caractéristique structurale d'un organe glandulaire, les glandes de Lieberkühn parurent alors incapables de satisfaire à ce desideratum. Rien en effet ne semblait différencier l'épithélium qui tapisse les prétendues glandes de Lieberkühn de l'épithélium superficiel de l'intestin. On y retrouvait les mêmes cellules épithéliales à plateau, les mêmes cellules caliciformes, et on n'y connaissait aucun attribut distinctif de la fonction glandulaire. C'est alors que destituant les glandes de Lieberkühn de leur rôle glandulaire, pour défaut de différenciation structurale, on en vint à les considérer comme de simples cryptes intestinales. Cette opinion fut corroborée par les recherches de Bizzozero, montrant que ces cryptes sont le siège d'une multiplication active, et qu'elles ont pour principal rôle d'assurer la rénovation de l'épithélium des villosités, selon le processus qui a été indiqué ci-dessus.

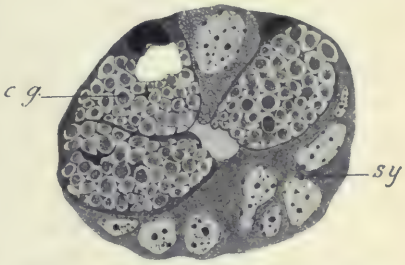

Fig. 394. — *Fond d'une glande de Lieberkühn d'une Chauve-Souris, montrant les cellules de Paneth.*

Coupe transversale. — *cg*, cellules granuleuses ou de Paneth. — *sy*, amas syncytial. La coupe ressemble à celle d'un acinus de glande sous-maxillaire, l'amas syncytial représentant le croissant de Gianuzzi. × 1.000. D'après Nicolas.

Une troisième phase, dans l'histoire de nos interprétations relativement aux glandes de Lieberkühn, est marquée par la découverte que fit Paneth d'éléments particuliers situés dans le fond des glandes et nommés « cellules à grains » ou « cellules de Paneth ». Ces éléments, retrouvés et étudiés par R. Heidenhain, Nicolas, Bizzozero, Zimmermann, Möller et d'autres, sont de véritables cellules glandulaires. Leur corps cellulaire, nu et dépourvu de plateau strié, se montre farci de grains volumineux ; ce sont les produits de la cellule, sur la nature desquels on n'est d'ailleurs pas fixé. D'après Nicolas, S. Klein, ces cellules sont apparentées avec les cellules épithéliales ordinaires, et entre les deux formes il existe des états intermédiaires ; les grains qu'elles sécrètent ont eux-mêmes des analogies avec les enclaves que nous décrirons dans les cellules épithéliales des villosités. Pour Bizzozero au contraire, les cellules de Paneth sont des cellules muqueuses incomplètement mûres. Aux cellules de Paneth il faut identifier des éléments décrits par Möller dans le fond des cryptes intestinales chez plusieurs Mammifères et ceux signalés par Prenant chez l'Homme ; ce sont des cellules muqueuses

distinctes des cellules caliciformes par le processus mucipare qui s'y accomplit ; ce processus débute par la formation de grains plus tard transformés en gouttes et blocs muqueux. D'après C. Ciaccio, il faut distinguer, des cellules de Paneth aussi bien que des cellules muqueuses et des leucocytes éosinophiles, certaines cellules granuleuses spéciales.

Quoi qu'il en soit de la nature exacte des cellules de Paneth et de leurs produits de sécrétion, la spécificité de ces éléments et de leurs produits est suffisante pour autoriser à traiter de glandulaire l'organe qui les contient. Nous pouvons donc nous arrêter à cette idée que les glandes de Lieberkühn sont au point de vue histologique des glandes véritables ; nous apporterons avec Stöhr les restrictions suivantes à cette idée. Les cellules de Paneth manquent chez les Carnivores, ne se trouvent chez l'Homme que dans l'iléon et font défaut fréquemment dans le duodénum et constamment dans le gros intestin ; ce ne sont donc pas des éléments constants, par conséquent pas nécessaires à la caractéristique de la glande de Lieberkühn. D'ailleurs, observe aussi Stöhr, comme ils occupent le fond même du cul-de-sac, ce fond seul représente la partie sécrétrice de la glande. La portion initiale ou proximale, beaucoup plus longue, en est le canal excréteur ; elle n'est qu'un simple prolongement de l'épithélium intestinal, comparable à la fossette des glandes stomacales.

Stöhr a observé des phénomènes intéressants de régression dans les glandes de Lieberkühn du duodénum du Chat et de l'appendice iléo-cœcal de l'Homme. Sur ce dernier objet par exemple, il a vu, chez un embryon humain de la fin du cinquième mois, les glandes s'envelopper d'une épaisse membrane conjonctive ; ce qui est, comme l'auteur l'a d'autre part constaté sur les glandes du duodénum du Chat, le premier indice d'une prochaine régression de la glande. Puis les glandes s'oblitèrent au niveau de leur orifice et se transforment en sacs allongés, que gonfle le produit muqueux de sécrétion qui s'y accumule. L'activité sécrétoire des cellules ne tarde pas du reste à diminuer ; les cellules deviennent cubiques, puis tout à fait plates ; finalement des leucocytes pénètrent dans le sac glandulaire, en résorbent le contenu et la paroi, et disparaissent à leur tour.

b) Glandes de Brunner ou glandes en grappe du duodénum. — Ces glandes n'existent que dans le duodénum. Elles sont surtout abondantes dans la première portion de cet intestin, jusqu'à l'embouchure du canal cholédoque ; à partir de là, elles diminuent de nombre et ont tout à fait disparu au niveau de l'angle duodéno-jéjunal. En l'absence de limites anatomiques nettes entre le duodénum et le jéjunum, les glandes de Brunner peuvent servir de critérium pour déterminer chez l'Homme la longueur du véritable duodénum (Helly).

Les glandes de Brunner forment dans l'épaisseur de la paroi duodénale deux couches ou groupes : l'une interne, l'autre externe, la première ne dépassant pas la musculaire-muqueuse, la seconde débordant au contraire la tunique muqueuse pour s'étaler dans la tunique celluleuse (fig. 395, br^1, br^2). Elles appartiennent au type tubulo-alvéolaire, c'est-à-dire qu'elles sont formées par une ramification de tubes terminés par des alvéoles à leur extrémité (Maziarski). Cette forme les rapproche aussi beaucoup des glandes

pyloriques de l'estomac, avec lesquelles on a voulu les confondre (Glaessner, Schifferdecker, Bentkowski et d'autres), en admettant que les glandes pyloriques et les glandes de Brunner formaient ensemble un même groupe glandulaire, celui des glandes de la zone du pylore. On a voulu d'autre part les comparer au pancréas et on en a fait une sorte de pancréas erratique.

La glande comprend des alvéoles sécréteurs et des canaux excréteurs.

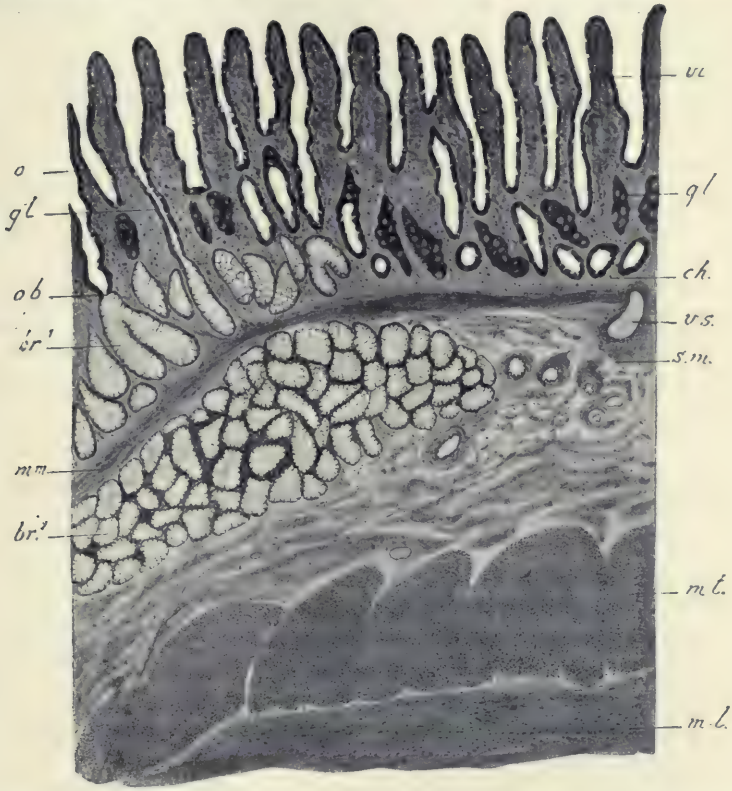

Fig. 395. — *Coupe longitudinale du duodénum de l'Homme, avec les glandes de Brunner.*

vi, villosités. — *gl*, glandes en tube ou de Lieberkühn. — *o*, orifice de ces glandes. — *br*¹, *br*², glandes en grappe ou de Brunner ; *br*¹, partie de ces glandes située en dedans, *br*², partie située en dehors de la musculaire-muqueuse. — *ob*, orifice des glandes de Brunner débouchant dans le fond des glandes de Lieberkühn. — *ch*, chorion de la muqueuse. — *mm*, musculaire-muqueuse. — *sm*, sous-muqueuse ou celluleuse. — *vs*, vaisseaux sanguins qui y sont contenus. — *mt*, *ml*, couches musculaires transversale et longitudinale. × 125.

L'épithélium des premiers est formé de cellules cylindriques assez claires, mucipares, dont plusieurs auteurs ont étudié le processus sécrétoire (Zimmermann, Castellant, Bogomoletz). Il résulte des observations de ce dernier que les cellules glandulaires ne sont comparables, par leur aspect et par la nature des matériaux qu'elles sécrètent, ni aux cellules des glandes pyloriques ni aux cellules pancréatiques, et qu'elles représentent dans l'organisme une catégorie spéciale d'éléments glandulaires. Chez certains Mammifères (Lapin), les alvéoles sécréteurs ont un caractère mixte et sont les uns séreux, les autres muqueux (Schwalbe, Dekhuyzen, Bogomoletz, Castellant, Bensley), que les deux sortes de cellules soient considérées

comme distinctes, ou qu'elles figurent les stades d'un même élément. Quant aux canaux excréteurs, leur épithélium est formé de cellules mucipares ; le canal collecteur commun s'ouvre, d'après Renaut, Kuczinski, Bensley, directement à la surface de la muqueuse, ou dans le fond d'une glande de Lieberkühn.

c) *Suc entérique ou intestinal.* — C'est un mélange de plusieurs sécrétions formées : par les glandes de Lieberkühn, par les glandes de Brunner, par l'épithélium intestinal et notamment par les cellules muqueuses de cet épithélium, peut-être enfin par les leucocytes qui émigrent normalement à travers cet épithélium.

Le rôle digestif du suc intestinal est encore imparfaitement connu.

Il agit certainement sur le sucre de canne ou saccharose, qu'il dédouble en glucose et lévulose (Cl. Bernard) ; cette action est attribuée à un *ferment inversif* ou *invertine*, sécrété par tout l'intestin et qui paraît être le produit spécial des glandes de Lieberkühn (Cl. Bernard). Il renferme aussi de la *lactase* (Dastre, Pantz et Vogel), qui dédouble le sucre de lait en lactose et galactose, et de la *tréhalase* (Bourquelot et Gley) ; la lactase, qu'on trouve surtout dans l'intestin des jeunes animaux, peut apparaître en dehors de l'alimentation lactée (Portier et Bierry).

L'action du suc intestinal sur les matières amylacées est bien établie ; il transforme l'amidon en maltose, puis en glycose ; cette action est due à la présence de ferments, l'*amylase* et la *maltase*.

Le suc intestinal joue dans la digestion des albuminoïdes un rôle très complexe, que les importantes découvertes de Pavlow et de ses élèves, de Starling et Bayliss, de Delezenne, de Cohnheim ont fait connaître.

Starling et Bayliss ont montré qu'une macération acidulée de muqueuse intestinale exerce sur l'activité sécrétoire du pancréas un effet excitant, qu'ils attribuent à la production d'un ferment appelé *sécrétine*.

Le suc pancréatique pur est inactif vis-à-vis des albuminoïdes ; mais il devient un énergique digérant en présence d'un peu de suc entérique. C'est que, d'après Pavlow, l'intestin produit un ferment spécial, l'*entérokinase*, qui rend actif le ferment pancréatique ; c'est un « ferment des ferments » (Pavlow), une « sensibilisatrice » (Delezenne). Ces auteurs supposent en effet que la trypsine n'est produite dans le pancréas qu'à l'état imparfait de proferment, de trypsinogène, et que ce proferment ne devient parfait et actif, ne se transforme en pepsine qu'en présence d'une diastase sécrétée par l'intestin, qui est l'entérokinase. Quant à la localisation de l'origine de l'entérokinase, Delezenne, L. G. Simon et Stassano ont admis qu'elle est sécrétée par les leucocytes éosinophiles qui traversent l'épithélium des glandes de Lieberkühn et tombent dans la lumière intestinale, où leurs granulations se transforment en produits de sécrétion. D'autres auteurs au contraire font provenir la substance kinasique de l'épithélium intestinal même ; Bottazzi notamment, en détachant l'épithélium par le fluorure de Na, a obtenu un extrait épithélial (pur ?), qui contient des « entéroprotéides », analogues par leur action à l'entérokinase.

Enfin l'intestin ne produit pas seulement des enzymes adjuvants de la digestion pancréatique ; il n'existe pas qu'une digestion pancréatico-intes-

tinale ; les peptones pancréatico-intestinales ne sont pas le dernier terme de la désintégration moléculaire des albuminoïdes. L'intestin fournit en effet, d'après O. Cohnheim, un ferment isolément actif, l'*érepsine*, qui a pour effet de faire descendre les albuminoïdes transformés en peptones d'un échelon de plus dans la voie des simplifications régressives. Cette diastase en effet transforme les peptones en corps cristallisables ne donnant plus la réaction du biuret caractéristique des matières albuminoïdes, autrement dit en corps « abiurétiques », du groupe des acides aminés (arginine leucine, tyrosine, etc.). Il y a plus, et le rôle de l'intestin n'est sans doute pas encore terminé. L'arginine, mise en présence de fragments d'intestin, se dédouble, et l'un de ses produits de dédoublement est une matière azotée très simple, l'urée, dernier terme ordinaire du catabolisme des substances azotée dans l'économie animale (Kossel et Dakin) ; l'agent de cette transformation ultime serait une nouvelle diastase, l'*arginase*, sécrétée par l'intestin.

Ce ne sont pas là les seuls ferments produits par la muqueuse intestinale, et la liste de ces substances s'accroît de jour en jour. Cela donne à penser que ces substances l'intestin n'est pas seul à les produire, qu'elles ont un caractère banal, qu'elles se forment en d'autres endroits de l'économie. Ainsi l'entérokinase paraît déjà pouvoir être produite par des organes lymphoïdes quelconques tels que la rate et les ganglions lymphatiques (C. Ciaccio).

C. **Régénération de l'épithélium intestinal.** — Les cellules épithéliales de l'intestin doivent être soumises à un remplacement assez actif, puisque les cellules muqueuses, qui sont pour beaucoup d'auteurs le dernier terme de l'évolution des cellules à plateau, finissent elles-mêmes par disparaître. Comme l'ont montré Bizzozero, Stöhr, Kölliker, Schaper et d'autres, les foyers de régénération de l'épithélium sont situés dans les glandes de Lieberkühn, tout comme les fossettes et les collets des glandes stomacales étaient les lieux de rénovation de l'épithélium de l'estomac. Aussi les culs-de-sac intestinaux ont-ils été considérés par plusieurs auteurs moins comme des glandes que comme des zones germinatives permanentes de l'épithélium intestinal. Dans le gros intestin, les mitoses régénératrices sont situées au fond même des glandes de Lieberkühn ; dans l'intestin grêle, où l'extrémité du cœcum glandulaire est occupée par des éléments (les cellules de Paneth) différenciés et activement glandulaires, ayant par conséquent perdu l'aptitude proliférative, la zone de cellules indifférentes et capables de se diviser siège juste au-dessus du fond de la glande (Schaper). Les cellules indifférentes, néoformées dans cette zone, glissent de là soit vers le fond de la glande, soit vers la partie supérieure et le long de la villosité, où elles prennent définitivement place parmi les autres éléments épithéliaux, en se différenciant en cellules à plateau et en cellules caliciformes.

L'épithélium intestinal est le siège d'une desquamation intense, provoquée par l'arrivée du chyme dans l'intestin, et qui dure pendant tout le cours de la digestion. Les cellules épithéliales desquamées subissent une série de transformations que Ramond a étudiées ; elles s'altèrent peu à peu en parcourant le tube intestinal, et il finit par n'en plus rester que les noyaux.

La réparation des plaies intestinales a été étudiée par de nombreux auteurs (Vogt, Warren, Quénu et Branca). D'après ces derniers, la plaie intestinale se répare au moyen d'une bande épithéliale cicatrisante qui, partie des bords de la plaie, s'étend de proche en proche sur toute la surface détruite ; les cellules de cette bande épithéliale sont moins hautes que celles de l'épithélium normal, très aplaties ou remplacées par une couche plasmodiale. Les caractères de ces cellules de cicatrice se rapprochent peu à peu de ceux des cellules normales, bien que la surface cellulaire demeure sans plateau strié ; parmi les éléments néoformés se trouvent quelques cellules caliciformes. Les auteurs n'ont pas assisté à la restauration des glandes.

D. **Chorion.** — Le chorion de la muqueuse intestinale forme l'axe des villosités et se prolonge entre les glandes. Il consiste comme d'habitude en cellules conjonctives, faisceaux conjonctifs et fibres élastiques, formant des mailles où s'accumulent en grande quantité des globules blancs.

Le chorion intestinal emprunte un cachet jusqu'à un certain point spécifique à la tendance prononcée qu'a son tissu à se disposer en un réseau et à s'infiltrer de globules blancs. Aussi certains auteurs l'ont-ils rangé (His, par exemple) dans la catégorie du tissu lymphoïde ou adénoïde (t. I, p. 633). C'est dans la villosité intestinale que ce caractère du chorion est le plus marqué.

Il se produit, en certains points du chorion, plus qu'une infiltration lymphoïde diffuse. Il se forme des organes lymphoïdes bien limités, dont nous ferons plus loin une étude spéciale ; ce sont les nodules lymphoïdes ou follicules clos, les uns isolés, les autres agminés (plaques de Peyer).

Les diverses catégories de leucocytes sont représentées dans le chorion intestinal (Heidenhain, Renaut, L.-G. Simon, Hardy et Westbrock, Du Bois). D'après Simon, on trouve : des lymphocytes; des mononucléaires ordinaires; des cellules plasmatiques; des macrophages; des cellules basophiles métachromatiques; des polynucléaires éosinophiles. Ces deux dernières catégories font partie de la série myéloïde, les autres au contraire de la série lymphoïde. Malgré cela, Simon ne croit pas que les polynucléaires éosinophiles soient tous des éléments d'importation venus de la moelle osseuse par la circulation sanguine; il a assisté à leur formation *in situ*. Ces leucocytes, et particulièrement les éosinophiles, après avoir rempli les mailles du chorion, s'éliminent par l'épithélium, surtout au niveau des glandes de Lieberkühn. Peu abondante chez l'animal à jeun et sain, l'infiltration et l'élimination leucocytaires deviennent massives après injection dans le duodénum de suc pancréatique ou de solution salée physiologique et aussi au cours d'infections expérimentales (Simon). Selon Béguin, au contraire, le jeûne augmenterait le nombre des leucocytes de la muqueuse et leur diapédèse à travers l'épithélium. De la chute des leucocytes dans la cavité intestinale et de la mise en liberté des produits dont ils sont chargés résultent : la production de l'entérokinase, parallèle de la destruction leucocytaire; l'élimination des substances toxiques charriées par les globules blancs.

Le chorion se condense, dans la profondeur de la muqueuse, au-dessous

des glandes, en un *stratum compactum*, analogue à celui de l'estomac (Oppel).

Comme dans l'estomac, la musculaire-muqueuse se compose de deux couches, l'une interne circulaire, l'autre externe longitudinale, interrompues fréquemment par les follicules clos, par les vaisseaux et les nerfs qui se rendent à la muqueuse, par le passage des glandes. Comme dans l'estomac aussi, la couche musculaire-muqueuse envoie du côté interne des prolongements, qui montent entre les glandes de Lieberkühn et vont constituer dans le chorion des villosités des muscles spéciaux que nous retrouverons plus loin.

E. **La villosité intestinale, l'épithélium intestinal et l'absorption.** — *a) Description de la villosité intestinale.* — Le phénomène le plus important qui se passe dans l'intestin, c'est-à-dire l'absorption, a pour siège la villosité intestinale et pour agent la cellule épithéliale à plateau.

Nous connaissons macroscopiquement les villosités, comme de petits appendices de la muqueuse, le plus habituellement coniques ou cylindriques, qui plongent librement dans la cavité de l'intestin. L'épithélium qui les recouvre et qui baigne de toutes parts dans le contenu alimentaire de l'intestin, est capable aussi d'absorber par toute sa surface libre les matériaux alimentaires. Toutefois, l'absorption se fait, d'après Mingazzini, plus activement au sommet des villosités que sur leurs parties latérales. Si l'on se souvient que les cellules épithéliales se régénèrent à partir des glandes de Lieberkühn, que par conséquent les éléments épithéliaux qui tapissent les flancs des villosités sont en général plus jeunes que ceux qui en recouvrent le sommet, on comprendra qu'il en soit ainsi, parce que sans doute les cellules du sommet étant seules adultes sont seules aussi en pleine possession de leur capacité absorbante.

Le tissu conjonctif de la villosité offre très nettement exprimé le caractère réticulé et lymphoïde. Dans les mailles du réseau se trouvent de nombreuses cellules dont R. Heidenhain, Oppel, Erdély ont distingué plusieurs variétés différentes suivant l'alimentation (Erdély); ces cellules sont essentiellement des leucocytes de diverses catégories (p. 824). Elles nagent dans un liquide albumineux, trouble, qui achève de remplir les mailles du réseau.

La villosité est abondamment irriguée par un riche réseau capillaire. Une seule artériole fournit en général ce réseau; elle monte jusqu'à l'extrémité libre de la villosité, en émettant sur son trajet un grand nombre de capillaires; puis parvenue au sommet de la villosité, elle se termine par un bouquet capillaire. Tous les vaisseaux capillaires confluent dans une veinule unique qui descend parallèlement à l'artériole jusqu'à la base de la villosité.

Les vaisseaux lymphatiques des villosités ou chylifères sont très développés. Chaque villosité ne contient d'habitude qu'un seul chylifère, mais de calibre considérable (20-30 μ de diamètre), qui commence en cul-de-sac près du sommet de la villosité et qui en occupe l'axe. Il peut exister chez le Lapin des chylifères dilatés en grosses ampoules, recourbés en anse, ou même ayant une extrémité annulaire en anneau de clé; dans les

villosités foliacées du Rat, il y a plusieurs chylifères assez grêles (Ranvier). Ces chylifères, qui ont la valeur de capillaires lymphatiques, communiquent par une ou plusieurs branches avec un réseau chylifère plus profond, situé au-dessous de la musculaire-muqueuse, et dont on peut les considérer comme autant de bourgeons (Ranvier). La paroi des chylifères des villosités ne présente nulle part de solution de continuité, et elle est formée sur toute son étendue par un épithélium plat ininterrompu. On a décrit, pour les besoins de l'absorption, pour expliquer le cheminement des matières absorbées de l'épithélium au chylifère, tout un système de voies préformées conduisant de l'un à l'autre. Tels sont : le système des « capillicules » et des « troncules » décrit par Sappey (p. 126) ; l'ensemble des « espaces de Grünhagen » qui se développent au-dessous de l'épithélium pendant l'absorption. On a révoqué en doute la réalité de ces voies d'absorption, qui cependant ne sont sans doute pas qu'artificielles.

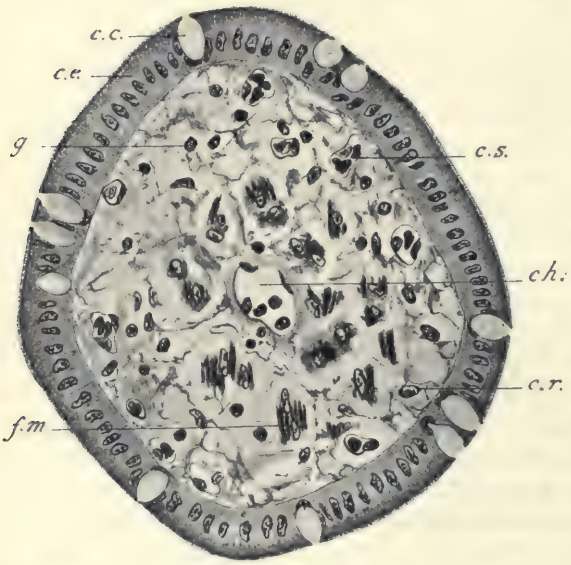

Fig. 396. — *Villosité intestinale du Chat coupée transversalement.*

ce, cellules épithéliales à plateau strié. — *cc*, cellules muqueuses caliciformes. — *ch*, chylifère central. — *cs*, capillaires sanguins. — *cr*, cellules du réticulum du tissu lymphoïde. — *g*, globules blancs contenus dans les mailles de ce réticulum. — *fm*, fascicules de fibres musculaires lisses (muscles de la villosité) coupés transversalement ou obliquement. × 375.

Il existe un « muscle de la villosité », que l'on a vu plus haut n'être qu'un prolongement de la musculaire-muqueuse. Il est composé de petits faisceaux de fibres musculaires lisses, parallèles à la direction des vaisseaux principaux qu'ils entourent. D'après Kültchitzky, ces fibres ne sont pas rectilignes mais courbes, arquées de telle sorte qu'elles tournent leur convexité vers l'axe de la villosité occupé par le chylifère central. Il en résulterait que quand les fibres musculaires se contractent, en se raccourcissant et en déterminant un raccourcissement général et un épaississement de la villosité tout entière, elles réduisent leur courbure et tendent ainsi en tirant indirectement sur le chylifère central à dilater ce dernier ; d'où un appel qui serait favorable à la pénétration des liquides absorbés dans le vaisseau lymphatique. Le muscle de la villosité représente ainsi fonctionnellement et peut-être même morphologiquement la musculature d'un tronc lymphatique demeuré à l'état de capillaire purement endothélial (Ranvier). Outre ces fibres longitudinales, faciles à constater, il existerait encore un muscle circulaire à la surface et au sommet de la villosité.

b) Conditions générales de l'absorption intestinale. — Il reste à examiner maintenant les conditions physico-chimiques générales de l'absorption intestinale.

Les matières alimentaires, qui forment le contenu de l'intestin et qui devront être absorbées, peuvent être rangées, sans compter les sels, en trois catégories. Ce sont d'abord les graisses, émulsionnées par les sucs digestifs, notamment par la bile et le suc pancréatique. Ce sont en second lieu les matières albuminoïdes transformées en peptones et même décomposées en acides aminés (corps abiurétiques) par l'action du suc gastrique et du suc pancréatique. Viennent en troisième lieu les hydrocarbonés, dont les ferments saccharifiants de la salive et du suc pancréatique ont fait des sucres.

La constatation du fait histologique de l'absorption présente une difficulté plus ou moins grande, selon qu'il s'agit de l'une ou l'autre de ces diverses catégories de matières alimentaires. C'est l'absorption des graisses qu'il est le plus aisé d'observer en raison de la propriété qu'ont certaines d'entre elles de se colorer en noir par l'acide osmique, en raison par conséquent de la facilité avec laquelle on peut déceler leur présence et les suivre dans le trajet qu'elles parcourent de la cavité intestinale jusqu'au milieu sanguin. Le problème histologique de l'absorption devient déjà beaucoup plus difficile à résoudre avec les dérivés des matières albuminoïdes, dont les réactions caractéristiques ne réussissent que sur le frais et ne sont pas applicables sur des objets fixés antérieurement par les réactifs. Avec les hydrocarbonés et les sucres on rencontre de plus grandes difficultés encore.

Les substances chimiques contenues dans l'intestin et qui doivent être absorbées ne sont pas sous le même état que celles que l'on trouve après absorption dans les milieux nutritifs de l'organisme, dans la lymphe et dans le sang ; elles ne leur sont même pas identiques. Les graisses neutres qui circulent dans le chylifère de la villosité sont bien les mêmes que celles de la cavité intestinale, mais leur émulsion est beaucoup plus fine. Bien plus, les matières albuminoïdes alimentaires ne se retrouvent pas dans le sang à l'état de peptones, ni de corps abiurétiques, mais à l'état d'albumines chimiquement différentes de celles des aliments et caractéristiques du liquide sanguin. Il s'est donc fait dans le passage des matériaux alimentaires à travers la paroi intestinale une transformation physique ou même chimique. Elle témoigne que l'épithélium intestinal ne s'est pas comporté comme un filtre indifférent, ou, comme on l'a prétendu longtemps, à la manière d'une membrane morte, que par conséquent l'absorption intestinale, soumise bien entendu aux lois de l'osmose, n'est cependant pas réductible à un phénomène purement physique. Il y a d'ailleurs une difficulté physique grave à ce qu'il en soit ainsi, puisqu'on voit, contrairement aux lois de l'osmose, les solutions qui séjournent dans la cavité intestinale, hypertoniques par rapport au sérum sanguin, être rapidement absorbées par la paroi intestinale; d'où Cohnheim est réduit à admettre que cette paroi vivante est perméable pour les liquides venant de la cavité intestinale, imperméable au contraire pour ceux qui cheminent dans le sens opposé. C'est reconnaître l'inaptitude d'une membrane filtrante à réaliser l'absorption et l'impuissance de la physique seule à l'expliquer. C'est par consé-

quent faire intervenir nécessairement, sinon avec R. Heidenhain une force spéciale de la cellule épithéliale vivante, du moins, avec Hoppe-Seyler, Oppel et tant d'autres auteurs, l'activité transformatrice du protoplasma de cette cellule.

Cette activité de la cellule absorbante se déroule en plusieurs actes successifs. La cellule doit d'abord prendre la substance à absorber dans le milieu alimentaire, en la transformant au besoin pour la rendre absorbable. Elle doit ensuite la transporter de sa face superficielle dans sa zone profonde, en la faisant passer par une série d'états, où elle lui est plus ou moins complètement incorporée. Elle doit enfin l'excréter par sa surface basale tournée vers le milieu intérieur de l'organisme, vers les vaisseaux sanguins et lymphatiques.

Il est clair que, ainsi chargée des matériaux absorbés, la villosité devra augmenter de volume. Cette augmentation a été constatée par Mingazzini et Drago; chez un animal à jeun les cellules épithéliales sont plus basses et moins larges que pendant l'absorption alimentaire.

Par le mode de son activité, par les transformations qu'elle subit au cours de son intervention active, par la nature même des faits histologiques de l'absorption intestinale, la cellule épithéliale de l'intestin se comporte comme un véritable élément glandulaire, et l'absorption n'est qu'un cas particulier de la sécrétion glandulaire. Il diffère des sécrétions ordinaires en ce que la cellule, au lieu de prendre au milieu intérieur les matériaux de sécrétion pour les rejeter élaborés dans le milieu extérieur, emprunte à ce dernier, c'est-à-dire au tube intestinal, les matières alimentaires qui seront soumises à son activité glandulaire, et excrète dans le milieu intérieur, dans la lymphe et dans le sang, les produits de cette activité; c'est une cellule glandulaire à sécrétion interne. Cette conclusion (Renaut, Mac Callum) découle des recherches de Mingazzini, Drago et d'autres. Mais il y a plus. La cellule intestinale est un élément glandulaire à double face physiologique. Par sa face cavitaire ou extérieure, elle reçoit et élabore les matériaux absorbés; par sa face intérieure, elle émet ensuite, après les avoir élaborées, les matières qui passeront dans le milieu sanguin ou lymphatique. Ces deux actes se passent sans doute respectivement dans les deux zones supranucléaire et infranucléaire de la cellule. La polarité physiologique de la cellule intestinale suppose une bipolarité morphologique et la présence dans les deux zones des mêmes organites indispensables à la sécrétion glandulaire. C'est ce que l'observation paraît vérifier, en montrant dans l'une et dans l'autre zones des formations mitochondriales (fig. 391, *m*, *m*), tandis que dans les cellules glandulaires ordinaires une seule en est pourvue (Champy).

c) *Absorption des graisses.* — Elle est de beaucoup la plus importante, parce qu'elle est la mieux connue, étant celle qui donne le plus facilement lieu à des images microscopiques, grâce à la coloration noire que prennent les graisses traitées par l'acide osmique.

Les graisses neutres émulsionnées que contient l'intestin peuvent être absorbées de deux façons différentes : en nature, à l'état d'émulsion; ou bien après saponification et transformation en produits solubles, en savons gras et en glycérine.

Le premier mode est rendu actuellement très peu vraisemblable par les nombreuses recherches faites sur l'absorption des graisses. On admettait que les gouttelettes de l'émulsion graisseuse pouvaient pénétrer directement dans l'intimité de l'organisme en traversant les canalicules poreux dont est creusé le plateau strié de la cellule épithéliale. Cette manière de voir est passible de diverses objections. D'abord l'existence de ces canalicules est plus que problématique, puisqu'on s'accorde presque aujourd'hui à reconnaître que le plateau strié est formé de bâtonnets soudés par une substance interstitielle. De plus on n'a jamais surpris les gouttelettes graisseuses en train de traverser le plateau strié; on n'en a jamais trouvé non plus dans la zone protoplasmique immédiatement sous-jacente au plateau. En outre, l'émulsion graisseuse intestinale est bien plus grossière que l'émulsion chyleuse, et d'une façon absolue est loin d'être assez fine pour pouvoir être absorbée (Cast et Munk). Thanhoffer a fait appel à une prétendue activité amiboïde des cellules. Il a cru voir qu'elles émettaient par leur face libre des prolongements pseudopodiques qui captaient les matériaux d'absorption et en se retirant ensuite les transmettaient au corps cellulaire; mais cette observation n'a pu être confirmée.

Pour expliquer l'absorption directe des gouttelettes graisseuses par l'intestin, on a fait aussi intervenir (Schäfer) les globules blancs migrateurs; par un chimiotactisme spécial, ils émigreraient entre les cellules épithéliales jusqu'à affleurer la surface libre de l'intestin, puis phagocyteraient les particules graisseuses, qu'ils transporteraient enfin grâce à leurs mouvements amiboïdes et en suivant un chemin inverse jusque dans la cavité du chylifère central. Outre que pour expliquer cette odyssée du globule blanc, il faut lui supposer presque l'intention de se rendre utile à l'organisme, le fait est exceptionnel, et l'absorption est un phénomène trop important pour qu'on puisse l'expliquer par une aventure de globule blanc.

Il ne reste donc debout que l'interprétation d'après laquelle la graisse est absorbée à l'état de solution, après saponification et décomposition en ses éléments constitutifs, en acides ou savons gras et en glycérine. Ainsi qu'on peut immédiatement l'observer avec Pflüger, ce mode d'absorption de la graisse est le seul qui fasse rentrer ce phénomène dans la loi générale, suivant laquelle toute digestion des substances alimentaires est un processus de dédoublement hydrolytique, capable de fournir des substances solubles dans l'eau aux cellules chargées de la résorption. Cette conception de l'absorption des graisses s'appuie sur de nombreuses recherches, notamment de Will, Krehl, Ewald, Nicolas, qui l'ont fait aujourd'hui presque universellement adopter.

Quand on examine, après traitement par l'acide osmique, les cellules épithéliales de l'intestin d'un animal nourri avec des aliments riches en graisse, le corps cellulaire de ces éléments se montre farci, dans toute la zone qui s'étend entre le noyau et la couche protoplasmique claire sous-jacente au plateau, de granulations graisseuses de grosseur variable noircies par l'acide osmique. On pourrait croire, sauf les objections faites tout à l'heure à la théorie de la pénétration directe des graisses émulsionnées dans le corps cellulaire, qu'effectivement ce sont là des graisses neutres absorbées en nature par la cellule épithéliale. Cette conclusion serait

cependant tout à fait fautive. Les recherches de Krehl, Metzner et Stark ont en effet montré que les graisses neutres ne jouissent pas seules de la propriété de fixer l'osmium en se colorant en noir, mais que les savons gras ont aussi cette propriété. Il est donc possible que bon nombre des grains noirs observés dans la cellule épithéliale soient formés d'acides ou de savons gras, résultant du dédoublement des graisses neutres déjà opéré dans la cellule.

Pour se faire une idée du processus d'absorption, il faut tenir compte de deux faits : les graisses se présentent à l'état d'émulsion aux cellules intestinales et sont rendues aux chylifères sous la forme émulsionnée ; les globules noircis par l'acide osmique que contient la cellule intestinale sont soit des graisses neutres, soit des savons gras. Ces faits ne permettent de se représenter l'absorption que de deux façons. Ou bien les graisses neutres, décomposées par les cellules intestinales en produits solubles, traversent la cellule sans s'être reconstituées et ne se reforment en émulsion de graisse neutre que dans le chylifère ; dans ce cas, tous les corps noirs que contient la cellule ne sont que des savons gras. Ou bien, comme l'ont pensé la plupart des auteurs (Nicolas, v. Ebner, Pflüger), les corps gras neutres se décomposent dans la cellule en leurs éléments constitutifs ; ceux-ci se reconstituent en graisses neutres dans cette cellule même ; de nouveau la graisse neutre devra se dédoubler en produits solubles qui quitteront la cellule intestinale et aux dépens desquels se fera la synthèse de la graisse chyleuse. Ainsi entre la graisse intestinale et la graisse chyleuse il y aurait une graisse cellulaire interposée ; autrement dit l'émulsion initiale et l'émulsion finale se relient l'une à l'autre par deux dédoublements séparés par une émulsion intermédiaire et transitoire. Les corps noirs de la cellule intestinale représenteraient en majeure partie cette émulsion intermédiaire et seraient formés de graisses neutres ; d'autres correspondraient aux savons gras résultant du dédoublement de la graisse intestinale et de celui de la graisse cellulaire. Les opérations chimiques successives qui assurent l'absorption des graisses sont l'œuvre d'un ferment nommé *lipase* ou *stéapsine*, dont on connaît d'autre part la distribution très générale dans tous les organismes vivants. Ce ferment partage avec toutes les diastases ce caractère commun, sur lequel Hanriot a insisté, d'être à double effet ; il peut d'une part produire la synthèse de la graisse au moyen des éléments, glycérine et acides gras, qui la constituent ; il opère d'autre part, par « action inverse », le dédoublement de la graisse formée en ses éléments de constitution. La complication des opérations de l'absorption graisseuse n'est donc pas une difficulté, rendant incompréhensible le processus qui vient d'être décrit ; elle est au contraire une nécessité imposée par ce que nous savons des propriétés de la lipase et des diastases en général.

Après avoir examiné le phénomène en quelque sorte global de l'absorption des graisses, en l'envisageant à un point de vue purement chimique, il faut en faire, avec Nicolas et Krehl, l'étude cytologique. Les agents morphologiques des transformations successives de la graisse sont, d'après ces auteurs, des enclaves comparables sinon superposables aux granula ou bioblastes d'Altmann, qui remplissent la zone interne de la cellule à l'état de repos et qu'on décèle par exemple par la méthode de teinture d'Alt-

mann qui les colore en rouge. Ces granula ou bioblastes, dont il a été question dans le premier volume de cet ouvrage (p. 32 et fig. 62) y ont été considérés comme des plastes, c'est-à-dire comme des portions définies de protoplasma aptes à former diverses substances ou plus exactement capables de se transformer eux-mêmes, en agissant à la manière de ferments. Les plastes de la cellule intestinale, supports vraisemblables du ferment lipasique, pourraient dédoubler la graisse en fixant sur eux les savons gras, d'autre part en opérer la synthèse en se chargeant de la graisse neutre formée. De là, après traitement par l'acide osmique, leur coloration totale en noir, dans un intestin où l'absorption graisseuse est intense. Au début cependant et à la fin du phénomène, quand la graisse commence à pénétrer dans la cellule, et qu'elle l'a presque complètement quittée, les granules offrent des particularités de coloration qui s'expliquent par ce commencement et par cette fin. Un grand nombre d'entre eux en effet ne sont ni entièrement rouges, ni totalement noirs; mais la coloration rouge n'est qu'à demi ou aux trois quarts masquée par une couleur noire; on verra par exemple sur le bord d'un globule noir un mince croissant rouge, au centre d'un autre globule noir un petit cercle rouge, correspondant à la portion du granule encore épargnée par les corps ou les savons gras ou déjà libérée des uns et des autres (fig. 62, *c*).

Fig. 397. — *Villosité intestinale de la Marmotte, à l'état d'activité.*

Seconde période de l'absorption. L'épithélium *e* est bas; ses noyaux présentent à leur pôle profond un amas de granules chromatophiles *g* (amas mitochondrial ?). Au-dessous des cellules épithéliales, on observe une couche formée d'un réticulum contenant de nombreux grains diversement colorables, *gc*; cette couche réticulée correspond à l'espace de Grünhagen. Le stroma *st* renferme des masses composées de sphérules jaunâtres constituées par la graisse et les autres matériaux absorbés, *gr*. D'après Rina Monti.

Après avoir franchi, au prix de dédoublements et de synthèses, les limites du corps de la cellule, la graisse parvient dans le tissu conjonctif de la villosité. Reuter prétend qu'au sortir de la cellule la graisse est d'abord déposée dans les espaces intercellulaires de l'épithélium, et de là se déverse ensuite dans le chorion; c'est une observation qu'on peut vérifier sur les animaux en lactation. On ne sait pas encore bien comment s'accomplit le passage de l'épithélium au chorion, qui constitue un second temps de l'absorption des graisses et en général de tous les matériaux alimentaires. Au-dessous de l'épithélium on a décrit des « espaces de Grünhagen », dans lesquels s'accumuleraient les gouttelettes graisseuses, avant de traverser le chorion de la villosité pour

pénétrer ensuite dans le chylifère central. Considérés par certains histologistes comme artificiels, ces espaces ont été retrouvés par Mingazzini et Reuter et regardés par eux comme étant l'expression naturelle du processus de résorption interne. Rina Monti a montré les grains graisseux accumulés au-dessous de l'épithélium et dans le stroma et en train de gagner le chylifère (fig. 397,*g. c.*). Il est d'ailleurs possible que les leucocytes migrateurs interviennent activement dans ce transfert, et que leur diapédèse soit en rapport avec le genre d'alimentation (Monti).

d) Absorption des matières albuminoïdes et des sucres. — On a cru longtemps que les matières albuminoïdes, transformées par les sucs gastrique et pancréatico-intestinal, se présentaient à la paroi intestinale sous forme de peptones (peptones stomacales et peptones pancréatiques). On avait remarqué (Hofmeister, Shore, Neumeister, Salvioli) que les peptones mises en contact avec la muqueuse intestinale vivante disparaissent. D'autre part, dans le sang qui revient de l'intestin, ce ne sont pas des peptones qu'on trouve, mais des matières albuminoïdes. On a donc dû admettre que la peptone était transformée en albumine dans la paroi intestinale, sans que d'ailleurs Embden et Knoop aient pu saisir cette transformation en retour des peptones en albumine.

Sur ces entrefaites, O. Cohnheim découvrit dans la muqueuse intestinale un enzyme, l'érepsine, qui décompose la plupart des peptones stomacales et pancréatiques en substances cristallisables, l'ammoniaque, les acides aminés (arginine, lysine, leucine, tyrosine, etc.). La disparition des peptones au contact de la paroi intestinale, constatée précédemment, s'explique par la décomposition de ces substances (Cohnheim).

Quelle que soit la forme sous laquelle les matières alimentaires azotées abordent la paroi absorbante de l'intestin, cette paroi reçoit par sa face libre des produits de décomposition plus ou moins avancés des matières albuminoïdes, soit des peptones, soit des acides aminés et par son autre face elle restitue des albuminoïdes au sang. Le problème cytologique de l'absorption des substances albuminoïdes se pose donc autrement que pour les graisses, puisqu'à l'entrée et à la sortie de la membrane absorbante se trouvent des matières chimiquement semblables ou très voisines dans le cas des graisses et des matières chimiquement différentes dans le cas des albuminoïdes. Pratiquement, le problème cytologique est plus difficile que pour les graisses, en l'absence de réaction microchimique commode pour les albuminoïdes.

Des recherches histologiques de Mingazzini, Drago, Reuter, il résulte que les peptones sont absorbées et transformées en albuminoïdes par les cellules épithéliales. C'est dans la zone basale, profonde de la cellule, que se fait cette absorption, qui se traduit par un allongement et un changement d'aspect du corps cellulaire. Les peptones absorbées et dissoutes s'accumulent dans cette zone basale; elles distendent les mailles cytoplasmiques et les transforment en grosses vacuoles qui ne sont autres que des espaces de Grünhagen. La substance hyaline qui remplit ces vacuoles devient, après transformation, un albuminoïde parfait ; ainsi sont reconstituées, selon ces auteurs, des matières albuminoïdes complètes comparables

à celles qui préexistaient à la digestion et à l'absorption. Cependant ni cette substance intracellulaire, ni celle qui s'amasse en dehors de la cellule avant de parvenir dans le chylifère et dans les vaisseaux n'ont donné les figures de coagulation caractéristiques des albumines (Zander).

D'autres images ont été attribuées aussi à l'absorption des albuminoïdes, Kultchitzky a trouvé des grains acidophiles dans les cellules épithéliales, non seulement des villosités mais encore des glandes en tube (qu'il considère aussi comme des organes d'absorption) ; ces grains sont ensuite déposés dans les espaces lymphatiques des villosités, où on les retrouve dans les leucocytes. Ils représentent les peptones transformées en albuminoïdes à l'intérieur des cellules épithéliales. Hardy et Westbrook et Du Bois ont observé aussi des cellules granuleuses (acidophiles et basophiles) dans la muqueuse intestinale ; les grains acidophiles seraient peut-être des peptones.

Non seulement Kultchitzky, mais Möller et Oppel ont fait jouer un rôle important aux leucocytes, soit pour transporter simplement les matériaux élaborés par les cellules épithéliales, soit même pour opérer eux-mêmes la transformation chimique.

Quant à l'absorption des sucres, on est très peu renseigné à cet égard. Willem et Minne ont obtenu chez le Ver de terre des résultats qui ne sont bien entendu pas directement applicables aux Vertébrés supérieurs. De Waele a constaté chez les Vertébrés la présence de sucre (dextrine) sous forme de boules dans les cellules épithéliales. Champy a révélé dans ces cellules et dans les leucocytes la glucose ingérée, au moyen du nitrate d'argent que réduit la glucose.

III. — Caractères particuliers aux diverses régions de l'intestin.

1° Intestin proprement dit. — A. **Jéjuno-iléon**. — La description qui vient d'être donnée s'applique particulièrement au jéjuno-iléon, dont les principales particularités sont la présence de villosités, de follicules clos agminés en plaques de Peyer.

B. **Duodénum.** — Cet intestin est caractérisé par la forme lamelleuse des villosités, et par l'existence des glandes de Brunner.

C. **Gros intestin.** — Le gros intestin est dépourvu de villosités et ne prend sans doute pas part à l'absorption; les glandes de Lieberkühn y sont grandes, souvent bi- ou trifurquées ; la couche musculaire longitudinale est représentée par trois bandelettes.

D. **Appendice iléo-cæcal.** — L'intérêt que présente l'appendice iléo-cæcal, en raison des altérations morbides dont il est si souvent le siège, a provoqué de nombreuses recherches sur la structure de cette partie rudimentaire du gros intestin.

Ce qui distingue l'appendice vermiculaire, c'est le grand développement que le tissu lymphoïde y atteint. Aussi a-t-on pu dire qu'il représentait une sorte de plaque de Peyer évaginée, ayant entraîné avec elle les diverses tuniques du gros intestin. A la naissance, le tissu lymphoïde n'existe pas encore ; à six semaines, l'appendice est devenu une véritable glande

lymphoïde tubuleuse, et cet état continue pendant la première moitié de la vie, après quoi le tissu lymphoïde perd son activité (Berry et Lack). Les follicules clos de l'appendice étaient d'abord développés au point de déborder la muqueuse et d'envahir la sous-muqueuse ; ils se rapetissent ensuite de plus en plus. Les glandes de Lieberkühn subissent chez l'Homme du cinquième au sixième mois de la vie fœtale une régression qui fait disparaître un certain nombre d'entre elles (Stöhr). L'atrophie s'opère à peu près comme il a été décrit (p. 820) ; la glande s'entoure d'un sac conjonctif à l'intérieur duquel l'épithélium glandulaire dégénéré est ensuite résorbé par des leucocytes migrateurs. Les glandes qui ont persisté, trop longues pour une muqueuse dont l'épaisseur a diminué notablement, se couchent sur les follicules clos et prennent une direction oblique par rapport à la surface intestinale.

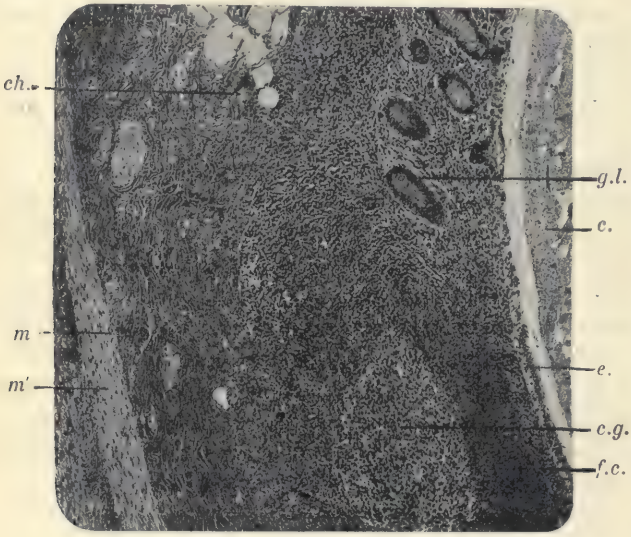

Fig. 398. — *Portion de l'appendice iléo-cœcal de l'Homme adulte.*

e. épithélium qui n'est conservé que par places. — *gl*, glandes de Lieberkühn très réduites et couchées obliquement. — *fc*, l'un des follicules clos de l'appendice, avec *cg*, son centre germinatif. — *ch*, chorion et sous-muqueuse. — *m*,*m'*, couches musculaires circulaire et longitudinale — *c.* contenu intestinal. × 60.

L'atrophie de l'organe est complète dès la vingtième année (Berry et Lack). La lumière est fréquemment oblitérée, et la présence de l'oblitération augmente avec l'âge; d'après Ribbert, au delà de soixante ans, l'appendice serait plein dans la moitié des cas.

On ne doit pas, à cause de cette inévitable atrophie, considérer l'appendice iléo-cæcal comme un rudiment intestinal sans importance ; c'est un organe lymphoïde inégalement actif au cours de la vie et dont l'activité est très grande dans la période de croissance. Ssobolew prétend même que la ligature de l'appendice amène la mort de l'animal opéré.

L'extirpation de l'appendice paraît cependant justifiée par la fréquence des altérations dont il est le siège chez l'adulte en apparence normal et que Letulle a relevées dans un nombre considérable d'observations. Les follicules lymphatiques sont entourés d'une zone de sclérose inflammatoire ; la musculaire-muqueuse est dense et hypertrophiée ; le tissu sous-muqueux sclérifié est uni en symphyse avec le muscle sous-jacent. Ce sont là les traces indélébiles de lésions inflammatoires ; l'état pathologique chronique est de règle dans l'appendice (Letulle).

2° Anus. — L'anus n'est pas un orifice au niveau duquel brusquement la muqueuse du tube digestif se continue avec le tégument externe. L'étude histologique de cet orifice montre qu'il y a une région anale, un conduit anal d'une hauteur de 5 à 12 millimètres dont la paroi possède une structure particulière, distincte à la fois de celle du rectum et de celle de la peau ; outre qu'à ce niveau la musculature de l'intestin subit un certain nombre de modifications, le conduit anal se distingue par une muqueuse de transition, la *muqueuse anale* (Robin et Cadiat, Herrmann, Tourneux).

On sait que la face interne du rectum offre dans sa partie la plus inférieure, immédiatement au-dessus de l'anus des bourrelets verticaux, les « colonnes de Morgagni », laissant entre elles des « vallées intercolumnaires ». Entre les bases des colonnes rectales et les réunissant les unes aux autres se trouvent des replis valvulaires, les valvules de Morgagni. Une zone circulaire de muqueuse, dont la hauteur (de 5 à 12 millimètres) correspond à celle des colonnes de Morgagni, représente d'après les recherches de Robin et Cadiat, et de G. Herrmann, l'étendue de la région anale, que revêt une muqueuse douée de caractères particuliers, la muqueuse anale. La limite supérieure de cette zone est indiquée par une ligne peu nette, la « ligne ano-rectale », due à ce que les glandes en tube de la muqueuse rectale cessent brusquement à ce niveau et que la muqueuse perd l'aspect criblé qu'elle doit aux orifices glandulaires. Sa limite inférieure, qui correspond au bord libre des valvules de Morgagni, est de même marquée par une ligne festonnée, la « ligne ano-cutanée », ainsi nommée parce qu'au-dessous d'elle la muqueuse anale prend les caractères de la peau de la marge de l'anus. Sur une coupe verticale intéressant l'extrémité inférieure du rectum, la zone anale et la peau de l'anus, les modifications que subit la paroi en passant de l'un à l'autre sont très évidentes.

Au-dessus de la ligne ano-rectale, la muqueuse du rectum offre les caractères ordinaires.

Dans toute l'étendue de la région anale, l'épithélium cylindrique du rectum a fait place à un épithélium stratifié, différent au niveau des colonnes de Morgagni et dans les dépressions intercolumnaires, stratifié et à cellules superficielles prismatiques sur celles-ci, pavimenteux stratifié au niveau des colonnes. On trouve dans la muqueuse anale : des follicules clos surtout abondants au voisinage de la ligne ano-rectale ; des glandes en tube isolées semblables à celles du rectum et situées dans la partie supérieure de la muqueuse (« glandes erratiques du rectum ») ; des sinus aboutissant à de petites glandes en grappe qu'entourent des amas lymphoïdes et qui rappellent chez l'Homme les glandes anales de certains Mammifères (Herrmann et Desfosses).

A partir de la ligne ano-cutanée, la muqueuse est remplacée par la peau. Mais celle-ci, sur une certaine étendue, que les auteurs précités ont appelée « zone cutanée lisse », n'offre pas encore les caractères de la peau parfaite ; elle manque encore de papilles, d'où son nom de « zone lisse », et elle est dépourvue de poils et de glandes sébacées et sudoripares. C'est seulement plus bas que commence la « zone cutanée » véritable, à laquelle ne manquent plus ni les papilles, ni les poils, ni les glandes ordinaires de la peau, et dont dépendent de grosses glandes sudoripares ou glandes circum-anales.

CHAPITRE VI

Organes lymphoïdes annexes du tube digestif.

L'existence d'organes, nommés *amygdales*, *follicules clos*, *plaques de Peyer*, a été signalée au cours de la description des différentes parties du tube digestif ; mais ces organes eux-mêmes n'ont pas encore été décrits. Compris le plus souvent entièrement dans l'épaisseur de la paroi digestive, ils ont une structure commune qui permet de les réunir en un même groupe, celui des *organes lymphoïdes annexes du tube digestif*. Dans ce groupe, on peut faire rentrer le *thymus*, que l'étude du développement montre n'être qu'une dépendance de l'intestin branchial de l'embryon, mais qui à l'état définitif a perdu toute connexion avec le tube digestif ; le thymus toutefois n'a qu'une analogie apparente de structure avec les vrais organes lymphoïdes.

I. — Les organes lymphoïdes annexes du tube digestif, au point de vue anatomique.

Les formations que nous décrivons sous ce titre sont de véritables organes, bien délimités ; ils possèdent des vaisseaux propres ; on peut les énucléer de la paroi intestinale qui les renferme ; quelques-uns s'en sont même séparés naturellement.

De tous c'est le thymus qui est le plus complètement distinct du tube digestif, avec lequel il n'a que des relations d'origine.

L'*amygdale palatine* ou *amygdale proprement dite* est l'organe bien connu, enchâssé entre les piliers du pharynx. Sa surface libre offre des fossettes qui sont l'entrée de « cryptes amygdaliennes », c'est-à-dire de diverticules de la cavité pharyngienne plongeant dans l'épaisseur de l'organe (fig. 399). Bien que l'amygdale ne soit pas séparée du tube digestif comme l'était le thymus et qu'elle fasse partie de la paroi du pharynx, elle s'en distingue assez pour former un organe que l'anatomie étudie à part.

Il n'en est plus de même pour tous les autres organes lymphoïdes, qualifiés d'amygdales, de plaques de Peyer et de follicules clos, qui sont compris dans l'épaisseur même de la paroi du tube digestif.

Outre l'amygdale palatine, il existe tout autour de l'isthme du gosier des formations analogues, des organes lymphoïdes plus ou moins bien délimités, qu'on a nommés aussi des amygdales.

C'est d'abord l'*amygdale pharyngienne*, bien décrite pour la première fois par Luschka, située dans la paroi postéro-supérieure ou voûte du pharynx, au niveau de l'apophyse basilaire de l'occipital. La surface de la muqueuse présente là un certain nombre de lobules ou plis saillants disposés en éventail et convergeant en bas vers une fossette, la « fossette médiane » ou « recessus médian du pharynx », qui devient habituellement plus tard une invagination beaucoup plus profonde, la « bourse pharyngienne de Luschka ». Sur une coupe verticale de l'amygdale pharyngienne (fig. 399), on trouve une série de sillons épithéliaux (*i. e.*) plongeant dans une épaisse masse de tissu lymphoïde (*ly.*) qui constitue le tissu propre de l'amygdale. C'est vers la vingtième année de la vie que l'organe offre son

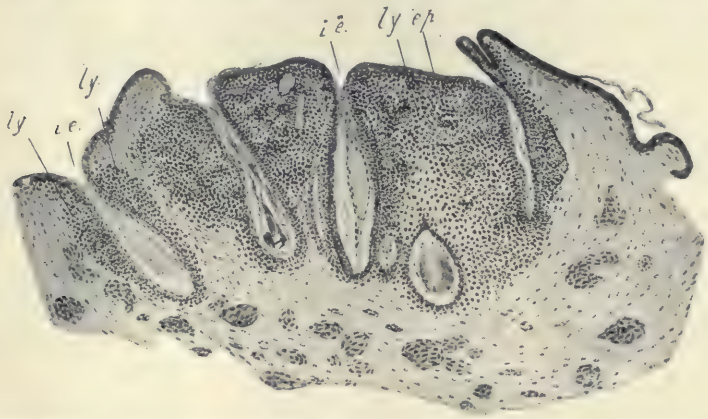

Fig. 399. — *Amygdale pharyngienne d'un fœtus humain à terme (coupe verticale).*
ie, invaginations épithéliales, représentées ici par des plis profonds. — *ly*, tissu lymphoïde formant autour de ces invaginations des nodules lymphoïdes qui peuvent se confondre en une masse lymphoïde continue. — *ep*, épithélium pharyngien. × 40.

plus grand développement ; il subit à partir de la vingtième année une régression de plus en plus complète.

On a décrit aussi deux autres formations amygdaliennes : l'*amygdale tubaire* qui siège dans la trompe d'Eustache, au voisinage de l'orifice pharyngien de ce conduit : l'*amygdale linguale* qui occupe la base de la langue. Ces deux amygdales ne sont pas, il s'en faut, aussi bien distinctes anatomiquement que les deux autres. Elles ne sont composées que par des nodules lymphoïdes ou follicules clos suffisamment rapprochés pour donner l'impression d'un organe continu. Ceux de l'amygdale linguale sont situés au fond de dépressions ou cryptes ; cette situation avait autrefois fait croire que ces follicules clos de la base de la langue étaient creux, et que la crypte linguale était leur canal excréteur, d'où l'appellation de « glandes folliculeuses » sous laquelle on les connaissait.

Ce ne sont pas là les seules formations lymphoïdes de la région bucco-pharyngo-œsophagienne. On y trouve en outre, comme on l'a vu (p. 763 et suiv.), des follicules clos isolés plus abondants dans la bouche que dans le pharynx et l'œsophage.

Les *follicules clos* et les *plaques de Peyer* de l'intestin nous sont déjà connus.

Les plaques de Peyer, formées par la réunion d'un grand nombre de follicules clos, siègent dans l'intestin grêle (fig. 401). Mais en plusieurs endroits du gros intestin (cæcum et appendice iléo-cæcal, côlon), il existe, chez l'Homme et d'autres Mammifères, des accumulations de follicules clos, qu'on a désignées aussi comme plaques de Peyer ou comme amygdales. On peut citer : l' « amygdale côlique » du cobaye (Retterer, Stöhr)

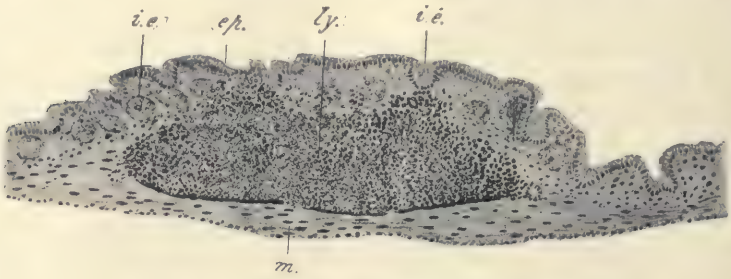

Fig. 400. — *Amygdale côlique du Cobaye (coupe verticale).*

e, invaginations épithéliales en partie coupées transversalement dans leur portion profonde. — *ly*, tissu lymphoïde formant une plaque continue. — *ep*, épithélium intestinal. — *m*, musculature intestinale. × 40.

(fig. 400) ; les follicules clos de l'appendice iléo-cæcal de l'Homme qui représentent dans leur ensemble une sorte d'énorme plaque de Peyer (fig. 398).

II. — Caractères histologiques généraux des organes lymphoïdes annexes du tube digestif. Nodule lymphoïde. Tissu lymphoïde.

Tous les organes lymphoïdes précités sont formés par un ou plusieurs organites, ayant des caractères propres, qu'on appelle *nodules lymphoïdes*, improprement *follicules clos*. Les nodules lymphoïdes ont déjà été étudiés (t. I, p. 574; t. II, p. 137) : aussi nous bornerons-nous à résumer leurs caractères, en insistant sur les particularités qui distinguent les organes lymphoïdes de l'intestin.

Le nodule lymphoïde est un corps de forme généralement arrondie (fig. 402 A). Dans l'intestin, les nodules lymphoïdes ou follicules clos isolés et ceux qui forment par leur réunion les plaques de Peyer ont d'abord cette forme, qu'ils peuvent définitivement conserver (fig. 401, B) ; ils sont alors compris entièrement dans les limites naturelles de la muqueuse. Mais plus tard ils débordent très souvent hors de ces limites, proéminant d'une part vers l'extérieur, faisant d'autre part de plus en plus saillie dans la cavité intestinale où ils pointent sous la forme d'une éminence conique entre les villosités intestinales ; leur forme générale est alors devenue piriforme (fig. 401, A). Dans les organes lymphoïdes complexes, formés par la réunion d'un grand nombre de nodules élémentaires, ces nodules sont plus ou moins largement confluents (amygdales, thymus, plaques de Peyer), soit par toute leur périphérie (amygdales, thymus), soit par la partie moyenne seulement de leurs faces latérales (plaques de Peyer).

Les nodules lymphoïdes sont typiquement entourés, notamment les nodules isolés ou follicules clos de l'intestin, par une capsule conjonctive plus ou moins différenciée, qui les sépare du tissu ambiant.

Ils présentent habituellement une différenciation très marquée en deux régions d'aspect différent. Une zone corticale, de couleur sombre et où les éléments sont plus serrés, entoure une région centrale circulaire, plus claire et plus dense (fig. 401, *c.g.*). Flemming a nommé cette dernière *centre germinatif*, parce qu'il l'a considérée, pour y avoir trouvé, lui et ses élèves, de nombreuses figures de division, comme un lieu de formation de globules blancs. D'ordinaire les centres germinatifs occupent la région centrale du nodule lymphoïde ; dans les follicules clos de l'intestin, où ils sont peu distincts, ils sont tantôt situés à la base du follicule, tantôt au contraire voisins de la surface libre de l'intestin.

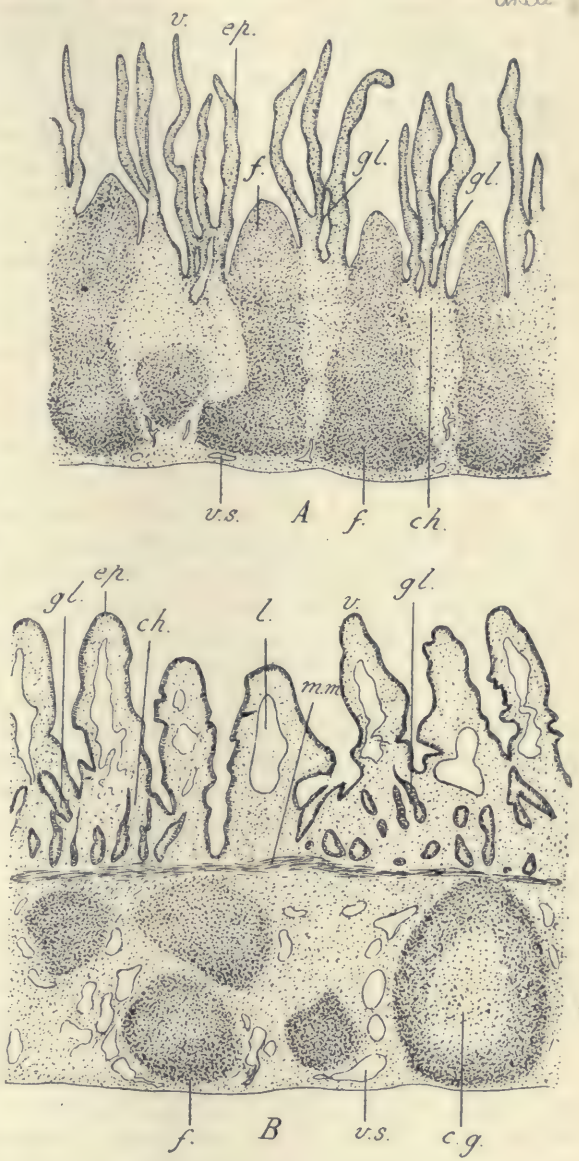

Fig. 401. — *Intestin grêle de Lapin et de Chat, au niveau d'une plaque de Peyer.*

A, Lapin. — B, Chat. — *f*, follicules clos composant la plaque de Peyer. — *cg*, centre germinatif. — *v*, villosités intestinales. — *l*, chylifère central. — *gl*, glandes de Lieberkühn. — *ep*, épithélium. — *ch*, chorion. — *mm*, musculaire-muqueuse. — *vs*, vaisseaux sanguins. × 60.

Les nodules lymphoïdes possèdent des vaisseaux sanguins propres. Ces vaisseaux, d'après les recherches de Frey et d'autres auteurs, forment à la surface du nodule un réseau d'où s'avancent, convergeant vers le centre de l'organe, des capillaires fréquemment anastomosés, qui après avoir décrit des anses retournent vers la périphérie du nodule. Un réseau lymphatique

périfolliculaire, développé souvent en un véritable sinus lymphatique, entoure le follicule lymphoïde.

Le tissu propre, qui forme les nodules lymphoïdes et auquel ces organes doivent l'épithète qui les caractérise histologiquement, est le *tissu lymphoïde*. On entend par là un tissu formé par un réseau conjonctif infiltré de globules blancs.

Le réseau appartient à la variété de tissu conjonctif que nous avons distinguée (t. I, p. 631) sous le nom de *tissu réticulé*. Toutes les opinions possibles ont été émises sur son exacte constitution, depuis celle qui le considère comme entièrement cellulaire et formé par des cellules spéciales anastomosées par leurs prolongements, jusqu'à celle qui voit dans ce réseau un simple feutrage de fibres conjonctives supportant çà et là des éléments cellulaires.

Les mailles du réseau sont remplies d'éléments libres qu'on range sous la rubrique générale de *globules blancs*.

Ces éléments sont en réalité de différentes sortes. On y trouve des leucocytes petits, jeunes, à protoplasma peu abondant et non granuleux, les « lymphocytes ». Il y a aussi des « érythroblastes » ou cellules sanguines jeunes, des « corps tingibles » de Flemming, petits corps arrondis ou ovalaires fortement colorables. Les centres germinatifs renferment en grande abondance des éléments particuliers, de grande taille, à protoplasma finement granuleux, à noyau muni d'un gros nucléole; ce sont des « cellules germinatives », douées d'une faculté reproductrice très active.

Ce sont là, d'après Czermack, les éléments constants qu'on trouve dans les mailles du tissu lymphoïde, particulièrement dans les follicules clos de l'intestin. D'autres éléments sont inconstants. Ce sont : des plaquettes; des leucocytes polynucléés éosinophiles et neutrophiles ; des macrophages ou grands leucocytes doués d'un pouvoir phagocytaire actif, contenant par conséquent des enclaves variées (globules rouges et globules blancs, granulations pigmentaires) qui ont été phagocytés ; des sphères pigmentaires de la taille des leucocytes.

Enfin on trouve dans les organes lymphoïdes annexés au tube digestif des corps particuliers, de grande dimension, et pluricellulaires. Ces formations ont des caractères différents dans les amygdales, dans les follicules clos et les plaques de Peyer, et dans le thymus. Elles ont cependant de commun peut-être leur origine épithéliale. Dans le thymus ces corps, qui atteignent un grand développement, sont connus sous le nom de *corpuscules de Hassal* ; ils sont caractéristiques du thymus. Dans les amygdales ces formations épithéliales se présentent sous l'aspect de sphères enchâssées comme des perles au milieu du tissu lymphoïde et formées de cellules concentriques qui ont subi la dégénérescence cornée ; d'où les noms de « sphères cornées » (Stöhr) et de « perles » (Gulland) sous lesquels on les connaît. Les follicules clos de l'intestin contiennent des formations homologues, qui y sont du reste rares ; ce sont des sphères remplies de corpuscules brillants, semées de noyaux et plus ou moins nettement encapsulées (Czermack).

III. — Développement des organes lymphoïdes du tube digestif. Formation des amygdales et du thymus.

Certains organes lymphoïdes se forment au sein du tissu conjonctif embryonnaire par concentration des globules blancs en certains points et par transformation du tissu conjonctif en un réseau. Ainsi peut-on se représenter grossièrement la formation des ganglions lymphatiques (p. 141).

Pour les organes lymphoïdes annexés au tube digestif, il en est autrement.

Il intervient, dans le développement de ces organes, une formation sur le rôle duquel on n'est pas fixé, mais qui prend certainement une part quelconque à la production de l'organe lymphoïde. Cette formation est toujours un diverticule plus ou moins développé de l'épithélium entodermique, diverticule au voisinage et autour duquel se concrète le nodule lymphoïde (fig. 402).

Ainsi pour les follicules de l'amygdale linguale, ces diverticules sont représentés par les cryptes linguales. Dans l'amygdale palatine, les cryptes amygdaliennes jouent le même rôle ; ici non seulement l'épithélium forme des fossettes et des diverticules creux qui sont les cryptes et leurs anfractuosités ; mais encore du fond de ces cryptes partent des bourgeons pleins qui s'enfoncent profondément dans l'organe lymphoïde. Ce sont, dans l'amygdale pharyngienne, les plis profonds sillonnant la surface de l'organe qui représentent ces diverticules épithéliaux. Les extrémités profondes de ces bourgeons et de ces plis épithéliaux donnent lieu par leur transformation cornée aux perles décrites ci-dessus dans les amygdales. Ailleurs, dans l'œsophage, où l'on voit les follicules clos perforés par les conduits excréteurs des glandes muqueuses (Flesch, Rübeli) ou des glandes cardiaques (Schaffer, Glinski), ces conduits peuvent passer pour représenter les invaginations épithéliales des autres organes lymphoïdes. Quant aux follicules clos et aux plaques de Peyer de l'intestin, nombre d'auteurs ont constaté des relations plus ou moins étroites entre les organes lymphoïdes et les glandes de Lieberkühn (Rüdinger, Pilliet, Klaatsch, Retterer, Stöhr, Tomarkin). Quelquefois des glandes de Lieberkühn très longues et extrêmement développées (« glandes sous-muqueuses primaires » de Stöhr) peuvent atteindre, par leur extrémité profonde, la sous-muqueuse même où apparaissent les premiers rudiments des organes lymphoïdes.

D'autres fois c'est autour de glandes ordinaires que se développent ces organes. S'il n'y a pas dans d'autres cas de rapport étroit entre les glandes et les corps lymphoïdes, du moins est-ce vis-à-vis des glandes que paraissent les organes lymphoïdes. Dans tous les cas, la formation d'un organe lymphoïde est accompagnée, souvent même précédée de la production, en un point correspondant à cet organe, d'une invagination épithéliale qui contractera ou non plus tard des rapports plus ou moins intimes avec l'organe lymphoïde ; c'est ce que représente le schéma (fig. 402).

Pour le thymus, on verra plus loin qu'il y a plus que la rencontre de

deux ébauches, l'une épithéliale, l'autre lymphoïde, et allant l'une au-devant de l'autre ou même se pénétrant ; il y a transformation de l'une dans l'autre.

Tels sont les faits. En présence de ces données, deux interprétations ont ont été proposées et défendues principalement par Stöhr et par Retterer. Il s'agit de savoir si les invaginations épithéliales du tube digestif prennent ou non part à la formation des organes lymphoïdes. Tandis que Stöhr leur refuse toute participation à cette formation, Retterer admet au contraire qu'elles contribuent à produire la partie la plus essentielle des organes lymphoïdes, les globules blancs du tissu lymphoïde.

Dans les rapports sur lesquels nous venons d'attirer l'attention, Stöhr ne veut voir que des relations topographiques et nullement génétiques entre les nodules lymphoïdes et les diverticules épithéliaux. Selon lui, la première apparition de ces nodules se fait loin de l'épithélium, dans la sous-muqueuse, autour des vaisseaux, hors desquels les globules blancs émigrent dans le tissu ambiant, et forment par leur accumulation en un point du tissu conjonctif la première ébauche du nodule lymphoïde. Lorsque l'épithélium diverticulaire et le tissu lymphoïde sont venus en contact, la limite de l'un et de l'autre ne disparaît pas ; il ne peut donc être question d'un mélange des deux tissus, et par conséquent la formation du second par le premier est rendue invraisemblable. Si l'on voit des globules blancs franchir cette limite pour passer de l'un à l'autre, il ne s'agit nullement de globules blancs formés dans l'épithélium et gagnant ensuite le nodule lymphoïde ; ces globules migrateurs suivent un chemin inverse ; formés dans le nodule lymphoïde, ils le quittent et traversent l'épithélium pour tomber ensuite dans la cavité du tube digestif. La flèche indique dans le schéma de la figure le sens suivant lequel se fait cette migration. Un certain nombre d'auteurs se sont ralliés à la manière de voir de Stöhr, tels Rüdinger, Tomarkin, Czermack et d'autres. Czermack, notamment, bien qu'il ait figuré le voisinage étroit des lieux de production des nodules lymphoïdes et des bourgeons épithéliaux desquels dérivent chez les jeunes animaux des glandes de Lieberkühn, conclut cependant que le tissu lymphoïde se forme par condensation du mésenchyme, indépendamment de l'épithélium, qui n'a dans ce développement qu'un rôle entièrement passif.

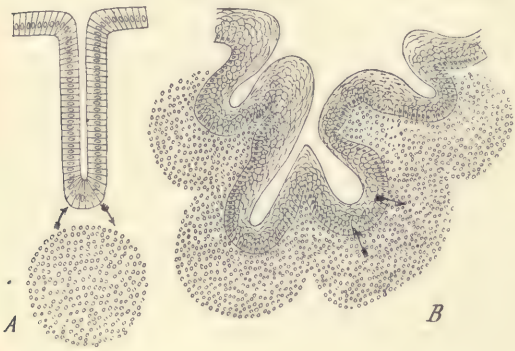

Fig. 402. — *Schéma indiquant les relations des diverticules épithéliaux avec les nodules lymphoïdes.*

A, le nodule lymphoïde se développe vis-à-vis et juste au-dessous d'un cul-de-sac épithélial. — B, les nodules lymphoïdes entourent chacun un diverticule épithélial ; l'ensemble de l'organe lymphoïde englobe un système ramifié de cæcums épithéliaux (amygdale). Les flèches indiquent les deux directions possibles prises par les leucocytes.

On verra plus loin qu'une opinion analogue a été soutenue pour le thymus.

Pour Retterer, au contraire, les diverticules épithéliaux ne se comportent

pas, dans la genèse des organes lymphoïdes annexes du tube digestif, d'une manière passive ; bien au contraire, ils jouent un rôle actif et essentiel. Il admit d'abord que les deux tissus épithélial et lymphoïde se pénètrent réciproquement de la façon la plus étroite et se conservent intimement mélangés en un tissu composite nouveau, auquel il a donné le nom de « tissu angiothélial ». Puis, modifiant sa conception et la précisant, il soutint que les cellules épithéliales contribuent à la formation des organes lymphoïdes en produisant les leucocytes de ces organes. Après avoir reconnu que les bourgeons épithéliaux sont une formation constante dans le développement des amygdales et des plaques de Peyer, il affirma que ces bourgeons ne restent pas adhérents à l'épithélium qui leur a donné naissance, mais qu'ils s'en séparent et deviennent des îlots épithéliaux, creux ou pleins ; autour de ceux-ci se produit le nodule lymphoïde dont ils sont en quelque sorte le noyau central formateur, et qui finit par les envelopper complètement.

Les globules blancs qu'on rencontre à la limite des deux formations épithéliale et lymphoïde ne sont pas des cellules migratrices s'acheminant vers l'épithélium, mais des éléments formés dans l'épithélium et à ses dépens et en train de gagner le tissu lymphoïde dont ils deviendront les leucocytes constitutifs. Klaatsch, Maurer, v. Davidoff admettent aussi que les globules blancs des organes lymphoïdes ont une origine épithéliale. Pour le thymus, une série d'auteurs ont soutenu une opinion analogue.

Entre la manière de voir de Stöhr et les opinions analogues sur la genèse des organes lymphoïdes (y compris le thymus) et celle d'autre part de Retterer et des autres auteurs, il y a place pour une autre conception du rôle joué par les diverticules épithéliaux dans l'édification des organes lymphoïdes annexes du tube digestif. D'une part, Stöhr a tort de se borner à constater les rapports topographiques souvent cependant très étroits qui s'établissent entre les invaginations épithéliales et les nodules lymphoïdes, sans chercher à se rendre compte de la raison d'être de ces rapports et de la formation des diverticules épithéliaux. D'autre part, les faits invoqués par Retterer et par les autres auteurs ne paraissent pas assez probants, pour entraîner la conviction dans le sens d'une participation directe des culs-de-sac épithéliaux à la constitution du tissu lymphoïde et d'une origine épithéliale des leucocytes de ce tissu. La question d'ailleurs de l'origine des leucocytes dans les organes lymphoïdes du tube digestif paraît insoluble, par le seul examen des coupes microscopiques ; car constatant le seul fait du va-et-vient leucocytaire entre le diverticule épithélial et l'organe lymphoïde, c'est une hypothèse gratuite de donner à la flèche indicatrice de ce mouvement de va-et-vient un sens plutôt qu'un autre.

Si l'on ne peut en toute sécurité reconnaître aux invaginations épithéliales le rôle que leur assigne Retterer, ce n'est pas une raison pour leur refuser toute signification dans la formation des organes lymphoïdes annexés au tube digestif. Si leur rôle histogénétique dans la production des globules blancs demeure problématique, leur valeur morphogénétique paraît indéniable.

On ne peut nier en effet que là où se différencient des nodules lymphoïdes se produisent aussi des invaginations ou des bourgeonnements de l'épithélium ; les partisans les plus déclarés de l'origine purement mésenchyma-

teuse des nodules lymphoïdes (Stöhr, Czermack) n'ont pas pu eux-mêmes méconnaître ces rapport topographiques. Les bourgeons épithéliaux paraissent avoir pour résultat de marquer d'abord la place des organes lymphoïdes et plus tard d'en régulariser la formation. Autrement dit, si les nodules lymphoïdes ne se produisent pas aux dépens des bourgeons épithéliaux, ils naissent sous leur influence et se modèlent à leur contact. Comme l'a supposé déjà Gulland, les culs-de-sac épithéliaux déterminent par action irritative de présence la prolifération mésenchymateuse et l'appel leucocytaire qui ont pour effet la formation des nodules lymphoïdes. Ils exercent sans doute sur les globules blancs des tissus profonds une influence cytotactique et agissent comme des corps étrangers enfoncés dans le mésenchyme sous-jacent. Ils sont la première raison d'être des nodules lymphoïdes. Plus tard, c'est autour de chacun d'eux que se concentrent les leucocytes sous la figure d'un nodule lymphoïde; ils représentent la maquette épithéliale de ce nodule et de l'organe lymphoïde plurinodulaire. Leur rôle morphogénétique serait comparable à celui que joue l'organe épithélial de l'émail dans la formation de la dent.

En examinant la question de la participation directe des ébauches épithéliales à la constitution des organes lymphoïdes annexes du tube digestif, nous n'avons eu jusqu'ici en vue que l'un des éléments composants du tissu de ces organes, à savoir les lymphocytes. Mais le tissu lymphoïde est formé de deux parties : le réseau et les lymphocytes, le contenant et le contenu. Après avoir discuté la genèse épithéliale des globules blancs dans les organes lymphoïdes digestifs, il faudrait envisager l'origine du réticulum de ces organes et se demander si les épithéliums du tube digestif y prennent part. La question ne s'est guère posée pour les follicules clos, les amygdales et les plaques de Peyer, mais l'a été surtout, comme on va le voir, pour le thymus.

IV. — Thymus.

1° Premier développement et constitution générale. — Si cet organe mérite, au point de vue de l'anatomie générale, la place que nous lui avons donnée ici, si sa structure définitive paraît au premier abord le ranger parmi les organes lymphoïdes, si par son développement il appartient à la catégorie des organes lymphoïdes annexes du tube digestif, il y a dans ce développement et dans cette structure assez de caractères propres pour nécessiter une étude distincte de cet organe.

Le thymus a pour origine chez les Mammifères un double bourgeon épithélial issu de la troisième paire de poches branchiales entodermiques (t. I, fig. 504). Les deux bourgeons thymiques s'allongent, leurs cellules se multipliant, pour donner deux organes embryonnaires épithéliaux, les thymus, qui descendent parallèlement l'un à l'autre le long du cou et pénètrent dans le thorax, où ils se confondent en un organe impair. Le thymus est donc à cette époque un organe épithélial, composé de lobules bourgeonnants qui se groupent plus ou moins régulièrement autour d'un axe central.

A partir de ce moment (embryon humain de la 6e semaine), le thymus épithélial va se transformer en un thymus lymphoïde. L'architecture de l'organe

lymphoïde produira essentiellement celle de l'ébauche épithéliale; sur une coupe de l'organe, on verra des nodules lymphoïdes groupés autour d'un axe irrégulièrement rameux (fig. 403). A un faible grossissement, il apparaît que l'organe est formé de deux substances d'aspect différent, comparables à la moelle et à l'écorce d'un nodule lymphoïde. La substance centrale ou moelle, plus claire, dans laquelle les éléments sont moins serrés, forme l'axe ramifié du thymus, ainsi que la partie centrale, comparable à un centre

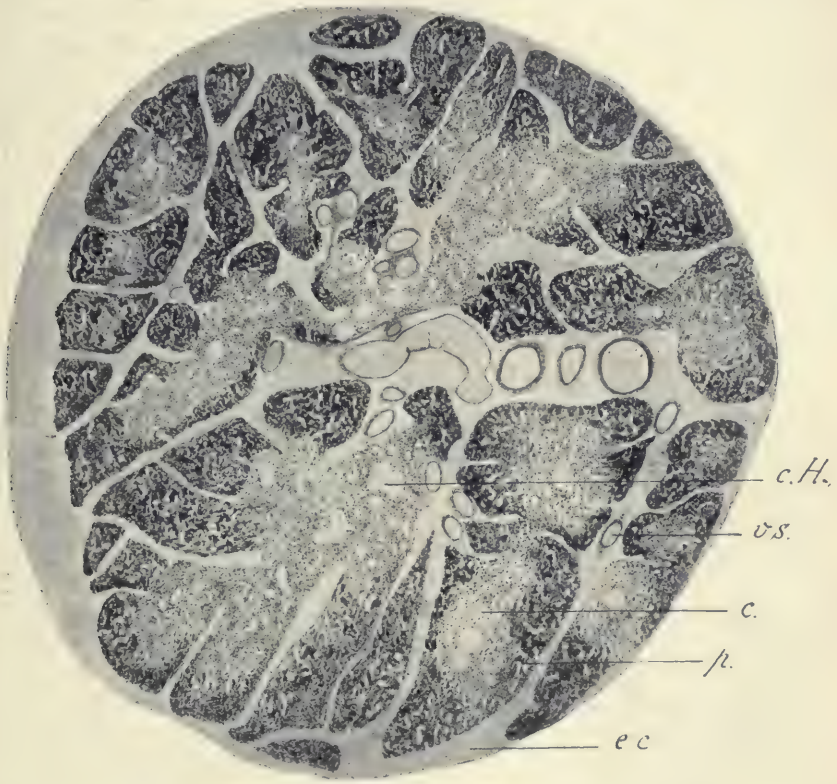

Fig. 403. — *Un lobe du thymus d'une fille nouveau-née.*
c.p, parties centrale et périphérique d'un lobule thymique.— *cH*, grand corpuscule de Hassal (toutes les taches claires situées dans les parties centrales des lobules sont des corpuscules de Hassal). *ec*, enveloppe conjonctive. — *vs*, vaisseaux sanguins. × 50.

germinatif, de chacun des nodules thymiques. Dans cette substance centrale on aperçoit aussi des corps ronds ou ovales, qui sont caractéristiques du thymus et qui sont connus sous le nom de *corpuscules de Hassal*. La substance périphérique ou écorce, qui est plus sombre et où la population cellulaire est plus dense, forme autour de chaque nodule une zone corticale. Il serait du reste inexact d'assimiler ces deux substances à la couche corticale et au centre germinatif des nodules lymphatiques ; il n'y a pas dans le thymus de centres germinatifs véritables, et c'est l'écorce qui, tout au contraire des organes lymphoïdes ordinaires, est le siège de la prolifération cellulaire (Schedel, Prenant). Le thymus est entouré par du tissu conjonctif,

qui n'est pas condensé en une capsule fibreuse et n'envoie pas de cloisons importantes dans l'intérieur du parenchyme ; il est pénétré par de nombreux vaisseaux sanguins.

2° Histogénèse du thymus. Transformation de l'ébauche épithéliale en organe lymphoïde. — A. **Origine du réticulum et des leucocytes.** — La transformation de l'ébauche épithéliale en organe lymphoïde définitif a été expliquée de deux façons différentes. Pour les uns (His, Stieda, Gulland), il y a eu substitution de leucocytes immigrés aux éléments épithéliaux, autrement dit pseudomorphose conjonctive de l'ébauche épithéliale ; réticulum et leucocytes sont d'origine étrangère à cette ébauche; les corpuscules de Hassal sont les seuls vestiges de l'épithélium primitif. Selon d'autres (Tourneux et Herrmann, Prenant, Maurer, Beard), il y a eu transformation, métamorphose du tissu épithélial en tissu lymphoïde ; les deux constituants de ce tissu, le réticulum et les lymphocytes, sont fournis par l'épithélium. Schaffer et v. Ebner défendent une opinion mixte ; les parties centrales de l'organe sont seules de provenance épithéliale ; la zone corticale des nodules est fournie par le tissu conjonctif.

Mais on ne s'est pas contenté de solutionner en bloc la question de l'origine du thymus lymphoïde ; on a examiné séparément la genèse du réticulum et celle des cellules lymphoïdes.

Le réticulum a été considéré comme de provenance conjonctive par les uns (O. Schultze, ver Eecke, Nusbaum et Prymak, Maurer). D'autres (Prenant, Beard, Hammar, Stöhr) l'ont fait, avec raison ce semble, provenir de l'épithélium, par une métamorphose comparable à celle qui donne naissance au réticulum de l'émail. Hammar a particulièrement bien suivi cette métamorphose ; il a montré la réticulation des cellules épithéliales ; les cellules, jusqu'alors serrées, s'unissent par des anastomoses en un réseau lâche. Les mailles de ce réseau épithélial sont d'abord vides ; puis, dans la zone périphérique de chaque îlot épithélial, paraissent, à l'intérieur de ces mailles, les premiers leucocytes. D'autre part, dans la partie centrale de l'îlot, les cellules épithéliales s'hypertrophient et acquièrent un gros noyau et beaucoup de protoplasma, tandis que les cellules réticulées périphériques n'éprouvent pas cette hypertrophie. De ces deux faits résulte la différenciation de deux parties : une zone corticale où prédominent les leucocytes et où le réticulum moins développé est moins apparent ; une masse centrale ou médullaire, où le réticulum épithélial forme la majeure partie du tissu. Le réticulum du thymus conserve indéfiniment la nature purement cellulaire, et ne paraît pas, contrairement à ce qui se passe pour d'autres organes lymphoïdes, élaborer de fibres conjonctives.

Quant aux lymphocytes, les uns (Schaffer, ver Eecke, v. Ebner, Goodall, Lewis) en font des éléments immigrés. Au contraire, O. Schultze, Maurer, Beard, Nusbaum et Prymak, Ghika les tiennent pour formés sur place aux dépens des cellules épithéliales. Stöhr a soutenu récemment sur ce point d'histogénèse une opinion très particulière. Pour lui les petites cellules rondes qu'on voit paraître dans le thymus en voie de développement et qu'on a prises pour des leucocytes sont de petites cellules épithéliales qui naissent sur place aux dépens de l'ébauche épithéliale primitive ; c'est seulement

ensuite et tardivement que les véritables leucocytes venus du dehors immigrent dans le thymus jusqu'alors exclusivement épithélial. D'ailleurs, chez l'adulte même, les petites cellules thymiques ont des caractères spéciaux qui ne permettent pas de les identifier simplement à des lymphocytes (Dustin et d'autres). On serait presque autorisé à en faire des éléments propres au thymus, des thymocytes.

B. **Origine et caractères des corpuscules de Hassal.** — L'origine des corpuscules de Hassal n'est pas encore parfaitement établie. L'opinion classique, soutenue par Ammon, Whatney, Prenant, Wallisch, Maurer, Nussbaum et Prymak, Hammar, Stöhr, les fait provenir de l'épithélium déjà transformé en réseau. Hammar a suivi pas à pas le mode de formation de ces corpuscules aux dépens du réticulum épithélial et leur évolution ultérieure (fig. 404). Une cellule de ce réticulum s'hypertrophie (A); les cellules épithéliales voisines se disposent autour d'elle en s'aplatissant et lui forment une sorte d'enveloppe cellulaire; ainsi naît un complexe cellulaire, le jeune corpuscule de Hassal, composé d'une cellule centrale entourée de cellules corticales aplaties (B, C). La cellule centrale ne tarde pas à éprouver des dégénérescences variées, chromatique, graisseuse, hyaline (D, F); dans ce dernier cas, elle se transforme en une substance claire de nature indéterminée.

Les cellules du corpuscule peuvent se transformer en cellules kystiques; tout autour de la vésicule intracellulaire se différencie une bordure ciliée ou en brosse (Hammar).

Les corpuscules de Hassal en dégénérescence sont pénétrés fréquemment par des leucocytes migrateurs (E, *l.*). Enfin, outre les corpuscules simples, on connaît depuis longtemps des corpuscules composés, résultant de la fusion de plusieurs organites semblables (E). L'existence de ces corpuscules composés, qui forment souvent de longs boyaux, avait inspiré à d'anciens auteurs l'hypothèse que les corps de Hassal devaient leur origine à des vaisseaux sanguins, dont l'endothélium s'était hypertrophié (Afanassieff et d'autres).

C'est qu'en effet, en regard de l'opinion la plus accréditée, il existe une autre explication, autrefois proposée par Afanassiew et soutenue depuis par Nusbaum et Machowski, vérifiée tout récemment par Dustin chez les Reptiles. Pour ces auteurs, les éléments des corpuscules de Hassal sont formés par la paroi endothéliale des vaisseaux sanguins; les corpuscules représentent, d'après Dustin, les cicatrices de vaisseaux sanguins oblitérés.

Les corpuscules de Hassal apparaissent chez le fœtus humain de 65 à 75 millimètres.

D'après Capobianco et d'autres auteurs, ils sont plus nombreux et plus gros chez les jeunes sujets ; pour Waldeyer, Wallisch et Stöhr, ils augmenteraient au contraire de nombre et de dimension avec l'âge.

Malgré les dégénérescences qu'ils subissent, et précisément parce qu'ils représentent les termes de l'évolution de parties constituantes du thymus, soit du réseau épithélial, soit des capillaires sanguins, les corpuscules de Hassal doivent être considérés comme des produits de l'activité fonctionnelle du thymus. Leur nombre et leur volume donnent la mesure de cette activité.

Les corpuscules de Hassal ne sont pas la seule forme hypertrophique et spécialisée que prennent les éléments du thymus. S. Mayer a découvert et

d'autres auteurs ont retrouvé des éléments particuliers, caractérisés par leur réfringence et par leur grande colorabilité : les uns de forme arrondie à protoplasme homogène (« cellules épithélioïdes ») ; les autres arrondis ou allongés en fibres, à protoplasma différencié en fibrilles musculaires striées (« cellules myoïdes »). L'origine exacte de ces cellules épithélioïdes et de ces curieux éléments myoïdes n'est pas encore établie ; mais ce qui est certain,

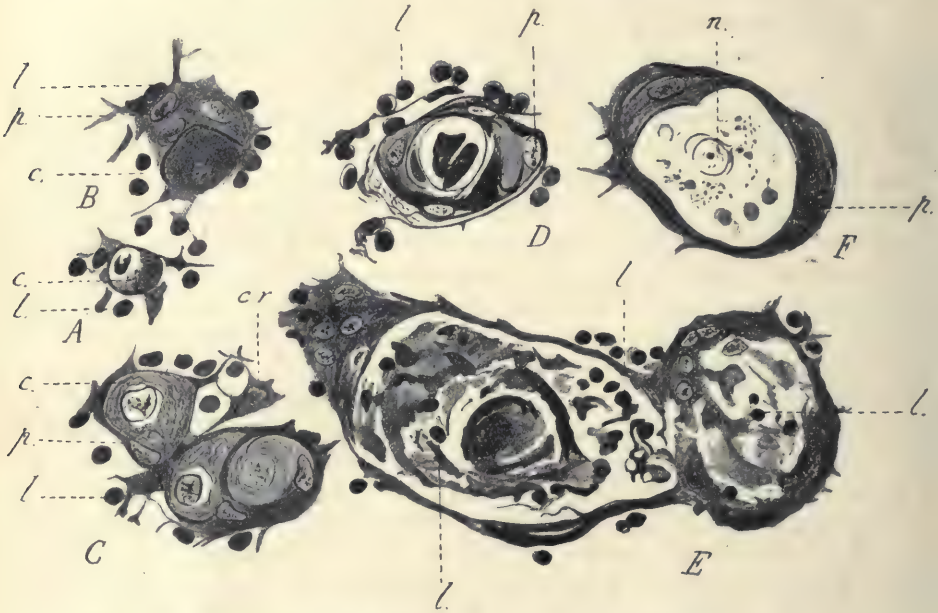

Fig. 404. — *Corpuscules de Hassal dans le thymus d'une Fille nouveau-née.*

A, début d'un corpuscule.— *c*, cellule du réticulum hypertrophiée et à noyau dégénéré, destinée à devenir une cellule centrale du corpuscule.— *l*, lymphocytes environnants. — B, Corpuscule de Hassal composé : d'une grosse cellule *c* en voie de dégénérescence (future cellule centrale) et de plusieurs autres éléments *p* qui deviendront les cellules périphériques ; à côté du corpuscule, quelques lymphocytes *l*. — C, deux corpuscules voisins ; l'un ne comprend qu'une cellule centrale *c* et un élément périphérique *p* ; l'autre renferme deux cellules centrales, et une cellule périphérique *p* ; remarquer la structure filamenteuse du cytoplasme des cellules centrales ; *cr*, cellules du réticulum. — D, corpuscule de Hassal à couches concentriques renfermant une cavité qui contient deux mottes très colorées résultant de la dégénérescence hyaline de deux cellules centrales ; *p*, noyaux des cellules périphériques ; *l*, lymphocytes. — E, deux corpuscules voisins forment ensemble un corpuscule composé ; ils renferment des débris de cellules détruites et des lymphocytes immigrés, *l*. — F, corpuscule presque vide, avec enveloppe à structure filamenteuse concentrique et noyaux des cellules périphériques *p*, avec contenu grumeleux et les vestiges d'un noyau, *n*. × 250.

c'est qu'ils représentent deux formes seulement et non deux espèces cellulaires distinctes. Ce qui est sûr aussi, c'est qu'ils sont apparentés aux éléments des corpuscules de Hassal et qu'ils sont de même provenance qu'eux (Dustin, Worms et Pigache). Pour Pensa et Hammar, ils proviennent du réticulum épithélial, selon Dustin des cellules des capillaires néoformés. D'après ce dernier, leur abondance est variable suivant l'état d'activité fonctionnelle de l'organe, dont ils sont un critérium très sûr. Leur nombre est certainement sujet à des variations saisonnières ; pendant la période hivernale, ou de dépression, où le thymus est envahi par des vaisseaux sanguins et du tissu conjonctif, ce nombre est diminué ; dans la période estivale ou

d'activité, en même temps que les éléments thymiques se détruisent, les épithélioïdes et les myoïdes apparaissent en plus grand nombre.

D'après ce qui précède, par le caractère spécial de ses petites cellules, qui ne sont qu'approximativement comparables à des lymphocytes, par la présence des corpuscules de Hassal ainsi que des épithélioïdes et myoïdes, le thymus apparaît comme un organe *sui generis* dont la place parmi les organes lymphoïdes est discutable et n'est que provisoire.

3° Involution du thymus. — Le thymus éprouve une involution, qui peut être : soit accidentelle, due à l'inanition et à la maladie ; soit normale, survenant avec l'âge (Hammar). Dans les deux cas, les petites cellules disparaissent d'abord ; et par suite la structure réticulée épithéliale reparaît avec plus de netteté. Puis le réseau épithélial dégénère ; il se produit des séquestres parenchymateux. A mesure que disparaît le tissu spécifique du thymus, il est remplacé par du tissu conjonctif adipeux dont l'origine n'est pas bien fixée ; d'après Sultan et Lochte, il proviendrait du parenchyme même de l'organe; mais selon Waldeyer et la plupart des auteurs, il a son origine dans le tissu conjonctif interlobulaire du thymus.

Les phénomènes sont les mêmes dans les cas d'involution accidentelle et dans l'involution sénile ; ils ont seulement un caractère aigu dans la première et une marche lente dans la seconde. La structure du thymus est altérable ; quelques jours de jeûne suffisent pour produire dans la zone corticale une notable diminution du nombre des petites cellules. Des deux éléments constituants du thymus, les petites cellules sont donc les moins stables, le réticulum épithélial est le plus fixe.

On n'est pas encore fixé sur l'âge auquel survient l'involution normale du thymus. Tandis qu'on avait placé à l'âge de trois ou quatre ans le point culminant de l'évolution du thymus, Hammar affirme que le maximum de poids du thymus n'est atteint qu'à la puberté (14-16 ans). Les observations de Söderlund et Backman sur le Lapin concordent pour établir le synchronisme de la puberté et du maximum de développement du thymus. A partir de ce moment, le thymus continue à fonctionner jusqu'à un âge beaucoup plus avancé qu'on ne l'admet généralement. Ce n'est que tout à fait tardivement qu'il est à peu près complètement transformé en un corps adipeux. Encore est-il établi (par Waldeyer, Sultan, Hammar et d'autres) que dans ce corps graisseux se conservent longtemps encore des restes localisés ou diffus du parenchyme thymique.

CHAPITRE VII

Vaisseaux et nerfs du tractus intestinal (œsophage, estomac, intestin).

I. — Vaisseaux sanguins et lymphatiques de l'estomac et de l'intestin.

1° Vaisseaux de l'estomac. — A. **Vaisseaux sanguins.** — Les artères de l'estomac, après avoir traversé la tunique musculaire et lui avoir donné des branches, parviennent dans la couche celluleuse ou sous-muqueuse. Là, elles émettent des branches ascendantes destinées à la muqueuse et à ses glandes et des rameaux récurrents ou descendants pour la tunique musculaire. Les artérioles ascendantes traversent la couche musculaire muqueuse et se résolvent en capillaires. Ceux-ci forment autour des tubes glandulaires un réseau à mailles verticales très étroites, qui monte jusqu'au-dessous de l'épithélium superficiel, entre les orifices glandulaires, et forme là une nappe vasculaire puissante. De cette nappe superficielle naissent des veinules qui, traversant le chorion, constituent dans la tunique celluleuse un plexus sous-muqueux dont les rameaux efférents suivent à peu près le trajet des artères.



Fig. 405. — *Coupe schématique de la paroi stomacale, montrant la disposition générale des lymphatiques.*

a.i., ampoules initiales situées dans les cloisons qui séparent les cryptes glandulaires. — *r.p.*, réseaux périglandulaires. — *r.s.m.*, réseau sous-muqueux, — *r.i.*, réseau intermusculaire. — *r.s.p.*, réseau sous-péritonéal. D'après Cunéo.

B. **Vaisseaux lymphatiques.** — Les lymphatiques, étudiés par Cunéo, naissent à la surface interne de l'estomac, au-dessous de l'épithélium et entre les orifices glandulaires, par des ampoules initiales (fig. 405). Les lymphatiques qui contiennent ces ampoules descendent entre les glandes, échangeant entre eux de fréquentes anastomoses et formant ainsi autour des tubes glandulaires des réseaux périglandulaires. Ils se rendent à un réseau lymphatique sous-glandulaire, d'où de courts canaux amènent la lymphe à

un réseau sous-muqueux formé de gros troncs lymphatiques Des branches, qui traversent le musculeuse et reçoivent les affluents lymphatiques venus d'un réseau intermusculaire, unissent ce réseau sous-muqueux à un autre réseau sous-séreux.

2° Vaisseaux de l'intestin. — A. **Vaisseaux sanguins**. — Les artères de l'intestin, après avoir fourni quelques branches à la séreuse, forment dans la tunique musculaire un réseau dont les mailles allongées sont parallèles à la direction des fibres musculaires. Arrivées dans la tunique sous-muqueuse, elles constituent un réseau dont les travées sont disposées en étoiles (« réseau de Heller »). Les artérioles issues de ce réseau montent dans la tunique muqueuse, et fournissent les capillaires des glandes et ceux des villosités. Les premiers se disposent autour des tubes glandulaires en réseaux périglandulaires et en anneaux autour des orifices des glandes.

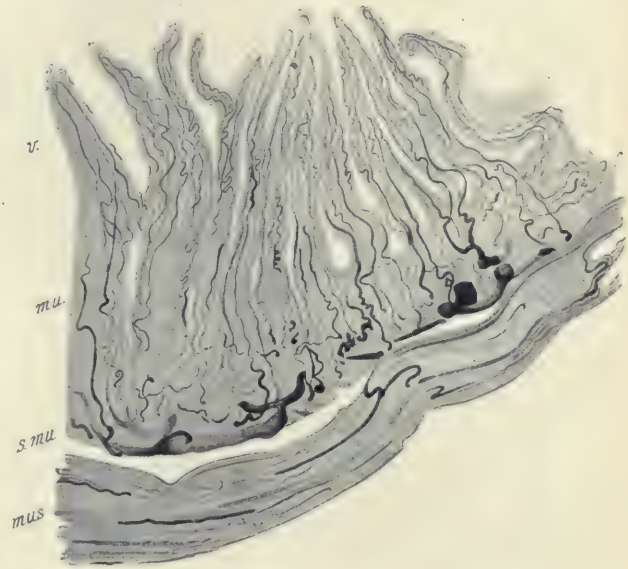

Fig. 406. — *Coupe de l'intestin grêle du Chat. Injection des vaisseaux sanguins.*

mus, musculeuse. — *smu*, sous-muqueuse avec gros troncs vasculaires. — *mu*, muqueuse. — *v*, villosités. × 40.

Les vaisseaux des follicules clos et des plaques de Peyer proviennent d'artérioles qui entourent les follicules isolés et qui, dans les plaques de Peyer, se distribuent dans les cloisons qui séparent les follicules les uns des autres. De ces artérioles partent des capillaires radiés qui pénètrent dans l'intérieur des follicules et convergent vers le centre de ceux-ci, en contractant de nombreuses anastomoses entre eux, puis reviennent vers la périphérie du follicule, décrivant ainsi des anses à sommet central. La vascularisation des villosités nous est déjà en partie connue. La villosité ne reçoit, en général, qu'une seule artériole, qui gagne l'extrémité libre de l'organe, en émettant un grand nombre de capillaires, et qui, parvenue au sommet de la villosité, se recourbe en anse en s'épanouissant en un riche réseau capillaire, à mailles allongées, situé juste au-dessous de la couche épithéliale. Les villosités lamelleuses sont alimentées par plusieurs artérioles. Les réseaux capillaires des villosités et les réseaux périglandulaires communiquent ensemble au niveau des orifices glandulaires, à la base des villosités.

Les veines ramènent le sang des réseaux capillaires intravilleux et péri-

glandulaires, de ceux des follicules clos et des plaques de Peyer, des tuniques sous-muqueuse, musculeuse et séreuse. Chaque villosité loge une veinule qui naît au sommet même ou plus ou moins près de la base de la villosité, et qui, dans son trajet, reçoit les capillaires disposés en anneau autour des orifices glandulaires. Les villosités lamelleuses sont desservies par plusieurs veinules. Après avoir reçu les affluents veineux venus des follicules clos et des plaques de Peyer, les veines forment dans la sous-muqueuse un vaste réseau. De ce dernier naissent des troncs veineux qui traversent la musculeuse, se grossissent des canaux veineux formés par les réseaux capillaires intramusculaires et parviennent dans le tissu sous-séreux, d'où ils gagnent les gros troncs veineux du mésentère.

B. **Vaisseaux lymphatiques.** — Les lymphatiques de l'intestin, appelés *chylifères* dans l'intestin grêle, ont été décrits par His, Frey, Auerbach. Les radicules de ces lymphatiques sont les chylifères centraux qui occupent chacun l'axe d'une villosité et qui ont été décrits plus haut. Ces chylifères forment par leur réunion un réseau lymphatique situé au-dessous de la musculaire muqueuse, qui reçoit aussi des affluents lymphatiques venus de réseaux distribués à la base des villosités et autour des orifices des glandes de Lieberkühn. Au niveau des follicules clos et des plaques de Peyer, les lymphatiques entourent la zone moyenne de chaque follicule d'un réseau circulaire qui communique largement avec les réseaux fournis par les chylifères des villosités et avec les réseaux périglandulaires ; le réseau périfolliculaire, développé souvent en véritables sinus lymphatiques, circonscrit les parties latérales et la base des follicules et se déverse par des canaux efférents dans le réseau lymphatique plus profond (fig. 405). Celui-ci, qui reçoit tous les capillaires lymphatiques de la muqueuse, occupe la tunique sous-muqueuse ; il est formé de canaux plus ou moins larges, qui enveloppent souvent les vaisseaux sanguins à la manière de gaines lymphatiques périvasculaires. Il en part des troncs lymphatiques qui traversent la tunique musculaire, et débouchent dans un système de canaux lymphatiques sous-séreux. Dans leur parcours à travers la tunique musculaire, ils se sont grossis de vaisseaux fournis par deux ou plusieurs réseaux situés dans l'épaisseur de cette tunique, où ils accompagnent les travées du plexus nerveux intermusculaire qui sera décrit ci-dessous. La disposition des lymphatiques de l'intestin est, en somme, la même dans son ensemble, que celle des lymphatiques de la paroi stomacale.

II. — Nerfs du tractus intestinal (œsophage, estomac, intestin).

1° Disposition générale. Plexus nerveux d'Auerbach et de Meissner. — Les nerfs de l'œsophage, de l'estomac et de l'intestin proviennent des nerfs vagues ou pneumogastriques et du sympathique, ceux de l'estomac et de l'intestin par l'intermédiaire du plexus solaire et du plexus cœliaque. Ils forment dans la paroi du tube digestif deux plexus très développés, pourvus de ganglions microscopiques.

L'un de ces plexus est situé dans l'épaisseur de la tunique musculaire

entre les deux couches transversale et longitudinale de cette tunique, à laquelle il se distribue ; c'est le *plexus myentérique* ou *d'Auerbach*. Les mailles de ce plexus sont quadrangulaires ; les ganglions, de forme polygonale irrégulière, occupent les nœuds du plexus. Des travées principales se détachent des filets plus fins qui forment dans les plus grosses mailles du plexus principal un plexus secondaire plus délicat. Chaque ganglion nerveux est entouré d'un réseau vasculaire, et les travées du plexus principal sont accompagnées chacune par un vaisseau satellite.

Le second plexus siège dans la tunique sous-muqueuse ou celluleuse ; il

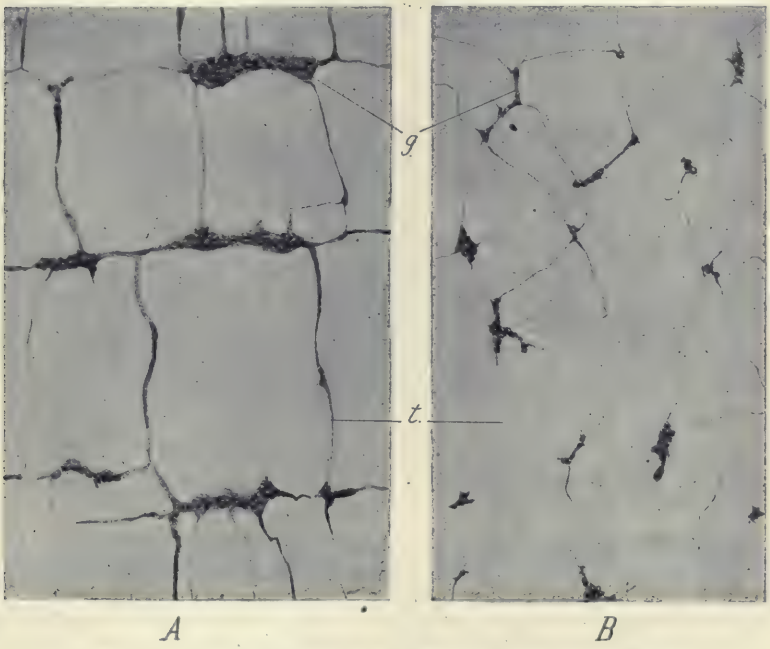

FIG. 407. — *Plexus d'Auerbach et de Meissner dans l'intestin du Rat.*

A, plexus d'Auerbach. — B, plexus de Meissner. — *g*, renflements ganglionnaires. — *t*, travées du plexus. Les éléments non nerveux qui forment le fond de la préparation ont été négligés dans le dessin. × 60.

donne des filets aux différentes parties de la muqueuse : à la musculaire muqueuse, aux glandes de l'estomac et de l'intestin, aux villosités intestinales ; on lui donne le nom de *plexus de Meissner*. Ses mailles sont de forme plus irrégulière que dans le plexus d'Auerbach ; les ganglions, situés aux nœuds du plexus, sont plus petits que ceux du plexus myentérique et affectent volontiers une forme triangulaire.

Les deux plexus sont réunis par des nerfs qui du premier se rendent au second.

Les cellules ganglionnaires de ces plexus présentent sur les préparations ordinaires une forme polygonale analogue à celle des cellules nerveuses du grand sympathique. Longtemps, on s'est contenté de leur attribuer comme forme réelle la forme multipolaire. Leurs multiples prolongements étaient considérés par RAMÓN Y CAJAL et KÖLLIKER comme ayant tous le ca-

ractère d'axones. Kölliker pensait même pouvoir, avec une de ces cellules et deux de ses prolongements, l'un terminé dans la villosité et recevant des impressions sensibles, l'autre aboutissant aux fibres contractiles de la musculaire muqueuse ou de la villosité, constituer un arc réflexe complet. De l'étude que Dogiel a faite des cellules des deux plexus nerveux, il conclut qu'elles ne diffèrent pas des cellules des autres ganglions sympathiques et, comme elles, possèdent deux sortes de prolongements, plusieurs dendrites et un axone. Les dendrites forment par leurs ramifications un plexus entre les cellules ganglionnaires et à la périphérie du ganglion. Ramón y Cajal a vu ceux d'une cellule s'appliquer sur une autre cellule et l'entourer d'un « nid péricellulaire ». Dogiel croit que c'est là une disposition spéciale aux

Fig. 408. — *Ganglion du plexus d'Auerbach du Cobaye.*

Figure composée d'après plusieurs dessins. Coloration par le bleu de méthylène. — *cs*, cellules sympathiques. — *d*, dendrites dont quelques-uns vont entourer le corps de cellules sympathiques voisines *c*, qui n'ont pas été colorées et ne sont reconnaissables que par leur pigment grenu. — *a*, axone entrant dans la constitution des nerfs *n*, qui forment les travées du plexus et relient les ganglions entre eux. — *fr*, fibres de Remak formant les nerfs du plexus et traversant les ganglions. — *fpc*, fibres à terminaison péricellulaire entourant des cellules du ganglion non colorées par le réactif. — *ce*, cellules étoilées de Cajal. D'après Dogiel.

cellules de la périphérie du ganglion, et De Witt la considère comme une illusion. Quant à l'axone, il se prolonge par une fibre de Remak amyélinique, qui entre dans la composition des travées du plexus. Dogiel, dans un travail plus récent, a distingué trois types différents de cellules ganglionnaires qui se caractérisent par la destinée de leurs prolongements dendritiques.

Parmi les fibres qui forment les travées des plexus et qui traversent les ganglions, les unes sont des fibres de Remak et leurs collatérales (Dogiel, Huber). Les autres sont des fibres variqueuses qui forment autour des cellules ganglionnaires des plexus serrés, terminés à la surface de ces cellules par de petits boutons ; une seule fibre peut entourer successivement ainsi plusieurs cellules. Quant à l'origine de ces fibres à terminaison péricellulaire, on ne sait si elles sont les axones de cellules d'autres ganglions, si elles proviennent du sympathique (Cajal) ou du système cérébro-spinal (De Witt).

Les ganglions de l'estomac et de l'intestin reçoivent deux sortes de fibres nerveuses : des fibres sympathiques sans myéline, et des fibres qui sont pourvues de myéline mais qui se sont dépouillées de leur gaine myélinique avant de pénétrer dans le renflement ganglionnaire (Dogiel, Huber). Dans ceux de l'œsophage, les cellules sont reliées, d'après De Witt, au système cérébro-spinal par des fibres myéliniques qui se terminent par des corbeilles terminales autour du corps cellulaire.

De Witt a établi que les cellules ganglionnaires des plexus de l'œsophage sont des éléments multipolaires, dont le cylindre-axe parvient dans d'autres ganglions sympathiques ou dans les ganglions spinaux, tandis que la terminaison des dendrites n'a pu être déterminée.

2° Nerfs de la tunique musculaire. — Les nerfs moteurs qui animent les muscles striés proviennent des cylindres d'axe de cellules radiculaires situées dans la moelle épinière (De Witt).

Les nerfs de la tunique musculeuse de l'estomac et de l'intestin se déta-

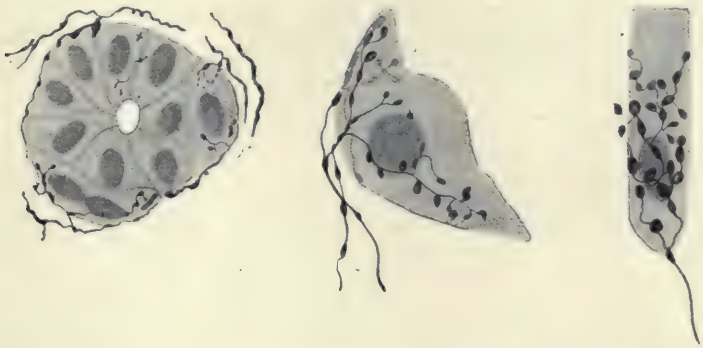

Fig. 409. — *Terminaisons nerveuses sensibles dans les glandes gastriques du Chien.*
De gauche à droite : Coupe transversale d'un tube glandulaire. — Cellule bordante. — Cellule principale. D'après Kytmanow. × 500.

chent, à angle droit, du plexus d'Auerbach et s'enfoncent dans cette tunique. Ils donnent, d'après E. Müller, deux sortes de filets : les uns vont se joindre aux travées du plexus de Meissner ; les autres se distribuent à la tunique musculaire, y forment un plexus, qui émet des fibrilles terminales pour les fibres musculaires ; ces fibrilles se terminent contre les éléments musculaires par de petits boutons.

3° Nerfs de la tunique muqueuse. — Dans l'estomac et l'intestin, les nerfs de la muqueuse ont été étudiés par E. Müller, Kytmanow pour l'estomac, par E. Müller, Berkley, Ramón y Cajal pour l'intestin.

Ceux de l'estomac forment des plexus nerveux, situés au-dessous des glandes, dans la zone sous-glandulaire du chorion, et entre les glandes, dans les prolongements interglandulaires du chorion ; ces plexus renfermeraient, selon Kytmanow, de petites cellules multipolaires. Les filets nerveux terminaux abordent l'épithélium superficiel et celui des glandes ; ils se terminent entre les cellules glandulaires (cellules principales et bordantes)

et à leur surface par des extrémités libres en bouton (E. Müller, Kytmanow, Malischew), mais ils ne pénètrent pas dans l'intérieur de ces cellules (fig. 409).

Les nerfs de la muqueuse intestinale, partis du plexus de Meissner, aboutissent, d'après E. Müller et Berkley, à deux sortes de plexus, reliés d'ailleurs entre eux : les plexus des glandes de Lieberkühn et les plexus des villosités. Chemin faisant, ces nerfs abandonnent des rameaux aux fibres musculaires de la paroi des vaisseaux et à celles de la couche musculaire muqueuse. Les plexus glandulaires entourent les glandes et émettent des filets qui s'appliquent contre les cellules glandulaires sans pénétrer dans l'intérieur de la glande. La villosité est riche en nerfs qui la parcourent de la base au sommet et qui y forment des réseaux. Les fibres nerveuses sont plus serrées dans l'axe de la villosité autour des vaisseaux sanguins et du chylifère, d'une part, au-dessous de l'épithélium, d'autre part. Les fibres sous-épithéliales se terminent, d'après Berkley, par des nodosités autour de l'épithélium, mais non entre et moins encore dans les cellules épithéliales. Ramón y Cajal et E. Müller, après Drasch, Fusari et Panasci, ont décrit dans les villosités des cellules nerveuses étoilées que Cajal a trouvées aussi dans les ganglions des plexus (fig. 408, *c.e.*); mais Berkley les considère comme des terminaisons nerveuses spéciales, et Dogiel leur refuse la nature nerveuse.

LIVRE X

GLANDES

CHAPITRE PREMIER

Les glandes en général.

I. — Les cellules et la fonction glandulaires (1).

1° Fonction glandulaire. — La *propriété sécrétrice* générale, dont jouissent toutes les cellules de l'organisme, devient une *fonction glandulaire* dans des cellules spéciales, les *cellules glandulaires*, vouées à un rôle exclusivement nutritif.

Le phénomène sécréteur se passe en trois temps : c'est d'abord la prise de la substance dans le milieu ambiant ; puis vient la transformation de la substance qui est, en quelque sorte, assimilée par la cellule ; dans une troisième phase, il y a séparation de cette substance d'avec le protoplasma cellulaire, il y a sécrétion intracellulaire. La matière sécrétée ainsi devient alors visible dans la cellule, où elle forme le *produit de sécrétion*. La sécrétion étant un phénomène d'ordre purement physique, la forme du matériel sécrété, prévue par les lois physiques de la tension superficielle, sera habituellement la forme sphérique, de gouttelettes, de grains (gouttes et grains de sécrétion). La sécrétion étant un phénomène chimique, consistant en une série de réactions qui aboutissent au produit de sécrétion définitif, la transformation de la substance prise au milieu en substance sécrétée dans la cellule sera graduelle et représentée par une série de formes ou d'étapes successives de cette substance. Ces états intermédiaires du matériel sécrété ne doivent, d'ailleurs, pas être considérés comme étrangers au protoplasma, qui serait, en quelque sorte, le bâtiment, l'usine où se fabriquent les substances de sécrétion ; c'est à peine même s'il est satisfaisant de considérer le protoplasma comme l'ouvrier dont le travail pro-

(1) Nous ne ferons que rappeler, dans cet article, sans détails et sans citations d'auteurs, les données de cytologie générale nécessaires, comme introduction à l'étude des organes glandulaires.

duit ces substances. Il vaut mieux dire que c'est le protoplasma lui-même, chargé des principes qu'il a puisés dans le milieu extérieur, qui se transforme, plutôt qu'il ne transforme.

Mais le phénomène de sécrétion n'est un acte glandulaire, une fonction cellulaire qu'à une condition : c'est que la cellule n'exerce pas la propriété sécrétrice pour son propre compte, et que l'organisme entier en bénéficie. Il faut donc que le produit sécrété, qu'il soit utile ou qu'il soit nuisible ou tout au moins inutile, quitte la cellule, pour être distribué dans le corps s'il est utile, pour être éliminé de l'organisme si son inutilité ou sa nocivité exigent son élimination. Il faut qu'en un mot le produit sécrété dans la cellule soit excrété hors de cette cellule ; il faut que l'*excrétion* couronne la sécrétion, pour que l'acte sécréteur ait la valeur d'une fonction glandulaire.

2° Caractères structuraux des cellules glandulaires. — Les cellules glandulaires posséderont donc d'abord tous les caractères généraux des éléments qui sécrètent, et offriront encore des traits physiognomoniques de la fonction glandulaire.

Les caractères généraux des cellules sécrétrices résident, d'une part, dans les aspects que prend le protoplasma en voie d'élaboration ou plus exactement de transformation sécrétoire, d'autre part dans la forme même des produits sécrétés dans le corps de la cellule.

Quelques-uns seulement des aspects que revêt le protoplasma sécréteur sont connus ; encore est-il actuellement impossible de sérier ces aspects pour en faire autant d'étapes successives de la transformation protoplasmique.

On connaît, dans un grand nombre de cellules sécrétrices, des formations filamenteuses particulières, constituées par un protoplasma plus dense et colorable électivement, dont l'apparition coïncide avec la période de préparation à la sécrétion, avec le maximum, par conséquent, de l'activité sécrétrice. Ces formations ont été désignées par Garnier, P. et M. Bouin sous le nom d'*ergastoplasma*, c'est-à-dire de protoplasma élaborateur, supposant qu'elles étaient constituées par un protoplasma spécial, qui représenterait soit une substance particulièrement active dans la sécrétion, soit tout au moins un des termes de la transformation du protoplasma et, en quelque sorte, une matière préparatoire du produit de sécrétion définitif.

Il se présente sous des aspects variables, que caractérisent autant d'expressions plus ou moins parfaitement synonymes. Dans les cellules glandulaires du pancréas, des glandes salivaires, des glandes gastriques, etc., on le trouve sous la forme de « filaments basaux » découverts par Solger, généralement épais et flexueux, colorables électivement, disposés en petits faisceaux dans la zone basale de la cellule, entre le noyau et la périphérie de l'élément (fig. 410). Dans les cellules glandulaires du rein, l'ergastoplasme affecte une forme un peu différente ; ce sont des « bâtonnets » parallèles les uns aux autres, que R. Heidenhain, en les découvrant, avait considérés comme indépendants du reste du cytoplasme ; d'après les travaux récents ces bâtonnets ne sont qu'une variété d'ergastoplasme. On trouve aussi l'ergastoplasme sous l'aspect de corps volumineux, qui, par leurs affinités tinc-

toriales et par leur forme, rappellent les chromosomes du noyau; aussi, certains auteurs les ont-ils désignés sous le nom de « cytosomes » ou sous celui de « pseudo-chromosomes » (M. Heidenhain). Enfin, il arrive souvent que le protoplasma différencié forme des filaments moniliformes composés de grains sériés (« chondriomites », c'est-à-dire filaments de grains) capables de se résoudre en leurs granules constitutifs ou « mitochondries » (Benda) (voir t. I, p. 61), chondriomites et mitochondries colorables avec élection. On ne sait pas si ces formations diverses, et d'autres encore qu'il faudrait citer, sont distinctes les unes des autres, représentent des phases successives de l'évolution d'un même protoplasma supérieur et fonctionnel, ou même coïncident. La question s'est surtout posée pour la comparaison de l'ergastoplasme et des mitochondries.

Une autre formation, qui se rencontre dans beaucoup de cellules glandulaires, est connue depuis longtemps sous les noms de *corps paranucléaire* (*Nebenkern*, *Nebenkörper* « noyau accessoire », « corps accessoire », « paranucléus », « parasome »). Ce corps se présente dans une cellule glandulaire telle que celle du pancréas (fig. 410, *c.p.*) sous l'aspect d'une masse volumineuse, réfringente, dont l'affinité tinctoriale n'est ni celle du cytoplasme ordinaire ni celle de la chromatine nucléaire et peut se rapprocher de celle de l'ergastoplasme. Il affecte une situation et des formes variables; tantôt il est appliqué contre le noyau auquel il forme une sorte de calotte ; ailleurs, il siège au milieu des filaments basaux ergastoplasmiques. Son origine est encore très discutée : les uns le font dériver du noyau, dont il serait un bourgeon secondairement modifié ; pour d'autres, il se formerait de toutes pièces dans le protoplasma et serait plus spécialement un produit de transformation des filaments ergastoplasmiques. Sa destinée n'est pas mieux établie ; car il n'est nullement prouvé que les matériaux de sécrétion soient, comme l'ont voulu certains auteurs, le produit de sa désagrégation.

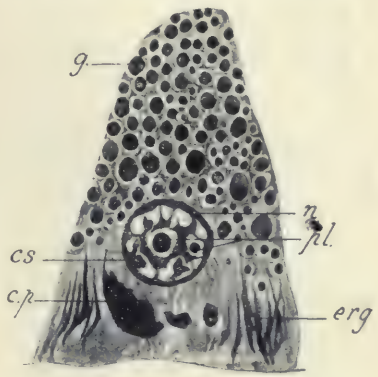

Fig. 410. — *Cellule glandulaire du pancréas de la Salamandre.*

n, noyau. — *cs*, caryosomes. — *pl*, plasmosomes — *cp*, corps paranucléaire ou *Nebenkörper*. — *erg*, filaments ergastoplasmiques. — *g*, grains de sécrétion. × 500.

Un autre détail structural doit encore être signalé. C'est la présence dans les cellules sécrétrices les plus diverses et notamment dans les cellules glandulaires (foie, cellules principales des glandes gastriques, capsules surrénale, etc.) de canaux intracellulaires, découverts par Holmgren et décrits par lui comme « canalicules du suc » (voir t. I, p. 186). Ce sont, en général, des espaces allongés, dépourvus de paroi propre (fig. 411) ; ils sont situés dans la zone de la cellule qui renferme aussi le protoplasma différencié en ergastoplasme ou mitochondries. D'après Holmgren, ils seraient dus à la liquéfaction de prolongements très délicats (« trophosponge ») que des cellules voisines enverraient dans l'intérieur du corps cellulaire, et ils représenteraient fonctionnellement des espaces plasmatiques par lesquels les sucs

nutritifs parviendraient à la cellule. Que ces canalicules soient réels ou que, comme l'ont prétendu certains auteurs, ils ne soient dus qu'à des artefacts, ils n'en sont pas moins un dispositif assez caractéristique des cellules sécrétrices et spécialement glandulaires.

On peut rapprocher des canalicules de Holmgren, sinon leur identifier, les « appareils réticulés » que Negri et v. Bergen ont mis en évidence par la réaction noire (de Golgi-Veratti) dans la zone apicale de nombreuses cellules glandulaires (de la parotide, du pancréas, de l'épididyme) et d'autres cellules encore.

Fig. 411. — *Fond d'une glande œsophagienne du Triton (cellules avec grains).*

cs, cellules sécrétrices occupant le fond de la glande, bourrées de grains; à ce stade de la sécrétion l'ergastoplasme n'est pas visible. — *ce*, cellules de nature muqueuse formant le canal excréteur de la glande. × 370.

Mais l'attribut réellement distinctif des cellules glandulaires et, en général, de tout élément sécréteur, ce sera, bien entendu, le produit de sécrétion lui-même.

La forme habituelle du produit est celle de *grains* ou de *gouttelettes* (fig. 411). Ces grains ou gouttes ne sont pas un artifice de préparation, car ils sont visibles à l'état frais (Jouvenel). Ce n'est, d'ailleurs, pas la seule forme qu'on puisse observer; on trouve aussi des filaments; le produit de sécrétion peut aussi cristalliser à l'intérieur de la cellule.

Les grains de sécrétion subissent une évolution et une maturation qui les amènent progressivement à l'état definitif et qu'ont étudiées plusieurs auteurs, dont Metzner récemment. D'abord très petits, ces grains grossissent; en même temps, ils subissent des modifications chimiques qui se traduisent par des différences de coloration.

Les granula d'Altmann ou plastes peuvent être considérés comme la forme banale et commune à toutes les glandes, semblable dans toutes, à partir de laquelle le grain de sécrétion évolue dans des directions divergentes pour chacune d'elles, pour le pancréas, la glande parotide, la thyroïde, etc.

Le matériel sécrété dans la cellule et le produit parfait excrété hors de la cellule sont ou non identiques. Le premier cas est le plus rare. Le plus souvent, les dépôts cellulaires doivent encore subir, avant de quitter la cellule et d'être éliminés, des transformations importantes, dont il sera question tout à l'heure. Ils sont sécrétés sous la forme d'une substance encore imparfaite, d'un *prézymogène*, qui se complétera ensuite en un *zymogène*; celui-ci ne deviendra la *zymine* ou ferment définitif qu'une fois excrété.

Nous avons examiné déjà (t. I, p. 486) la question de savoir si les cellules

glandulaires sont ou non aptes à la division. Il faut distinguer à cet égard entre les deux processus de division, la mitose et l'amitose. Le premier est seul régénératif et multiplicateur. Le second paraît lié à l'activité sécrétrice de la cellule glandulaire. Au sujet de l'existence de la mitose dans les cellules glandulaires, il convient de reproduire les réserves que nous avons faites alors. Il n'est nullement prouvé qu'une cellule étant réellement en état de sécrétion, et non pas seulement remplie par le produit déjà sécrété et accumulé dans son intérieur, soit capable de se diviser mitotiquement. Les amitoses au contraire ont été maintes fois constatées dans les cellules les plus variées par nombre d'auteurs. Le résultat est la formation de cellules binucléées ou multinucléées, dont la présence paraît liée à une activité plus grande de l'organe glandulaire; la multiplication nucléaire a en effet comme conséquence l'augmentation de la surface des échanges nucléo-cytoplasmiques et par suite la suractivité du processus sécrétoire.

3° Mécanisme de la sécrétion glandulaire. — A. **Sécrétion.** — Le mécanisme de la sécrétion glandulaire peut être compris de deux façons différentes. On a pu croire d'abord que les cellules glandulaires se détruisaient pour former le produit sécrété ; le lait par exemple était dû à la dégénérescence graisseuse et à la fonte des cellules de la glande mammaire. Cette opinion dut, devant l'évidence des faits, faire place à une autre, diamétralement opposée à la première; tandis que la sécrétion était considérée comme le résultat de la dégénérescence et de la mort de la cellule, avec l'interprétation nouvelle, au contraire, elle apparaissait comme un phénomène vital, comme la manifestation de l'activité de la cellule. A un certain moment, les deux interprétations se trouvèrent en présence, admises l'une et l'autre pour des glandes différentes. C'est ainsi que Ranvier distingua deux catégories de glandes et de cellules glandulaires : les unes dites « holocrines », où les cellules dégénérées et nécrosées forment elles-mêmes tout entières le produit de sécrétion (glande mammaire, glandes sébacées de la peau, etc.); les autres nommées « mérocrines », parce qu'une partie seulement d'elles-mêmes forme le produit de sécrétion, si bien que la cellule ne disparaît pas avec la sécrétion, mais continue de vivre et peut, après avoir sécrété et excrété son produit, recommencer un nouveau cycle (la plupart des glandes). Il est probable (voir t. I, p. 490) qu'il n'y a pas entre les deux catégories holocrine et mérocrine la distinction tranchée qu'on a voulu établir, en ce sens tout au moins que la sécrétion demeure dans tous les cas un phénomène actif de la vie cellulaire.

Les phases successives du phénomène de la sécrétion ne sont pas encore connues; on ne dispose, pour reconstituer le processus sécréteur dans sa continuité, que de faits épars, dont voici les principaux. Il est probable tout d'abord que les granula d'Altmann (t. I, p. 52) représentent, dans les éléments glandulaires, la forme banale et commune à tous et aussi un état préparatoire du produit de sécrétion, qu'il s'agisse d'une cellule glandulaire graisseuse ou d'une cellule glandulaire séreuse des glandes salivaires. Mais les granula d'Altmann sont-ils un point de départ? On a pensé qu'ils sont eux-mêmes précédés, et plusieurs auteurs ont considéré les granula comme formés par des mitochondries grossies. En second lieu, comme

l'apparition des formations ergastoplasmiques précède le dépôt des produits sécrétés, comme c'est au moment où l'ergastoplasme est le plus développé, le mieux colorable, que l'activité cellulaire est le plus grande, on peut penser que le matériel de sécrétion se forme sous l'influence sinon aux dépens de cet ergastoplasma. On peut du reste se représenter de trois façons différentes la signification fonctionnelle de cet ergastoplasme ; on peut en faire un protoplasma spécial, différencié en vue d'accomplir par son activité propre la sécrétion transformatrice; on l'a aussi regardé comme l'une des formes préparatoires du matériel de sécrétion, comme une sorte de prézymogène ; enfin, de façon plus éclectique, on peut dire qu'il est à la fois le protoplasma transformateur et le protoplasma transformé, si la sécrétion cellulaire est considérée, ainsi qu'elle doit certainement l'être, comme un cas particulier de l'assimilation.

Le protoplasma n'assume pas seul la tâche sécrétoire. Le noyau intervient, et son intervention est sans doute très importante, dans le processus de sécrétion. Les changements de volume, de forme et de colorabilité que présente le noyau au cours des phénomènes de sécrétion sont autant de preuves de la participation nucléaire à l'acte sécrétoire. Le noyau s'hypertrophie notablement pendant la sécrétion, dès avant la différenciation des filaments ergastoplasmiques. Sa forme se modifie beaucoup ; il peut émettre des bourgeons qui tombent dans le cytoplasme, expulser des corps variés, dont le rejet a été maintes fois constaté; il se divise même par amitose : division qui a pour résultat l'augmentation considérable de la surface de ses échanges avec le protoplasma. Enfin les variations de coloration du noyau ont été depuis longtemps signalées, et sont de constatation banale.

Tous ces changements sont symptomatiques de la participation du noyau à l'acte glandulaire. Cette participation paraît d'ailleurs pouvoir se faire de diverses façons. La masse nucléaire peut d'abord se transformer tout entière et directement en produit de sécrétion ; c'est le cas pour certaines glandes de la catégorie des holocrines (mamelle, épididyme). Ou bien le noyau ne cède au corps cellulaire qu'une partie de ses éléments constituants. Tantôt les matériaux nucléaires sortent du noyau sous forme de corps figurés, de grains, dont l'exode a été constaté dans nombre de glandes et dont la transformation ultérieure en produits de sécrétion serait tout aussi certaine. Dans d'autres cas et pour d'autres auteurs, la cession de substances nucléaires au cytoplasme ne se ferait pas sous forme figurée, mais s'opérerait par voie osmotique. Au lieu de participer directement à la sécrétion, comme dans les cas précédents, le noyau ou bien les substances nucléaires doivent, dans d'autres cas, et d'après d'autres observations, passer par des états intermédiaires, avant de devenir le produit de sécrétion. C'est ainsi que, pour beaucoup d'histologistes, les corps paranucléaires du cytoplasme dériveraient de fragments nucléaires. Selon d'autres, l'ergastoplasme lui-même serait l'intermédiaire obligatoire entre le noyau et le cytoplasme; les filaments ergastoplasmiques, se rapprochant du noyau pendant la période de sécrétion, en recevraient les substances actives qui communiqueraient à l'ergastoplasme sa basophilie caractéristique; l'ergastoplasme serait en quelque sorte le protoplasma sensibilisé par le noyau.

L'esquisse rapide qui vient d'être faite des processus de sécrétion

appelle une importante remarque sur ce qu'on doit entendre par l'état d'activité ou de repos d'une cellule glandulaire. A une époque où l'on ne connaissait de la sécrétion que sa phase ultime, c'est-à-dire le dépôt des matériaux sécrétés dans le corps cellulaire, on était porté naturellement à ne considérer comme en état d'activité que la cellule bourrée de son produit de sécrétion. A présent, au contraire, on sait que c'est antérieurement à ce dépôt, pendant la période de différenciation de l'ergastoplasme par exemple, que l'activité sécrétrice est la plus grande, tandis qu'elle diminue jusqu'à l'achèvement complet et à l'accumulation du produit fabriqué. On dira donc que la cellule encore dépourvue de grains de sécrétion mais riche en ergastoplasme est en état d'activité; celle au contraire qui n'est plus que remplie des matériaux dès lors inertes qu'elle a élaborés, peut être considérée comme un repos. La cellule active est donc celle qui est vide de sécrétion ; la cellule remplie par la sécrétion est au repos (Schiefferdecker, Stöhr, Nicolas, Van Gehuchten).

B. **Excrétion**. — Si les expressions de cellules holocrines et mérocrines ne peuvent s'appliquer au phénomène de la sécrétion, elles trouvent leur emploi dans la distinction de deux procédés d'excrétion cellulaire. Une cellule holocrine est celle qui élimine en bloc et tout d'un coup la presque totalité de sa substance, laquelle constituera le produit de sécrétion. Dans le plus grand nombre des cas, au contraire, l'excrétion se fait en détail et non plus en bloc, soit que le matériel sécrété quitte la cellule sous forme de corps figurés, de boules ou de grains, soit que plus fréquemment la substance sécrétée s'écoule au dehors sous la forme liquide. Il faut, dans ce dernier cas, que les corps figurés, grains ou boules, accumulés à l'intérieur de la cellule, subissent une dernière transformation chimique qui les rend solubles. On admet en général en effet que les matériaux sécrétés dans le corps cellulaire ne représentent pas encore le produit définitif, qu'ils ne sont encore qu'un zymogène, duquel proviendra seulement ensuite par un mûrissement spécial la zymine ou ferment actif.

II. — Glandes.

1° Catégories diverses de glandes. — Les cellules glandulaires sont tantôt isolées, plus souvent réunies chez les Vertébrés en organes définis appelés *glandes*. La cellule glandulaire est bien entendu, dans un tel organe, l'élément caractéristique et dominateur, auquel les autres parties constituantes, tel le tissu conjonctif qui parcourt l'organe, sont subordonnées.

Logiquement toutes les glandes devraient trouver leur description dans ce livre X. Mais il ne sera question ici que des glandes les plus volumineuses, de celles qui forment des organes anatomiquement bien distincts. Toutes les petites glandes qui se trouvent dans la peau, dans la paroi du tube digestif, de divers conduits ou réservoirs, sont étudiées avec ces organes, dans la constitution desquels elles rentrent à titre, si l'on veut, d'organes premiers (glandes de la bouche, de l'estomac, de l'utérus, de la peau, etc.).

Même en éliminant de ces chapitres la description de ces glandules, qui pour des raisons didactiques est mieux placée ailleurs, les organes glandu-

laires qui restent à étudier sont encore trop nombreux et trop disparates pour qu'il ne devienne pas nécessaire de les classer en plusieurs catégories.

A. **Glandes épithéliales et mésenchymateuses.** — On peut distinguer deux sortes de glandes, selon que les cellules glandulaires qui les composent sont d'origine épithéliale ou d'origine mésenchymateuse. Ainsi les glandes sudoripares, le foie, le rein sont des glandes épithéliales; les lobules adipeux (qui mériteraient de figurer dans la liste des organes glandulaires) sont des glandes mésenchymateuses. Dans le premier cas, la face superficielle et la face profonde de la cellule diffèrent, et l'élément glandulaire offre comme toute cellule épithéliale une différenciation polaire nette ; c'est à l'un des pôles ou aux deux pôles que s'accumule le matériel sécrété et ensuite excrété. Dans le cas de cellules glandulaires mésenchymateuses, cette différenciation fait au contraire ou paraît faire défaut, et la cellule glandulaire est organisée et fonctionne d'une façon indifférente dans toutes les directions. Ainsi une cellule muqueuse de l'intestin est différenciée, tournant vers la cavité intestinale la région où s'amasse le produit de sécrétion, une cellule des glandes salivaires dirige vers la cavité de la glande le pôle par lequel elle émet les substances fabriquées; au contraire une cellule adipeuse ne présente aucune polarisation semblable.

B. **Glandes à sécrétion externe et à sécrétion interne.** — Les cellules glandulaires puisent les matières premières de leur activité tantôt dans le milieu ambiant, tantôt dans le milieu intérieur de l'organisme. Ainsi les cellules respiratoires du poumon prennent dans le milieu aérien l'oxygène nécessaire à leur fonction; les cellules intestinales tirent directement du contenu de l'intestin les matières à absorber et à élaborer. Les cellules glandulaires au contraire, telles que celles du foie, des reins, et tant d'autres empruntent au sang, à la lymphe, au liquide du cœlome et en général aux liquides nourriciers les substances qu'elles doivent sécréter. D'autre part, c'est tantôt dans le milieu extérieur, tantôt dans le milieu intérieur (sang, lymphe, cœlome), que les cellules nutritives rejettent le produit sécrété (fig. 412). Dans le premier cas, la *sécrétion* est dite *externe* ; dans le second, elle est *interne* (« incrétion » d'Oppel). Par exemple, une cellule hépatique de Vertébré évacue dans les deux sens un produit de sécrétion différent : par l'une de ses faces, elle rejette la bile dans les canaux biliaires, de là dans la cavité intestinale et enfin à l'extérieur ; par la face opposée, elle déverse dans les capillaires sanguins du sucre et d'autres produits.

Les éléments glandulaires peuvent donc posséder une double sécrétion, externe et interne; il est possible que tous sécrètent à la fois par leurs deux faces et dans les deux sens. On admet cependant que l'un des deux modes est en général prépondérant ou même exclusivement employé. De là deux catégories fonctionnelles de glandes : les *glandes à sécrétion externe* et les *glandes à sécrétion interne*. Les premières doivent, pour remplir les conditions d'une sécrétion externe : ou bien étaler leurs cellules en une membrane superficielle, en contact direct avec le milieu ambiant, ou bien être en rapport avec ce milieu par des canaux creusés dans leur épaisseur, par lesquels les matériaux sécrétés sont conduits au dehors. Les glandes à

sécrétion interne au contraire ne sont en rapport qu'avec le milieu intérieur, avec les voies circulatoires de la lymphe et du sang. Cette importante catégorie, soupçonnée par Cl. Bernard, a été instituée physiologiquement par Brown-Séquard et par Schiff qui ont fait ressortir l'importance des fonctions de sécrétion interne dans l'organisme. Le corps thyroïde, les capsules surrénales, l'hypophyse, les glandes interstitielles du testicule et de l'ovaire, les organes adipeux, etc., sont des glandes à sécrétion interne. Plongées dans le milieu interne de l'économie, privées de toutes relations avec le dehors, dépourvues de canaux excréteurs qui puissent conduire à l'extérieur le produit de leur sécrétion, ces glandes sont, par contre, pénétrées par de nombreux vaisseaux sanguins, qui se mettent en rapport intime avec les éléments glandulaires, et dans lesquels ceux-ci déversent le produit sécrété; ces vaisseaux représentent donc physiologiquement, dans les glandes à sécrétion interne, les canaux excréteurs des glandes à sécrétion externe. C'est à ce titre qu'on peut dire de ces glandes qu'elles sont des « glandes vasculaires sanguines ». Il est probable que, comme il a été dit plus haut, le foie et d'autres organes glandulaires sont des glandes à double sécrétion, externe et interne (fig. 412) possédant deux sortes de conduits excréteurs physiologiques; dans le cas du foie, les uns, les canaux biliaires, débouchant au dehors et conduisant la bile, produit de la sécrétion externe des cellules hépatiques; les autres, les vaisseaux sanguins, emmenant les produits de la sécrétion interne, le sucre hépatique notamment.

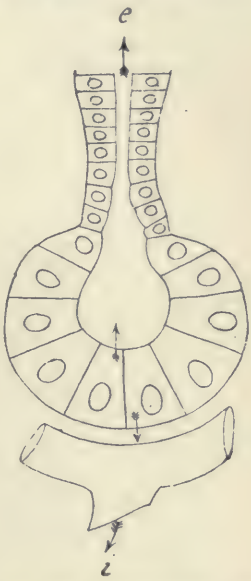

Fig. 412. — *Schéma des deux sécrétions, externe et interne, dans une même glande.*

Le schéma représente un acinus glandulaire. D'une part, la sécrétion s'écoule dans le sens de l'une des flèches à l'extérieur par le canal excréteur *e* (sécrétion externe); d'autre part, elle est évacuée du côté intérieur dans la direction de l'autre flèche par la voie du vaisseau sanguin *i*, qui joue le rôle de canal excréteur interne (sécrétion interne).

C. **Glandes sécrétantes et glandes excrétantes.** — En demeurant sur le terrain physiologique, on doit encore faire parmi les glandes une autre distinction. Les unes, en effet, sécrètent des substances qui sont utiles à l'organisme et qui, pour cette raison, ne sont pas rejetées au dehors, mais devront rentrer d'une façon ou d'une autre dans le corps; ce sont les *glandes sécrétantes* proprement dites; telles les nombreuses glandes comprises dans la paroi du tube digestif, dont les produits assurent la digestion des matières alimentaires et sont récupérés en somme par l'absorption de ces matières. D'autres glandes, au contraire, sécrètent des produits qui sont nuisibles ou inutiles à l'économie et qui doivent en être définitivement éliminés, excrétés; ce sont les glandes d'élimination ou *excrétantes;* telles le rein, les glandes sudoripares.

2° Forme des glandes. — A. **Glandes à sécrétion externe.** — Les glandes affectent diverses formes, et, à ce point de vue, il faut tout d'abord distinguer

entre les glandes à sécrétion externe, et les glandes à sécrétion interne.

Dans le premier cas, les rapports avec le milieu extérieur peuvent être directs. La glande, étalée en une membrane à la surface d'un organe, sépare cet organe du milieu extérieur, en forme le revêtement épithélial ; l'épiderme, l'épithélium stomacal et intestinal sont dans ce cas. Ce sont des glandes en nappe ou membraniformes.

Le plus souvent, les rapports avec le milieu sont moins directs, car la glande est une portion invaginée de la membrane épithéliale, et elle est

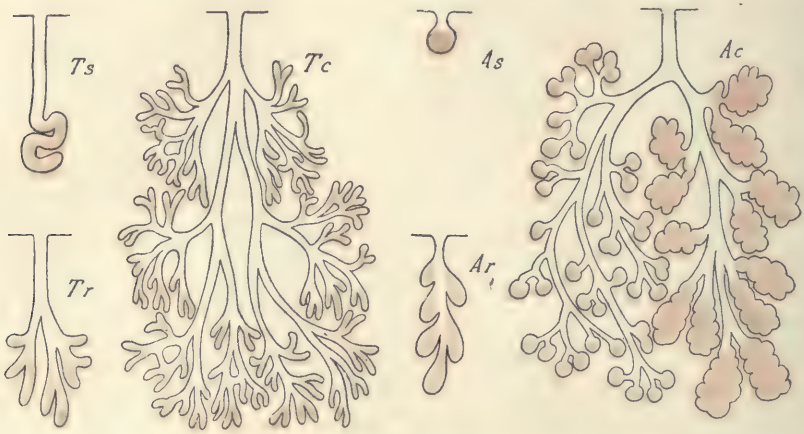

FIG. 413. — *Schéma des principales formes de glandes.*

Ts, glande tubuleuse simple (glande de Lieberkühn de l'intestin, glande sudoripare).— *Tr*, glande tubuleuse ramifiée (glandes pyloriques de l'estomac des Mammifères). — *Tc*, glande tubuleuse composée, les branches de la ramification glandulaire étant souvent anastomosées (glandes salivaires, foie, rein, testicule). — *As*, glande alvéolaire simple (petites glandes sébacées). — *Ar*, glande alvéolaire ramifiée (grosses glandes sébacées). — *Ac*, glande alvéolaire composée (glandes salivaires, poumon).

creusée d'une cavité plus ou moins profonde et anfractueuse qui débouche au dehors. Ce sont là les « glandes externes » ou « glandes ouvertes » proprement dites, celles auxquelles on pense le plus souvent quand on prononce le mot de glandes; ce sont, autrement dit, les « glandes », au sens anatomo-descriptif restreint. Autrefois, alors qu'on n'avait pas à sa disposition le critérium histologique de la glande, qu'on ne jugeait pas de sa fonction et de sa nature par la nature et le fonctionnement de ses éléments constitutifs, des cellules glandulaires, à cette époque, on définissait la glande uniquement par sa forme, comme un organe creux déversant un produit spécial à la surface extérieure ou intestinale du corps.

Les glandes externes se divisent ordinairement en deux parties : une profonde, ou *portion sécrétrice*, qui est la partie active et glandulaire ; une plus superficielle, la partie excrétrice ou *canal excréteur*, qui relie la précédente à la surface de l'organisme et qui sert de conduit vecteur aux produits sécrétés. Cette distinction est particulièrement évidente dans de petites glandes du tube digestif (glandes de Lieberkühn de l'intestin, glandes œsophagiennes du Triton) (fig. 411).

La forme de l'invagination glandulaire varie beaucoup, d'abord quant à

sa complication plus ou moins grande; ensuite quant à la forme extérieure de la partie sécrétrice, enfin quant à la forme et aux dimensions de la cavité de cette partie sécrétrice (fig. 413). On peut tout d'abord séparer les glandes *simples* et les glandes *composées;* dans les premières, il n'y a qu'un simple cæcum épithélial (fig. 413, *Ts. As.*); dans les secondes, le cul-de-sac épithélial éprouve une ramification abondante, et la glande prend dans son ensemble une forme arborescente parfois très compliquée (*Tr. Ar. Tc. Ac.*). En second lieu, la forme extérieure et le diamètre peuvent être à peu près les mêmes dans la partie sécrétrice et dans la portion excrétrice; ou bien, au contraire, la première est plus renflée que l'autre. Dans le premier cas, la glande a dans tout son trajet la forme d'un tube plus ou moins régulièrement calibré; c'est une « glande en tube » (fig. 413, *Ts. Tr. Tc.*). Dans le second cas, la partie profonde sécrétrice est dilatée en une ampoule appelée « utricule », « alvéole », « follicule », « acinus », qui est appendue au canal excréteur comme un grain de raisin à son pédicule (« glande alvéolaire ou acineuse ») (fig. 413, *As. Ar. Ac.*). Si au lieu de considérer avec Kölliker, Renaut et d'autres le diamètre et la forme extérieure des culs-de-sac sécréteurs, on tient compte du diamètre et de la forme de leur lumière comparée à celle des canaux excréteurs, on arrive, avec Flemming, à comprendre autrement la distinction des glandes en tube et des glandes acineuses; telle glande qui, à n'en juger que par son diamètre extérieur, rentrait dans la catégorie des glandes acineuses, devient glande tubuleuse parce que le diamètre de sa cavité sécrétrice n'est que peu ou point dilaté par rapport à celui du canal excréteur. Outre les auteurs précités, Maziarski et Peiser ont déterminé pour un grand nombre de glandes leur forme exacte, en construisant cette forme d'après l'examen de coupes en série. On trouvera, à propos de chaque glande en particulier, la mention de la forme qui lui est généralement attribuée. Cette forme rentrera toujours plus ou moins exactement dans l'un des six types principaux suivants : *glande tubuleuse simple, glande tubuleuse ramifiée, glande tubuleuse composée, glande alvéolaire simple, glande alvéolaire ramifiée, glande alvéolaire composée.*

L'existence de formes intermédiaires entre les glandes franchement tubuleuses et les glandes nettement alvéolaires oblige à admettre aussi des glandes tubulo-alvéolaires, ou bien des glandes les unes plutôt alvéolaires, les autres plutôt tubulaires (Maziarski, Peiser).

B. **Glandes à sécrétion interne.** — Les glandes à sécrétion interne (« glandes fermées » ou « closes ») sont construites suivant un type tout à fait différent, puisqu'elles sont dépourvues de canaux excréteurs. On peut, d'après leur structure ou forme intérieure, les diviser en deux groupes. Dans le corps thyroïde, il existe des cavités sécrétrices closes, limitées par les cellules glandulaires; le produit de sécrétion s'accumule dans ces cavités, d'où il passe ensuite dans les voies lymphatiques et sanguines fonctionnellement équivalentes aux canaux excréteurs absents. Le plus souvent (hypophyse, capsule surrénale, lobules adipeux, etc.) les éléments glandulaires forment des cordons ou des îlots pleins, entourés par les vaisseaux sanguins, autour desquels les éléments glandulaires sont souvent plus ou moins nettement orientés.

C. **Constitution générale des glandes.** — Toutes les fois que la glande acquiert un certain volume, les unités anatomiques ou organites glandulaires sont groupées en *lobules glandulaires*, lesquels se réunissent eux-mêmes en masses plus considérables, les *lobes glandulaires* (fig. 419). Du tissu conjonctif lâche forme des cloisons, qui séparent les organites glandulaires les uns des autres; ces cloisons se réunissent en travées plus épaisses entre les lobules; les travées interlobulaires à leur tour forment par leur réunion des travées interlobaires; celles-ci enfin se rassemblent à la périphérie de l'organe en une capsule conjonctive qui enveloppe toute la glande (*l. c., p.*). C'est dans ce tissu conjonctif qu'on trouve les vaisseaux et les nerfs, ainsi que les canaux excréteurs quand ils existent (*v. s., c. e.*). Dans les glandes d'origine épithéliale, le tissu conjonctif se condense autour des canaux excréteurs et des culs-de-sac sécréteurs en une *membrane propre* ou *basale;* cette membrane a souvent une structure assez compliquée, qui sera décrite pour les principales glandes prises en particulier.

D. **Vaisseaux et nerfs glandulaires.** — *a) Vaisseaux des glandes.* — Les glandes sont abondamment vascularisées. Leur vascularisation abondante est une conséquence de leur fonction même. Leurs vaisseaux en effet sont ou bien les canaux efférents qui apportent aux glandes à sécrétion externe les substances dont celles-ci feront le produit de sécrétion, ou bien les canaux afférents qui dans les glandes à sécrétion interne emportent les matériaux fabriqués par ces glandes. Ces vaisseaux, outre un rôle trophique banal, ont donc ici une signification fonctionnelle qui explique leur grand développement, notamment dans certaines glandes, le foie, le poumon, les organes adipeux. Dans beaucoup de glandes, le développement du réseau vasculaire sanguin est tel que ses mailles sont plus petites que le diamètre des capillaires eux-mêmes (poumon), ou que ces mailles ne contiennent qu'une seule cellule dans le sens de l'épaisseur (foie, lobules adipeux). Les vaisseaux sanguins sont tantôt des capillaires, tantôt des sinusoïdes (voir p. 90); la circulation est d'habitude sinusoïdale dans les glandes dont la sécrétion est interne, soit exclusivement, soit de façon prépondérante (capsule surrénale, hypophyse, glandules parathyroïdes, foie, etc.).

b) Nerfs glandulaires. — La sécrétion glandulaire est sous l'influence de nerfs réactionnels spéciaux, les *nerfs glandulaires* ou *nerfs sécréteurs* qui prennent place à côté des nerfs moteurs proprement dits ou nerfs musculaires et dont la physiologie a montré l'existence nécessaire (Ludwig). Les recherches histologiques ont de leur côté révélé la présence de nerfs spéciaux pour les glandes. On a vu des troncs nerveux former autour des glandes des plexus consistant surtout en fibres sans myéline. Mais il était très difficile de faire dans ces nerfs et dans ces plexus la part des fibres vaso-motrices et celle des fibres sécrétrices proprement dites, c'est-à-dire de celles qui actionnent directement les éléments glandulaires. Des recherches anciennes de Kupffer, Pflüger, Navalichin avaient cependant montré que des nerfs particuliers abordent les alvéoles glandulaires ; mais on pouvait mettre encore en doute les relations intimes des filets nerveux avec les cellules sécrétantes et même la nature nerveuse de ces filets terminaux. C'est seulement l'emploi des procédés de Golgi et du bleu de méthylène

qui permit plus tard à Retzius, Ramon y Cajal, Arnstein, Dogiel, Korolkow, Macallum et à d'autres de préciser nos connaissances sur les nerfs glandulaires.

Les travaux de ces auteurs et particulièrement ceux d'Arnstein et de ses élèves ont établi les faits suivants. Les nerfs glandulaires forment autour des glandes un « plexus épilemmal », appliqué à la face externe de la membrane propre ou basale qui sépare les cellules glandulaires du milieu conjonctif. De ce plexus partent de fins filaments qui traversent cette membrane, forment en dedans d'elle un nouveau lacis, « plexus hypolemmal » ou « plexus sous-épithélial » (qui, d'après Arnstein, n'existerait pas), et abordent ensuite directement les cellules glandulaires, auxquelles ils constituent un petit système réticulé de fibres (« réseau intercellulaire » de Dogiel, « réseau péricellulaire »). Pour les uns (Dogiel, Korolkow), ce réseau est terminal, et les apparences de filets se terminant isolément ne sont dues qu'à une coloration incomplète des réseaux nerveux ultimes. Pour d'autres, au contraire, les fibres nerveuses se terminent par des varicosités et par des boutons (fig. 414). Enfin, on a débattu la question de savoir si les terminaisons nerveuses étaient situées à la surface des cellules glandulaires ou pénétraient dans l'intérieur des cellules ; cette seconde manière de voir est généralement écartée, de sorte qu'il n'y a qu'un simple contact entre les nerfs et les éléments glandulaires.



Fig. 414. — *Terminaisons nerveuses sur deux cellules de la glande parotide du Lapin.*

Une fibre nerveuse s'applique contre une cellule glandulaire et forme à sa surface des ramuscules terminés par des boutons. D'après Arnstein. × 1.000.

E. Régénération des glandes. — Les glandes telles que les glandes salivaires, le pancréas, le foie, le rein, les glandes sébacées, etc., dans lesquelles il y a différenciation nette de deux parties excrétrice et sécrétrice, ne jouissent chez l'adulte et à l'état normal d'aucun pouvoir reproducteur, et les divisions mitotiques des cellules glandulaires y sont à peu près introuvables (Podwyssotzky, Ponfick, Ribbert, Heile et d'autres). D'après Podwyssotzky cependant, les glandes qu'on peut considérer comme les plus inférieures (glandes sébacées, glandes muqueuses de la cavité buccale et de la cavité nasale), c'est-à-dire celles où la sécrétion consiste dans une dégénérescence du protoplasma, ne perdent pas leur faculté reproductrice en acquérant la fonction sécrétrice.

Dans les cas de régénération pathologique, succédant à une perte de substance par exemple, la faculté proliférative des cellules glandulaires, qui était latente, réapparaît dans les cellules sécrétrices ; elle se montre d'autant plus vite et elle est d'autant plus grande que la glande est, d'après Podwyssotzky, de qualité sécrétoire plus inférieure ; les divisions régénératrices paraissent tout de suite et en grand nombre dans les glandes de Meibomius de la paupière, mais tardivement et peu nombreuses dans le pancréas. Quant aux canaux excréteurs, leur puissance régénératrice est bien supérieure, car tandis que les alvéoles sécréteurs sont incapables de former en totalité de nouveaux tubes glandulaires, les épithéliums des canaux excréteurs

peuvent seuls produire des bourgeons de tubes glandulaires embryonnaires qui ensuite se différencieront selon le type normal de la glande. C'est ce qui a été établi pour différentes glandes (gl. salivaires, foie, rein) (Ziegler, Schaper, Ribbert). D'une façon générale, les bourgeons régénérateurs partent toujours de la portion de l'arbre glandulaire qui paraît le moins différenciée, notamment de celle qui, située à l'union des conduits excréteurs et des canaux sécréteurs, est, de par sa situation même, demeurée en un état en quelque sorte indifférent, ni excréteur, ni sécréteur (Schaper).

3° Liste des glandes. — Il est impossible de faire plus que de dresser une simple liste des glandes, dans laquelle les types les plus voisins par leurs caractères morphologiques et leur mode de fonctionnement seront rapprochés en des groupes plutôt qu'ils ne seront classés.

Les *glandes du tégument* forment un premier groupe et ont été étudiées avec la peau (livre VIII).

Les *glandes des conduits génitaux* mâles et femelles (*épididyme, prostate, vésicules séminales, trompe* et *utérus*) trouveront leur étude naturelle avec ces conduits (livre XI).

Les *glandes annexes du tube digestif* peuvent être divisées en deux catégories. Les premières, ou intrinsèques, comprises dans l'épaisseur des parois du tube digestif (*glandes buccales, pharyngiennes, œsophagiennes, glandes de l'estomac et de l'intestin*) ont été décrites avec le tube digestif lui-même, dont elles ne sont que des organes premiers. Les autres, ou extrinsèques, sont situées en dehors du tube digestif et sont des organes autonomes : les *glandes salivaires* (auxquelles par leur structure se rattachent les *glandes périorbitaires*), le *pancréas*, le *foie* forment une série assez naturelle, en ce que ces glandes dérivent d'évaginations de la paroi digestive ; mais le pancréas, le foie se distinguent dans cette série par des caractères propres.

En se plaçant au point de vue embryologique, on peut placer à la suite de ces organes la *glande pulmonaire* ou appareil pulmonaire, qui provient aussi d'un diverticule du tube digestif.

Puis vient l'*hypophyse*, issue aussi d'une émanation épithéliale de l'intestin antérieur ; mais avec cet organe apparaît un caractère qui le sépare nettement des précédents ; c'est que l'hypophyse est une glande à sécrétion interne.

Il en est de même de la *glande thyroïde*, dont le point de départ est une évagination de la paroi digestive, et qui fonctionne aussi comme glande à sécrétion interne. On doit lui rattacher d'autres organes à sécrétion interne, les *glandules parathyroïdes*.

Dans un autre groupe figurent des glandes à sécrétion interne, incorporées aux glandes sexuelles, les *glandes interstitielles de l'ovaire et du testicule* et les *corps jaunes* (dont l'étude est faite au chapitre des glandes germinatives).

Une autre glande à sécrétion interne, la *capsule surrénale*, ainsi que les *glandes carotidienne* et *coccygienne*, occuperont une place tout à part.

Enfin viendront les *reins* (*pronéphros, mésonéphros, métanéphros*) qui par leur qualité de glandes excrétantes forment dans toute la série animale un appareil sécréteur distinct et constant.

CHAPITRE II

Glandes annexes du tube digestif. Glandes salivaires et périorbitaires.

Article premier. — GLANDES SALIVAIRES ET PÉRIORBITAIRES EN GÉNÉRAL

I. — Liste anatomique et histologique des glandes salivaires et périorbitaires.

Les *glandes salivaires* sont, chez l'Homme et les autres Mammifères, (si l'on excepte les petites *glandes buccales* comprises dans l'épaisseur des parois de la bouche), au nombre de trois paires : les *glandes parotides*, les *glandes sous-maxillaires* et les *glandes sublinguales*. Il faut ajouter à cette liste la « glande rétrolinguale » (Ranvier), qui manque chez l'Homme mais se trouve chez plusieurs autres Mammifères. Il existe, en outre, une série de glandes plus ou moins volumineuses, groupées autour de l'œil, et débouchant dans l'orbite, qu'on peut appeler *glandes périorbitaires*. Ce sont : la *glande lacrymale*, la « glande de Harder » et la « glande nictitante », la « glande infra-orbitaire », la « glande orbitaire externe » de Löwenthal. La première est seule représentée chez l'Homme. S'il n'est pas autorisé pour le moment de rattacher embryologiquement ces diverses glandes périorbitaires aux glandes salivaires, du moins convient-il, à cause de leur structure comparable à celle des glandes salivaires, de les étudier dans un même chapitre.

La distinction anatomique de ces diverses glandes salivaires et périorbitaires n'est d'ailleurs pas toujours très sûre ; et tous les auteurs n'admettent pas, pour certaines d'entre elles tout au moins, leur droit à l'existence anatomiquement légale.

Il y a à cet égard diverses manières de voir. Les uns, avec Ranvier, sont partisans de l'unité anatomique et de l'homogénéité de structure des glandes; ils tendent donc à séparer et à nommer anatomiquement autant de glandes qu'ils trouvent de parties ayant une structure différente ; c'est ainsi que Ranvier a distingué, dans la glande sous-maxillaire, une glande rétro-linguale et une glande sous-maxillaire proprement dite, préférant créer une nouvelle glande salivaire, la rétrolinguale, plutôt que d'admettre la composition hétérogène de la glande sous-maxillaire. Au contraire, Bermann, Löwenthal, Stöhr et la plupart des auteurs ont admis que certaines

glandes tout au moins avaient une constitution hétérogène, étaient par leur structure, des glandes mixtes ; dans la glande sous-maxillaire, par exemple, Bermann n'a pas distingué moins de trois parties de structure différente, mélangées les unes aux autres. Quelques histologistes enfin (Reichel, par exemple) se sont refusés à voir dans ces différences structurales autre chose que les états fonctionnels différents d'une seule et même glande.

D'autre part, Reichel et Ranvier, par une étude comparative des glandes de la cavité buccale chez les Vertébrés, ont établi ce fait important, que des organes glandulaires, portant un certain nom anatomique, ne se présentent pas chez toutes les espèces avec le même caractère histologique ; la glande sous-maxillaire de l'une ne ressemble pas histologiquement et n'équivaut pas fonctionnellement à celle d'une autre espèce. Les étiquettes anatomiques mises sur les glandes n'ont donc aucune valeur structurale et fonctionnelle.

II. — Constitution générale des glandes salivaires et périorbitaires.

1° Forme et architecture générales. — Les glandes salivaires et périorbitaires appartiennent à *différents types*, tubulaire composé, tubulo-alvéolaire composé, alvéolaire composé, comme Maziarski l'a établi par ses reconstructions de la forme générale de la ramification glandulaire. La glande lacrymale est tubulaire composée, c'est-à-dire que les tubes glandulaires ne sont que peu ou point dilatés à leur extrémité. Les glandes muqueuses, telles que la sous-maxillaire et la sublinguale, sont du type tubulo-alvéolaire composé, c'est-à-dire que si la forme générale est tubuleuse, les tubes offrent le long de leur trajet et à leur extrémité des dilatations alvéolaires, des alvéoles, qui sont les parties proprement sécrétrices de la glande. Quant aux glandes salivaires séreuses dont le représentant le plus important est la glande parotide, Flemming et à sa suite Stöhr leur avaient reconnu une forme complètement tubulaire et ramifiée. Selon Renaut et Maziarski, il n'en est pas ainsi ; la glande parotide offre le type parfait de la glande en grappe, acineuse ou alvéolaire, dont les portions distales sécrétrices, renflées en alvéoles ou acinus, sont suspendues aux tubes excréteurs par des canaux rétrécis, comme dans une grappe

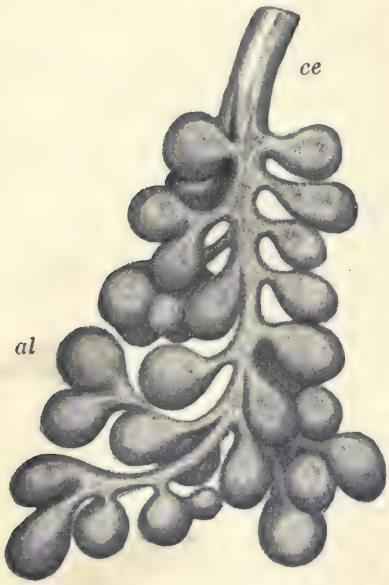

Fig. 415. — *Modèle en cire d'une partie de la glande parotide de l'Homme.*

Analogie de forme avec une grappe de raisin. — *ce*, conduits excréteurs. — *al*, alvéoles sécréteurs. Très grossi. D'après Maziarski.

de raisin les grains sont attachés par de minces pédoncules aux branches et à l'axe de la grappe (fig. 415). Les résultats de Peiser diffèrent un peu de ceux de Maziarski ; d'après cet auteur, aucune de ces glandes n'est franchement tubuleuse ni alvéolaire ; la glande sublinguale, la partie muqueuse de la sous-maxillaire se rapprochent de la forme tubuleuse, tandis que la parotide, la paroi séreuse de la sous-maxillaire sont plus voisines de l'état alvéolaire.

Les glandes salivaires et périorbitaires se composent de *deux parties* : l'une est le système ramifié des *conduits excréteurs*, l'autre représente les *culs-de-sac sécréteurs* qui terminent la ramification glandulaire. Dans le cas

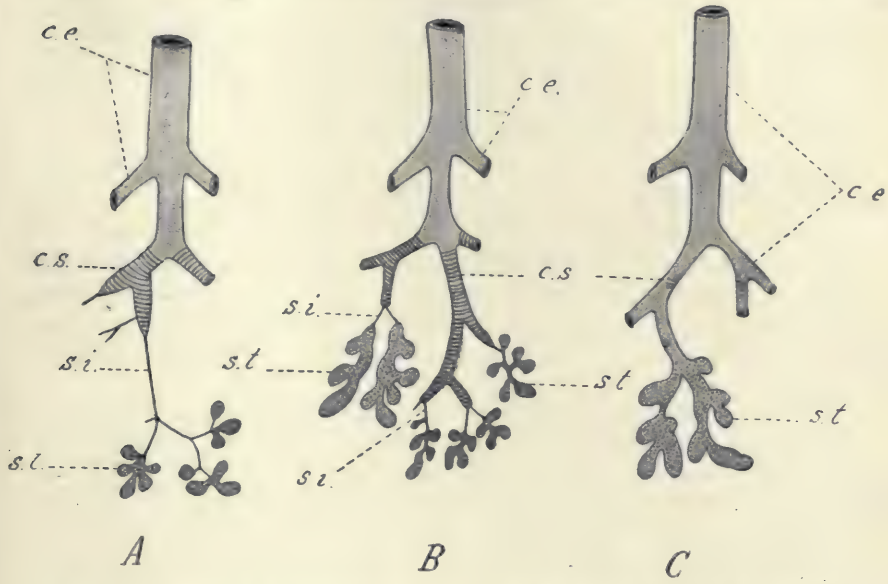

Fig. 416. — *Schéma de la ramification glandulaire dans les glandes salivaires de l'Homme.* D'après Stöhr.

A, parotide. — B, sous-maxillaire. — C, sublinguale.
ce, conduits excréteurs. — *cs*, canaux sécréteurs. — *si*, segments intercalaires. — *st*, segments terminaux.

de complication maxima, le système des conduits excréteurs comprend plusieurs ordres de canaux, en allant de l'embouchure de la glande vers les culs-de-sac sécréteurs. Ce sont d'abord (fig. 416) les *conduits excréteurs principaux* (*c.e.*), qui ne font que conduire au dehors le produit de sécrétion. Les branches de division de ces canaux ont un caractère différent; elles possèdent une structure spéciale et ne sont pas de simples conduits vecteurs, mais se comportent comme éléments sécréteurs ; pour cette raison on les a appelées *canaux sécréteurs* (*c.s.*) (*Sekretröhre*). Enfin le système des conduits excréteurs se rattache souvent aux culs-de-sac sécréteurs par des canaux de très petit diamètre que l'on nomme « passages de Boll », *segments* ou *pièces intercalaires* de v. Ebner (*Schaltstücke*) (*s.i*). Les culs-de-sac sécréteurs ou *segments terminaux* (*s.t.*), qui leur font suite et qui terminent la ramification glandulaire, sont tantôt des tubes, tantôt des alvéoles ou des

acinis, selon qu'il s'agit de glandes tubuleuses ou de glandes alvéolaires. Merkel a surtout contribué à corriger l'idée trop simpliste et certainement erronée qu'on se fait des divers segments du système excréteur en les considérant comme de simples canaux vecteurs dénués de toute signification glandulaire. Tandis que les acinis fournissent la partie principale, la plus consistante et la plus caractéristique du produit de sécrétion, les canaux sécréteurs produiraient les sels calcaires et les canaux intermédiaires un liquide très aqueux.

Toute la glande est enfouie dans un *tissu conjonctif* plus ou moins abondant, souvent fortement chargé de graisse, où cheminent des *vaisseaux* et des *nerfs* destinés à l'organe glandulaire, ainsi que les canaux excréteurs. Ce tissu conjonctif se condense à la périphérie de la glande en une enveloppe ou *capsule*. Il forme des cloisons reliées superficiellement à la capsule, qui divisent la glande en *lobes*, subdivisés eux-mêmes par des cloisons conjonctives plus minces en *lobules* glandulaires.

2° Structure générale. — A. **Culs-de-sac sécréteurs.**

a) *Caractères des cellules glandulaires.* — Tout l'arbre glandulaire est tapissé par une couche le plus souvent simple de cellules épithéliales, pyramidales ou prismatiques, qui offrent des caractères différents dans la partie excrétrice et dans la partie sécrétrice de la glande et qui diffèrent aussi dans les diverses régions du système excréteur.

α) *Ergastoplasma et grains de sécrétion.* — Dans les culs-de-sac sécréteurs, l'épithélium a des caractères nettement glandulaires. Il se présente en effet sous un aspect différent, selon qu'il se trouve dans tel ou tel autre état fonctionnel ; la cellule offre deux zones, basale et apicale, différentes aussi par leurs caractères et par leur signification physiologique.

Dans les cellules en voie d'élaboration glandulaire, la zone basale contient des filaments différenciés, électivement colorables, que Solger a décrits sous le nom de « filaments basaux », et que Garnier et d'autres auteurs ont admis être formés d'un protoplasme spécial, *l'ergastoplasme* (V. t. I, fig. 37 et t. II, fig. 410).

Le protoplasma de la zone basale renferme aussi des corps bien limités, de figure variée, qui rentrent dans la catégorie des *paranucléi*, *corps accessoires* ou *noyaux accessoires* (*Nebenkörper*, *Nebenkerne*).

La zone apicale, comprise entre le noyau et la lumière glandulaire, offre fréquemment un centrosome en forme de diplocoque (diplosome) ; il est situé au milieu du produit de sécrétion ou bien dans la partie la plus superficielle de la cellule (Zimmermann) (t. I, fig. 157). On trouve aussi dans cette zone, ou plutôt entre elle et la zone basale, un « appareil réticulé » décelable par le procédé de la réaction noire (Negri, v. Bergen). Le produit de sécrétion remplit toute la zone interne ou apicale. Il se présente sous la forme ordinaire de grains. Ceux-ci ne sont pas le produit définitif, mais un état imparfait et transitoire de ce produit (prézymogène et zymogène). Quelques doutes que certains auteurs (Fischer, R. Krause) aient émis sur la réalité de leur existence, ces grains ne sont cependant pas des formations artificielles ; car on peut facilement, à l'exemple de Langley, les observer

sur le frais : observation que E. Müller, Jouvenel et d'autres ont renouvelée avec succès. Certains autres auteurs ont prétendu que les grains n'existent pas à l'état frais et ne sont que des produits d'altération ; car sur la cellule glandulaire vivante on ne trouverait que des gouttelettes de sécrétion (Solger, Held).

Il n'y a pas assez de différence physique entre un grain solide et une goutte liquide pour que la question veuille la peine d'être plus longuement discutée. Ces grains ou ces gouttes représentent bien le véritable produit de sécrétion, tel qu'il est formé dans les cellules glandulaires ; car ces granules remplissent presque complètement les cellules dans les glandes au repos et disparaissent de la cellule dans les glandes épuisées par une longue période de sécrétion. Nussbaum a montré de plus que l'abondance de ces grains varie selon la teneur en ferment actif du liquide total sécrété par la glande.

Diverses réactions colorantes ont été appliquées aux grains de sécrétion. Altmann et Nicolas ont montré que les grains de sécrétion se coloraient à la façon des granula ou bioblastes, de telle sorte que ceux-ci représentent sans doute dans les éléments glandulaires la forme originelle et banale de tous les grains de sécrétion, quels que soient les caractères spéciaux que ceux-ci offriront plus tard dans les différentes glandes. Les grains de sécrétion se colorent en noir par l'acide osmique (Nussbaum); par l'hématoxyline au fer de Heidenhain et Benda, ils apparaissent colorés de façon très précise en noir pur.

β) *Cellules séreuses et cellules muqueuses.* — Les grains que forme la cellule glandulaire sont de deux natures bien différentes.

Les uns, en effet, qu'on peut appeler *grains de zymogène*, fourniront par leur transformation ultérieure un produit *séreux* ou *albumineux* qui peut être un ferment, une zymine. Les cellules qui préparent des grains de cette nature et qui fournissent ce produit définitif sont appelées *cellules séreuses*. On nomme *glandes séreuses* ou *albumineuses* celles qui, comme la parotide, renferment des cellules séreuses.

Une autre catégorie, celle des *grains de mucigène*, est destinée à devenir un produit tout différent, le *mucus*. Les cellules qui préparent ce produit sont nommées *cellules muqueuses*. Les glandes, telles que les glandules palatines de l'Homme, qui sont formées de telles cellules, sont qualifiées de *glandes muqueuses*.

Le même cul-de-sac sécréteur ne renferme fréquemment que des cellules de l'une ou de l'autre sorte. Souvent donc les glandes sont purement muqueuses ou purement séreuses. Beaucoup de glandes cependant, la sous-maxillaire notamment, contiennent à la fois des cellules muqueuses et des cellules séreuses. Ces deux sortes d'éléments peuvent être répartis dans des culs-de-sac sécréteurs distincts, les uns muqueux, les autres séreux, indépendants les uns des autres, si bien que la glande est formée de deux parties, l'une muqueuse, l'autre séreuse, enchevêtrées l'une dans l'autre. Plus souvent, les cellules séreuses sont annexées aux acinis muqueux, à la face externe desquels elles sont situées (« cellules marginales ») ; ou bien, au lieu d'être isolées elles sont réunies en un amas, en

forme de croissant, le *croissant* ou la *demi-lune de Giannuzzi*, appendu à l'acinus séreux dont il double la paroi sur une certaine étendue.

D'après la nature de leurs produits, on peut donc distinguer les glandes salivaires et périorbitaires en trois catégories : les *glandes séreuses*, les *glandes muqueuses* et les *glandes mixtes*.

Les recherches de R. Heidenhain, Ranvier, Lavdowsky, Löwenthal et d'autres permettent de dresser le tableau histologique suivant des glandes salivaires et périorbitaires, classées d'après la nature du produit qu'elles forment.

Glandes salivaires

1° **Glandes muqueuses**	*Rétrolinguale* (Rat, Cobaye, Taupe, Chauves-Souris). *Sublinguale* (Rat, Cobaye, Chauves-Souris). *Glandules palatines* (Homme).
2° **Glandes séreuses**	*Glandes séreuses de la langue* ou *glandes d'Ebner*. *Parotide* (tous les Mammifères). *Sous-maxillaire proprement dite*, moins la rétrolinguale (Rat, Cobaye, Lapin).
3° **Glandes mixtes**	Avec prédominance des cellules muqueuses : *Sublinguale* (Homme, Mouton, Cheval). *Sous-maxillaire* (Chien, Chat). Avec prédominance des éléments séreux : *Sous-maxillaire* (Homme, Mouton, Cheval). Avec proportion à peu près égale des deux sortes d'éléments : *Sublinguale* (Chien, Chat).

Glandes périorbitaires

1° **Glandes séreuses**	*Lacrymale*. *Glande de Harder* et *glande nictitante*. *Glande infra-orbitaire* de plusieurs Mammifères (Rat, par exemple). *Glande orbitaire externe* du Rat.
2° **Glandes muqueuses**	*Glande infra-orbitaire* (Chien).

Les cellules muqueuses se présentent habituellement sous la forme d'éléments clairs, gorgés de mucus, parcourus par un réseau protoplasmique délicat dans les mailles duquel le mucus s'est formé et déposé (fig. 421 *c.m.*). Le processus mucipare est essentiellement le même que le processus formateur des produits séreux, et la première apparition du mucus se fait sous la forme de grains de mucigène comparables aux grains de zymogène (voir t. I, p. 511). On admet que ces grains de mucigène grossissent ensuite, s'hydratent et se dissolvent dans les vacuoles du réseau cytoplasmique pour devenir le mucus définitif. La première période de la préparation du mucus, le stade granuleux, est difficile à observer et se présente rarement à l'observateur. Le plus souvent, c'est la seconde période qu'on a sous les yeux : celle où le mucus, devenu parfait, remplit complètement le corps de la cellule. Le noyau cellulaire, déplacé par le mucus accumulé, est alors rejeté à la périphérie de la cellule, sous la forme d'un petit corps aplati et comprimé, fortement colorable, rendu souvent anguleux par la pression qu'exercent sur lui les mailles cytoplasmiques gonflées de mucus (fig. 421 A, *c.m.*).

Les cellules séreuses se distinguent immédiatement des cellules muqueuses par leur aspect foncé, trouble, et par la colorabilité du cytoplasme

(fig. 420, *c.s.*). Cet aspect est dû à la présence de nombreux grains de sécrétion, de grains de zymogène habituellement bien visibles, contenus dans les mailles d'une charpente cytoplasmique alvéolaire. Comme pour les grains de mucigène, on admet que ceux-ci, en s'oxydant (?) ou en s'hydratant et se transformant ultérieurement, deviendront la partie essentielle du produit de sécrétion définitif. Mais, à l'inverse des cellules muqueuses, cette seconde période de l'évolution des grains est ici mal connue ; c'est à la première phase, à la phase granuleuse, qu'on a l'occasion d'assister le plus souvent.

Les éléments séreux appendus aux acinus muqueux qui forment les croissants de Giannuzzi ont essentiellement les mêmes caractères cytoplasmiques que les cellules des culs-de-sac exclusivement séreux. Dans les cellules séreuses et dans les éléments des croissants, les filaments basaux ergastoplasmiques sont très apparents.

Quant au noyau des cellules séreuses, il est situé vers la base de la cellule ; il a une forme arrondie et offre des différences de coloration en rapport avec l'état fonctionnel.

Les cellules glandulaires ne produisent pas que des matières albuminoïdes et du mucus. Il peut s'y former d'autres substances encore : de la graisse, des sels de chaux, dont l'analyse chimique a décelé la présence dans le liquide global excrété par certaines glandes salivaires et autres. L'observation microscopique est d'accord avec ces données chimiques. On a constaté, en effet, la présence de la graisse dans les cellules de la glande lacrymale (Nicolas), de la glande de Harder (Löwenthal), de la parotide (Bouin et Garnier). Merkel a caractérisé les sels de chaux dans les glandes salivaires par la coloration brune obtenue en employant l'acide pyrogallique.

γ) *Division des cellules glandulaires.* — Les cellules épithéliales des alvéoles sécréteurs et celles des canaux excréteurs peuvent être le siège de phénomènes de division. On observe, d'une part, la division mitotique, d'autre part, des multiplications nucléaires amitotiques. Les mitoses, niées par Ranvier, Bizzozero et Vassale, Podwyssotzky, ont été constatées par divers auteurs, entre autres Smirnow, dans les glandes salivaires de l'Homme et d'autres Mammifères. Les grands conduits interlobulaires, les canaux excréteurs et les pièces intercalaires, d'une part, les alvéoles sécréteurs, d'autre part, offrent des figures mitotiques ; dans les alvéoles sécréteurs, les cellules séreuses seules se divisent. La régénération des épithéliums des glandes salivaires paraît ainsi un fait établi (Smirnow).

Quant aux amitoses, Garnier les a trouvées très fréquentes, surtout après excitation de la glande par la pilocarpine, mais Maximow n'est pas convaincu de leur existence.

b) *Membrane propre.* — L'épithélium qui tapisse toute l'étendue de la ramification glandulaire repose sur une *membrane basale propre* (*membrana propria*), qui le sépare du tissu conjonctif sous-jacent. Au niveau des culs-de-sac sécréteurs, des cellules spéciales sont appliquées à la face interne de cette membrane, entre elle et l'épithélium glandulaire. Ce sont des éléments de forme étoilée, anastomosés par leurs prolongements en un réseau, et formant ainsi une sorte de corbeille qui entoure le cul-de-sac épithélial (fig. 417).

Ces éléments sont appelés, pour cette raison, *cellules en panier* ou « en corbeille » des glandes ; on les nomme aussi « cellules de Boll » ; on les a considérées comme des éléments conjonctifs formant par leurs anastomoses cette variété de tissu conjonctif qui est désignée sous le nom de tissu réticulé (t. I, p. 631). Mais ayant observé que ces éléments sont situés en dedans de la membrane basale, du côté de l'épithélium, sachant, d'autre part, que cette membrane sépare tout ce qui est d'origine épithéliale de tout ce qui est de nature conjonctive, plusieurs auteurs ont attribué aux cellules en panier une nature épithéliale, quelques-uns même la faculté de régénérer l'épithélium glandulaire (Ottolenghi). D'autres en ont fait des éléments contractiles de la paroi glandulaire. Ainsi, Zimmermann, dans la glande lacrymale de l'Homme, interprète et décrit comme il suit ces cellules : les éléments de l'assise épithéliale profonde des conduits excréteurs diminuent de hauteur au niveau des conduits sécréteurs et se transforment en cellules allongées et finement striées comparables à des fibres musculaires lisses ; plus loin, autour des culs-de-sac sécréteurs, ces éléments sont devenus des cellules ramifiées, situées entre la membrane propre et l'épithélium glandulaire.

Fig. 417. — *Deux alvéoles d'une glande muqueuse de la langue du Lapin, avec cellules en panier.*

c, ces cellules vues de face. — *m*, membrane propre. Les cellules muqueuses ont été enlevées par le pinceau. D'après v. Ebner. × 600.

c) Cellules centro-acineuses. Canalicules intercellulaires et intracellulaires. — La lumière du cul-de-sac sécréteur est en général très petite, quelquefois même virtuelle ; sa forme est tantôt arrondie, plus souvent étoilée.

L'assise épithéliale glandulaire qui tapisse le tube ou acinus sécréteur est fréquemment, notamment dans la parotide, doublée intérieurement d'une ou plusieurs petites cellules de forme étoilée, dont les prolongements s'insinuent dans les interstices des cellules glandulaires. Elles obturent plus ou moins complètement la lumière de l'acinus dont elles occupent le centre, et pour cette raison sont nommées *cellules centro-acineuses*. Ces éléments sont bien plus développés et sont constants dans le pancréas, qui est l'objet de choix pour leur étude et avec lequel ils seront décrits.

La lumière du cul-de-sac sécréteur se prolonge entre les cellules épithéliales glandulaires en des cæcums radiés plus ou moins longs, auxquels, en raison de leur situation, on a donné le nom de *canalicules intercellulaires* (fig. 420, *c.i.*). Ils sont nommés aussi *capillaires sécréteurs :* capillaires à cause de leur étroitesse ; sécréteurs, parce que c'est en eux qu'est déversé le produit de sécrétion tout d'abord, avant de parvenir dans la lumière du tube sécréteur. On reconnaît, par divers moyens, l'existence de ces canaux. On peut les remplir par des injections de liquides colorés poussés à partir du canal excréteur principal (Langerhans, Saviotti et d'autres) ; mais ce procédé n'est pas à l'abri de toute critique, puisque la pression nécessaire pour l'opération peut créer artificiellement ces conduits. Il est plus sûr de les observer directement, sans préparation spéciale, sans injection ; on les voit

alors sous forme de tubes clairs, limités par des lignes nettes, colorables, qui forment leurs parois ; les « bandelettes cimentantes » (*Kittleisten*) ou « cadres cellulaires » sont un critérium certain de la nature intercellulaire de ces canaux ; car ces bandelettes correspondant aux interstices cellulaires doivent aussi se trouver à l'entrée des canalicules intercellulaires (Zimmermann). Un procédé plus commode pour rendre apparents ces canalicules consiste dans l'emploi de la méthode de Golgi, qui colore leur contenu en noir (Ramón y Cajal, Retzius, E. Müller, Langerdoff, Laserstein, etc.).

Ces divers moyens d'investigation ont permis d'établir les dispositions suivantes. Les capillaires sécréteurs, dont le diamètre peut égaler celui du lumen central de l'acinus, ne dépassent ordinairement pas le niveau du quart externe des cellules voisines et n'atteignent pas, en tout cas, la membrane propre qui enveloppe l'acinus. On croyait autrefois qu'ils arrivaient jusqu'à cette membrane, s'infléchissaient en dedans d'elle, entourant ainsi les cellules épithéliales glandulaires, et qu'en s'abouchant les uns dans les autres, ils enveloppaient ces cellules d'un réseau canaliculaire complet. Les capillaires sécréteurs ne se trouvent, d'après Kolossow, que le long des arêtes de la cellule glandulaire prismatique et manquent sur ses faces. Tantôt simples culs-de-sac, ils peuvent ailleurs être plus ou moins ramifiés.

Les capillaires sécréteurs intercellulaires sont bien développés dans toutes les glandes et parties de glandes ayant un caractère séreux. Ainsi, on les trouve dans les glandes séreuses de la langue, dans la parotide, dans la lacrymale, dans les parties séreuses (croissants de Giannuzzi) des glandes sous-maxillaire, sublinguale et des autres glandes mixtes de la bouche. Ils manquent, au contraire, dans les glandes purement muqueuses et dans les acinus muqueux des glandes mixtes.

Des capillaires sécréteurs intercellulaires on voit parfois, soit par l'observation directe, soit après coloration par le procédé de Golgi, se détacher des cæcums courts et irréguliers, qui ont un trajet intracellulaire et sont distingués, pour cette raison, des précédents sous le nom de *canalicules intracellulaires*. Les canaux intracellulaires ont déjà fait l'objet d'une étude spéciale (t. I, p. 180). Rappelons que ces capillaires intracellulaires des éléments glandulaires ne paraissent pas être des conduits permanents, contrairement aux canalicules intercellulaires. On les a généralement considérés comme transitoires et dépourvus de paroi différenciée ; ils résultent de ce que les vacuoles ou ampoules de sécrétion qui se forment autour des grains de sécrétion se sont ouvertes les uns dans les autres, et ont fusionné en un conduit continu.

Le produit de sécrétion aurait donc à parcourir successivement, avant d'être déversé au dehors, les canaux suivants : les canalicules intracellulaires, les canalicules intercellulaires, la cavité centrale du cul-de-sac sécréteur, la lumière des différents segments des voies excrétrices.

B. **Canaux excréteurs.** — Les trois segments, qui se succèdent dans un système excréteur offrant le maximum de complication, sont, comme on l'a déjà vu, en procédant des culs-de-sac sécréteurs à l'orifice du conduit principal de la glande : les pièces intercalaires, les canaux sécréteurs, les conduits excréteurs proprement dits.

Les *pièces* ou *segments intercalaires* (fig. 416, *s.i.*) sont plus ou moins lon-

gues, plus ou moins bien distinctes aussi des pièces terminales et des conduits sécréteurs qu'elles relient; elles sont le prolongement des culs-de-sac terminaux, mais elles se branchent à angle plus ou moins aigu, quelquefois droit, sur les canaux sécréteurs du système excréteur. Ces segments se distinguent par leur étroitesse, qui leur a valu aussi le nom de « passages de Boll ». Ils sont tapissés par un épithélium très sombre et très colorable, formé de cellules cubiques, aplaties ou même fusiformes, qui produisent des grains spéciaux signalés par Nussbaum, Langley, Ranvier, Fleischer. Cet épithélium fait suite aux cellules épithéliales du cul-de-sac sécréteur terminal, ou plutôt aux cellules centro-acineuses de ce cul-de-sac, qu'on a considérées comme le prolongement des conduits excréteurs dans les parties sécrétrices de la glande.

Les *canaux sécréteurs* (fig. 416 et 421, *c.s.*), qui continuent les pièces intercalaires, sont bordés par un épithélium beaucoup plus haut, cubique ou cylindrique. Ses cellules sont caractérisées par la présence dans la zone basale, extérieure au noyau, de formations analogues à celles que R. Heidenhain a découvertes dans les cellules épithéliales du rein, et qui se présentent sous la forme grossière de bâtonnets (*b*) striant verticalement la zone profonde du corps cellulaire. De là, le nom d' « épithélium strié » ou « à bâtonnets » qu'on lui a donné (Pflüger). Ces bâtonnets, que Pflüger avait d'abord cru être des terminaisons nerveuses, ont été considérés par Ranvier et H. Martin comme de nature contractile ; leur contraction servirait à activer la progression du produit sécrété dans le tube excréteur. Mais la signification véritable de ces formations paraît autre. Ces bâtonnets, d'ailleurs, ne sont pas indépendants du reste du cytoplasme ; ils en sont des différenciations électivement colorables qu'on peut rapprocher des filaments basaux ergastoplasmiques situés dans la zone basale des cellules du cul-de-sac sécréteur et que, de façon analogue, Regaud et Mawas ont assimilées à des mitochondries. Cette particularité structurale est déjà physiognomonique d'un élément glandulaire. L'activité glandulaire de la cellule à bâtonnets se traduit, du reste, par la formation de produits que Solger a réussi à distinguer. Ces éléments, d'après lui, sécrètent des grains bruns contenus dans des vacuoles ; ce sont, en quelque sorte, des calculs intracellulaires colorés par du pigment et constitués sans doute par des sels de chaux.

Pour ces diverses raisons, Lavdowsky, Merkel, Solger ont attribué à ce segment du système excréteur une fonction glandulaire qui lui a valu le nom de canal sécréteur ; spécialement, Merkel y a placé le lieu de formation des sels de chaux que la salive renferme.

Les *conduits excréteurs* proprement dits sont tapissés par un épithélium à une ou deux couches de cellules prismatiques. Dans les plus gros canaux, tels que le canal de Sténon de la parotide, le canal de Wharton de la sous-maxillaire, le canal de Bartholin de la sublinguale, les principales divisions des conduits excréteurs de la glande lacrymale, il existe deux assises cellulaires (Steiner). Une tunique fibreuse ou fibro-musculaire plus ou moins épaisse double l'épithélium des grands canaux excréteurs (fig. 418).

C. **Tissu conjonctif, vaisseaux et nerfs.** — *a*) *Tissu conjonctif.* — Le tissu conjonctif des glandes salivaires se condense autour des canaux excréteurs, en leur formant des tuniques conjonctives, qui, à la périphérie des plus

gros conduits, peuvent même renfermer des cellules musculaires lisses.

Les fibres conjonctives dominent dans cette trame connective des glandes. Mais les fibres élastiques y sont aussi très développées, comme le montrent des préparations spéciales colorées à l'orcéine ; elles forment des réseaux denses autour des conduits excréteurs et même des alvéoles sécréteurs (Livini, Smirnow) ; la puissance de ce réseau, dans certaines glandes qui sécrètent un produit muqueux et collant, est sans doute en rapport avec la difficulté d'expulsion de ce produit.

Parmi les éléments cellulaires une mention spéciale est due aux cellules graisseuses, aux cellules lymphatiques et aux cellules plasmatiques. Les premières sont surtout abondantes dans le tissu interlobulaire de certaines glandes, telles que la parotide de l'Homme. Les cellules lymphatiques sont souvent accumulées autour des conduits interlobulaires qu'elles accompagnent sur une certaine longueur en leur formant des gaines lymphoïdes ; il existe cependant assez rarement des nodules lymphoïdes bien circonscrits. L'existence d'éléments lymphoïdes dans les glandes salivaires de l'Homme et des autres Mammifères, connue depuis Henle, a été vérifiée, dans la sous-maxillaire surtout où l'infiltration lymphoïde est particulièrement marquée, par un grand nombre d'auteurs (R. Heidenhain, v. Ebner, S. Mayer, Battelli et Giacomini, Neisse, Rawitz, Lavdowsky, Maximow, Levi, etc.). Ces nodules lymphoïdes se formeraient, d'après Rawitz, dans l'adventice des canaux excréteurs. Ils sont dus, au contraire, selon G. Levi, à la transformation lymphoïde d'une portion plus ou moins importante du parenchyme glandulaire. Quant aux cellules plasmatiques, elles ont été décrites par Maximow et Mme Dantchakoff autour des alvéoles glandulaires chez des animaux parfaitement sains.

b) Vaisseaux. — Les vaisseaux sanguins accompagnent les gros canaux excréteurs. Leurs branches de division pénètrent entre les lobules de la glande, puis se terminent à l'intérieur de ces lobules par des capillaires anastomosés en des réseaux qui entourent de leurs mailles les acinus sécréteurs. Les capillaires ne sont séparés des cellules glandulaires que par la membrane propre.

De même que les vaisseaux sanguins, les plus gros troncs lymphatiques suivent le trajet des conduits excréteurs principaux. La plupart des auteurs allemands admettent que les espaces ménagés dans le tissu conjonctif entre les tubes sécréteurs sont des espaces ou fentes lymphatiques, représentant les origines des vaisseaux lymphatiques.

C'est au sang et à la lymphe contenus dans ces vaisseaux sanguins et lymphatiques que les cellules glandulaires empruntent et soutirent les matières premières, dont elles font le produit de sécrétion et qu'elles excrètent ensuite au dehors. Tel est le mode habituel et bien connu de leur activité glandulaire; c'est une sécrétion externe, c'est-à-dire une sécrétion de produits qui, tirés du milieu intérieur, sont éliminés à l'extérieur. On peut concevoir que leur activité s'exerce dans un sens contraire, c'est-à-dire que les cellules rejettent dans le milieu intérieur, sanguin et lymphatique, les produits élaborés par elles; c'est alors une sécrétion interne.

c) Nerfs. — Les glandes salivaires reçoivent des nerfs vaso-moteurs pour la paroi des vaisseaux, et des nerfs excito-sécréteurs destinés aux cellules glandulaires.

Au point de vue histologique, ces nerfs sont les uns des fibres myéliniques, les autres des fibres sans myéline. Ces fibres sont groupées en nerfs qui cheminent dans le tissu conjonctif et qui accompagnent les vaisseaux sanguins et les canaux excréteurs. D'après Korolkow, les diverses sortes de fibres se séparent ensuite. Les fibres amyéliniques, après avoir donné des rameaux aux vaisseaux, entourent les lobules primaires de la glande d'un réseau serré (« plexus interlobulaire »), qui contient des cellules ganglionnaires isolées ou réunies en petits ganglions. Les filets qui se détachent de ce plexus, après avoir donné des branches aux vaisseaux et aux canaux excréteurs, aboutissent à un « réseau interalvéolaire », qui entoure les alvéoles glandulaires. Les fibres à myéline, après avoir perdu leur gaine myélinique, s'épuisent aussi dans ce réseau. La terminaison ultime des nerfs se fait selon le mode général (décrit p. 869) ; c'est-à-dire que du réseau interalvéolaire et hypolemmal naissent des filets qui perforent la membrane propre et viennent se terminer à la surface des cellules, soit par des extrémités libres et indépendantes, soit, d'après Korolkow, en s'anastomosant en un « réseau supra-cellulaire ».

Article 2. — GLANDES SALIVAIRES ET PÉRIORBITAIRES EN PARTICULIER

I. — Glande parotide.

La parotide de l'Homme, telle que la décrivent par exemple Laguesse et Jouvenel, est décomposée en lobules serrés, à l'intérieur desquels, parmi les acinus glandulaires, sont mélangées en grande quantité de grosses vésicules adipeuses intralobulaires. Les acinus ont sur la coupe une forme arrondie ou polygonale par pression réciproque ; ils sont creusés d'une lumière très étroite. La glande est considérée par Maziarski et Peiser comme appartenant au type acineux ou alvéolaire plus ou moins pur. Tous les acinus sont séreux. Chez tous les Mammifères, la glande parotide offre les caractères d'une glande séreuse typique. La cavité des alvéoles renferme un liquide non colorable, à l'intérieur duquel on peut toutefois trouver de petits grains colorables analogues à ceux que renferme la zone interne des cellules ; on admet que ce liquide provient de la transformation et de la dissolution des grains de sécrétion. Des cellules centro-acineuses obturent parfois la lumière de l'acinus. Les canalicules radiés intercellulaires sont nets et peuvent recevoir

Fig 418. — *Coupe transversale du canal de Sténon de l'Homme.*

ep, épithélium. — *mf*, membrane fibreuse. × 80.

des canalicules intracellulaires, que Zimmermann et Maziarski n'ont toutefois pas trouvés.

Les voies excrétrices se composent des trois segments décrits plus haut : canaux intercalaires, canaux sécréteurs, conduits excréteurs proprement dits. Le canal excréteur principal ou *canal de Sténon* est tapissé par un épithélium à double couche cellulaire, la couche interne à cellules cylindro-coniques, la couche externe formée de cellules plus aplaties. Autour de cet épithélium, le tissu conjonctif se condense en une membrane fibreuse (fig. 418).

II. — Glande sous-maxillaire.

A. **Culs-de-sac sécréteurs.** — La glande sous-maxillaire de l'Homme, vue à un faible grossissement, offre la constitution générale des glandes salivaires (fig. 419). Les lobules renferment, comme ceux de la parotide, à côté des culs-de-sac sécréteurs, de grosses vésicules graisseuses (*v.a.*) moins nombreuses cependant que dans la parotide (v. Ebner, Smirnow). La glande sous-maxillaire de l'Homme et des autres Mammifères est un complexe glandulaire et se compose en réalité de deux organes glandulaires, de deux portions, l'une séreuse, l'autre muqueuse (Bermann, Ranvier), dont l'importance relative varie. La glande appartient, dans son ensemble, au type tubulo-alvéolaire composé (Maziarski) ; la portion séreuse est alvéolaire ou acineuse (Bermann), surtout alvéolaire (Peiser) ; la portion muqueuse est franchement tubuleuse (Bermann), surtout tubuleuse (Peiser).

Fig. 419. — *Coupe de la glande sous-maxillaire de l'Homme.*
l, lobules glandulaires. — *a*, acinus glandulaires. — *ce*, *ce*, canaux excréteurs principaux. — *c*, canaux excréteurs plus petits. — *tc*, masse de tissu conjonctif séparant deux lobes de la glande, et renfermant les canaux excréteurs principaux et des vaisseaux sanguins *vs*. — *p*, prolongements de cette masse conjonctive formant des cloisons interlobulaires. — *va*, vésicules adipeuses. × 60.

Chez l'Homme, le Chat, le Chien, le Cobaye, le Lapin, le Rat, la portion tubuleuse et muqueuse constitue, d'après Bermann, un petit organe à part, enclavé dans la portion acineuse et séreuse beaucoup plus considérable. Ranvier a fait de ces deux portions de la sous-maxillaire deux glandes distinctes : l'une, ou sous-maxillaire proprement dite, formée de la portion séreuse ; l'autre, ou « glande rétrolinguale » de Ranvier, constituée par la partie muqueuse. C'est grâce à ce dédoublement anatomique qu'on a pu

dire de la glande sous-maxillaire du Rat et d'autres Mammifères, qu'elle est purement et entièrement séreuse.

En mettant à part la portion tubuleuse et muqueuse pour en faire ou non une glande distincte, la glande sous-maxillaire proprement dite demeure encore une glande mixte, c'est-à-dire dont les culs-de-sac sécréteurs sont de deux sortes, et ont aussi deux formes différentes. Les uns, muqueux, sont de forme tubuleuse ; les autres, séreux, sont alvéolaires. Les culs-de-sac séreux et les culs-de-sac muqueux sont en proportion variable, selon les Mammifères ; chez l'Homme, le nombre des premiers est bien plus considérable que celui des seconds.

Les alvéoles séreux de la glande sous-maxillaire de l'Homme (fig. 420, A)

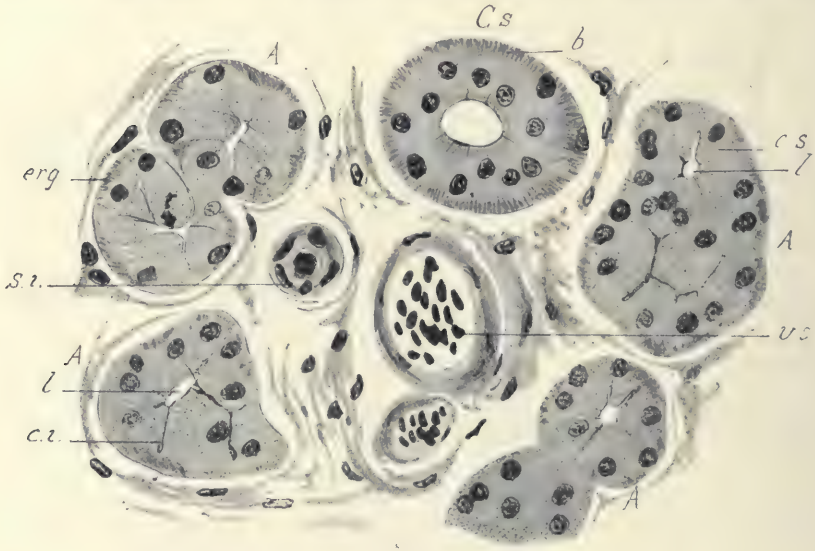

Fig. 420. — *Glande sous-maxillaire de l'Homme (portion séreuse).*
A, acinus — *cs*, cellules séreuses qui les constituent. — *erg*, ergastoplasme (filaments basaux). — *l*, lumière de l'acinus. — *ci*, canalicules intercellulaires radiés, partant de cette lumière. — *si*, segment ou pièce intercalaire. — *Cs*, canal sécréteur. — *b*, bâtonnets. — *vs*, vaisseaux sanguins. × 250.

sont longs et tortueux, pourvus d'une lumière minime (*l.*). Leurs cellules renferment des grains qui, d'après Laguesse et Jouvenel, ont des caractères de colorabilité différente ; ce qui permet de croire à l'existence de deux états successifs d'une seule et même sorte. Les cellules centro-acineuses, les canalicules radiés intercellulaires se retrouvent dans les alvéoles séreux de la sous-maxillaire à peu près avec les mêmes caractères que dans ceux de la parotide.

D'autres alvéoles, dont la glande sous-maxillaire de l'Homme, sont essentiellement muqueux ; mais comme ils sont en outre bordés par un croissant de Giannuzzi, qui est une formation de nature séreuse, on peut dire qu'ils sont mixtes. Ces alvéoles sont bien plus rares que les précédents. Leur diamètre total n'est pas plus grand que celui des alvéoles séreux, mais leur lumière est plus large. Les cellules muqueuses qui les tapissent sont, comme d'ordinaire, des cellules claires, caliciformes, remplies de mucigène plus ou moins complètement transformé en mucus, tandis que le protoplasma contenant le noyau est refoulé par le produit de sécrétion en une bande mince

et sombre contre la face interne de la membrane propre. Les acinus muqueux se compliquent de la présence d'une lunule ou croissant de Giannuzzi. Ces croissants tantôt sont tout à fait marginaux et ne prennent pas part à la limitation de la lumière de l'acinus (fig. 421, A, *c.r.*) ; tantôt, au contraire, ils forment le fond d'un acinus muqueux et contribuent à en tapisser la cavité. La lumière se prolonge alors en un canalicule intracellulaire qui pénètre dans le croissant de Giannuzzi (*ci.*).

Il est intéressant de comparer entre elles les glandes sous-maxillaires de diverses espèces de Mammifères au point de vue de la situation, de la forme et du développement des croissants, dans le but d'établir une série de glandes sous-maxillaires où la partie séreuse est progressivement croissante (Ranvier, R. Krause, Jouvenel). La sous-maxillaire du Chien, du Bœuf for-

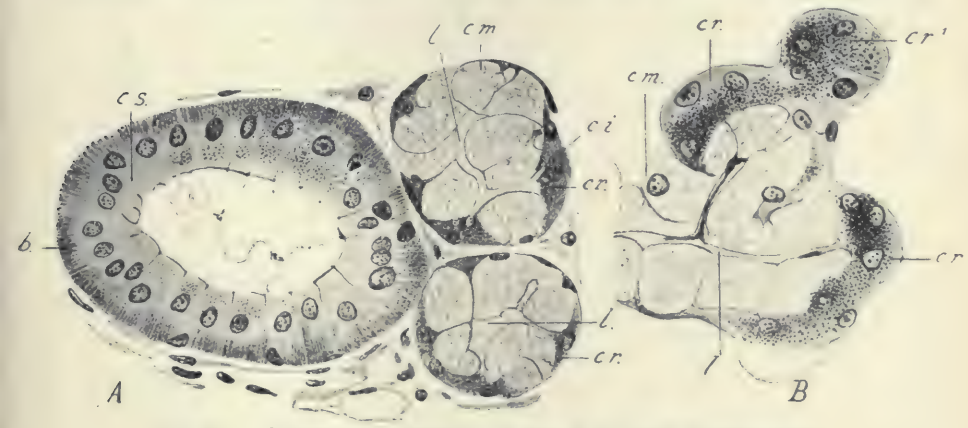

Fig. 421. — *Glandes sous-maxillaires du Bœuf et du Cheval (Glandes mixtes) avec les croissants de Giannuzzi.*

A, Bœuf. — B. Cheval. — *cs*, canal sécréteur. — *b*, ses bâtonnets. — *cm*, cellules muqueuses des acinus, avec noyaux très aplatis. — *cr*, croissant de Giannuzzi. — *cr'*, un croissant indépendant et formant un bourgeon appendu à l'acinus. — *l*, lumière des acinus. — *ci*, canaux intracellulaires, prolongeant la lumière acineuse dans l'intérieur du croissant. × 250.

mera l'un des termes les plus inférieurs de la série (fig. 421, A) ; l'autre extrême, où les croissants sont le plus développés, sera la glande de l'Homme ou des Singes, du Cheval (fig. 421, B) ; les glandes du Porc, du Chat, du Mouton occuperont des positions intermédiaires. Des minces croissants qui doublent les acinus muqueux du Chien, on passe aux volumineux croissants de l'Homme. La gradation peut s'observer, d'ailleurs, sur une seule et même glande. Ranvier l'a constatée sur les glandes mixtes œsophagiennes du Crapaud commun, et on peut faire la même constatation sur la glande sous-maxillaire, celle de l'Homme, par exemple. Ainsi, l'existence des trois principaux cas suivants a été établie par R. Krause, Maziarski, Jouvenel. Ou bien les cellules séreuses forment simplement des croissants qui doublent les alvéoles muqueux. Ou bien le croissant, placé comme précédemment, s'allonge et devient un véritable tube séreux qui prolonge l'acinus muqueux. Ou bien enfin, le tube séreux pur devient complètement indépendant de l'alvéole muqueux et vient se brancher directement sur un canal intercalaire de Boll (comp. fig. 421, A et B). Les croissants de Giannuzzi ne sont donc, comme l'a dit Renaut, « que de courts culs-de-sac séreux, réduits au minimum de profondeur ».

B. **Signification des croissants de Giannuzzi.** — D'après tout ce qui précède, la signification des croissants de Giannuzzi est absolument certaine ; ils représentent la partie séreuse, indépendante des portions muqueuses et possédant une activité sécrétoire propre. Cette « théorie de la spécificité des croissants », que Ranvier et v. Ebner ont défendue depuis longtemps et à laquelle se sont ralliés la plupart des histologistes, par exemple Oppel, Metzner, Jouvenel, a été précédée d'autres théories aujourd'hui à peu près complètement abandonnées. Ainsi, la « théorie du remplacement » (R. Heidenhain) considérait les cellules des croissants comme des éléments jeunes, destinés à remplacer les cellules muqueuses qui se détruisent du fait de la sécrétion. Dans la « théorie des phases » (Hebold), les croissants n'étaient que des cellules muqueuses momentanément vides de sécrétion, qui, refoulées par les cellules distendues, reprendront plus tard leur activité mucipare ; elles ne sont donc que l'une des phases de l'évolution des cellules muqueuses.

Jouvenel a rassemblé et classé tous les arguments qu'on peut faire valoir en faveur de la théorie de la spécificité des croissants. Ce sont d'abord des arguments morphologiques : l'aspect et la structure semblables des éléments des croissants et de ceux des acinus purement séreux, les différences qui les séparent des éléments des alvéoles muqueux, l'existence notamment des grains de sécrétion et des filaments basaux ; puis les intermédiaires qui relient les formations en croissant aux tubes séreux devenus indépendants ; la présence dans leur épaisseur de capillaires sécréteurs qui manquent aux acinus muqueux. Puis viennent des arguments physiologiques, notamment celui-ci tiré d'expériences de R. Heidenhain et de Ranvier : après excitation de la corde du tympan (nerf glandulaire de la sous-maxillaire) les croissants augmentent d'étendue, leurs cellules subissent une transformation graisseuse, tandis que les cellules muqueuses n'éprouvent que peu ou point de modifications. Les recherches de Maximow apportent un argument pathologique ; cet auteur a vu que les cellules muqueuses et les éléments séreux des croissants sont différemment affectés par la section de la corde du tympan, aussi bien que par la ligature du canal de Wharton. Il faut ajouter une preuve embryologique fournie par Flint : la paroi des alvéoles de la glande sous-maxillaire embryonnaire a deux rangées de cellules ; l'interne donne les cellules glandulaires muqueuses, l'externe fournit les croissants dont l'origine est donc différente de celle des cellules muqueuses.

On s'est demandé quelles étaient les substances fournies à la salive par les croissants de Giannuzzi. Il est peu probable qu'ils sécrètent le ferment saccharifiant ; car l'action saccharifiante de la salive sous-maxillaire est en raison inverse du développement des croissants. On admet plus volontiers qu'ils produisent l'albumine de la salive ; car cette substanee y est d'autant plus abondante que les croissants sont plus développés ; le Chien, dont la salive est pauvre en albumine, n'a que de minces croissants ; chez le Mouton, au contraire, les croissants sont très importants et la salive riche en albumine.

C. **Canaux excréteurs.** — Le système des canaux excréteurs comprend les trois segments distingués plus haut, savoir : les pièces intercalaires, les canaux sécréteurs, les conduits excréteurs proprement dits, se réunissant pour former le conduit principal ou *canal de Wharton*. Celui-ci est tapissé

par une double assise de cellules épithéliales, les superficielles cylindro-coniques, les profondes cubiques (Steiner). La membrane fibreuse qui renforce extérieurement cette couche épithéliale contient des faisceaux de fibres musculaires longitudinales.

III. — Glande sublinguale.

La glande sublinguale de l'Homme est un complexe glandulaire, formé de deux parties différentes. L'une, qui est constante, consiste en 5-20 glandules, qui s'ouvrent sur le pli sublingual par autant de conduits distincts (canaux de Rivinus); ce sont les « glandes sublinguales mineures ». L'autre partie, qui manque chez le Lapin et qui est inconstante chez l'Homme, débouche par le canal de Bartholin, en commun avec le canal de Wharton; embryologiquement distincte des glandules précédentes, elle peut en être distinguée comme « glande sublinguale majeure » (Stöhr).

On admet classiquement que ces deux parties, anatomiquement et embryologiquement différentes, sont histologiquement semblables. On décrit la glande sublinguale de l'Homme dans son ensemble comme offrant le type tubulo-alvéolaire composé (Maziarski) ou plutôt tubuleux (Peiser). Les voies excrétrices y sont beaucoup plus simplement constituées que dans la glande sous-maxillaire; elles manquent de pièces intercalaires, et les canaux sécréteurs à épithélium strié y sont très courts. Par la nature de ses culs-de-sac sécréteurs, la glande sublinguale est rangée dans la catégorie des glandes mixtes; les alvéoles muqueux y sont en effet coiffés de croissants de Giannuzzi, qui forment rarement des acinus séreux distincts. Chez certains Mammifères, la glande est purement ou presque entièrement muqueuse (Rat, Cobaye, Chauves-souris); les éléments séreux et muqueux sont à peu près d'égale importance chez le Chien et le Chat. D'après cette description classique, la glande sublinguale est très analogue, par la structure de ses acinus sécréteurs, à la glande sous-maxillaire.

Les recherches d'Illing et de Stöhr modifient cette donnée classique, en séparant aussi au point de vue histologique les deux portions anatomiques de la glande sublinguale. Illing a établi, pour plusieurs Mammifères, et Stöhr a confirmé chez l'Homme, que les glandes sublinguales mineures sont exclusivement ou principalement muqueuses, et que la glande sublinguale majeure est seule une glande mixte.

IV. — Glandes buccales.

Le groupe des glandes salivaires ne comprend pas seulement la parotide, la sous-maxillaire et la sublinguale, mais encore toutes les glandules comprises dans les parois de la cavité buccale, savoir : la glande de Blandin-Nuhn à la pointe de la langue, les glandes de Weber situées sur les faces latérales de la base de la langue, les glandes de l'amygdale linguale ou glandes folliculeuses situées en arrière du V lingual, les glandes séreuses de la langue ou glandes de v. Ebner, et la foule des glandules qui n'ont d'autre nom que celui qu'elles empruntent à la région où elles se trouvent (gl. palatines, géniennes, etc.). Tous ces organes concourent avec les trois

paires de grosses glandes salivaires à la production de la salive. Si ces glandules n'ont qu'un volume très réduit, la masse totale de leur substance est néanmoins considérable et apporte un fort contingent à la sécrétion salivaire. Ces glandules offrent d'ailleurs une certaine importance, parce qu'elles sont les plus constantes dans la série des Vertébrés et qu'elles peuvent ainsi représenter le point de départ des grosses glandes salivaires.

Les glandes des parois buccales appartiennent à trois types : séreux, muqueux et mixte. Les glandes séreuses de v. Ebner, comprises dans la base de la langue, représentent seules le premier type; annexées à l'appareil gustatif, elles seront décrites avec celui-ci. Les glandes muqueuses pures ne se trouvent, d'après Stöhr, Laguesse et Jouvenel, que : dans la voûte palatine, osseuse et membraneuse (glandes palatines), où elles forment une couche serrée s'étendant jusque dans la sous-muqueuse ; le long des bords et à la racine de la langue (glandes linguales de Weber), où leurs conduits excréteurs, fréquemment tapissés par un épithélium à cellules cylindriques vibratiles, s'ouvrent dans la cavité d'un « follicule lingual ». Ces glandules muqueuses (palatines et linguales) possèdent des culs-de-sac sécréteurs entièrement muqueux, dont les cellules, ouvertes ou fermées, ressemblent par leur structure et par leur contenu muqueux aux cellules caliciformes de l'intestin.

Toutes les autres glandules de la bouche (glande de Blandin-Nuhn ou glande linguale antérieure, glandes labiales, glandes géniennes) sont mixtes. Elles contiennent des alvéoles muqueux et des alvéoles séreux, les alvéoles muqueux étant pourvus de croissants de Giannuzzi (Heidenhain, Bermann, Schaffer, Stöhr).

V. — Glandes périorbitaires (1).

1° Glande lacrymale. — La *glande lacrymale*, est, d'après Stöhr, Maziarski, Fleischer une glande du type tubulaire composé; ses culs-de-sac sécréteurs ne sont cependant pas cylindriques, mais légèrement dilatés, de façon à prendre sur la coupe une forme alvéolaire; ce qui explique que plusieurs auteurs l'aient regardée comme une glande acineuse composée. La glande lacrymale se distingue nettement, quoi qu'il en soit, par la forme de sa ramification, des glandes salivaires, notamment de la parotide, à laquelle on l'a souvent comparée.

Les cellules sécrétrices produisent des grains analogues à ceux des glandes salivaires (Nicolas, Noll, Fleischer). Quelques-uns de ces grains sont de nature graisseuse (Nicolas, Axenfeld et Bietti, Noll). Stöhr et Noll décrivent d'ailleurs deux sortes de cellules sécrétrices. D'après Stöhr, les unes sont assez hautes, cylindriques, quand elles sont remplies par le produit de sécrétion; les autres, basses, renferment un produit concrété en grosses sphères. Entre les cellules pénètrent des canalicules radiés intercellulaires. Les acinus sont entourés par des cellules en panier très nettes.

Le système excréteur est diversement décrit. Schwalbe, Merkel, Stöhr ont vu les culs-de-sac sécréteurs se rattacher aux canaux excréteurs par de longs segments intercalaires, que Maziarski a niés, et qui, d'après Zimmer-

(1) Les petites glandes comprises dans l'épaisseur des paupières et de la conjonctive seront étudiées avec la peau.

MANN, FLEISCHER, manquent en effet chez l'Homme. Il y a d'ailleurs à cet égard de grandes différences selon les espèces animales (FLEISCHER). Les canaux excréteurs à épithélium strié paraissent, de l'avis presque unanime, faire défaut.

Les canaux excréteurs proprement dits, ou conduits de la glande lacrymale, sont tapissés par une double rangée de cellules, les superficielles cylindriques. Les voies lacrymales, qui représentent le conduit excréteur physiologique des glandes lacrymales et par lequel les larmes sont conduites dans les fosses nasales, se composent, comme on le sait, successivement : des *conduits lacrymaux*, du *sac lacrymal* et du *canal nasal*. Les conduits lacrymaux sont tapissés par un épithélium stratifié à cellules plates; leur paroi est formée par une tunique propre, riche en fibres élastiques, renforcée par une couche de fibres musculaires striées, à direction surtout longitudinale. Le sac lacrymal et le canal nasal sont revêtus par un épithélium à deux ou plusieurs assises de cellules, les superficielles cylindriques et vibratiles mélangées de cellules caliciformes. Leur tunique propre offre un caractère lymphoïde bien marqué et peut même renfermer des follicules clos; elle est en rapport par sa partie profonde avec un riche plexus veineux. Il existe dans le sac lacrymal des glandes de deux sortes, acineuses et tubuleuses (ALT) ; dans la partie inférieure du canal nasal, on remarque des diverticules tubuleux de l'épithélium, que certains auteurs ont voulu considérer comme des glandes; mais ROCHON-DUVIGNEAUD nie l'existence de glandes dans les voies lacrymales.

2° GLANDE DE HARDER ET GLANDE NICTITANTE. — Ces glandes, qui sont situées dans la région orbitaire interne, ne sont pas représentées chez l'Homme; on a voulu cependant considérer comme l'homologue de la glande nictitante des animaux une glandule décrite par C. GIACOMINI chez le nègre dans le pli semi-lunaire de l'angle interne de l'œil. La « glande de Harder » des Mammifères est fréquemment composée de deux parties, par exemple chez le Lapin : l'une blanche plus petite, l'autre rouge plus considérable; chez le Hérisson l'une des parties est sous forme d'îlots disséminés; d'autres fois, comme chez la Souris, la partie blanche existe seule. Ces deux aspects macroscopiques correspondent à l'existence de deux sortes de culs-de-sac sécréteurs; chez le Hérisson, les uns, plus larges, tapissés par un épithélium tantôt élevé, tantôt très aplati, produisent de la graisse et une substance coagulable; les autres, plus étroits, sont de nature séreuse (LÖWENTHAL). La « glande nictitante » qui coexiste souvent avec la glande de Harder (Porc, Lapin, Souris) manque ailleurs (Rat, Cobaye); elle est également hétérogène, composée de deux portions différentes. Il existe en outre chez le Lapin une « glande lacrymale inférieure ».

3° GLANDE INFRA-ORBITAIRE. — La « glande infra-orbitaire », comme son nom l'indique, est située au-dessous de l'orbite; elle existe chez un grand nombre de Mammifères (Chien, Lapin, Rat, Cobaye). Elle a tantôt le caractère muqueux (Chien), tantôt le caractère séreux. Chez le Rat par exemple, elle se compose de deux sortes d'acinus; les uns à grosses cellules prismatiques, pourvus d'une lumière minime, ressemblent aux acinus de la parotide et de la lacrymale; les autres sont creusés d'une vaste lumière et bordés d'un épithélium cubique (LÖWENTHAL).

CHAPITRE III

Glandes annexes du tube digestif. Pancréas.

I. — Histogénèse du pancréas.

Le pancréas est formé par deux ébauches ventrales et une ébauche dorsale, qui procèdent de la paroi entodermique de l'intestin au niveau de la « zone annulaire hépato-pancréatique » (p. 26). Au premier stade du développement du pancréas succède une période histogénique que Laguesse a étudiée, et que l'on peut répartir en plusieurs stades successifs.

Dans un premier stade, il se produit, par bourgeonnement des ébauches primitives de l'organe, un système de cordons pleins, variqueux, présentant çà et là des anastomoses.

Ces cordons pleins se creusent dans un deuxième stade, et deviennent des tubes pancréatiques primitifs, bosselés, ne présentant encore aucune distinction en canaux excréteurs et cavités sécrétantes. Par contre, il se produit, à ce moment déjà, une différenciation des cellules épithéliales, et il apparaît çà et là quelques cellules troubles, qui, en proliférant peuvent donner lieu à des amas cellulaires que Laguesse nomme « îlots primaires » (fig. 422, *i. p.*); il les considère comme étant une première fournée de ces formations que renferme le pancréas de l'adulte et qui seront décrites plus loin sous le nom d'îlots endocrines ou de Langerhans. Ces îlots primaires sont capables de se souder entre eux, pour former des îlots composés souvent visibles à l'œil nu. Parmi les îlots primaires, il en est de très particuliers, caractérisés par une vascularisation très abondante; ils se présentent sous la forme de sacs arrondis, limités par une paroi épithéliale, et bourrés d'hématies; on les appelle pour cette raison des « îlots à hématies » (fig. 423, *i.h.*): on ne connaît d'ailleurs exactement ni leur mode de formation, ni leur signification. Claude assigne aux cellules troubles et aux îlots primaires une tout autre origine; au lieu de les faire provenir de l'épithélium des tubes pancréatiques, il les voit se différencier aux dépens de cellules mésenchymateuses et s'accoler secondairement aux tubes épithéliaux pour en former les cellules troubles.

Le troisième stade est marqué par la formation des cavités sécrétantes

ou acinus, qui bourgeonnent sur la paroi des tubes pancréatiques primitifs.

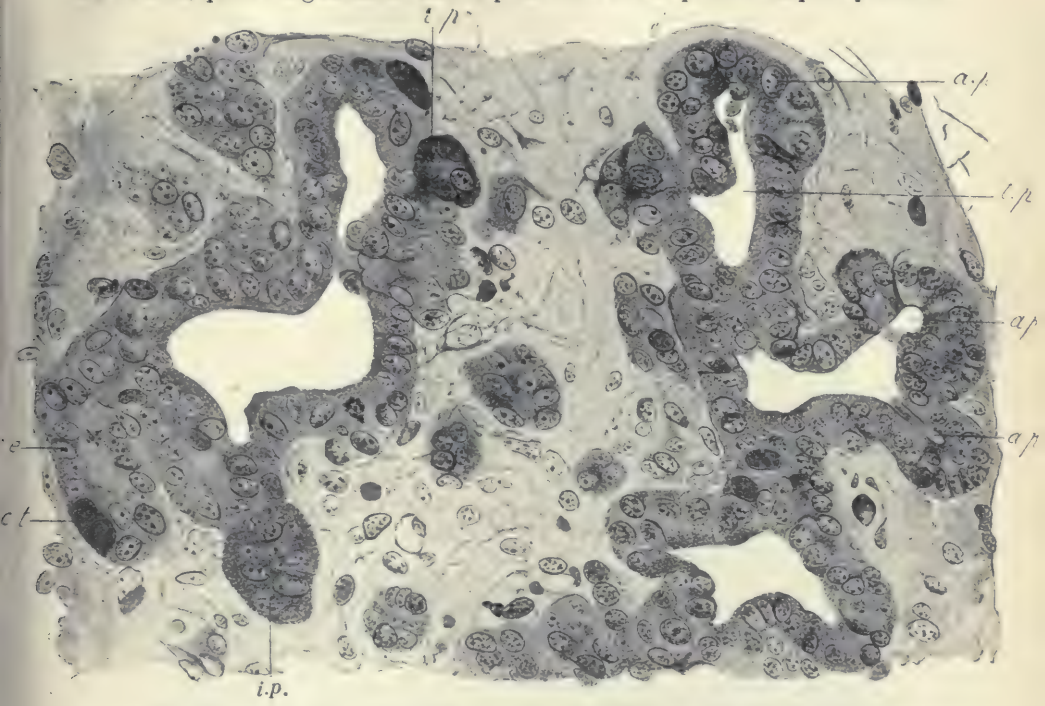

Fig. 422. — *Coupe du pancréas chez un embryon de Mouton de 7 centimètres de long.*
tp, tubes pancréatiques primitifs. — *ap*, acinus primaires. — *ce*, cellules épithéliales ordinaires. *ct*, cellules troubles. — *ip*, îlots primaires. × 250.

Ces cavités s'agrandissent et subissent une lobulation qui les décompose en acinus plus petits (fig. 424). Les cellules, qui forment la paroi même de l'acinus, et qu'on peut appeler cellules principales, se remplissent de grains de zymogène, en telle abondance qu'ils n'occupent pas seulement la région apicale, mais envahissent encore toute l'étendue de la cellule. La précoce apparition et la quantité de cette sécrétion sont tout à fait remarquables; elles assurent au pancréas une place à part dans l'ensemble du système glandulaire de l'embryon et donnent à penser qu'il remplit dans l'organisme embryon-

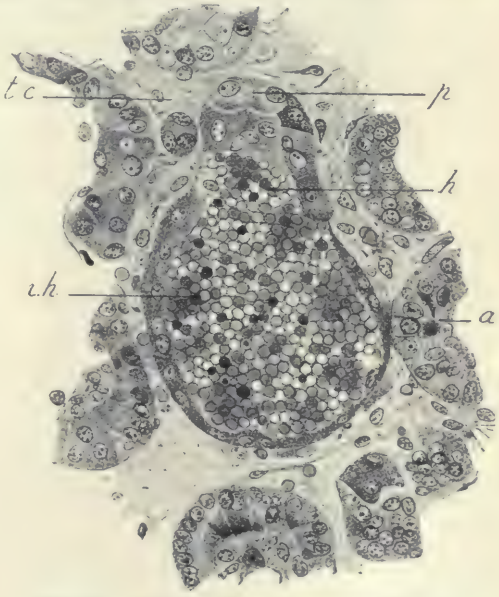

Fig. 423. — *Pancréas d'un embryon de Mouton de 15 centimètres. Ilot à hématies.*
ih, îlot à hématies. — *p*, sa paroi épithéliale. — *h*, hématies qui en forment le contenu. — *a*, acinus glandulaires. — *tc*, tissu conjonctif. × 250.

naire une fonction importante. D'autres cellules, situées en dedans des précédentes, occupant même la lumière de la cavité acineuse, sont les éléments que nous retrouverons dans le pancréas adulte et qu'on y connait sous le nom de cellules centro-acineuses. Ce qui reste des tubes primitifs du pancréas se régularise pour devenir les canaux excréteurs.

Dans un quatrième stade se forment de nouveaux îlots de cellules particulières, de nouveaux îlots endocrines ou de Langerhans, qu'on peut distinguer des îlots primaires par l'épithète de secondaires ; ils paraissent



FIG. 424. — *Coupe du pancréas chez un embryon de Mouton de 12 cm. 5.*

cs, grandes cavités sécrétantes résultant de l'extrémité agrandie des tubes pancréatiques primitifs, en voie de décomposition acineuse. — *a,a*, acinus qui résultent de cette décomposition. — *cp*, cellules principales contenant dans leur zone interne ou apicale des grains de zymogène. — *cca*, cellules centro-acineuses. — *tc*, tissu conjonctif. × 250.

provenir de la transformation de cavités sécrétantes. D'autre part des îlots secondaires disparaissent en devenant acinus glandulaires. Les îlots, d'après CLAUDE, dégénèrent en massifs conjonctifs, si bien que nés du mésenchyme ils retournent au mésenchyme. Il y a donc, d'après LAGUESSE, pendant cette phase de développement, néoformation et disparition d'îlots endocrines. Ce double phénomène continuerait, d'après LAGUESSE, pendant toute la vie. Pendant ce temps, les cavités sécrétantes bourgeonnent et se ramifient, en formant de nouveaux alvéoles glandulaires, d'où résulte l'accroissement de la glande. L'origine des îlots de Langerhans, aux dépens des mêmes ébauches épithéliales qui fournissent le parenchyme sécrétant, a été confirmée, pour l'Homme, par PEARCE et KUSTER.

Ainsi il se produit, dans le développement du pancréas, deux formations différentes : des acinus glandulaires creux et des îlots endocrines pleins. Ces deux organites de la glande naissent l'un de l'autre et peuvent, d'après Laguesse, se transformer l'un dans l'autre. Nous retrouverons chez l'adulte ces deux organites constitutifs. Leur juxtaposition dans un même organe anatomique, dans le pancréas, assigne à cet organe une place à part parmi les glandes annexes du tube digestif.

II. — Histologie du pancréas adulte.

1° Texture. — L'aspect général du pancréas et sa texture observés à un faible grossissement le font ressembler beaucoup à une glande salivaire, ce

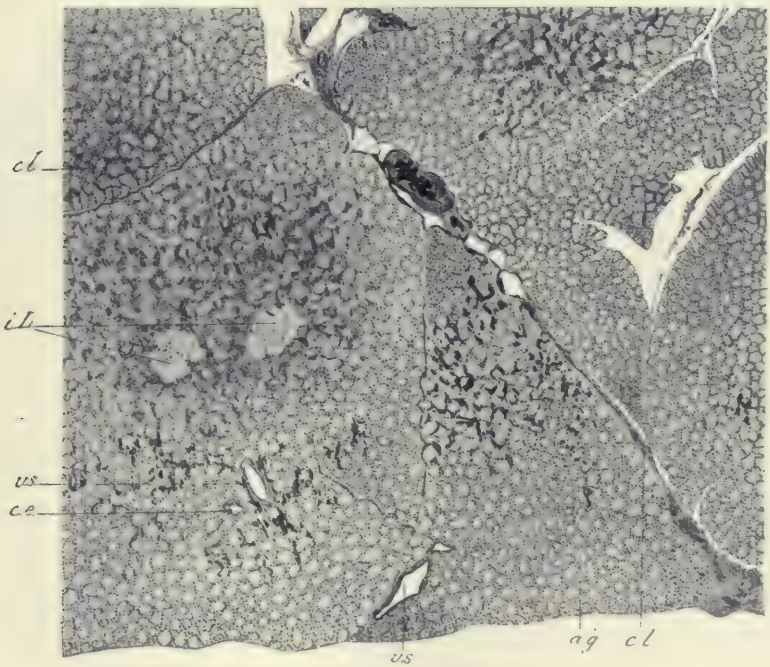

Fig. 425. — *Coupe du pancréas de l'Homme.*

iL, îlots de Langerhans (très peu nombreux et petits dans ce pancréas). — *ag*, acinus glandulaires. — *ce*, canal excréteur. — *cl*, cloisons conjonctives partageant le pancréas en lobules. — *vs*, vaisseaux sanguins. × 100.

pourquoi le pancréas est encore désigné en Allemagne sous le nom de « glande salivaire abdominale » (*Bauchspeicheldrüse*). Cette ressemblance de forme parut d'ailleurs se renforcer d'une analogie de la fonction, lorsqu'on sut que le pancréas avait, comme les glandes salivaires, la propriété de transformer l'amidon en sucre. En réalité, le pancréas, s'il a comme les glandes salivaires, l'habitus extérieur et la forme anatomo-microscopique d'une glande en grappe, présente du moins certaines particularités d'organisation qui le distinguent des glandes salivaires et qui sont connues depuis les travaux de Langerhans. Les acinus y sont de petit volume, creusés d'une

très faible lumière; la présence des cellules centro-acineuses dans la cavité des acinus donne à ceux-ci un caractère très particulier: surtout l'existence des îlots endocrines ou de Langerhans assure au pancréas une place tout à fait distincte parmi les glandes annexes du tube digestif. Sur une coupe d'ensemble du pancréas (fig. 425), examinée à un faible grossissement, les îlots de Langerhans, formant dans la masse générale des amas arrondis plus clairs, caractérisent la glande pancréatique. Par la forme générale de sa ramification, le pancréas peut-être rangé dans la catégorie des glandes tubulo-alvéolaires composées (Kölliker, Maziarski); c'est plutôt une glande tubuleuse (Peiser); car l'acinus n'est pas sphérique, il est de forme tubulaire, simple ou ramifiée.

2° Structure. — A. **Culs-de-sac sécréteurs.** — *a*) *Caractères des cellules glandulaires.*

α) *Grains de sécrétion, ergastoplasme, corps paranucléaires.* — Les culs-de-sac glandulaires sont constitués essentiellement : de cellules sécrétrices (cellules pancréatiques ou cellules principales); de cellules centro-acineuses, situées en dedans des précédentes, à l'intérieur de la lumière alvéolaire; d'une membrane propre.

De cette dernière, il n'y a plus rien à ajouter à ce que nous avons dit de général (p. 877); rappelons l'existence des « cellules en panier » ou « cellules de Boll ». Quant aux cellules centro-acineuses, il sera plus avantageux d'en remettre l'étude au paragraphe consacré aux canaux excréteurs de la glande pancréatique,

Les *cellules pancréatiques* sont des éléments cylindro-coniques, remarquables surtout par la présence presque constante de grains volumineux, qui représentent leur produit de sécrétion (fig. 426, *b*). Visibles même sur le vivant, ils avaient été déjà aperçus par Cl. Bernard. Il y a deux zones (fig. 426, *e*, *i*.), l'une intérieure, l'autre extérieure, à considérer dans le cytoplasme.

La zone interne est remarquable par les grains de sécrétion qu'elle contient et dont elle est le plus souvent bourrée, même à l'état de jeûne, dans le plus grand nombre des acinus du moins (fig. 426). Ces grains ont tous les caractères de grains de ferment; ils sont solubles dans l'eau; ils sont électivement colorables par plusieurs réactifs. Il est probable que dans ces grains se trouvent à la fois contenus les trois ferments pancréatiques que Cl. Bernard et Corvisart ont distingués physiologiquement : la diastase qui saccharifie l'amidon ou amylase, le ferment qui émulsionne et saponifie les graisses ou lipase, celui qui digère les albuminoïdes et auquel on applique plus particulièrement les noms de pancréatine et de trypsine, par lesquels on désigne aussi parfois le ferment global. Les grains de sécrétion ne sont d'ailleurs pas les ferments parfaits, mais des zymogènes ou préferments, c'est-à-dire des ferments préparatoires, encore imparfaits (ici nommés « pancréatinogène », « trypsinogène »), qui, par oxydation (?) donneront lieu aux ferments définitifs. Ce qui le prouve histologiquement, c'est que la substance liquide excrétée par les cellules, qui s'accumule dans les conduits excréteurs, et qui est par conséquent le produit parfait d'ailleurs encore inactif, cette substance a de tout autres caractères de colora-

bilité que les grains sécrétés dans l'intérieur de la cellule. Dans certains cas seulement, on a vu que le produit éliminé dans les conduits excréteurs est figuré et grenu (Lominski). Les grains de sécrétion déposés dans la cellule sont-ils même les préferments? C'est ce dont doutent Laguesse et Debeyre, disposés à y voir plutôt des albuminoïdes préparant ce préferment lui-même, analogues par conséquent à ce que nous avons désigné (t. I, p. 69) sous le nom générique de plastes. Outre les grains de zymogène, la cellule pancréatique peut encore contenir des granulations graisseuses, d'autant plus nombreuses que la période de digestion est plus éloignée (Laguesse). Après

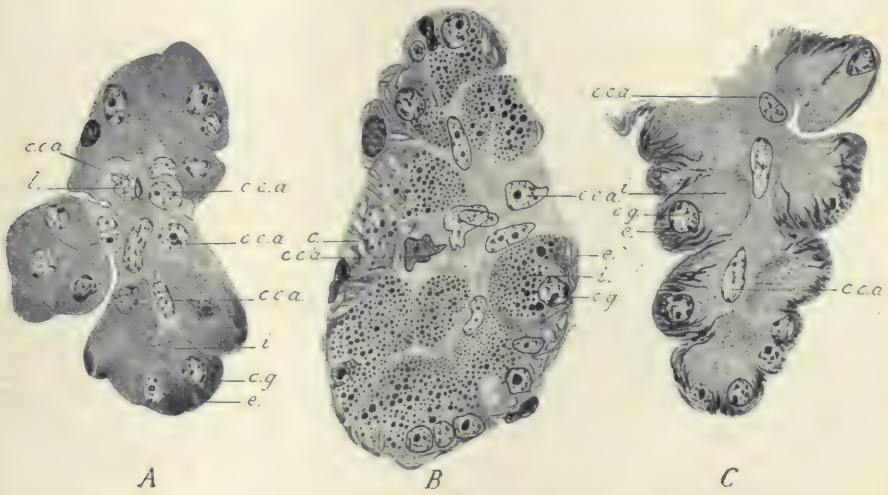

Fig. 426. — *Acinus du pancréas, avec cellules offrant les divers détails de structure.*

A, Homme. Coupe d'un cul-de-sac glandulaire trilobé, terminé par trois acinus ; la coupe passe par la lumière *l*, un peu au-dessous de la pièce intermédiaire. — *cca*, cellules centro-acineuses qui entourent la lumière et forment l'axe du cul-de-sac glandulaire. — *cg*, cellules glandulaires avec deux zones, l'une externe sombre *e*, l'autre interne *i* plus claire, alvéolaire, vide de grains.
B, Chien. Coupe d'un cul-de-sac glandulaire. — *cca*, cellules centro-acineuses. — *cg*, cellules glandulaires. — *e*, zone externe creusée de canalicules du suc, de Holmgren. — *c*, l'un de ces canalicules. — *i*, zone interne, bourrée de grains de sécrétion.
C, Cobaye. Coupe d'un cul-de-sac glandulaire. — *cca*, cellules centro-acineuses. — *cg*, cellules glandulaires. — *e*, zone externe avec ergastoplasme. — *i*, zone interne alvéolaire, vide de grains. × 500.

le départ, ou par la dissolution artificielle de tous ces grains de sécrétion, la zone interne apparaît avec une structure alvéolaire, les cavités des alvéoles s'étant vidées de leur contenu (fig. 426, A, *i*.).

La zone externe de la cellule est caractérisée par la présence de formations ergastoplasmiques filamenteuses (fig. 426, C, *e*.) et de corps paranucléaires ou *Nebenkerne*, qui y ont été décrits et étudiés par une foule d'auteurs (Nussbaum, Platner, Mouret, ver Eecke, Eberth et Müller, Solger, Garnier, Laguesse, Lominski, etc.). Les corps paranucléaires ou *Nebenkerne* sont de forme très variable; souvent ils ont l'aspect d'un croissant appliqué contre le noyau (fig. 410), ou bien forment une masse irrégulière, spiralée ou pelotonnée qu'entourent des filaments ergastoplasmiques flexueux; leur colorabilité est voisine de celle des grains, ce dont quelques auteurs se sont autorisés pour faire participer directement leur substance à la forma-

tion du produit de sécrétion. Dans d'autres circonstances, la zone externe sombre du cytoplasme est creusée de « canalicules du suc » offrant les caractères habituels (fig. 426, B, *c*.). A la limite des deux zones on a mis en évidence un « appareil réticulé » analogue à celui qu'on a décrit ailleurs (v. Bergen).

Le noyau, arrondi, situé aussi à la limite des deux zones précédentes (fig. 426), possède un réseau chromatique, renforcé aux points nodaux en masses dites « caryosomes », et un nucléole plasmatique, présentant les caractères de coloration du protoplasma, d'où le nom de « plasmosome » qu'on lui a donné (t. I, p. 138).

β) *Ferments pancréatiques.* — Les trois ferments, amylase, lipase, trypsine (pancréatine, ferment protéolytique) auxquels le suc pancréatique doit son triple effet sur les amylacés, les graisses et les albuminoïdes, ne sont pas encore localisés cytologiquement. On a seulement remarqué entre les grains qui constituent le produit de sécrétion de la cellule des différences qui pourraient correspondre à ces trois ordres de ferments ; il est possible aussi que les trois ferments soient supportés par une seule sorte de grains (Tchassownikow).

Les matières amylacées sont transformées par l'amylase et la maltase en dextrine et en maltose puis en sucre. Les substances albuminoïdes sont transformées en peptones puis en acides aminés par un ferment protéolytique, qui est la trypsine ou pancréatine. Les graisses neutres sont émulsionnées, puis saponifiées, c'est-à-dire dédoublées en acides gras et glycérine par un ferment soluble, la lipase ou stéapsine ; il en est de même des lécithines dédoublées en acide phosphoglycérique, choline et acides gras.

L'action protéolytique est particulièrement intéressante et a été comprise dans ces dernières années d'une façon toute nouvelle. On admettait classiquement jusqu'alors que la digestion protéolytique du pancréas est simplement due à l'action d'un corps préformé, la trypsine, sur l'albumine alimentaire, c'est-à-dire qu'elle est une action à deux. Pavlow et Delezenne ont montré que la trypsine active, capable de digérer l'albumine, est la combinaison d'un proferment, le zymogène pancréatique, avec la kinase produite par l'intestin ou entérokinase ; l'action de la kinase et de la trypsine est conjuguée (Delezenne). D'après Dastre, la digestion trypsique est une action chimique à trois participants (kinase, trypsine inactive, albumine) ; il faut pour obtenir un effet que ces trois corps soient en présence.

b) *Variations fonctionnelles.* — Les acinus glandulaires présentent de grandes différences suivant leur état fonctionnel. Déjà autrefois Kuhne et Lea avaient distingué des culs-de-sac lisses et des culs-de-sac dentelés ; lisses, les acinus l'étaient en effet quand ils étaient rebondis de produits de sécrétion ; ils devenaient dentelés au contraire quand les cellules, après avoir expulsé ces produits, étaient revenues sur elles-mêmes (fig. 427). Ces différences n'étaient que l'expression de transformations cellulaires liées à l'état fonctionnel, dont R. Heidenhain révéla l'existence. Il vit que les grains sont très abondants dans les cellules quelque temps après l'ingestion des aliments et qu'ils disparaissent ensuite. Il distingua deux périodes fonction-

nelles dans la vie des cellules du pancréas : l'une pendant laquelle les produits de sécrétion sont éliminés, où le zymogène se détruit ; l'autre où ces produits se régénèrent dans la partie basale de la cellule, puis s'accumulent dans sa portion interne. La première période, qui a toutes les apparences de l'activité, puisque c'est alors que la cellule excrète et qu'elle est utile à l'organisme, n'est en réalité qu'une période de repos; dans la seconde au contraire, où la cellule paraît être en repos parce qu'elle est vide de grains ou commence seulement à s'en remplir, le travail glandulaire est à son maximum. Ces changements paraissent affecter simultanément toutes les cellules d'un même acinus, qui sont toutes à peu près au même stade fonctionnel. On observe au contraire de grandes différences, sur un même organe, selon qu'on examine des acinus voisins, ou surtout de grands territoires de l'organe, des lobes glandulaires entiers. De même que les glandes salivaires, le pancréas paraît fonctionner par régions : les unes se trouvant à un certain moment déjà au stade de l'excrétion glandulaire, tandis que dans les autres le travail sécréteur débute seulement.

Fig. 427. — *Portion de lobule d'un pancréas de Lapin, montrant les différences d'aspect des culs-de-sac glandulaires suivant l'état fonctionnel.*

a, groupe de culs-de-sac lisses. — *b*, groupe de culs-de-sac dentelés, épuisés. D'après Kühne et Lea, emprunté à Laguesse.

B. Conduits excréteurs et cellules centro-acineuses. — *a*) *Conduits excréteurs.* — La description des voies excrétrices du pancréas rentre, sauf quelques particularités, dans le schéma général qui a été donné pour les canaux excréteurs en général (p. 873).

Le canal principal ou *canal de Wirsung* et les gros canaux excréteurs sont tapissés par un épithélium simple à cellules cylindriques (fig. 425). Le tissu conjonctif qui entoure cet épithélium forme un chorion, dans lequel courent des tractus de fibres musculaires lisses, surtout circulaires. Il existe dans le canal de Wirsung de nombreuses glandules de l'espèce muqueuse.

Les « conduits sécréteurs » font défaut, de telle sorte que les « conduits excréteurs » se relient directement aux « pièces intermédiaires ». Celles-ci sont, comme dans les autres glandes, de fins canaux, tapissés par des cellules cubiques ou aplaties. Leur lumière conduit dans celle de l'alvéole glandulaire et se prolonge entre les cellules glandulaires par les « canalicules intercellulaires » ou « capillaires de sécrétion », connus ici sous le nom de « canalicules radiés » de Langerhans. Ces canalicules s'enfoncent vers la membrane propre jusqu'à la moitié environ de l'espace intercellulaire, mais n'atteignent pas, comme Saviotti l'avait prétendu, la membrane

propre de l'acinus. Ils émettent de petits diverticules courts qui pénètrent dans les cellules glandulaires (« canalicules intracellulaires »), et se terminent par des « ampoules » ou « vacuoles de sécrétion ». D'après Oppel, le système des canalicules intercellulaires ne doit pas être distingué de la lumière même de l'acinus glandulaire, dont il est le prolongement ; il forme avec cette lumière le « conduit terminal » ramifié de la glande, autour duquel sont groupés les éléments sécréteurs.

b) *Cellules centro-acineuses.* — Des cellules spéciales, les *cellules centro-acineuses* de Langerhans (fig. 428, *c. ca.*), obturent plus ou moins complètement la lumière de l'acinus. Ce sont, d'après Saviotti, des cellules rameuses ; elles doublent la lumière glandulaire d'un filet protoplasmique dans les mailles duquel passent les extrémités internes ou apicales des cellules sécrétrices. Les cellules centro-acineuses d'un même cul-de-sac forment dans leur ensemble une tige axiale à peu près continue, creusée d'une fine lumière, qui çà et là se transforme en simple gouttière. La face interne de ces cellules est recouverte d'un plateau cuticulaire qui limite directement la cavité glandulaire (Renaut). On a beaucoup discuté sur la signification morphologique de ces éléments. Plusieurs auteurs les ont considérés comme des cellules fixes du tissu conjonctif, qui auraient pénétré à l'intérieur de l'acinus. Langerhans, qui les a découverts, les regardait comme une continuation directe de l'épithélium des conduits excréteurs avec lequel il leur trouvait une certaine analogie. La plupart des auteurs (Saviotti, Sokoloff, Laguesse, Tchassownikow) ont accepté cette manière de voir, en faveur de laquelle Laguesse a fourni une preuve embryologique, en montrant que le tube pancréatique primitif est composé d'une double assise cellulaire ; les cellules internes, qui continuent dans les cavités sécrétantes l'assise épithétiale des canaux excréteurs, deviennent les cellules centro-acineuses, tandis que les cellules externes, propres aux cavités sécrétantes et en quelque sorte surajoutées à la paroi épithéliale proprement dite, se différencient en cellules glandulaires ; elles sont, de même que les cellules de la paroi des canaux excréteurs, des « cellules canalisantes » (Laguesse). Quant au rôle physiologique des cellules centro-acineuses, l'étude du développement du pancréas a suggéré aussi à Laguesse l'idée que ces éléments ont une part active dans la lobation et la division des cavités sécrétantes; les centro-acineuses pénètrent dans les cavité sécrétantes, donnant naissance à de nouveaux canaux ; elles représentent l'extrémité des canaux excréteurs pénétrant dans l'acinus, mais une extrémité mobile active et même amœboïde, qui s'étend en tous sens et se dissocie au-devant de la sécrétion pour aller la recueillir jusqu'à ses sources multiples et lui livrer passage. D'après la conception de Laguesse, les culs-de-sac sécréteurs auraient ainsi pour paroi une double assise épithéliale, formée en dehors par les cellules glandulaires, en dedans par les cellules centro-acineuses. L'interprétation d'Oppel, plus conforme à celle de Langerhans, est passablement différente ; pour cet auteur, en effet, les cellules centro-acineuses font encore partie du système des conduits excréteurs; les culs-de-sac tout à fait terminaux des alvéoles sécréteurs, dépourvus de cellules acineuses et n'ayant pour paroi que la couche des éléments glandulaires, représenteraient seuls la partie sécrétrice.

C. **Ilots de Langerhans.** — *a*) *Caractères histologiques.* — Les îlots de Langerhans paraissent sur la coupe du pancréas humain comme des taches jaunâtres mesurant 0,1-0,2 millimètres de diamètre (fig. 425, *iL*). Les dénombrements de Langenbeck, Opie, Laguesse en ont fixé le nombre à 1 environ par millimètre carré ; les îlots représentent ainsi à peu près la centième partie du pancréas (Laguesse) ; ils sont le plus abondants dans la queue de l'organe (Opie et d'autres). Les îlots de Langerhans sont situés entre les tubes glandulaires (d'où le nom d' « amas intertubulaires » qui leur a été donné) ; ils n'en sont séparés par aucune formation capsulaire et peuvent même être en continuité de substance avec eux (Diamare, Laguesse, G. Böhm, Langenbeck, etc.), (fig. 428, *a*.). Chez l'Homme, ce sont des amas le plus souvent ronds et irréguliers (Ebner, Ssobolew, Heiberg), ou bien des cordons anastomosés ou non (Laguesse, Sauerbeck). Ils sont abondamment vascularisés et figurent sur des pièces injectées des sortes de glomérules, suivant la comparaison de Kühne et Lea. Ils sont composés de cellules polyédriques, volumineuses, en général claires, entre lesquelles se trouvent du tissu conjonctif et des vaisseaux. Ces cellules diffèrent par leur structure de celles des tubes glandulaires. La plupart d'entre elles sont claires ; les autres, foncées, ne sont sans doute que des états fonctionnels des premières (Diamare). Le protoplasme est tantôt alvéolaire, tantôt bourré de grains qui sont plus petits, autrement solubles et colorables que les grains de zymogène (Laguesse, G. Levi) ; ces grains, d'après les observations de Laguesse et de Tribondeau, sont de préférence situés dans la partie de la cellule qui est tournée vers le vaisseau sanguin voisin ; le protoplasma réduit énergiquement le nitrate d'argent (Mankowski). Outre les îlots (« tissu leptochrome »), il existe aussi, disséminés dans la paroi des alvéoles sécréteurs, des éléments particuliers, très fortement colorables (« tissu bathychrome ») (Sw. Vincent et Thompson).

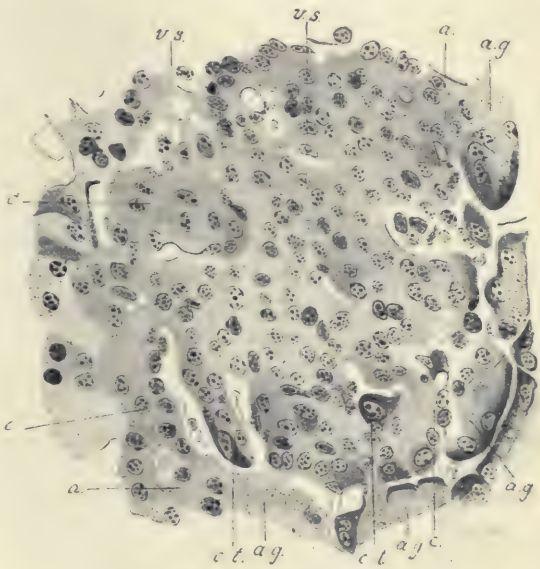

Fig. 428. — *Ilot de Langerhans du Cobaye.*

c, cordons cellulaires. — *vs*, vaisseaux sanguins. — *ag*, acinus glandulaires voisins de l'îlot. — *ct*, cellules troubles avec protoplasma homologue et très colorable (cellules analogues à celles des îlots primaires). Les travées cellulaires de l'îlot de Langerhans se continuent manifestement en plusieurs points *a* avec les acinus glandulaires. × 250.

b) *Signification morphologique.* — Les îlots de Langerhans ont essentiellement les mêmes caractères que les îlots endocrines (primaires et secondaires), que nous avons vus se développer chez l'embryon, et on peut les con-

sidérer comme les derniers formés de ces organites spéciaux. Ils n'ont rien de commun avec des organes lymphoïdes, et on ne peut plus soutenir aujourd'hui qu'ils sont la partie lymphoïde du pancréas. Leur nature épithéliale est indiscutable, et ils méritent le nom de « corps épithéliaux » que leur a donné Diamare, par leur ressemblance, au moins superficielle, avec des organes épithéliaux tels que l'hypophyse, les corpuscules parathyroïdiens, et d'autres glandes à sécrétion interne.

En s'en tenant à la nature épithéliale des îlots de Langerhans, leur signification est encore susceptible de recevoir diverses interprétations. Lewascheff faisait de ces îlots des centres de régénération capables de former de nouveaux acinus. Dogiel, au contraire, les considérait comme des parties en voie de régression, parce qu'elles manquaient de canaux excréteurs assurant leurs relations avec de nouveaux acinus glandulaires; d'une manière un peu différente, Tschassownikow, Lominski veulent y voir des acinus pancréatiques transformés, épuisés par une sécrétion énergique et inaptes à reproduire des tubes glandulaires nouveaux. Ces opinions ont ceci de commun qu'elles supposent une relation génétique entre les acinus et les îlots : les acinus sont régénérés par les îlots, ou bien les acinus dégénèrent en îlots.

Or cette relation a été établie d'autre façon par les recherches embryologiques de Laguesse. Elles ont montré chez l'embryon une véritable alternance de génération entre les acinus et les îlots. Cette alternance se poursuivrait chez l'adulte; il y aurait (d'après les travaux de Laguesse et ceux de Mankowski et contrairement à Diamare, Oppel, Opie) mutation incessante entre les deux formations. Elle est morphologiquement prouvée chez l'Homme et d'autres Vertébrés par l'existence de formes de transition entre les acinus et les îlots (Laguesse). Les expériences de Mankowski, Dale, Sw. Vincent et Thompson, l'ont établie physiologiquement; le nombre des îlots varie selon l'état d'activité de la glande, augmente après un travail sécrétoire intense, diminue par le repos et le jeûne. Aussi Mankowski a-t-il conclu que l'îlot de Langerhans représente chez l'adulte le terme de l'évolution d'un lobule glandulaire et aussi le point de départ d'un nouveau cycle glandulaire.

Les recherches que Laguesse a instituées sur le pancréas des Reptiles prouvent mieux que les constatations faites chez les Mammifères (fig. 428) les relations étroites qui unissent les acinus et les îlots. Ceux-ci sont représentés chez les Ophidiens par un lacis de cordons anastomosés, séparés par des capillaires et à peine creusés d'une lumière filiforme (« cordons à lumière effacée »). Les éléments de ces cordons renferment des grains de sécrétion semblables à ceux que logent les cellules des îlots de Langerhans chez les Mammifères et différents des grains de zymogène contenus dans les cellules des acinus. Ces grains occupent ici la zone de la cellule tournée vers le capillaire, tandis que celle qui regarde la lumière effacée du cordon en est dépourvue. Le cordon constitutif de l'îlot endocrine des Ophidiens est donc, selon l'expression de Laguesse, un « acinus interverti », dans lequel la polarité des cellules est devenue le contraire de ce qu'elle est dans un acinus normal.

Vis-à-vis les auteurs qui admettent un rapport génétique entre les acinus et les îlots, Oppel, Walter Schulze et Ssobolew, s'appuyant surtout sur des faits expérimentaux qu'on trouvera plus loin, pensent que les îlots de

Langerhans sont des organites complètement indépendants du reste de la glande pancréatique.

c) Signification physiologique. — Toutes les données morphologiques s'accordent avec l'explication physiologique qu'on donne aujourd'hui communément pour le rôle des îlots de Langerhans. Selon l'opinion classique actuelle, ce sont des îlots endocrines, c'est-à-dire préposés à la sécrétion interne du pancréas. Cette sécrétion interne du pancréas était soupçonnée depuis longtemps par les physiologistes et par les pathologistes, et Lancereaux avait établi un rapport causal entre l'existence d'un diabète maigre ou pancréatique et les lésions du pancréas. Les recherches de v. Mering et Minkowski, complétées par celles de Chauveau et Kaufmann montrèrent la réalité et fixèrent la nature de cette sécrétion interne du pancréas. On connut par ces recherches et par bien d'autres qui suivirent, que l'ablation totale du pancréas détermine l'apparition d'un diabète pancréatique mortel, accompagné de glycosurie, d'azoturie et de polyphagie ; les cas où la glycosurie a fait défaut s'expliquent par ce que l'ablation a été incomplète (P. Schultz et Sülzer). Il résulte de ces faits que le pancréas joue un rôle important dans la régulation de la production du sucre de l'organisme, dans l'équilibration de la glycémie normale. Ce rôle est bien dû à une sécrétion interne ; car l'extirpation incomplète de la glande et les greffes sous-cutanées du pancréas empêchent la glycosurie pancréatique de se produire (Minkowski, Hedon, Thiroloix, Gley, Lancereaux).

Comme l'ont indiqué Laguesse d'une part, E. A. Schäfer d'autre part, c'est aux cellules des îlots de Langerhans que revient la fonction de sécréter la substance de cette sécrétion interne.

De nombreuses recherches histologiques et expérimentales ont établi le rôle de sécrétion interne des îlots de Langerhans et l'indépendance des deux portions de la glande, de la partie chargée de la fonction externe et de celle qui a pour fonction la sécrétion interne. Si par exemple on obture les canaux excréteurs de la glande, ou si l'on isole l'un des lobes glandulaires, supprimant ainsi la sécrétion externe, on amène en huit jours la dégénérescence et la sclérose atrophiante du tissu glandulaire qui assume ce rôle, ou bien son retour à l'état embryonnaire. Au contraire, les îlots ne disparaissent pas et demeurent indemnes pendant plusieurs mois, subissant tout au plus un certain degré de sclérose (Ssobolew, W. Schulze, Laguesse, Gontier de La Roche et d'autres, contrairement à Mankowski). D'ailleurs, d'après Lombroso, la dégénérescence du parenchyme exocrine ne serait pas irrémédiable et le parenchyme serait relativement bien conservé après la ligature des canaux excréteurs. Cette opération n'est pas suivie de diabète, que l'extirpation totale du pancréas, ainsi qu'on l'a vu plus haut, détermine immanquablement.

Des recherches anatomo-pathologiques et cliniques ont montré à Opie, Diamare, Herter, Ssobolew, Dieckhoff, Gentes, Laguesse, Curtis et Gellé, etc.) que dans le diabète sucré le nombre des îlots était diminué, ou que ces îlots étaient atrophiés; leur lésion serait un des facteurs les plus importants du diabète maigre. Une des plus curieuses modifications du pancréas pathologiquement atteint est la présence de formes de transition acino-insulaires et insulo-acineuses. La théorie de la variabilité des îlots, sou-

tenue par Laguesse, les explique aisément (Curtis et Gellé). Ces formes de transition sont la preuve d'un ralentissement morbide du cycle évolutif normal, dans lequel les deux formations se transforment l'une dans l'autre.

Il y a cependant des faits (rassemblés par Carnot et Amet) contraires à cette théorie de l'étiologie du diabète. Ce sont d'abord des cas de diabète sans lésions langerhansiennes (Guttmann). C'est ensuite chez les diabétiques la coexistence de ces lésions avec des altérations banales et généralisées, la présence simultanée d'altérations des îlots et des acinus glandulaires ; c'est par suite la non-spécificité des lésions insulaires (Sauerbeck, Lombroso, J. Lépine). Enfin les îlots peuvent être altérés sans que le diabète s'en suive (Cornil, Carnot et Amet).

Ces réserves faites, on peut dire que les îlots de Langerhans sont vraisemblablement, de par l'observation histologique et de par les résultats expérimentaux et cliniques, les organites de la sécrétion interne du pancréas.

D. **Tissu conjonctif, vaisseaux et nerfs.** — *a*) *Tissu conjonctif.* — Le tissu conjonctif forme entre les lobes et les lobules pancréatiques les cloisons ordinaires qu'on trouve dans les glandes; il découpe des lobules cunéiformes assez caractéristiques du pancréas. Renaut a insistésur le caractère réticulé du tissu conjonctif pancréatique, qui entoure les ramifications épithéliales. Ce tissu conjonctif est normalement chez l'Homme chargé de graisse.

b) *Vaisseaux.* — Les vaisseaux sanguins sont assez peu développés autour de la ramification glandulaire du pancréas; d'où Kühne et Lea ont conclu que le matérial de sécrétion n'arrive aux acinus que par l'intermédiaire des lymphatiques. Giannuzzi, Klein se sont représenté les radicules lymphatiques comme formés par des espaces sans paroi propre compris entre la paroi de l'alvéole sécréteur d'une part, les vaisseaux sanguins et le tissu conjonctif d'autre part. Mais les véritables lymphatiques à paroi endothéliale propre ne s'étendraient pas au delà des lobules et ne pénétreraient pas entre les alvéoles (G. et El. Hoggan). Rappelons la vascularisation abondante que présentent les îlots de Langerhans, comparés pour cette raison par Kühne et Lea à des glomérules. Les vaisseaux sanguins, d'après ces auteurs ainsi que pour Renaut et Mankowski, forment autour de l'îlot une couronne, de laquelle partent des anses capillaires très serrées, hélicines, convergeant vers le centre de l'îlot comme dans un follicule clos ; les cellules glandulaires sont ordonnées par rapport à ces vaisseaux, entre lesquels elles forment d'un bout à l'autre de l'îlot des cordons. Pour plusieurs auteurs, le système circulatoire de l'îlot de Langerhans est plus ou moins indépendant de celui du reste du pancréas.

c) *Nerfs.* — Les nerfs se terminent dans les alvéoles glandulaires à la façon habituelle (Ramon y Cajal et Sala, E. Müller) ; les fibrilles nerveuses formant des plexus périacineux qui partent de cellules nerveuses triangulaires situées entre les alvéoles de la glande ; elles émettent d'autre part de très fins ramuscules intra-épithéliaux qui se terminent entre les cellules glandulaires. Les nerfs des îlots de Langerhans, décrits par Gentes et Pensa, naissent de réseaux péri-insulaires et se terminent entre les cellules glandulaires par des boutons.

CHAPITRE IV

Glandes annexes du tube digestif. Foie.

I. — Histogénèse et signification du foie.

1° Histogénèse du foie. — A. **Première ébauche.** — Le foie prend naissance aux dépens d'une évagination centrale de la paroi intestinale, en un point situé en général en arrière du cœur et correspondant chez les Mammifères à la zone annulaire hépato-pancréatique. Le diverticule d'abord unique pousse chez les Mammifères deux bourgeons; l'un antérieur ou crânial donnera le foie proprement dit; l'autre postérieur ou caudal fournira le canal cystique et la vésicule biliaire, le diverticule primitif devenant lui-même le canal cholédoque. Le ou les cæcums hépatiques ainsi formés s'enfoncent chez les Amphibiens dans le vitellus qui forme la paroi ventrale de l'intestin et pénètrent chez les Mammifères dans un épaississement du mésoblaste splanchnique ou viscéral et du mésenchyme sous-jacent, situé en arrière de la cavité pariétale qui contient le cœur, et appelé « bourrelet hépatique » (Kölliker) ou « avant-foie » (His). Ce bourrelet est composé en réalité de deux masses fusionnées pour le produire (Ravn); l'une transversalement dirigée ou frontale (« septum transverse ») contient dans son épaisseur les deux « veines omphalo-mésentériques » ou « veines vitellines », qui, venues des parois de la vésicule ombilicale ou vitelline convergent vers le cœur; l'autre, perpendiculaire à la précédente et par conséquent sagittale, le « diaphragme primaire », est le résultat de la persistance du mésentère ventral à cet endroit. C'est dans ce substratum que vont se développer et se ramifier les ébauches tubulaires du foie.

B. **Développement ultérieur. Stades glandulaire et hépatique.** — On peut distinguer dans le développement de la glande hépatique deux périodes principales.

a) *Stade glandulaire.* — Dans la première, qu'on peut appeler période glandulaire, les ébauches hépatiques se comportent comme dans le développement d'une glande quelconque. Des bourgeons, pleins d'abord, puis creux, naissent sur les cæcums primitifs, se ramifient, et même s'anasto-

mosent entre eux de très bonne heure (Hammar). Cette anastomose n'est d'ailleurs pas un trait caractéristique du développement du foie ; car elle se produit aussi, comme nous l'avons vu pour le pancréas, dans les premiers temps du développement d'autres organes glandulaires. La disposition réticulée et anastomosée est d'ailleurs imposée à la ramification hépatique par l'état même du milieu où les bourgeons sont plongés (fig. 429). Si ce milieu renferme en effet des cavités réunies en un réseau continu, telles que des vaisseaux sanguins (*t. v.*) les travées hépatiques (*t. h.*), qui remplissent les mailles du réseau se disposeront elles aussi en une formation réticulée ; de même que dans une éponge s'enchevêtrent exactement le système des travées et celui des cavités.

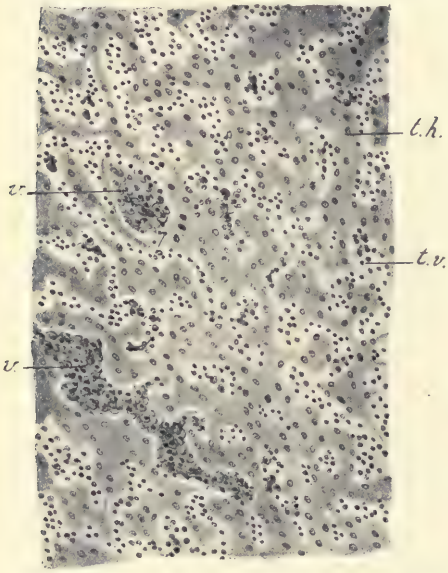

Fig. 429. — *Foie d'un embryon de Cheval de 2 cm. 5 de long, montrant l'enchevêtrement des deux réseaux épithélial et vasculaire.*

th, travées du réseau épithélial hépatique. — *tv*, travées du réseau vasculaire. — *v*, gros vaisseaux. × 80.

Parvenue à ce point de son évolution, la portion épithéliale du foie représente une *glande en tube ramifiée et réticulée*, la future *glande biliaire* (fig. 429). Chacune des travées du réseau offre une lumière nette, le futur *canalicule* ou *capillaire biliaire*, bordée par trois ou quatre cellules polyédriques (embryon humain de la 4e semaine) (Toldt et Zuckerkandl). Dans ce réseau épithélial s'enchevêtre un autre réseau vasculo-conjonctif. Le foie résulte donc de l'enchevêtrement étroit de deux ébauches.

Les choses demeurent essentiellement en cet état chez les Vertébrés inférieurs, tels que les Amphibiens et les Reptiles, comme on le sait depuis les recherches d'Eberth et de Hering.

Les plus gros conduits de la ramification hépatique forment les canaux excréteurs principaux de la glande biliaire, et chacun d'eux commande un lobule biliaire constitué par un territoire du réseau épithélial hépatique.

b) Stade hépatique. — α) Vascularisation du foie et lobule hépatique. — A cette première période glandulaire du développement hépatique succède une autre chez les Vertébrés supérieurs, qu'on peut appeler période hépatique parce que le foie y prend les caractères qui le distinguent des autres glandes. Cette période, qui débute chez l'Homme à l'époque de la naissance et se continue encore quelque temps après, est marquée par deux phénomènes qui altèrent complètement le type glandulaire primitif et le changent en un type hépatique propre.

L'un est la transformation des tubes hépatiques en rangées cellulaires ou trabécules hépatiques. Les tubes hépatiques creusés d'une lumière cir-

conscrite par plusieurs cellules, que l'on trouvait aux stades embryonnaires, deviennent chez l'adulte des trabécules minces, souvent réduites à une seule rangée de cellules, qui contient sur le milieu des faces contiguës de deux cellules voisines une lumière glandulaire minime. Les diverses explications qu'on a proposées pour ce phénomène n'étant pas entièrement satisfaisantes ne nous retiendront pas. Qu'il suffise de dire que la transformation a été expliquée soit par une division longitudinale des cylindres primitifs (Kölliker, Van der Stricht), soit par un glissement des cellules le long du canalicule biliaire, permettant l'allongement du tube mais au prix d'une réduction numérique des cellules qui le bordent (Toldt et Zuckerkandl).

L'autre phénomène caractéristique de la période hépatique consiste dans un ordonnancement des travées hépatiques par rapport aux vaisseaux sanguins. Il est nécessaire, pour le comprendre, de revenir sur la vascularisation du foie dans les premiers temps du développement (fig. 430). L'ébauche vasculo-conjonctive du foie a pour origine, ainsi qu'on l'a vu, le bourrelet hépatique et spécialement le septum transverse avec les vaisseaux qui y sont contenus. Les vaisseaux sont les deux veines vitellines ou omphalo-mésentériques (*vom.*), qui, venues des parois de la vésicule vitelline, suivent l'intestin, pénètrent dans le septum transverse et se fusionnent plus en avant pour donner lieu au « sinus réunissant » (*s. r.*), qui s'ouvre dans le cœur. Chacune des moitiés du septum transverse contient une veine omphalo-mésentérique (*vom.*), qui reçoit et émet un grand nombre de vaisseaux anastomosés situés dans les mailles du réseau hépatique épithélial. Dans le sinus réunissant s'ouvrent aussi les veines ombilicales ou allantoïdiennes (*vo.*), qui cheminent le long des parois du corps dans l'épaisseur du feuillet somatique du mésoderme et se jettent aussi dans le sinus réunissant. Le confluent de ces quatre vaisseaux forme à l'intérieur du septum transverse (et plus tard du foie, quand la ramification intrahépatique aura envahi ce septum) un lac sanguin, dit « sinus intrahépatique », qui est pour ainsi dire le compartiment postérieur du sinus réunissant. Plus tard deux veines nouvelles ont fait leur apparition : la veine mésentérique ou intestinale qui se jette dans la veine omphalo-mésentérique de gauche, l'absorbe et devient par sa partie terminale la veine porte, tandis que la veine omphalo-mésentérique droite disparaît;

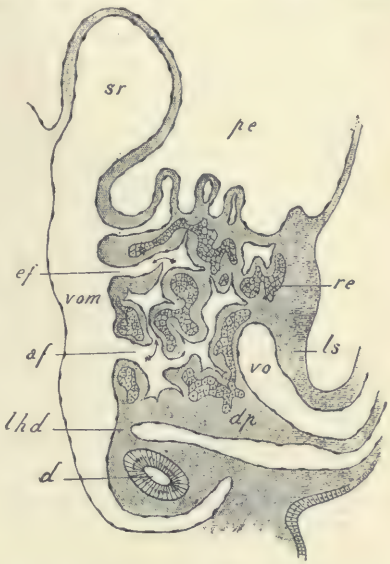

Fig. 430. — *Coupe antéro-postérieure de la région hépatique d'un embryon de Lapin du 11e jour (demi-schématique).*

re, réseau épithélial du foie. — *vom*, veine omphalo-mésentérique. — *vo*, veine ombilicale. — *af*, vaisseaux afférents du foie — *ef*, vaisseaux afférents. — *sr*, sinus réunissant (sinus veineux). — *cp*, cavité péricardique. — *st*, septum transverse. — *dp*, diaphragme primaire. — *ls*, ligament suspenseur du foie. — *lhd*, ligament hépato-duodénal. — *d*, duodénum.

la veine cave inférieure, rameau nouvellement formé qui s'ouvre dans la veine ombilicale droite et l'absorbe, tandis que la veine ombilicale gauche s'atrophie.

Pendant que s'opéraient ces transformations et ces substitutions de veines, la vascularisation de l'ébauche du foie subissait de très importants changements; ils auront pour résultat capital que le sang veineux au lieu de traverser purement et simplement le foie baignera les travées épithéliales hépatiques de la façon la plus intime. Le réseau vasculaire qui s'est développé dans la masse hépatique, et qui occupe les mailles du réseau épithélial, se met en relation avec les veines vitellines par des vaisseaux plus volumineux. De ceux-ci, les uns communiquent avec la veine vitelline assez loin du sinus veineux, les autres au contraire débouchent dans cette veine plus près du sinus. Le sang donc venu de la veine vitelline s'engagera dans les premiers, qui l'apporteront au foie et fonctionneront ainsi comme vaisseaux afférents (*af.*), tandis qu'il s'écoulera dans les seconds fonctionnant comme vaisseaux efférents (*ef.*) pour retourner dans la veine vitelline et de là au cœur. Une partie du sang sera ainsi détournée de son trajet primitif, traversera le foie, lui apportant les matériaux qui seront l'objet même de son fonctionnement. Plus tard, quand, à la place des vaisseaux veineux primitifs la veine porte et la veine cave inférieure auront seules persisté, les veines afférentes du foie apparaîtront comme des branches de la veine porte; ce seront les *rameaux portes* futurs; les veines efférentes deviendront des tributaires de la veine cave inférieure et constitueront les futures *veines sus-hépatiques*. Le réseau vasculaire capillaire du foie, ainsi compris entre deux veines afférente et efférente, est dit *système vasculaire porte*.

Chacune des veines vitellines primitives forme au début le centre d'une sorte de lobe hépatique. Ce lobe primitif se partage ensuite en lobules, qui seront les futurs *lobules hépatiques*, suivant le mode qu'ont indiqué Toldt et Zuckerkandl. La lobulation du foie a pour cause un arrangement déterminé du système vasculaire sanguin, qui commence à paraître chez des embryons humains du troisième et du quatrième mois. Dans leur allongement incessant et leur continuelle ramification, les deux ordres de vaisseaux intrahépatiques, afférents et efférents (portes et sus-hépatiques) vont à la rencontre l'un de l'autre en se rapprochant de plus en plus et limitent à l'intérieur de la masse hépatique des territoires vasculaires de premier ordre, qu'on peut appeler lobules primitifs et qui donnent à l'organe une constitution grossièrement et peu distinctement lobulée. Chacun de ces territoires est encapsulé et pénétré par des rameaux afférents portaux qui s'abouchent dans une veine efférente ou sus-hépatique, située au centre. Par la pénétration progressive des ramuscules portaux, chacun de ces territoires hépatiques est partagé en îlots plus petits, qui subissent ensuite la même décomposition territoriale. Les derniers territoires formés représentent les lobules hépatiques définitifs.

L'unité anatomique du foie, le lobule hépatique, sera ainsi chez l'adulte un territoire vasculaire, ayant pour centre un vaisseau, une veine sus-hépatique, autour de laquelle les vaisseaux capillaires, le tissu conjonctif, les travées épithéliales seront ordonnés radiairement. Ce lobule hépatique, ce territoire vasculaire, est une formation secondaire, aussi bien par l'époque

de son apparition que par son importance morphologique. En effet avant les remaniements vasculaires dont il vient d'être question, le foie, dans la première période glandulaire de son développement, était organisé comme une glande quelconque, c'est-à-dire décomposé en lobules glandulaires, ici les *lobules biliaires*, d'une toute autre valeur que les lobules hépatiques. Le lobule biliaire en effet est cette partie du parenchyme épithélial hépatique dont les lobules sont tous supportés par un canal excréteur biliaire commun qui forme le pédicule du lobule. Dans le lobule vasculaire hépatique cet agencement a été changé, et le pédicule auquel ce lobule hépatique est appendu est un canal vasculaire sanguin, une veine sus-hépatique.

β) *Foie hématopoiétique.* — Le réseau capillaire, par lequel les veines sus-hépatiques et les rameaux de la veine porte s'unissent et dont les canaux sont irradiés à l'intérieur de chaque lobule autour de la veine sus-hépatique, ne deviendra pas le réseau capillaire définitif du lobule hépatique. Kölliker, Van der Stricht, Kostanecki ont montré qu'il n'existe d'abord qu'un réseau capillaire intertrabéculaire, situé entre les travées épithéliales du foie. A un stade plus avancé apparaît, par bourgeonnement des vaisseaux de ce système intertrabéculaire, l'ébauche d'un nouveau réseau, intercalé sur le trajet du premier et situé à l'intérieur des travées épithéliales; c'est donc un « réseau intratrabéculaire ». C'est le réseau secondaire intratrabéculaire ainsi produit, qui, après s'être régularisé et encore accru, constituera le réseau capillaire définitif du lobule hépatique.

Cette description paraît réclamer un double correctif.

Il est sans doute d'abord un peu artificiel de distinguer deux périodes successives dans la vascularisation du foie et d'opposer l'un à l'autre deux réseaux, l'un intertrabéculaire, l'autre intratrabéculaire. Le développement des vaisseaux dans le foie est probablement continu, et le réseau vasculaire ne devient intertrabéculaire qu'après avoir été intratrabéculaire.

En second lieu et surtout le mode de développement du réseau intralobulaire est tout à fait spécial et donne lieu à des vaisseaux qui n'ont pas les caractères des capillaires ordinaires. Ces vaisseaux sont des sinusoïdes (Lewis) (p. 90) ou capillaires parenchymateux (Géraudel). La circulation sinusoïdale se produit, dans le foie comme dans les autres organes où elle existe, par intercrescence entre l'endothélium vasculaire et le parenchyme, de l'organe ; au lieu d'être envahies par les vaisseaux de nouvelle formation les travées de ce parenchyme et ces vaisseaux se pénètrent réciproquement.

Mais dans le foie, le correctif de la circulation sinusoïdale ne rend encore pas compte du caractère le plus essentiel du mode de vascularisation. Les sinusoïdes ou capillaires parenchymateux du lobule hépatique ne proviennent pas de la pénétration réciproque du parenchyme hépatique et des vaisseaux sanguins primitifs. Ils préexistent dans ce parenchyme même, à l'état d'amas et de cordons pleins, formés par des cellules sanguines jeunes, comparables aux îlots et aux réseaux sanguins solides de l'aire vasculaire. D'après Kostanecki, Dominici, Nathan, ces amas sont formés par une charpente nucléée délicate qui représenterait les cellules endothéliales du futur

vaisseau encore anastomosées en réseau ; la liquéfaction de ces amas donne ensuite lieu à une « chambre d'incubation » cloisonnée, où les jeunes cellules sanguines deviennent libres et achèvent leur évolution en hématies. Ces chambres sanguines se transformeront en vaisseaux complètement creux, qui s'ajouteront au réseau vasculaire déjà existant et l'enrichiront d'autant. Une remarque importante doit ici être faite. En disant que les



Fig. 431. — *Coupe du foie d'un embryon de Mouton de 3 centimètres*, pour l'hématopoièse.

lch, travées de cellules hépatiques. — *ch*, capillaires hématopoiétiques (sinusoïdes). — *mch*, massifs cellulaires (érythroblastes) aux dépens desquels se formeront les globules sanguins et qui deviendront en se creusant les capillaires hématopoiétiques. — *en*, noyaux des cellules endothéliales de la paroi des capillaires. — *cg*, cellules géantes. — *e*, érythroblastes participant à la constitution des travées hépatiques ; entre leurs noyaux et ceux des cellules hépatiques il y a des formes intermédiaires, de telle sorte que l'érythroblaste et la cellule hépatique paraissent être deux termes de la différenciation d'une même cellule-souche. — e^1, érythroblaste à noyau plus sombre, riche en suc nucléaire — e^2, érythrocytes à noyau très condensé. — e^2 *d*, érythrocytes en division. — g^3, gigantoblastes. — h^4, hématies, de diverses tailles et diversement colorables, libres dans la lumière du vaisseau sanguin. Les indices 1, 2, 3, 4 donnent la série probable des stades hématopoiétiques à partir de l'érythroblaste jusqu'à l'hématie. × 500.

amas de cellules sanguines préexistent dans les travées du parenchyme hépatique, on entend réserver la question de l'origine de ces cellules sanguines à leur tour, mais on est amené à se demander, en les trouvant parmi les cellules hépatiques (fig. 431, e^1), si celles-ci et les cellules sanguines ne sont pas les descendants des mêmes éléments cellulaires et si les travées épithéliales hépatiques et les cordons vasculaires sanguins ne sont pas deux formations génétiquement équivalentes.

Quoi qu'il en soit de leur mode exact de développement, les vaisseaux du lobule hépatique embryonnaire, les sinusoïdes du foie, sont larges et

irréguliers, leurs parois mal délimitées, leurs cavités encore obstruées plus ou moins complètement par des cellules sanguines en voie d'évolution (fig. 431). Ils renferment en effet des érythroblastes ou globules rouges jeunes encore incolores (e^1,e^2.), qui se chargeront d'hémoglobine et deviendront des cellules rouges ou érythrocytes (g^3.); ceux-ci à leur tour se transformeront en globules rouges parfaits dépourvus de noyaux, en hématies (h^4.). On trouve aussi dans ces vaisseaux embryonnaires des globules rouges détruits. *Le foie fonctionne comme organe hématopoiétique* et corrélativement comme organe hématolytique, pendant une grande partie de la vie embryonnaire.

γ) *Transformations de l'ébauche conjonctive du foie et phénomènes de régression.* — On comprend que, par l'augmentation rapide et considérable des travées épithéliales et des vaisseaux du foie, la masse connective embryonnaire, qui est le substratum de ces formations, se réduise de plus en plus. Elle persiste à la surface de l'organe, où elle forme l'enveloppe conjonctive du foie ou capsule de Glisson, autour des lobules, où elle englobe les ramifications de la veine porte et des artères hépatiques ainsi que des canaux biliaires qui les accompagnent, dans l'intérieur des lobules enfin, où elle constitue de très minces filaments entre les rangées de cellules hépatiques et les capillaires.

Quelque puissant que soit l'accroissement du foie, il ne s'étend pas toutefois à la totalité du bourrelet hépatique conjonctif, dont il respecte diverses régions. Ce qui en reste forme, sans que nous ayons à décrire de quelle façon, les ligaments du foie (ligament suspenseur, ligaments triangulaires, ligaments gastro-hépatique et hépato-duodénal). Pendant la période même d'accroissement du foie, et plus tard, après l'époque embryonnaire, il se fait dans certaines régions hépatiques des phénomènes régressifs, sans doute causés par la compression qu'exercent les organes voisins, et marqués par la disparition du tissu glandulaire et l'effacement des lumières vasculaires ; les voies excrétrices du foie, c'est-à-dire les canaux biliaires, résistent le plus longtemps à l'atrophie et demeurent en formant dans ces régions les *vasa aberrantia* de l'anatomie. Ces phénomènes destructifs, dont Toldt et Zuckerkandl, Sigm, Mayer et Czerny ont révélé les détails histolytiques, ont lieu de préférence dans les portions du parenchyme hépatique voisines des divers ligaments (le ligament triangulaire gauche de préférence) qui rattachent le foie aux organes voisins ; il en résulte que ces ligaments sont agrandis par l'adjonction de régions hépatiques atrophiées. Celles-ci ne renferment plus que les deux feuillets de la capsule conjonctive du foie, du tissu conjonctif, quelques débris de parenchyme hépatique, des vaisseaux sanguins oblitérés et surtout des canaux biliaires ; elles représentent ainsi des sortes d'appendices membraneux du foie, intermédiaires au parenchyme hépatique et aux ligaments.

Ces *vasa aberrantia* sont une des formes ordinaires (mais non la seule) de la régression ou plutôt de l'arrêt de développement des voies biliaires. Ils sont anastomosés entre eux, terminés par des extrémités borgnes et sans relation avec les lobules hépatiques; ils sont tapissés, comme les conduits biliaires parfaits, par un épithélium cubique (Barpi et Tornello).

2° Signification physiologique du foie. — L'étude du développement du foie et quelques considérations adjuvantes d'anatomie comparée peuvent nous donner une idée exacte de la signification physiologique véritable de cet organe, avant même que nous connaissions les détails de sa constitution définitive.

Un premier point à ce sujet est établi par l'histoire du développement de la glande hépatique. A une époque où le principe du cumul physiologique n'était pas admis pour les glandes et où les deux fonctions de sécrétion externe et de sécrétion interne ne paraissaient pas pouvoir être cumulées par un même organe glandulaire, les physiologistes croyaient que le foie, ayant deux fonctions principales, la fonction de sécrétion externe ou sécrétion biliaire, connue depuis longtemps, et la fonction de sécrétion interne, ou fonction glycogénique, découverte par Cl. Bernard, était composé de deux glandes distinctes, la glande biliaire et la glande glycogénique. Certains histologistes (Robin et Legros, par exemple), trop dociles aux exigences de la physiologie, s'appliquaient à retrouver ces deux glandes et avaient fait servir à leur distinction divers faits histologiques. Sous l'influence de l'idée de la dualité physiologique du foie, plusieurs auteurs (Robin, par exemple) avaient rapporté aux deux glandes biliaire et glycogénique, enchevêtrées l'une dans l'autre, deux espèces cellulaires qu'on avait cru distinguer dans le foie de l'embryon et dont l'une n'était vraisemblablement que des cellules sanguines jeunes.

Un autre fait, ou plutôt un résultat simplement négatif, a servi aussi à étayer l'hypothèse des deux glandes physiologiques du foie. Pendant longtemps il a été impossible de poursuivre les canaux biliaires au-delà des limites du lobule hépatique, aux confins desquels on croyait qu'ils s'arrêtaient. De là, on était amené à distinguer deux sortes de glandes : la glande biliaire formée par toute la ramification des canaux biliaires, la glande glycogénique constituée par le lobule hépatique avec ses vaisseaux. La théorie de la dualité physiologique du foie a vécu et a été remplacée par la conception unitaire d'un foie fonctionnant en même temps comme glande à sécrétion externe et comme glande à sécrétion interne.

Un second point important, sur lequel l'anatomie comparée jette un jour particulier, c'est le rôle véritable de la glande hépatique. On peut le déduire de sa situation chez certains Vertébrés. Le diverticule hépatique primitif, duquel le foie prendra naissance, se produit chez les Mammifères comme nous l'avons vu, à l'endroit de l'aditus anterior, c'est-à-dire du point où la gouttière intestinale encore largement ouverte dans la vésicule ombilicale se continue avec l'intestin antérieur; et le cæcum hépatique se développe le long de la vésicule ombilicale ou vitelline. Chez les Batraciens, ce cæcum hépatique s'enfonce dans l'épaisseur du vitellus qui remplit la vésicule vitelline ; Shore a insisté sur cette relation ; l'ébauche du foie chez ces animaux représente en effet une villosité intestinale absorbante plongeant dans le matériel vitellin. De même chez les Mammifères, le foie n'est pas autre chose qu'une immense villosité intestinale, mille et mille fois ramifiée, s'enfonçant dans une nappe sanguine énorme que forment les veines omphalo-mésentériques et plus tard la veine porte venues des parois de l'intestin, baignant par conséquent dans un sang chargé de matériaux

alimentaires et comparable à ce titre au vitellus de l'embryon de Batracien. Telle est donc la situation du foie : celle d'une glande placée sur le trajet du matériel alimentaire. Telle est par suite sa fonction essentielle, qui est double ou même triple : élaborer ce matériel alimentaire et déverser dans le sang les principes élaborés qui sont utiles à l'organisme (sécrétion interne) ; débarrasser l'organisme de produits résiduels ou nuisibles et les éliminer au dehors (sécrétion externe) ; extraire du sang certains ferments utiles à la digestion (sécrétion externe).

II. — Histologie du foie adulte.

1° Texture du foie. Lobules hépatiques. — L'unité anatomique, anatomo-microscopique, est le *lobule hépatique*, dont nous connaissons à présent la signification et que nous savons être un département du foie, de formation secondaire, ayant pour centre un vaisseau. A l'œil nu, le lobule hépatique se présente à la surface du foie ou sur des coupes grossières de l'organe comme un territoire arrondi ou polyédrique, d'un diamètre de 1 millimètre environ chez l'Homme, de 2 millimètres chez le Porc, mal délimité chez le premier, très bien séparé au contraire chez le second, par des intervalles ou cloisons formés par du tissu conjonctif et des vaisseaux. La délimitation nette du lobule hépatique chez le Porc explique que ce soit chez cet animal que Kiernan l'a tout d'abord reconnu. Chez l'Homme, la lobulation est beaucoup plus effacée ; les lobules ne sont même pas complètement isolés les uns des autres, mais réunis çà et là par des ponts de substance hépatique. La forme réelle du lobule hépatique est celle d'un prisme arrondi à l'une de ses extrémités, d'une hauteur de 2 millimètres et d'une épaisseur de 1 millimètre environ. A la surface du foie, les lobules hépatiques sont rangés assez régulièrement, de façon à orienter leur axe normalement à la surface, si bien qu'une coupe parallèle à cette surface les intéresse transversalement.

Des coupes du foie, examinées à un faible grossissement, et de préférence des coupes où les vaisseaux sanguins ont été injectés, et où surtout les vaisseaux ont été remplis d'une masse colorée différemment, renseigneront bien sur les dispositions générales du lobule hépatique (fig. 442). On y verra qu'une veine occupe le centre du lobule ; c'est la veine sus-hépatique ou sus-lobulaire (*sh.*). Autour du lobule, et le séparant des lobules voisins, règne une bande de tissu conjonctif, ou cloison interlobulaire, épaissie aux endroits où les lobules, en raison de leur contour plus ou moins arrondi, ne se touchent pas; on l'appelle en cet endroit « espace interlobulaire », « espace de Kiernan », ou « espace-porte » (fig. 442, *v.p*), parce qu'il contient les rameaux ultimes de la veine porte, lesquels forment autour du lobule une couronne vasculaire presque complète. Ces rameaux veineux ne sont pas les seuls canaux que renferme l'espace porte ; il contient aussi les dernières ramifications de l'artère hépatique. Enfin c'est dans cet organe qu'on trouve les premiers canaux biliaires dès leur sortie du lobule hépatique ; d'où le nom d' « espace porto-biliaire » qu'on lui a aussi donné (fig. 440). Des veines portes partent une foule de capillaires san-

guins qui s'en détachent de la façon indiquée plus loin (p. 929); ces capillaires sont des capillaires veineux ou plutôt des sinusoïdes. Ils convergent en direction rayonnante vers le centre du lobule et aboutissent à la veine centrale du lobule ou veine sus-hépatique, qu'ils anastomosent ainsi avec les veines portes (fig. 442). Ainsi est réalisée entre ces deux vaisseaux veineux porte et sus-hépatique une *voie porto-hépatique*, qui morphologiquement représente un réseau admirable veineux, un système porte (fig. 442). Ce dispositif a pour conséquences physiologiques, que le sang venu de l'intestin et amené par la veine porte baigne les éléments épithéliaux du foie, qui, après l'avoir élaboré, déversent dans le sang de la veine sus-hépatique et de là dans la veine cave inférieure les matériaux, principalement le sucre, qu'ils ont formés. Entre ces capillaires s'étendent radiairement aussi les travées du tissu épithélial, qui se dirigent en sens inverse, du centre à la périphérie, vers les canaux biliaires contenus dans les espaces portes; cenx-ci déversent la bile et les autres matériaux utiles ou excrémentitiels, qui sont conduits au dehors, par la voie du canal cholédoque et de l'intestin. Le lobule hépatique est donc le siège d'un double rayonnement, vers le centre et vers la périphérie; il possède un double déversoir, la veine sus-hépatique et le canal biliaire; il a en effet une double sécrétion, une sécrétion interne dans le sang, une sécrétion externe dans l'intestin et de là au dehors.

L'embryologie nous a conduit à la notion d'un autre lobule que le lobule hépatique, à la notion du *lobule biliaire*, qui préexiste à ce dernier, mais qui n'est plus distinct chez l'adulte, où il est effacé par le lobule hépatique vasculaire. Ce lobule biliaire est très comparable au lobule d'une glande ordinaire, si l'on néglige d'abord les transformations que la présence de vaisseaux fonctionnels lui a fait subir, et ensuite les modifications profondes éprouvées par les tubes glandulaires, auxquelles l'histogénèse nous a fait assister. Un ensemble imposant de faits d'anatomie pathologique avait conduit Sabourin à distinguer et même à opposer l'un à l'autre le lobule biliaire et le lobule hépatique. Il arrive en effet, dans certains cas pathologiques, dans l'hyperplasie nodulaire du foie notamment, que le remplissage des voies biliaires les dessine d'une façon très nette; on voit alors que les canalicules biliaires intralobulaires, c'est-à-dire situés à l'intérieur du lobule hépatique, convergent vers un canal biliaire interlobulaire qui leur est commun (fig. 432). Celui-ci reçoit alors des contingents de voies biliaires qui lui sont fournis par les lobules adjacents. Le lobule biliaire est donc tout autre chose que le lobule hépatique; car il est formé de plusieurs secteurs appartenant à des lobules hépatiques différents et nommés par Sabourin acinus glandulaires. Dans ces cas, le foie est dit « inverti »; les centres des lobules dont il apparaît formé se sont déplacés en effet et occupent aux confins du lobule hépatique normal un canal excréteur biliaire. Cette conception, qui tend à faire du lobule biliaire l'unité constitutive du foie et à le substituer au lobule hépatique, est d'accord avec l'embryologie, qui nous montre le lobule biliaire véritable préexistant au lobule hépatique, lequel n'est qu'une formation secondaire; elle permet aussi de rattacher le foie aux autres glandes. Seulement, le schéma ne serait exact que si les lobules biliaires étaient nettement indépendants les uns des autres. Or le foie est

dès le début, nous le savons, une glande réticulée; chez l'adulte, les lobules biliaires s'anastomosent aussi par leurs conduits excréteurs et n'ont pas chacun leur canal excréteur propre. Cette remarque (de Soulié) n'est cependant pas une difficulté insurmontable pour la théorie du lobule biliaire.

Bien avant Sabourin, Malpighi s'était fait de la texture du foie une idée contraire à celle que Kiernan a fait plus tard prévaloir et qui décompose le foie en lobules ayant pour centres les veines sus-hépatiques. Il invertissait aussi, comme Sabourin, le foie; mais, à la différence de cet auteur qui plaça dans les canaux biliaires les centres des unités anatomiques du foie, il considérait cet organe comme formé de lobules appendus aux branches de la veine porte.

Quelque nette et pratiquement importante que soit à l'état adulte la notion du lobule hépatique, il faut bien dire que cette notion est morphologiquement accessoire, parce que l'embryologie et l'anatomie comparée nous montrent le lobule hépatique comme une complication secondaire.

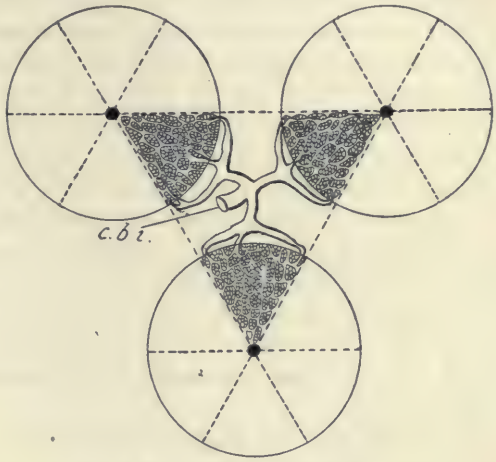

Fig. 432. — *Schéma du lobule biliaire.*

Trois lobules hépatiques vasculaires, ayant chacun en leur centre une veine sus-hépatique, sont représentés par trois cercles. Un triangle équilatéral, formé de trois secteurs de parenchyme hépatique décomposés dans les trois lobules vasculaires, c'est-à-dire formé de trois acinus biliaires, est le lobule biliaire. Il a pour centre un conduit biliaire interlobulaire *cbi*, dont les divisions se rendent aux trois secteurs lobulaires qui composent le lobule biliaire.

La texture du foie chez les Mammifères adultes, sa division en organites spéciaux, les lobules hépatiques, sont le fruit d'une évolution dont Shore et Jones ont ainsi tracé les stades : 1° chez l'Amphioxus, le foie est un simple diverticule intestinal; 2° les cellules de l'extrémité cæcale du diverticule en se divisant donnent lieu à une masse pleine que pénètrent de fins canaux de sécrétion, et dont le diverticule originel devient le conduit excréteur ; 3° dans le foie de Lamproie des vaisseaux sanguins pénètrent cette masse et la divisent en travées pleines anastomosées en réseau, drainées par un système de canalicules biliaires intercellulaires ; 4° la pénétration des vaisseaux est plus complète, et les tubules biliaires sont bien marqués (Poissons, Amphibius, Reptiles, embryons de Mammifères) ; 5° il y a enfin pénétration encore plus complète des vaisseaux sanguins, subdivision ultérieure des canalicules et, d'autre part, formation des lobules hépatiques (Mammifères adultes).

2° Structure du lobule hépatique. — A. **Structure générale du lobule.** — Le tissu épithélial glandulaire, compris dans les limites du lobule hépatique, forme la partie sécrétrice de la glande. Il correspond donc aux tubes,

alvéoles ou acinus sécréteurs des glandes ordinaires. Dès qu'on sort du lobule, commence la portion excrétrice, représentée par les canaux biliaires, qui forment des rameaux de plus en plus gros finalement branchés sur le canal cholédoque.

La portion sécrétrice ou interlobulaire du foie n'est pas formée, ainsi que pour les autres glandes, par des tubules limités par plusieurs cellules épithéliales ; du moins cette disposition n'est que transitoire et n'existe à l'état définitif que chez les Vertébrés inférieurs. Le parenchyme épithélial du foie est formé, chez les Vertébrés supérieurs et chez l'Homme, par des travées cellulaires disposées en rayonnant du centre à la périphérie du lobule, entres lesquelles se trouvent les vaisseaux capillaires sanguins. Ces travées anastomosées entre elles forment un réseau parenchymateux irrégulier. Comme les capillaires sanguins eux aussi sont réunis par les branches transversales en un réseau vasculaire, ces branches découpent les travées épithéliales hépatiques en îlots pluricellulaires, de forme, de longueur et d'épaisseur variables. La forme de ces îlots a été déterminée par plusieurs auteurs (Pilliet, par exemple) pour divers types de la série animale. Chez l'Homme, les travées et par conséquent les îlots qui en sont les segments, sont formées par une, deux ou plusieurs rangées de cellules hépatiques, et les mailles du réseau capillaire comprises entre ces îlots sont allongées ou ovales ; jamais les travées hépatiques ne forment des cylindres ou des feuillets continus (Browicz). A l'intérieur de ces îlots s'étend un autre réseau de canalicules très fins, les canalicules ou capillaires biliaires, qui sont intercellulaires.

Nous aurons ainsi à étudier successivement dans le lobule : les cellules hépatiques, les capillaires biliaires, les capillaires sanguins et le tissu conjonctif.

B. **Cellules hépatiques.** — *a*) *Structure des cellules hépatiques ; produits de sécrétion.* — Les cellules hépatiques sont des éléments en forme de polyèdres à six ou huit pans, de forme et de dimensions d'ailleurs variables selon l'état de vacuité ou de réplétion des capillaires sanguins. Conformément au schéma qu'a établi Hering, on admet classiquement que leurs faces limitent directement les canalicules biliaires, tandis qu'aux arêtes émoussées du polyèdre correspondant les capillaires sanguins (fig. 436). Ce schéma, qui attribue à la cellule glandulaire du foie des rapports spéciaux qu'on chercherait en vain dans d'autres glandes, n'est pas admis par Oppel ni par Browicz. D'après Oppel, la cellule hépatique offre les relations habituelles aux cellules glandulaires ; elle limite la lumière du canal glandulaire (canalicule biliaire) par sa face superficielle ou apicale ; elle est par ses faces latérales contiguë aux cellules hépatiques voisines ; sa face profonde ou basale confine au capillaire sanguin. Selon Browicz, les capillaires biliaires offrent des relations variables qui seront précisées plus loin, tant avec les cellules hépatiques qu'avec les vaisseaux sanguins.

Les cellules hépatiques n'ont ni le même volume, ni la même forme dans toute l'étendue du lobule. A la périphérie du lobule hépatique, elles deviennent plus petites et plus basses, en même temps que plus colorables par les réactifs. Elles forment là une zone périphérique spéciale, compre-

nant de une à plusieurs rangées cellulaires. Du reste, dans une même travée hépatique, on peut trouver des cellules deux fois plus grosses que les autres et possédant un noyau d'un volume double.

Le protoplasma de la cellule hépatique a une structure grossièrement réticulée, qui tient à la présence d'enclaves habituellement très importantes, témoignant d'une grande activité élaboratrice. L'ergastoplasme y est sans doute représenté par des corps de forme diverse, électivement colorables, que E. Koiransky a décrits dans la zone apicale de la cellule des Batraciens et qu'elle considère comme un état préparatoire du produit de sécrétion. Ces corps sont sans doute de même nature que les mitochondries ou filaments mitochondriaux bien individualisés qu'on met en évidence dans cette zone apicale chez les mêmes animaux. Le cytoplasme est creusé d'espaces clairs ou « canalicules du suc », qui sont isolés ou unis en réseau (Holmgren, Lominski).

Les enclaves cellulaires sont d'abord des grains (plasmosomes et granula), puis des enclaves définitives et bien caractérisées, qui sont surtout du glycogène et de la graisse. Les plasmosomes et les granula qui en proviennent sont comme ailleurs le substratum de la graisse, du pigment et du glycogène qui se formeront dans la cellule (Arnold, Altmann).

Pour déceler le glycogène dans les cellules du foie, on examinera dans le sérum iodé ou dans l'eau iodo-iodurée des coupes de foie traité par l'alcool absolu ou l'acide osmique ; on obtient la coloration brun acajou caractéristique du glycogène. Le jeûne fait disparaître le glycogène des cellules du foie, et il ne reste plus à sa place qu'une substance moins réfringente se colorant faiblement par l'iode et occupant les mailles du réticulum protoplasmique. Nous savons (t. I, p. 82) que cette substance, qui coïncide sans doute avec le granulum d'Altmann, peut être considérée comme le substratum, comme le plaste formateur du glycogène. La matière glycogénique peut aussi disparaître par lésion cadavérique ; le glycogène est un produit de la cellule vivante et disparaît dans la cellule morte ; sa disparition se fait de la façon suivante. A l'état frais, le glycogène forme des gouttes liquides, de consistance sirupeuse, d'éclat brillant, colorables spécifiquement par l'iode; elles remplissent les mailles du cytoplasme. Sur une cellule moins fraîche, ces gouttes se condensent en blocs anguleux que Schiff, Robin, Cl. Bernard ont appelés « grains glycogéniques », croyant que le glycogène se trouvait à l'état solide. Ces blocs enfin se dissolvent en gouttes sarcodiques qui s'échappent de la cellule (Ranvier). On admettait, d'après Bock et Hoffmann, Barfurth, que dans chaque cellule le glycogène s'accumule dans la partie de la cellule tournée vers la veine sus-hépatique ; mais Peterson, Gilbert et Jomier ont montré que cette distribution intracellulaire, si elle existe, est produite par les réactifs.

La graisse, souvent très abondante surtout chez les animaux de boucherie et à la périphérie du lobule, se caractérise par l'acide osmique à la façon habituelle (t. I, p. 78). Elle existe fréquemment en telle quantité, que, dans les préparations pour la confection desquelles on a fait usage d'un dissolvant de la graisse, le protoplasma ne forme plus qu'une trame grossièrement aréolaire, par suite de la disparition de la graisse. Il en est ainsi dans le cas de « dégénérescence graisseuse du foie » chez les tuberculeux. Dans

la stéatose artificielle du foie des volailles (foie gras), la transformation des cellules hépatiques est poussée si loin que celles-ci, devenues de grosses vésicules de graisse auxquelles sont accolés des restes de protoplasma et le noyau, sont rendues presque méconnaissables (Gilbert et Jomier). Les granules graisseux peuvent être dispersés irrégulièrement dans tout le corps cellulaire, ou bien s'accumuler au voisinage des capillaires sanguins. Au contraire d'après Carnot et Mlle Deflandre, Gilbert et Jomier, la graisse s'amasse autour des capillaires biliaires ; elle forme par conséquent dans les travées hépatiques monocellulaires un cordon axial à travers toutes les cellules de ces travées.

Les deux principales enclaves, la graisse et le glycogène, dues à l'activité élaboratrice de la cellule hépatique, se forment sinon exclusivement du moins avec prédominance dans des cellules appartenant à des régions différentes du lobule hépatique. Le glycogène est surtout abondant dans les parties du lobule qui avoisinent la veine sus-hépatique. Chez le Chien et chez l'Homme, contrairement à d'autres animaux tels que le Lapin, la distribution du glycogène est différente ; le lobule offre une couronne glycogénique périportale (Gilbert et Jomier, Brault). Quant à la graisse, elle se forme surtout dans les cellules des régions périphériques du lobule, proches des veines portes ; ces régions contrastent par leur coloration jaunâtre avec le centre du lobule qui est d'un rouge brun. Cette différence topographique est très apparente chez les animaux soumis à l'engraissement ; elle est très visible aussi chez les nouveau-nés, d'après les observations de Nattan-Larrier. Au contraire, selon de Sinéty, c'est au pourtour de la veine lobulaire centrale que la graisse s'accumule chez les femmes en lactation.

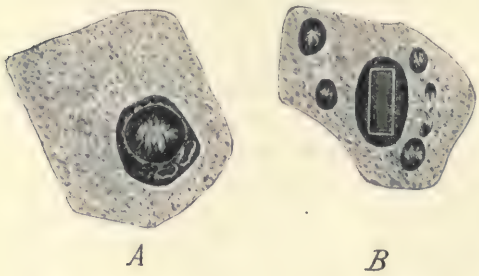

Fig. 433. — *Cellules hépatiques du foie du Chien après injection veineuse d'une solution d'hémoglobine. Enclaves nucléaires et cytoplasmiques d'origine hématique.*

Dans la cellule A, le noyau contient une grosse enclave renfermant du pigment brun hématique cristallisé en aiguilles et deux inclusions plus petites avec pigment amorphe. Dans la cellule B, le noyau renferme un gros cristal d'hémoglobine ; le cytoplasme loge plusieurs enclaves à pigment brun cristallisé. D'après une préparation de Browicz. × 500.

La cellule hépatique contient normalement un pigment ferrugineux, qui s'amasse au pôle biliaire sous la forme de fines granulations, ou bien qui, s'il est très abondant, est diffus dans tout le corps cellulaire (Duvernay).

Anormalement, mais très fréquemment, dans divers cas pathologiques notamment, la cellule est creusée d'ampoules ou vacuoles qui peuvent être remplies de divers produits.

Ce sont en premier lieu les pigments biliaires, non ferrugineux ; ils n'existent pas à l'état normal, mais ils peuvent devenir très abondants dans certaines conditions pathologiques, surtout dans les cas de trombose du canal cholédoque et d'arrêt de l'écoulement biliaire. On voit alors le cytoplasme et même le noyau s'infiltrer de granulations biliaires ; ou bien on

constate la présence dans le cytoplasme d'un système plus ou moins compliqué de canaux ou de vésicules, remplis et colorés par la bile, qui partent du canalicule biliaire et qui en représentent des diverticules. — Les dépôts intracellulaires anormaux peuvent être aussi des cristaux d'origine hématique, soit naturels, soit expérimentalement produits. Dans le cas de cirrhose hépatique (Browicz), on peut voir dans le cytoplasme et même dans le noyau des vacuoles remplies de cristaux bruns (fig. 433, A). C'est aussi ce qui arrive lorsqu'on a injecté dans la voie jugulaire d'un Chien une solution d'hémoglobine; il peut se déposer alors dans le noyau un cristal d'hémoglobine (Browicz) (B). La cellule peut même renfermer de véritables hématies, et cela à l'état normal (Browicz).

La cellule hépatique possède un ou deux noyaux (fig. 440). Le nombre des noyaux peut être porté à plusieurs, dans le foie comme dans les autres glandes ; il en est ainsi dans le foie normal et surtout dans la lésion dite « hyperplasie nodulaire ». D'après des expériences d'Apaloff, les cellules binucléées sont le plus nombreuses à la suite d'une alimentation azotée. La division du noyau, de laquelle résulte l'état binucléé, est exclusivement amitotique. On trouve d'après Reinke, dans le foie de l'Homme, deux sortes de cellules : les unes binucléées, les autres ne possédant qu'un très gros noyau ; de la bipartition de ce noyau unique dérivent les deux noyaux des autres cellules; l'un de ces noyaux dégénère en perdant sa chromatine. Ces faits peuvent être aisément confirmés.

La cellule hépatique est généralement considérée comme dépourvue de membrane d'enveloppe. R. Krause et d'autres auteurs lui trouvent cependant un ectoplasme membraniforme, dont Browicz nie l'existence. D'après Ranvier et Renaut, un ciment traduit par des lignes intercellulaires à simple ou double contour unirait les cellules hépatiques ; mais Browicz a montré que ces lignes étaient dues à des canalicules biliaires intercellulaires dont la lumière s'était oblitérée.

b) Fonctions des cellules hépatiques. Sécrétion externe et sécrétions internes. — Un fait capital, concernant la cytologie de la cellule hépatique, c'est la répartition différente des matériaux qu'elle élabore. Cette proposition, bien que son exactitude soit un peu compromise par certaines constatations, demeure cependant assez exacte pour servir de base morphologique à une conception physiologique du fonctionnement de la cellule hépatique. Chez les Mammifères, la répartition des produits de sécrétion est quelque peu diffuse, parce qu'il est difficile de tracer l'axe cellulaire en raison de l'arrangement propre au foie et différent des autres glandes que présentent les cellules hépatiques. Mais chez des animaux tels que les Batraciens, où le foie offre la texture tubulaire des glandes ordinaires, et dans des conditions physiologiques favorables, on constate plus ou moins nettement une distribution polaire des matériaux sécrétés et des corps figurés qui les précèdent dans l'évolution glandulaire. Ces corps, en effet, les mitochondries par exemple, occupent la zone apicale, tournée vers le canalicule biliaire. C'est aussi dans cette zone que paraissent se former les granulations biliaires. A mesure qu'on s'éloigne du sommet de la cellule, pour se rapprocher de sa face basale, on voit les mitochondries grossir, se transformer en granula d'Alt-

mann, et ceux-ci à leur tour en gouttes graisseuses, si bien que les matériaux graisseux s'amassent dans la région basale, qui confine au capillaire sanguin. On peut donc localiser à peu près les deux sortes de sécrétion externe et interne dans les deux zones apicale et basale de la cellule, dont la polarité fonctionnelle paraît évidente.

La sécrétion externe de la glande hépatique se résume chez les Vertébrés dans la production de la bile, dans la sécrétion biliaire.

Il n'en est pas de même de la sécrétion interne, dont d'innombrables recherches physiologiques nous font soupçonner la complexité. Le foie exerce sur la composition du sang des influences multiples et déverse dans le milieu intérieur de l'organisme des produits variés (d'après Hofmeister, douze substances différentes au moins) dont chacun correspond à une fonction distincte de la glande hépatique. C'est l'ensemble de ces fonctions qui forme la sécrétion interne du foie. Aucune ne lui appartient sans doute en propre ; mais ces fonctions, communes à tous les organes de l'économie, le foie les remplit d'une façon prédominante. Comme l'observe Gley, ces fonctions multiples et en apparence variées se ramènent toutes à une même action, au maintien de la composition du milieu sanguin. La classification la plus rationnelle des fonctions de la sécrétion interne du foie est celle qui tiendra compte de leurs rapports avec le sang. Tel est le principe de la classification de Gilbert et Carnot, qui distinguent le rôle du foie : 1° vis-à-vis des éléments du sang (hématies, fibrine, ferment coagulant) (rôle sanguin) ; 2° vis-à-vis des éléments étrangers assimilables amenés par le sang (rôle alimentaire) ; 3° vis-à-vis des corps non assimilables ou toxiques charriés par le sang (rôle dépurateur).

A la première catégorie appartiennent les *fonctions hématopoiétique et hématolytique*, qui agissent sur le nombre même des hématies (1). La fonction hématolytique a pour conséquence une *fonction pigmentaire* du foie. Elle consiste d'une part dans l'emmagasinement des produits ferrugineux de la destruction globulaire, dans la fixation du fer sous la forme d'un pigment ferrugineux (« hémosidérose » de Neumann, « pigment ocre » des auteurs, « rubigine» de Lapicque). Le foie est un organe de réserve pour le fer comme pour le sucre, et il est de tous les organes celui qui est le plus riche en fer. D'autre part, les opérations destructives de la molécule d'hémoglobine donnent lieu à un déchet, qui est le pigment biliaire non ferrugineux, ou bilirubine.

Dans le deuxième groupe rentrent les *fonctions glycogénique et glycémique*, découvertes par Cl. Bernard, par lesquelles la cellule hépatique forme un hydrate de carbone, le glycogène, et fabrique ensuite aux dépens de ce glycogène la glucose ou sucre du sang. La *fonction adipogénique* (ou *adipopexique*) de Gilbert et Carnot, Mlle Deflandre, forme de toutes pièces (adipogénie) ou fixe dans le foie (adipopexie) la graisse du sang et de l'alimentation. Vient ensuite la fixation des matières albuminoïdes, parmi lesquelles la formation de la substance fibrinogène du sang et des substances contraires (*fonction fibrinogénique* ou *coagulante* et *fonction anticoagulante*) (Gley et Pachon). Il faut encore citer la *fonction martiale* (Dastre) bien dis-

(1) La fonction hématopoiétique du foie a déjà été étudiée (p. 907).

tincte de la fonction pigmentaire, grâce à laquelle le foie fixe le fer alimentaire (et non hématogène).

Il se produit enfin dans le foie des réactions qui transforment en produits azotés inoffensifs les matières azotées toxiques résultant de la décomposition des protéides (*fonction uropoiétique*). D'une façon générale, tous les poisons accumulés dans le sang sont détruits par le foie (*fonction d'arrêt, fonction antitoxique*) (Charrin).

Toutes ces fonctions sont encore sans localisation précise.

c) *Modifications fonctionnelles de la cellule hépatique.* — Il en est du foie comme de la plupart des autres glandes. Toutes ses parties ne sont pas dans un même état fonctionnel. Il y a dans le foie et même à l'intérieur d'un même lobule hépatique des zones d'activité sécrétoire différente (Pilliet) ; les cellules des travées voisines de la veine porte sont petites et finement granuleuses ; celles qui environnent la veine sus-hépatique sont énormes et

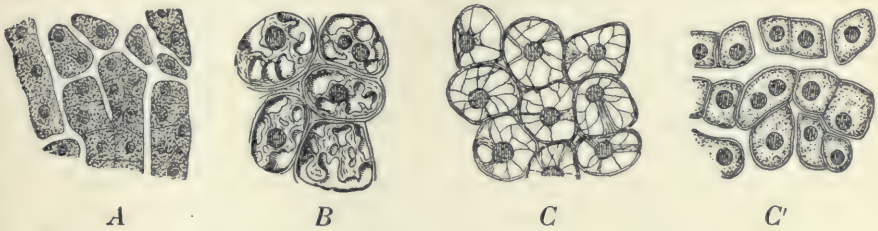

Fig. 434. — *Cellules hépatiques en divers états fonctionnels.*
A. État de jeûne. — B. Après 5 heures de digestion. — C, C'. A la fin de la digestion.
D'après R. Heidenhain.

vacuolisées (surtout chez les animaux intoxiqués). D'après Oppel, des différences se manifestent même entre les cellules d'un même tube ou îlot hépatique, attestant des états fonctionnels différents : les unes petites présentent de fins granules ; les autres plus volumineuses renferment des grains plus gros (Oppel).

Un grand nombre de conditions physiologiques déterminent dans les cellules hépatiques d'importantes modifications fonctionnelles. Au premier rang se placent celles qui sont dues à la digestion, et que R. Heidenhain, Langley, Lahousse, Ranvier, Carlier ont étudiées. Les cellules du foie produisent des ferments digestifs qui sont déversés dans la bile et qui renforcent probablement l'action des ferments pancréatiques (Pavlow). Ces ferments apparaissent dans les cellules hépatiques comme dans d'autres cellules glandulaires sous l'aspect de granulations qui débutent par la phase de prézymogène et se transforment ensuite en zymogène, puis en ferment définitif (Carlier). L'abondance des granulations sécrétées par la cellule et par suite l'aspect de celle-ci diffèrent chez un animal à jeun et chez celui qu'on a sacrifié à différents moments de la digestion. R. Heidenhain a décrit à peu près comme il suit les étapes physiologiques parcourues alors par la cellule hépatique. Chez l'animal à l'état de jeûne, le corps cellulaire est sombre ; les mailles du réticulum sont remplies de granules protéiques, mais dépourvues de glycogène ; ces granules peuvent être assez abondants

pour masquer le noyau et le réticulum cellulaire (fig. 434,A). Après cinq ou six heures de digestion, les cellules ont augmenté de volume, les granulations devenues plus abondantes ont refoulé excentriquement le noyau ; ces changements se sont produits sous l'influence des matériaux de la digestion amenés au foie par le sang de la veine porte. Ces granulations se confondent ensuite en de grosses gouttes réfringentes que forme une substance ayant tous les caractères du glycogène (B). Après onze à quinze heures, les cellules ont diminué de volume ; les gouttes glycogéniques ont disparu, par suite de la transformation du glycogène en glucose, qui s'échappe de la cellule ; le réticulum protoplasmique devient très apparent (C). Dans les cellules fatiguées par une longue activité sécrétoire, le produit de sécrétion a disparu. La production de ferments débute, d'après Carlier, par les petites cellules de la périphérie du lobule, gagne ensuite celles de la zone moyenne, puis celles de la zone centrale ; la réparation cellulaire, après sécrétion, suit la même marche. L'hibernation exerce sur les cellules du foie une influence manifeste. Chez les Grenouilles d'hiver par exemple, les cellules sont plus petites, plus chargées de pigment, et leurs noyaux autrement colorables que chez les Grenouilles d'été.

Il ne suffirait pas, pour faire une étude histophysiologique complète de la cellule hépatique, d'examiner les modifications pour ainsi dire globales qu'elle subit dans les diverses conditions physiologiques. Il faudrait encore envisager séparément les fluctuations quantitatives et qualitatives que subissent dans ces conditions variées les divers produits élaborés par la cellule, pigment, graisse, glycogène, etc. Mais c'est là une étude trop détaillée pour rentrer dans le cadre de cet ouvrage.

C. **Canalicules biliaires.** — Il faut à présent préciser les rapports de la cellule hépatique d'une part avec les capillaires biliaires, d'autre part avec les capillaires sanguins.

Les capillaires ou canalicules biliaires sont très fins. C'est pourquoi on a cru pendant longtemps que les voies biliaires s'arrêtaient à la périphérie du lobule hépatique et que l'intérieur de cet organite était totalement dépourvu de conduits glandulaires. On connaît très bien aujourd'hui la répartition générale de ces voies biliaires intralobulaires, moins bien leurs relations exactes avec les cellules.

La disposition générale des canalicules biliaires est celle d'un réseau, dont les travées sont légèrement allongées suivant le rayon du lobule hépatique, épousant la direction des travées cellulaires hépatiques, et s'anastomosant aux points où les cordons du parenchyme hépatique s'unissent entre eux. Les canalicules de ce réseau sont toujours intercellulaires. Suivant que l'îlot de cellules hépatiques entre lesquels ils circulent comprend une, deux ou plusieurs rangées cellulaires, le rapport des canalicules avec les cellules varie (Oppel, Browicz). La forme du réseau canaliculé et celle des groupes cellulaires parenchymateux se commandent réciproquement. Si le réseau canaliculé est dans un seul plan, les cellules hépatiques voisines forment une plaque d'une seule rangée cellulaire ; s'il est orienté dans plusieurs plans, les cellules se disposent en amas compacts (Oppel). Réciproquement, dans le cas d'une seule rangée de cellules, les capillaires biliaires

courent à la surface de cette cellule, en affectant un trajet sinueux (Browicz) ; dans le cas d'îlots formés de deux rangées cellulaires, les capillaires sont compris entre ces deux rangées et en occupent l'axe, de telle sorte que sur une coupe perpendiculaire au grand axe des travées hépatiques, on peut voir le canalicule sous forme d'une lumière intercellulaire arrondie (fig. 436, *c.b.*). En tout cas, les capillaires biliaires n'ont jamais par rapport aux cellules la disposition régulière que les images données par Hering leur attribuaient : celle de deux méridiens capillaires perpendiculaires l'un à l'autre, entourant la cellule (Browicz). Dans le cas où l'épaisseur de l'îlot



Fig. 435. — *Lobule du foie du Lapin, montrant le système des canalicules biliaires imprégné par la méthode de Golgi.* × 60.

cellulaire est de plusieurs cellules, les capillaires biliaires peuvent offrir, exceptionnellement chez l'Homme, la disposition qui existe chez les Vertébrés inférieurs ; on verra la lumière du canalicule, coupée transversalement, entourée par 3-4-5 cellules disposées radiairement autour d'elle (Browicz) ; ou bien, par une autre orientation des coupes, on apercevra une mosaïque de capillaires courant entre les cellules.

Le réseau des capillaires biliaires intercellulaires est-il fermé et partant continu ? C'est ce que pensent la plupart des auteurs et notamment Browicz. Selon Abramow et Samoilowicz toutefois, les capillaires intratrabéculaires situés dans l'axe des cordons hépatiques émettent à angle droit des diverticules, qui s'enfoncent entre les cellules hépatiques et s'y terminent en cæcum.

D'après le schéma de Hering, les capillaires biliaires et les capillaires

sanguins, répondant les uns aux faces, les autres aux arêtes du polyèdre cellulaire, ne se toucheraient jamais. Ce schéma est, d'après Stöhr et Browicz, inexact ; la direction irrégulière des capillaires biliaires fait que, même à l'état normal, ils peuvent confiner aux capillaires sanguins ; dans les foies ictériques le contact des deux sortes de canaux est particulièrement facile à observer.

On peut mettre en évidence par plusieurs moyens le réseau biliaire intralobulaire. Dans certains cas de rétention biliaire, il se produit une injection naturelle du réseau par la bile, que les anatomo-pathologistes ont tous constatée. On peut arriver au même résultat par une injection artificielle d'un liquide coloré, tel que du bleu de Prusse, dans le canal cholédoque; mais il faut user, dans cette opération, de la plus grande prudence pour ne pas produire par un excès de pression des déchirures du système canaliculé et donner lieu à des artefacts. Enfin la méthode qui peut le plus aisément mettre en évidence le réseau intralobulaire, c'est la méthode chromo-argentique de Golgi, qui, employée dans le foie comme dans toutes les glandes (Böhm, Kölliker, Cajal, Retzius), colore en noir le produit de sécrétion accumulé dans la lumière des canaux glandulaires (fig. 435). D'autres procédés coloratifs (Eppinger et Ciechanowski) permettent de tracer aussi le trajet des canaux biliaires.

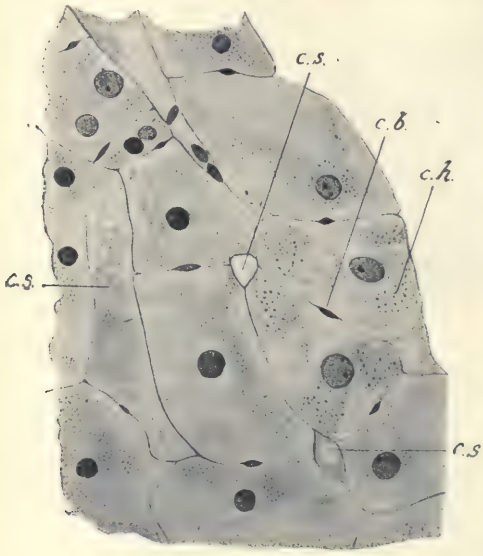

Fig. 436. — *Portion d'une coupe du foie du Lapin, pour les rapports des cellules hépatiques avec les canalicules biliaires.*

ch, cellules hépatiques. — *cb*, capillaires ou canalicules biliaires, en coupe, sous la forme de petites cavités lenticulaires correspondant aux faces des cellules. — *cs*, coupe d'un capillaire sanguin, en rapport avec les arêtes de plusieurs cellules. × 500.

Très démonstrative de l'ensemble de la ramification biliaire intralobulaire, cette méthode à elle seule ne peut renseigner sur les rapports exacts qu'affectent les cellules hépatiques avec les capillaires biliaires. Pour avoir sur ce point des images précises, il faut examiner, à l'aide d'un fort objectif, des coupes fines du foie ; on voit alors qu'entre deux cellules hépatiques contiguës il existe une lumière circulaire très mince, de 1 à 2 μ de diamètre, qui est produite par la fusion de deux gouttières demi-circulaires (en réalité demi-cylindriques) creusées sur le milieu des faces adjacentes de ces deux cellules (fig. 43 .). L'image est encore bien plus nette quand on s'adresse à des foies dans lesquels la bile a été retenue dans les canalicules biliaires, car la lumière de ces canalicules est colorée en vert (fig. 437).

Les canalicules sont limités par une paroi mince différenciée et colorable de façon distincte (fig. 437, *p.*). L'existence de cette paroi propre n'est plus douteuse, après les observations de Eberth, R. Heidenhain, R. Krause,

Browicz et d'autres. Cette membrane se continue à la périphérie du lobule avec la cuticule qui revêt la face libre des cellules épithéliales des canaux biliaires ; elle a donc la même signification que cette cuticule et représente un ectoplasme de la cellule hépatique.

On vient de voir quels sont les rapports des canalicules biliaires avec les cellules hépatiques ; ces conduits sont strictement intercellulaires. Quand on examine des coupes de foie, traitées par la méthode de Golgi suivie d'une coloration nucléaire capable de montrer la place des cellules hépatiques dans les mailles du réseau biliaire, ou bien colorées par d'autres méthodes (Heinz), on voit se détacher du réseau du canaliculaire intercellulaire de petites branches latérales très courtes qui s'enfoncent dans les cellules hépatiques mêmes. On se convainc plus facilement encore de l'existence de ces branches intracellulaires par l'examen d'un foie atteint de rétention biliaire (fig. 437) ; on peut alors voir partir du canalicule intercellulaire (*c.b.*) un diverticule unique ou ramifié (*d.*) qui devient intracellulaire, parcourt le cytoplasme et pénètre même dans le noyau (Browicz, Fütterer). Ces canalicules intracellulaires, qui seraient les sources mêmes des canaux biliaires, semblent résulter de la confluence de vacuoles (« vésicules » ou « ampoules de sécrétion » de Kupffer et Pfeiffer) (*v.*) où s'amasse le produit sécrété dans toute cellule glandulaire (voir t. I, p. 180), et que nous avons retrouvées plus haut dans la cellule hépatique.

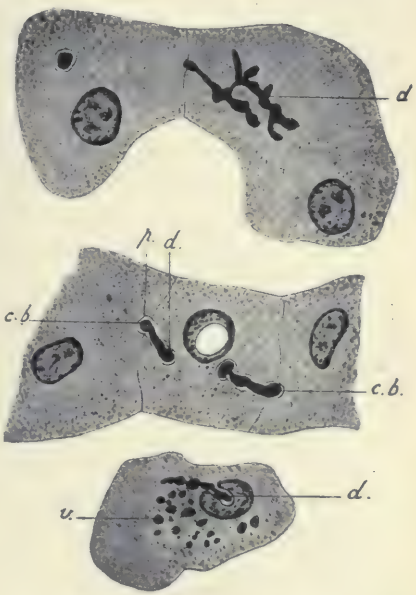

Fig. 437. — *Cellules du foie de l'Homme, avec canalicules biliaires remplis par la bile.*

cb, canalicules biliaires ou capillaires biliaires intercellulaires (colorés naturellement par la bile en vert dans la préparation). — *d*, diverticules intracellulaires simples ou ramifiés que ces canalicules envoient dans le cytoplasme des cellules hépatiques. — *d'*, diverticule pénétrant dans le noyau d'une cellule hépatique. — *v*, semis de vacuoles biliaires. — *p*, paroi fine des canalicules biliaires (colorée en rose dans la préparation). D'après une préparation de Browicz. × 500.

D. Vaisseaux et tissu conjonctif du lobule hépatique. — *a*) *Capillaires sanguins.*

α) *Caractères du réseau vasculaire sanguin intralobulaire.* — Les capillaires sanguins forment un réseau intralobulaire, dont les mailles dirigées radialement contiennent les travées hépatiques anastomosées aussi en réseau, de sorte que les deux systèmes réticulés, épithélial et vasculaire, s'enchevêtrent étroitement et exactement. Les capillaires, plus ou moins dilatés selon l'état plus ou moins congestionné du foie, répondent aux angles des cellules hépatiques et débordent plus ou moins, selon leur réplétion sanguine, sur les faces de ces cellules.

Ces capillaires sanguins offrent plusieurs caractères particuliers.

D'abord ce ne sont pas de véritables capillaires, mais des sinusoïdes

(S. Minot, Lewis) ou capillaires parenchymateux (Géraudel) (voir p. 90). L'état sinusoïdal de la circulation hépatique embryonnaire a persisté chez l'adulte à l'intérieur du lobule hépatique. D'après Ranvier, cette paroi ne serait même pas décomposable par le nitrate d'argent en cellules distinctes, bref ne serait pas nitratable; mais elle aurait, comme on le verra pour celle des capillaires du glomérule rénal, une constitution symplastique, c'est-à-dire serait formée par une lame protoplasmique continue, semée de noyaux.

Kupffer a décrit autrefois, sous le nom de « cellules étoilées du foie » (appelées depuis « cellules de Kupffer »), des éléments déjà aperçus par Henle et Kölliker qu'on trouve à la surface des capillaires sanguins, entre eux et les cellules hépatiques, et qu'il est aujourd'hui devenu banal de décrire (fig. 438 et 439). D'après des observations plus récentes de Kupffer. ces éléments font partie de la paroi endothéliale même du capillaire, et sont les zones périnucléaires épaissies et modifiées de la couche symplastique qui représente l'endothélium vasculaire. La plupart des auteurs, leur trouvant une autre situation, les plaçant entre l'endothélium du capillaire et les cellules hépatiques, ont été amenés, ainsi qu'on va le voir, à leur attribuer une autre signification. Parmi les cellules de la paroi endothéliale vasculaire, Browicz et Heinz en décrivent qui, au lieu d'être plates comme d'habitude, sont gonflées, font saillie dans la lumière vasculaire, où elles peuvent émettre des prolongements, et sont douées d'un pouvoir phagocytaire particulièrement actif.

Une autre particularité intéressante est la présence dans l'intérieur même des capillaires sanguins de cellules particulières, les « cellules intravasculaires du foie » (Silbermann, Minkowski et Naunyn, Löwit, Browicz, etc.) rencontrées non seulement dans des cas pathologiques (ictère, par ex.), mais même chez des animaux normaux. Ce sont des éléments volumineux, allongés ou même ramifiés, souvent adhérents à la paroi vasculaire, souvent aussi libres dans la lumière et pouvant y former par leur agglomération de véritables bouchons emboliques ; doués d'un pouvoir phagocytaire actif, ils contiennent fréquemment des hématies altérées. Leur signification n'est pas encore bien établie ; tandis que Kupffer les considère comme des cellules endothéliales (cellules étoilées du foie), Browicz en fait des phagocytes spéciaux.

L'existence de canalicules intracellulaires, où s'accumule la bile produite par la cellule hépatique, et leur communication avec les cellules biliaires intracellulaires sont actuellement hors de doute. On peut se demander comment les matériaux servant à la nutrition et au fonctionnement de l'élément glandulaire parviennent des capillaires sanguins à la cellule hépatique. Des essais d'injection, dus à Mac Gillavry, Asp, Fraser, Nauverck, tendent à montrer qu'il y a entre les capillaires sanguins et la cellule des communications directes. Browicz, se fondant sur la présence de produits dérivés du sang et de globules rouges entiers dans le cytoplasme et même dans le noyau des éléments hépatiques, admet qu'il existe des voies sanguines intracellulaires de sécrétion conduisant aux capillaires ; par ces voies passeraient les dérivés du sang, le sucre, l'urée et en général toutes les matières élaborées par le foie ; elles joueraient, pour la sécrétion interne du foie, le même rôle que les capillaires biliaires pour la sécrétion externe.

Schlater a même admis que ces voies intracellulaires pénètrent jusque dans le noyau de la cellule hépatique, et aboutissent à un espace creux, intranucléaire, déjà vu par Trambusti et par Browicz, et que jadis Mac Gillavry avait réussi à injecter. Browicz. et avec lui Schlater et E. A. Schäfer croient en somme qu'à côté des canalicules biliaires intracellulaires des canalicules vasculaires sanguins s'enfoncent dans l'intérieur de la cellule hépatique ; mais Oppel et Holmgren émettent de forts doutes sur l'existence réelle de ces voies sanguines intracellulaires. On ne doit confondre ni avec les canalicules biliaires intracellulaires ni avec les diverticules intracellulaires de la voie sanguine les « canalicules du suc » décrits par Holmgren dans le corps des cellules hépatiques.

β) *Rapports de la paroi vasculaire avec les cellules hépatiques.* — Les rapports de la paroi des capillaires sanguins avec les travées épithéliales ne sont pas parfaitement déterminés. Cette question se confond d'ailleurs avec celle de la disposition et de la forme du tissu conjonctif à l'intérieur du lobule.

On peut poser cette question de la façon suivante. Puisque le foie est un organe épithélial glandulaire, auquel on peut trouver des analogies avec les autres glandes, nous devons observer, autour de la travée hépatique représentant l'épithélium d'un tube glandulaire ordinaire, successivement les formations suivantes : une membrane propre, les cellules en panier de Boll, du tissu conjonctif avec des espaces lymphatiques, des vaisseaux capillaires sanguins.

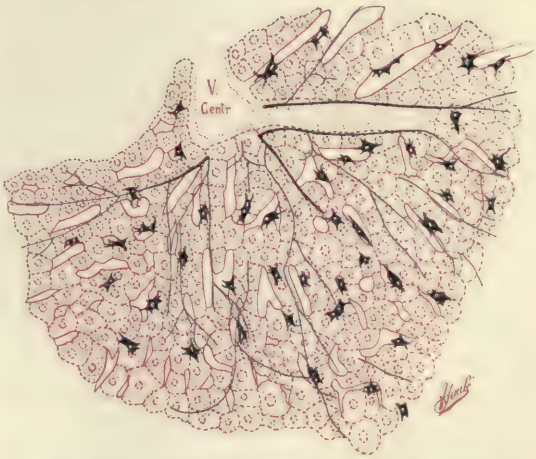

Fig. 438. — *Portion d'un lobule hépatique de l'Homme, avec les cellules étoilées.*

Les cellules étoilées sont appliquées contre les capillaires sanguins, dans la position de cellules endothéliales. On voit aussi les fibres grillagées. D'après Kupffer.

La membrane propre ou membrane basale est admise par certains auteurs (Disse, par exemple).

La plupart des histologistes ont identifié aux cellules en panier des autres glandes les cellules que nous avons décrites plus haut sous le nom de cellules étoilées de Kupffer, et dont cet auteur et d'autres à sa suite (Nathan, par exemple) ont fait des représentants de l'endothélium vasculaire. Ce dernier, étendant l'acception du terme « cellule de Kupffer », l'applique même à des éléments qui n'ont rien de plus que le caractère de cellules endothéliales ordinaires. Les cellules de Kupffer sont des éléments étoilés et ramifiés (fig. 438 et 439), souvent granuleux et pigmentés, capables de se charger de graisse (Asch, Popoff, Elbe, Gilbert et Carnot), de

réduire à l'état vivant l'argent colloïdal (E. Cohn). Elles ressemblent à des cellules conjonctives ordinaires ou mieux à des chromoblastes. On les voit le mieux sur les foies pathologiques, granuleux et atrophiés. Elles sont douées d'un pouvoir phagocytaire intense, qui est chez elles une véritable fonction, et que Nathan subdivise en fonctions macrophagique, bactériopexique, granulopexique. Leur situation, intermédiaire aux travées hépatiques et aux capillaires sanguins, outre qu'elle autorise à les regarder comme des cellules endothéliales, les a fait considérer soit comme des cellules en panier (c'est-à-dire des cellules périacineuses), soit comme des cellules périvasculaires, contribuant à la limitation d'une gaine lymphatique périvasculaire (p. 121). Spalteholz et Reinke ont attribué à ces cellules des expansions aliformes qui s'insinuent entre les cellules hépatiques, se jettent sur la membrane propre qui entoure celles-ci et se poursuivent jusqu'aux canalicules biliaires, dont elles formeraient même la paroi; chaque cellule hépatique se trouverait ainsi comprise dans une maille d'un réticulum conjonctif, tout comme le leucocyte dans une maille de réticulum lymphoïde.

Le reste de l'intervalle entre l'épithélium glandulaire et les capillaires est occupé par le tissu conjonctif fibrillaire du foie et par des espaces lymphatiques.

b) *Tissu conjonctif intralobulaire et espaces lymphatiques.* — Le tissu conjonctif fibrillaire ou trame intralobulaire du foie ne se voit pas sur les préparations ordinaires et reste peu apparent à l'état normal. Des méthodes spéciales et un commencement d'altération du foie sont nécessaires pour le mettre en évidence. Il est représenté par un ensemble de fibrilles très fines, déjà connues de Hering, colorables par exemple en noir par le procédé chromo-argentique de Golgi, ou par la méthode à l'argent réduit. Les unes radiaires et plus fortes, les autres transversales et plus minces, elles s'entrecroisent et s'anastomosent en tous sens, enserrant étroitement dans leurs mailles les vaisseaux capillaires (Kupffer, Disse, Rothe, Miura, Oppel, Wolff et Maresch). Elles apparaissent (fig. 438) unies en un puissant réseau dont les travées principales sont radiairement orientées vers le centre du lobule, comme le réseau des canalicules biliaires; de là leur nom de « fibres grillagées » (*Gitterfasern*) (Kupffer). Ces fibres ont été regardées par His comme une sorte d'adventice des capillaires sanguins. Elles ne sauraient être sans réserves regardées comme de véritables fibres conjonctives, car la coloration noire qu'elles prennent par la méthode de Golgi et qui les met le mieux en évidence les rapproche des fibres névrogliques; Oppel les suppose analogues au tissu réticulé vrai (t. I, p. 631). Le tissu conjonctif interlobulaire paraît dépourvu, à part les cellules étoilées de Kupffer, de tout élément cellulaire.

Entre les cellules étoilées du foie et la paroi capillaire, il y a place encore, d'après les observations de certains auteurs, pour des gaines lymphatiques, que Mac Gillavry, Frey, His, Disse ont injectées, mais que d'autres auteurs, Browicz par exemple, ont regardées comme artificielles. L'injection de ces gaines peut se faire soit à partir de l'adventice d'une grosse veine hépatique, soit en mettant la canule dans les vaisseaux sanguins; dans le premier cas, l'injection, poussée dans le tissu conjonctif de l'adventice, file le long du

tissu conjonctif situé entre les travées épithéliales et les vaisseaux capillaires ; dans le second la matière injectée, transsudant à travers la paroi vasculaire, rencontre tout de suite les gaines lymphatiques périvasculaires et les remplit. Disse a cherché à préciser les rapports et la forme de ces espaces lymphatiques ; leur bord externe est régulièrement crénelé, les saillies correspondant aux angles rentrants que laissent entre eux les interstices des cellules hépatiques ; leur paroi externe est formée par la membrane propre sur laquelle sont appliquées les cellules étoilées du foie et que renforcent les fibres grillagées ; la paroi interne n'est autre que celle des capillaires sanguins. C'est dire que ces espaces lymphatiques sont dépourvus de membrane endothéliale propre, à moins qu'avec Reinke on ne regarde les cellules de Kupffer comme représentant leur endothélium.

Fig. 439. — *Portion du foie de l'Homme (cellules étoilées du foie et système des fibres grillagées).*

Cellules hépatiques en bleu. Cellules étoilées du foie, de forme triangulaire ou étoilée, granuleuses. Fibres grillagées en noir. × 1.400. D'après Kupffer.

3° Tissu conjonctif du foie. Vaisseaux et nerfs. — **A. Tissu conjonctif.** — Le parenchyme épithélial du foie, les vaisseaux et les nerfs, les canaux excréteurs de l'organe ou voies biliaires sont plongés dans une gangue de tissu conjonctif qu'on peut considérer comme le reste du bourrelet hépatique ou avant-foie de l'embryon. Ce tissu conjonctif forme une vaste trame qui réunit et délimite les lobules hépatiques et remplit entre eux les *cloisons* (« bandelettes de Kiernan ») et les *espaces interlobulaires* (*espaces portes, espaces de Kiernan,* « espaces porto-biliaires » de Charcot). Dans ces cloisons et ces espaces cheminent (fig. 440) les vaisseaux sanguins (branches de la veine porte (*v.p.*) et de l'artère hépatique (*a.h.*), les vaisseaux lymphatiques, les canaux biliaires excréteurs (*c.b.i.*) et les nerfs. Ce tissu interlobulaire se continue à la périphérie du foie avec une enveloppe conjonctive générale qui entoure tout l'organe et qui s'appelle la *capsule de Glisson.*

La délimitation conjonctive des lobules hépatiques est très nette chez le Porc ; là les cloisons conjonctives entourent complètement le lobule sans s'interrompre en aucun point ; elles confluent entre plusieurs lobules en un espace porte triangulaire. Chez l'Homme, les cloisons conjonctives sont incomplètes, de sorte que les lobules sont en partie confondus et plus difficiles à délimiter ; les espaces portes sont de plus grande dimension. La différence en apparence très grande qui sépare le foie du Porc et celui de

l'Homme au point de vue de la distribution du tissu conjonctif interlobulaire et de la délimitation des lobules a autorisé Géraudel à opposer l'un à l'autre les deux foies, le premier multilobulé, le second au contraire unilobulé, représentant un vaste lobule hépatique incomplètement cloisonné. Mais les reconstructions que Debeyre a faites du foie du Porc lui ont montré que la séparation des lobules n'était pas aussi complète chez cet animal qu'on pourrait le croire, et qu'il n'y avait que des différences de degré dans la lobulation du foie de Porc et du foie humain.

Chez les Vertébrés inférieurs et chez les embryons des Vertébrés supérieurs, le foie, qui n'a pas ou n'a pas encore la texture lobulaire, présente des dispositions réellement intéressantes de son tissu interstitiel de remplissage. Ce n'est pas du tissu conjonctif figé en quelque sorte dans sa forme et incapable en dehors d'une irritation pathologique de s'évader de cette forme inactivante, tel qu'est le tissu conjonctif du foie adulte des Mammifères. Ce n'est même pas un mésenchyme banal semblable à celui qu'on trouve dans les autres organes demeurés à l'état embryonnaire, c'est une formation histologique propre au foie, et presque aussi caractéristique chez ces animaux inférieurs ou dans l'organe de l'embryon que le parenchyme épithélial hépatique lui-même.

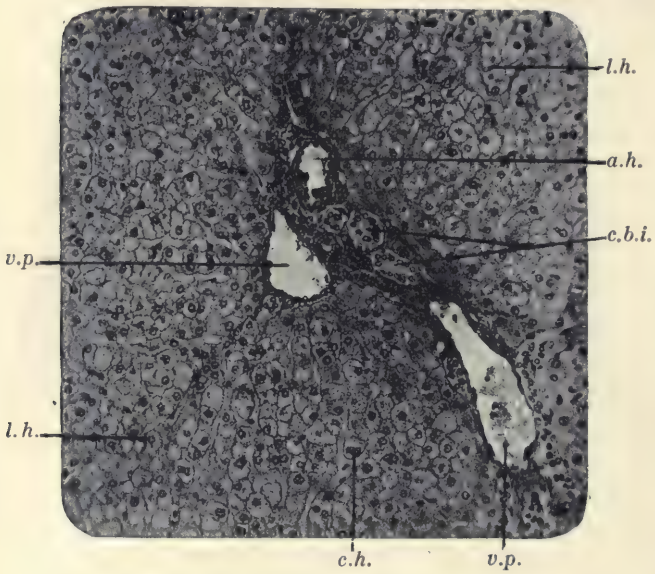

Fig. 440. — *Espace porte (foie d'Homme).*

vp, veines portes interlobulaires. — *ah*, artère hépatique. — *cbi*, canaux biliaires interlobulaires. — *lh*, lobules hépatiques adjacents. — *ch*, cellule hépatique à deux noyaux. × 125.

On sait depuis Eberth, et par les recherches complémentaires de Göppert et de Pilliet, que le foie des Amphibiens et des Reptiles est superficiellement revêtu par une couche lymphoïde corticale (fig. 441, *c. l.*), et qu'en outre cette couche pénètre dans son intérieur et forme le long des vaisseaux et entre les tubes hépatiques les travées d'une éponge lymphatique continue. Certains animaux n'ont que la couche corticale; chez d'autres (la plupart des Batraciens Anoures adultes), cette couche manque et quelques éléments seulement représentent la partie centrale. Chez la Cécilie, le tissu lymphoïde est très développé; les veines portes et les canaux biliaires du centre du foie sont entourés d'une masse cellulaire lymphatique, qui se prolonge le long des capillaires et peut même se condenser çà et là en nodules compa-

rables aux corpuscules de Malpighi de la rate ; ce tissu se raccorde à la périphérie du foie avec une couche corticale où l'on compte de huit à dix rangs de cellules lymphatiques (Pilliet). Ces cellules sont des leucocytes granuleux ou non, à noyau polymorphe, en boudin, en anneau, en voie de division amitotique et offrant fréquemment des figures de division mitotique. Parmi elles se trouvent, tant dans la couche corticale que dans la masse centrale, des cellules pigmentaires volumineuses, plus nombreuses à certaines époques de l'année ; ces cellules pigmentaires proviennent de la transformation des leucocytes (Eberth, N. Asvadourova).

Chez les embryons des Vertébrés supérieurs, des Mammifères notamment, le foie passe par un stade hématopoiétique que nous connaissons déjà. On trouve alors des massifs de cellules sanguines (rouges et blanches) en voie de formation, mal délimitées tant du côté des capillaires déjà constitués que vis-à-vis des travées épithéliales hépatiques, et, à côté de ces massifs, des cellules géantes à noyau bourgeonnant et irrégulier, ou mégacaryocytes. D'après Nattan-Larrier le foie fœtal renferme un véritable tissu médullaire ; la constitution myéloïde de sa partie mésenchymateuse est caractérisée par la présence de mégacaryocytes, de myélocytes basophiles et acidophiles. Il y a donc dans le foie embryonnaire des éléments qui, s'ils disparaissent normalement dans le foie adulte, peuvent du moins y faire leur apparition dans certaines circonstances, et l'on doit compter avec le retour possible de cet état myéloïde primitif.

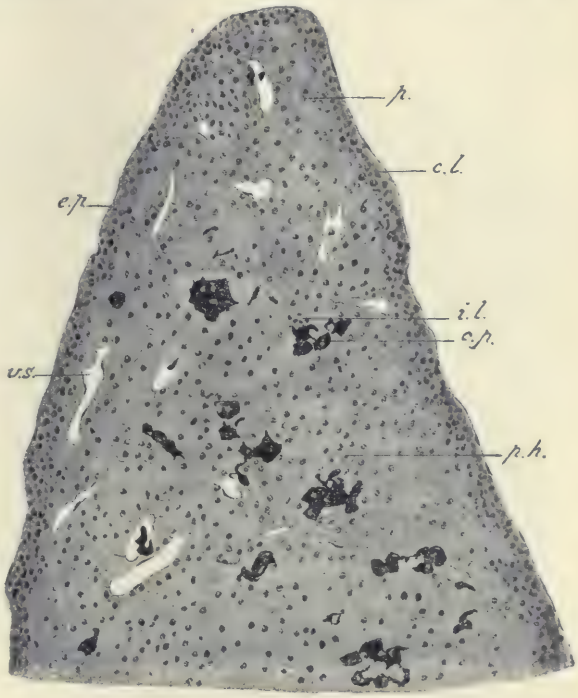

Fig. 441. — *Coupe du foie de la Salamandre (couche lymphoïde corticale).*

cl, couche lymphoïde corticale. — *p*, prolongements profonds de cette couche. — *ph*, parenchyme hépatique. — *vs*, vaisseaux sanguins. — *cp*, cellules pigmentaires. — *il*, îlots lymphoïdes formés de leucocytes avoisinant les cellules pigmentaires. — *ep*, endothélium péritonéal. × 90.

B. **Vaisseaux sanguins.** — Quand on examine un foie injecté (fig. 442), on voit que chaque lobule est parcouru par de nombreux capillaires à direction générale radiée, reliés en un réseau par des anastomoses transversales. Ces capillaires proviennent de vaisseaux qu'on trouve dans les espaces portes périlobulaires et qui sont des branches de la veine porte (*v.p.*) et de l'artère

hépatique. Ils convergent vers un canal vasculaire central qui est un rameau d'origine de la veine sus-hépatique (*s.h.*).

La circulation du foie est donc assurée par deux *vaisseaux afférents*, l'*artère hépatique* et la *veine porte*, et par des *vaisseaux efférents*, les *veines sus-hépatiques*. D'autre part, ces vaisseaux peuvent se distinguer en nourriciers et fonctionnels, autant que cette distinction est légitime. L'artère hépatique, qu'il vaudrait mieux appeler « biliaire », se distribue aux voies biliaires auxquelles elle fournit un sang oxygéné et dont elle est par conséquent le vaisseau nourricier. La veine porte irrigue les lobules hépatiques

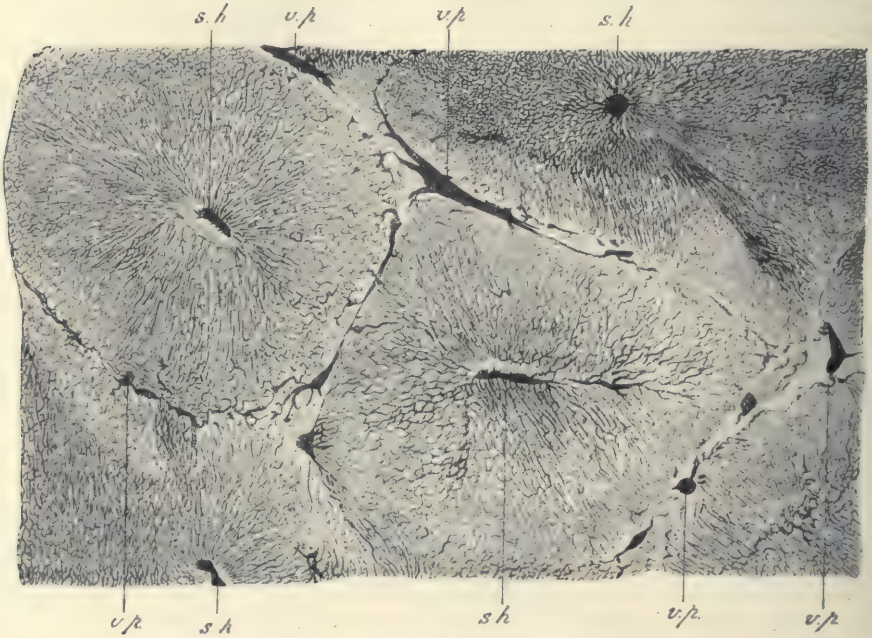

FIG. 442. — *Lobules hépatiques du Lapin dont le système vasculaire sanguin a été injecté.* *vp*, branches terminales de la veine porte. — *sh*, rameaux d'origine de la veine sus-hépatique. × 40.

et leur apporte un sang chargé des matériaux que la cellule hépatique doit élaborer ; en quoi elle est surtout un vaisseau fonctionnel. Le réseau capillaire fourni par l'artère hépatique se déverse en grande partie dans la veine porte, qui demeure ainsi le seul affluent véritable du parenchyme hépatique. Tout le sang qui a traversé le foie, celui qui provient de la veine porte, et celui que cette veine reçoit de l'artère hépatique, est emmené par la veine sus-hépatique, seul déversoir de toute la circulation du foie. Il n'y a donc en réalité dans le foie qu'une *circulation porto-hépatique* ; cette circulation représente un *système porte veineux*, puisqu'elle comprend un réseau de capillaires veineux placé entre deux veines, l'une afférente (veine porte), l'autre efférente (veine sus-hépatique). La circulation biliaire est comme surajoutée à cette circulation porto-hépatique, dont elle est dans une certaine mesure indépendante. En parlant d'indépendance de ces deux systèmes, on ne veut pas dire, observe GÉRAUDEL, que les deux circulations,

hépatique ou biliaire d'une part, portale ou lobulaire d'autre part, irriguent chacune un territoire distinct, infranchissable par le sang de l'autre. Aucun département du système circulatoire ne possède une indépendance absolue, et par un vaisseau quelconque du corps on peut toujours injecter ceux de l'organisme entier. Mais l'artère hépatique et la veine porte ont des territoires de distribution relativement distincts, car le territoire lobulaire s'injecte bien moins aisément par l'artère hépatique que par la veine porte.

Les deux circulations capillaires, biliaire et porto-hépatique, diffèrent d'ailleurs, selon la remarque de Géraudel, à un autre point de vue, par leur forme. La première s'accomplit à l'intérieur de véritables capillaires; la circulation porto-hépatique est « parenchymateuse », c'est-à-dire formée par des vaisseaux de l'espèce sinusoïde.

La circulation biliaire offre la distribution suivante. Les ramifications collatérales de l'artère hépatique forment autour des canaux excréteurs de la bile, qu'elles nourrissent spécialement, des réseaux capillaires, qui gagnent ensuite le réseau lobulaire porto-hépatique, soit directement, soit par l'intermédiaire de veinules dites « veines radiculaires portes ». On admet aussi que les rameaux terminaux de l'artère hépatique contribuent dans une faible mesure avec la veine porte à la formation du réseau interlobulaire.

Fig. 443. — *Schéma de la vascularisation porto-hépatique des lobules.*

Ce schéma représente en réalité le système fonctionnel des afférents et des efférents du lobule hépatique, c'est-à-dire des veines portes et des veines sus-hépatiques, avec le système intermédiaire capillarisé dans le lobule. Dans la moitié droite de la figure, le système intermédiaire capillaire est replié, comme dans la réalité, du fait de l'affrontement des veines précapillaires. Dans la moitié gauche, il est représenté déplié, grâce à l'écartement artificiel des veines précapillaires. Les veines portes sont en gris plus clair; les veines sus-hépatiques ont une teinte plus foncée. D'après Géraudel.

C'est du reste la veine porte qui prend de beaucoup la plus large part à la constitution de ce réseau. La ramification portale se fait, d'après Géraudel, de la façon suivante. La veine se divise dichotomiquement pour donner des « branches préveineuses » qui ne se résolvent pas en capillaires; elle fournit d'autre part des « branches précapillaires », fertiles (fig. 443), qui naissent soit à l'extrémité des branches préveineuses, soit sous forme de collatérales le long des branches portes. La veine porte est donc une veine terminale. Il n'y a pas d'anastomoses directes entre les branches de la veine porte; il n'existe donc pas, comme on le décrit classiquement, de cercle veineux périlobulaire, émettant par toute sa surface des capillaires lobulaires (Géraudel). Mais, d'après cet auteur, les branches précapillaires de la veine

porte s'affrontent deux à deux en s'opposant comme le pouce et l'index, et sans s'anastomoser ferment ainsi sur elle-même la circulation portale (fig. 443). Celle-ci est comparable à une sorte d'éponge porte formée de branches préveineuses stériles et de branches précapillaires fertiles, desquelles seules partent les réseaux lobulaires. Les veines précapillaires interlobulaires cheminent dans les cloisons du même nom et émettent à leur tour à angle droit de courtes veinules lobulaires, desquelles le réseau intralobulaire provient enfin. Comme le sang parcourt ce réseau de la périphérie au centre du lobule hépatique, il en résulte nécessairement qu'il n'a pas les mêmes qualités dans la zone périphérique du lobule ou zone portale et dans la zone centrale ou sus-hépatique ; car la seconde ne reçoit qu'un sang déjà modifié par son passage à travers la première, appauvri de certains principes, enrichi de certains autres de par le travail glandulaire de la cellule hépatique. Ces deux zones doivent donc différer l'une de l'autre au point de vue de leur nutrition et de leur fonctionnement, et par conséquent aussi de leurs réactions pathologiques.

La veine sus-hépatique est le conduit fonctionnel efférent, par lequel les produits de la sécrétion interne du foie sont déversés dans le sang. Chacun des troncules d'origine de la veine sus-hépatique naît à l'intérieur du lobule par la convergence de quelques ramuscules formant l' « étoile de Hering » ; il est le centre de la coupe du lobule (fig. 443) et se continue le long du lobule hépatique entier dont il forme l'axe et à la base duquel il émerge ensuite ; il mérite donc le nom de « veine intralobulaire » (Kiernan), ou celui de « veine centrale du lobule » (Krukenberg). Les veines hépatiques intralobulaires se réunissent pour former des troncs plus volumineux, les « veines sus-lobulaires » de Kiernan, qui aboutissent enfin, sans jamais traverser un espace porte et sans se mêler aux rameaux de la veine porte, aux troncs sus-hépatiques. La ramification de la veine sus-hépatique, au lieu d'être dichotomique et collatérale comme celle de la veine porte, est beaucoup plus irrégulière. Cela tient à ce que la veine sus-hépatique n'est pas, comme la veine porte, entourée de tissu conjonctif, mais absolument nue ; ce qui permet à la veine centrale du lobule de recevoir directement des capillaires par toute sa surface et tout le long de son parcours intralobulaire.

Des conséquences importantes pour la pathologie découlent, d'après Géraudel, de la distinction des deux circulations du foie, l'une biliaire et capillaire, l'autre lobulaire et parenchymateuse. Lorsque le mésenchyme prolifère dans le foie à l'état pathologique et à la suite d'irritations de cause quelconque, les vaisseaux néoformés sont des capillaires. La prolifération mésenchymateuse supprime dans la zone qu'elle envahit une partie du réseau vasculaire parenchymateux et substitue au régime ancien et normal de circulation parenchymateuse un régime nouveau de circulation capillaire. Il en résulte, pour la voie parenchymateuse porto-hépatique une diminution de sa capacité d'écoulement et toutes les conséquences de la stase sanguine et de l'hypertension portale. Géraudel veut expliquer aussi par la qualité des vaisseaux néoformés la nature de la régénération pathologique du foie. Les canalicules biliaires formés à nouveau dans les parties atteintes par la lésion, étant soumis au régime capillaire, ne prennent pas la forme de parenchyme hépatique et demeurent des tubes « métamorphiques ».

Ainsi s'explique que la véritable régénération du foie par du parenchyme hépatique soit impossible, et que cette régénération se fasse uniquement, comme on le verra plus loin, par des bourgeons biliaires ; c'est que la cellule hépatique est fonction de la circulation parenchymateuse, sans laquelle elle ne peut exister.

Les gros vaisseaux portes et sus-hépatiques diffèrent par la constitution de leur paroi. Tandis que dans les premiers la musculature est très peu développée, elle est très puissante chez les autres.

La nature fonctionnelle des vaisseaux du foie est prouvée par la présence de divers produits soit dans les capillaires, soit dans les vaisseaux veineux porto-hépatiques. Ce sont : le glycogène contenu surtout dans les veines centro-lobulaires ; des blocs graisseux (Gilbert et Jomier) qui peuvent s'arrêter mécaniquement dans les capillaires ; du pigment ferrugineux (Duvernay), renfermé soit dans les « cellules sidérofères » de Biondi, soit dans les cellules endothéliales.

C. **Vaisseaux lymphatiques**. — Il n'existe de lymphatiques vrais et pourvues de paroi propre qu'en dehors des lobules ; ceux-ci ne sont traversés que par des chemins lymphatiques imparfaits. Le réseau lymphatique interlobulaire accompagne les branches portales et artérielles. D'après Stefanis, il enverrait dans le lobule des rameaux qui forment un réseau interlobulaire à mailles fines entourant deux ou trois cellules hépatiques et qui atteignent même le centre du lobule.

D. **Nerfs**. — D'après les recherches de Gerlach et de Ranvier et celles plus récentes de Berkley et de Tricomi-Allegra, les nerfs du foie se divisent en quatre sortes de rameaux : les uns pour les ramifications interlobulaires et intralobulaires de la veine porte ; d'autres pour les branches de l'artère hépatique ; une troisième catégorie pour les voies biliaires ; enfin un plexus terminal qui se distribue entre les cellules hépatiques. — Les branches portales et hépatiques forment un abondant plexus périvasculaire, dont les filets aboutiraient, d'après Tricomi, aux cellules endothéliales mêmes des capillaires intralobulaires. — Les nerfs des voies biliaires forment dans la paroi de ces canaux un plexus de fibres amyéliniques supportant des cellules nerveuses ganglionnaires. Ce plexus est physiologiquement comparable aux plexus nerveux de l'intestin ; il est comme ceux-ci un centre nerveux périphérique, automoteur (Doyon). Les branches qui s'en dégagent sont destinées : les unes aux muscles et aux vaisseaux sanguins, les autres à la muqueuse à laquelle elles donnent la sensibilité. — Quant aux rameaux du plexus intralobulaire qui aboutissent aux cellules hépatiques, ils proviennent surtout des branches nerveuses portales ; ils suivent irrégulièrement les canalicules biliaires, rampant à la surface des cellules hépatiques, dans le protoplasma desquelles, d'après Tricomi-Allegra, ils pourraient même pénétrer.

4° Voies biliaires. — A. **Disposition générale**. — Les voies excrétrices de la glande hépatique, ou voies biliaires, comprennent : les *canaux biliaires interlobulaires*, qui collectent les canalicules biliaires intralobulaires ; les

canaux biliaires de plus fort calibre ; le *canal hépatique*, tronc commun de tous les conduits précédents ; le *canal cystique* et la *vésicule biliaire*, le *canal cholédoque*.

Les deux premières catégories font partie des *voies biliaires intrahépatiques* ; les trois dernières forment le système des *voies biliaires extrahépatiques*.

Selon la remarque faite par Renaut sur la disposition générale de tout ce système excréteur des voies biliaires, à mesure qu'on examine des canaux biliaires plus voisins du parenchyme hépatique, ces canaux échangent entre eux des anastomoses de plus en plus fréquentes. A mesure au contraire qu'on se rapproche de l'intestin, les anastomoses deviennent plus rares, et sont remplacées par des diverticules qui sont de plus en plus courts et finissent sur les gros troncs par se réduire à de simples cryptes.

Tous ces conduits ou réservoirs biliaires sont tapissés par une couche simple de cellules épithéliales. L'épithélium est entouré d'une membrane fibreuse plus ou moins différenciée, qui dans les canaux de fort calibre forme un chorion, et constitue avec l'assise épithéliale une véritable muqueuse. Autour de la muqueuse règne une couche celluleuse ou fibreuse, riche en fibres musculaires dans le canal cholédoque et dans la vésicule biliaire. Les gros canaux renferment une quantité considérable de glandules, les « glandes biliaires » (mieux, les glandes des voies biliaires).

B. **Voies biliaires intrahépatiques.** — *a) Canaux biliaires interlobulaires.* — Les canalicules sécréteurs ou capillaires biliaires débouchent, sur tout le pourtour du lobule, dans des canaux biliaires interlobulaires qui sont les branches de division extrêmes de l'arbre excréteur biliaire. On peut du reste distinguer dans ce système excréteur ultime trois ordres de conduits. Il débute, en effet, à la périphérie ou même déjà dans l'intérieur du lobule, par des canaux dont le diamètre total a la largeur d'une travée hépatique, dont le calibre est plus large que celui des canalicules biliaires vrais, plus fin que celui des conduits excréteurs qui lui font suite. Ces canaux établissent donc entre les canalicules biliaires et les conduits excréteurs un passage absolument brusque ; c'est le « passage de Hering » ou « canal intermédiaire » (fig. 444, *c.i.*). On voit les cellules hépatiques, bordure épithéliale des canalicules biliaires, diminuer de hauteur dans la zone périphérique du lobule, et d'isodiamétriques qu'elles étaient, devenir aplaties (fig. 444, *c.h.p.*), pour se continuer sans transition avec une couche de cellules plates qui tapisse le canal intermédiaire. Il peut même arriver que ce canal soit à son origine entouré d'un côté par les cellules épithéliales qui lui sont propres et de l'autre par les cellules hépatiques (Hering). Le canal initial correspond par sa situation et par la forme de ses cellules à la « pièce intermédiaire » des glandes salivaires et du pancréas. Difficile à distinguer dans celui des Vertébrés supérieurs, la pièce intermédiaire est très nette dans le foie du *Ceratodus* (Bluntschli). Les passages de Hering sont au nombre de douze à quinze par lobule. Ils ne sont constitués que par un épithélium bas, doublé d'une fine membrane conjonctive. Par groupes de deux, trois ou quatre, ils convergent vers des « canaux périlobulaires » plus gros, qui courent autour du lobule, dans les minces cloisons conjonctives ou bandelettes de

Kiernan (fig. 444, *c.b.p.*). Ceux-ci possèdent pour paroi un épithélium cubique, renforcé par une membrane conjonctive plus épaisse que dans la pièce intermédiaire. Plusieurs canaux périlobulaires, émanés des lobules adjacents, aboutissent à un « canal interlobulaire » proprement dit, de plus grande dimension (fig. 444, *c.b.i.*) ; on peut l'appeler « canal biliaire de distribution » (Renaut) ; il reçoit en effet, comme Sabourin l'a fait resssortir, les canaux périlobulaires, qui collectent eux-mêmes la bile fournie par les trois ou quatre lobules qui s'affrontent autour de l'espace de Kiernan. C'est dans ces espaces que sont situés les canaux interlobulaires. Leur section, arrondie ou allongée, selon les hasards de la coupe, présente une paroi épithéliale et une couche conjonctive. L'épithélium est plus haut que dans les conduits précédents, de forme cylindrique, et les cellules chargées de glycogène portent à leur surface libre un mince liséré cuticulaire. La couche conjonctive est décomposable en une assise de fibres internes circulaires et une autre de fibres externes longitudinales. Les conduits interlobulaires s'anastomosent entre eux en un réseau à larges mailles.

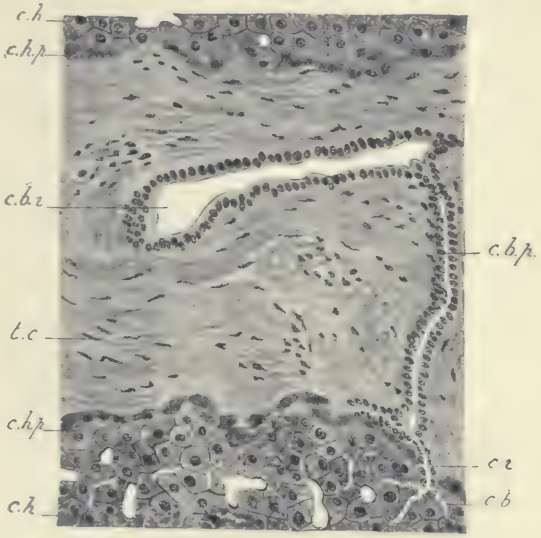

Fig. 444. — *Conduits biliaires interlobulaires dans le foie humain.*

tc, tissu conjonctif d'un espace porte. — *cbi*, conduit biliaire interlobulaire. — *cbp*, conduit biliaire périlobulaire. — *ci*, canal intermédiaire (passage de Hering). — *cb*, capillaires biliaires. — *chp*, *chp*, cellules hépatiques de la périphérie de deux lobules, plus petites et plus foncées que les autres. — *ch*, cellules hépatiques ordinaires. × 200. La figure est la combinaison de deux points différents d'une préparation.

b) *Canaux biliaires.* — Les canaux biliaires proprement dits, d'un diamètre de 1 à 5 dixièmes de millimètre, s'étendent de l'espace porte de Kiernan, où ils recueillent les canaux interlobulaires, jusqu'au hile du foie, où ils se jettent dans le canal hépatique; ils courent dans les prolongements intrahépatiques de la capsule de Glisson, en s'anastomosant ensemble. Leur paroi se compose d'une tunique muqueuse et d'une tunique fibreuse. La muqueuse est formée d'un épithélium cylindrique, avec plateau non strié, et d'un chorion qui, d'après certains auteurs, renferme des fibres lisses. La tunique fibreuse est riche en fibres musculaires lisses.

Les conduits biliaires, à partir d'un calibre de 100 μ, présentent des diverticules qualifiés de *glandes biliaires*. Sur les plus fins conduits, ces glandes se réduisent à quelques utricules simples; mais dans les plus volumineux leur nombre augmente et leur forme se complique. Ce sont alors des glandes composées, ramifiées, dont les lobules font saillie dans le tissu conjonctif ambiant. Elles s'ouvrent soit directement dans le canal biliaire,

soit par l'intermédiaire d'un canal excréteur, qui court obliquement dans la paroi du conduit avant de s'ouvrir dans sa lumière (Hering). On a beaucoup discuté pour savoir si ces « glandes biliaires » étaient de véritables organes glandulaires ou ne représentaient que des cryptes plus ou moins compliquées du canal biliaire. La nature de leur épithélium est à cet égard un utile critérium. Cet épithélium est très semblable à celui du canal biliaire (Legros) et de plus la glande s'ouvre largement dans le canal : deux raisons qui ont paru suffisantes pour refuser à ces cryptes la signification de glandes. Mais d'autre part, la présence de cholestérine dans les cellules épithéliales est un signe de l'activité glandulaire de ces cellules, qui participent sans doute à la sécrétion de la bile (Robin).

C. **Voies biliaires extrahépatiques** (*canaux hépatique, cystique, cholédoque, vésicule biliaire*). — La paroi de ces conduits et de ce réservoir se compose : d'une couche muqueuse et d'une tunique fibreuse.

La couche muqueuse est formée d'un épithélium cylindrique et d'un chorion.

L'épithélium est constitué par des cellules très hautes, plus ou moins chargées de cholestérine; il renferme même dans la vésicule biliaire des gouttes



Fig. 445. — *Muqueuse de la vésicule biliaire de l'Homme.*

ep, épithélium, dont les cellules émettent à leur surface des vésicules prises pour des boules de sécrétion. — *l*. leucocyte traversant l'épithélium, — *ch*, chorion se soulevant de distance en distance en papilles ou villosités. — *m*, faisceaux de la musculaire. × 150.

de graisse, que Doyon et Dufour croient être plutôt en train de s'éliminer que d'être absorbées. La surface de ces cellules, qu'on peut trouver nue (fig. 445), est considérée comme pourvue d'un plateau strié. Les stries du plateau, très évidentes dans le cholédoque, deviennent de moins en moins distinctes dans le canal hépatique et dans ses branches de division ; la transformation homogène du plateau strié rappelle celle qui s'observe quand on passe de l'entrée au fond d'une glande de Lieberkühn (Renaut). A ces éléments se mêlent quelques cellules caliciformes, visibles surtout dans la partie intrapariétale du canal cholédoque et dans la vésicule biliaire.

Le chorion devient riche en cellules dans sa zone superficielle et se condense sous l'épithélium en une membrane basale. Dans la vésicule le chorion

offre une transformation lymphoïde prononcée, et peut même former de vrais follicules clos. Il se soulève en plis saillants et très irrigués ; dans l'intérieur de ces plis, il est constitué par un tissu conjonctif réticulé analogue à celui des villosités intestinales (Renaut). Les crêtes du chorion sont très richement vascularisées ; dans la vésicule notamment leur base d'insertion contient des réseaux veineux ; il en part des branches dont les unes montent dans les crêtes pour s'y terminer en anse, dont les autres se distribuent dans le fond des fossettes interposées aux crêtes.

Les glandes des voies biliaires extrahépatiques sont diversement développées selon les organes considérés. Leur existence dans la vésicule biliaire est controversée. On admet généralement qu'elles sont petites et rares, en forme de cæcum simple ou ramifié. Bolay a discuté la question de savoir si les glandes existent chez l'Homme normal ou seulement dans les cas de cholélithiase ; il les croit normales et pense qu'elles ne font qu'augmenter de nombre à mesure que la muqueuse s'hypertrophie par le fait de la lithiase. Les glandes du canal cholédoque, au contraire, sont grosses et nombreuses ; elles deviennent même dans la partie intrapariétale de ce conduit des glandes en tube ramifiées. De petites glandes pancréatiques bien caractérisées s'ouvriraient dans les canaux hépatique et cholédoque du Rat (Ranvier Debeyre). Les cellules qui tapissent les glandes de ces divers organes sont décrites soit comme semblables à celles de l'organe lui-même, soit comme différentes et de nature muqueuse ; la signification de ces glandes n'est donc pas établie. Dans la partie intrapariétale ou vatérienne du cholédoque, il est toutefois indiscutable qu'il s'agit de glandes véritables. Elles se composent d'un canal excréteur, revêtu de cellules claires, et d'une portion sécrétrice, formée d'éléments les uns clairs, les autres foncés, ceux-ci renfermant des grains de zymogène ; elles diffèrent donc des autres glandes biliaires ainsi que des glandes de Brunner du duodénum.

La tunique externe, fibreuse ou plutôt fibro-musculaire, se compose de faisceaux conjonctifs circulaires et de fibres lisses. Celles-ci forment généralement des faisceaux longitudinaux, à arrangement plexiforme ; elles peuvent être distribuées en deux couches, l'une externe transversale, l'autre interne longitudinale. Ces muscles font défaut dans le canal hépatique de l'Homme, sont rares dans le canal cystique, abondants et plexiformes dans la vésicule, médiocrement développés dans la partie extrapariétale du canal cholédoque, mais de plus en plus nombreux dans la partie intrapariétale. D'après Stoïanoff, la disposition de la musculature du cholédoque intrapariétal et de l'ampoule de Vater est la suivante chez le Chien. Le cholédoque intrapariétal pénètre sur une hauteur de 1 centimètre dans la tunique musculaire circulaire de l'intestin ; les fibres de cette tunique se détachent pour pénétrer dans la tunique externe du cholédoque ou tunique fibro-musculaire, la renforcer ou même la former ; le cholédoque est ainsi contenu dans un véritable canal musculaire que lui fournit l'intestin.

III. — Régénération du foie et modifications pathologiques.

1° Régénération du foie. — Les expérimentateurs (Ponfick, Carnot par exemple) ont constaté que le parenchyme hépatique ne se régénère pas. La

régénération du foie se fait sous la forme de bourgeons ou tubes biliaires partis des voies biliaires extralobulaires. On a donné de ce fait diverses explications. D'après Schaper, le cas de la régénération du foie rentre dans la loi générale, qui veut que dans les glandes les cellules les plus aptes à se reproduire et à fournir par conséquent des bourgeons de tissu réparateur siègent dans les parties les moins différenciées ; ces parties sont dans les glandes les canaux excréteurs, et ici les canaux biliaires. D'autre part, on a vu plus haut l'explication de Géraudel, pour lequel il se reproduit des tubes biliaires et non pas du parenchyme hépatique, parce que les vaisseaux néoformés sont des capillaires et non pas les capillaires parenchymateux ou sinusoïdes dont la cellule hépatique a besoin pour pouvoir se développer et fonctionner. On observe cependant (Reinke), au cours de cette régénération, des cellules hépatiques hypertrophiques qui sont en voie d'amitose ou sont plurinucléées, ce qui indique tout au moins un retentissement des processus régénérateurs sur le parenchyme hépatique.

2° Modifications pathologiques. — Dans une étude analytique des modifications pathologiques dont le foie est le siège, il y a à considérer séparément les lésions des parties suivantes : le tissu conjonctif (interlobulaire et intralobulaire), les voies biliaires, le lobule et le parenchyme lobulaire.

L'inflammation du tissu conjonctif est la cirrhose du foie. Tantôt et le plus souvent, elle a son point de départ dans les espaces portes, soit qu'elle débute autour des veines portes, soit qu'elle procède à partir des canaux biliaires (cirrhose biliaire hypertrophique). Tantôt et plus rarement le processus cirrhotique commence autour de la veine centrale sus-hépatique, comme il arrive dans les affections cardiaques (foie cardiaque). De ces deux points de départ opposés, qu'on peut considérer comme extralobulaires, l'inflammation cirrhotique gagne le lobule lui-même, amenant des modifications de plus en plus profondes dans l'état des capillaires sanguins, des cellules hépatiques et des capillaires biliaires.

L'inflammation des voies biliaires (au sens large du mot) est l'angiocholite. Elle s'accompagne de la production de canaux nouveaux, qui demeurent interlobulaires ou peuvent pénétrer dans le lobule, mais qui même dans ce cas restent semblables à des canaux biliaires et n'aboutissent pas à la formation de véritable parenchyme hépatique. Il est établi, depuis Friedlander et d'autres, que ces canaux sont bien réellement néoformés aux dépens des canaux anciens ; cette néoformation (qu'on observe par exemple dans la maladie dite cirrhose du foie) se confond en somme avec la régénération du foie précédemment étudiée. C'est à peine expliquer la forme des bourgeons ainsi produits que de dire avec Ziegler qu'ils conservent un caractère embryonnaire au lieu de se différencier en tissu hépatique vrai ; il est plus satisfaisant de les considérer, avec Géraudel, comme des tubes hépatiques métamorphiques, qui n'ont pas pu prendre la forme du parenchyme hépatique parce qu'ils végétaient dans le mésenchyme, accompagnés par des capillaires vrais et non par des capillaires parenchymateux, soumis au régime circulatoire mésenchymateux et non au régime circulatoire parenchymateux. L'épaississement de la paroi des grosses voies biliaires atteintes d'inflammation, ou toute autre cause annihilant la lumière de ces canaux

produit la stase de la bile. Les matières biliaires passent alors dans les espaces lymphatiques périvasculaires et de là dans les vaisseaux sanguins et dans le sang ; telle est la pathogénie de l'ictère.

Le pathologiste qui étudie les lésions du lobule hépatique et de son parenchyme doit y faire soigneusement la distinction de deux zones qui se comportent différemment dans les divers processus pathologiques : la zone périphérique ou portale, la zone sus-hépatique ou centrale ; tous ses efforts doivent tendre à cette distinction topographique, qui n'est pas toujours facile à faire sur des organes profondément altérés. Les lésions portent sur les cellules hépatiques et sur les capillaires intralobulaires. Les capillaires sont dilatés dans la congestion cardiaque, rétrécis dans d'autres cas. Les cellules hépatiques peuvent être hypertrophiées et hyperplasiées ou tout au moins devenir multinucléées ; cette irritation cellulaire caractérise les hépatites parenchymateuses ; elle s'accompagne de stase biliaire, par conséquent de la coloration jaune de tout un territoire hépatique, produisant l'aspect du foie interverti (fig. 432). Les cellules sont fréquemment le siège de surcharges variées ou même subissent des dégénérescences diverses. Dans la surcharge pigmentaire la cellule hépatique s'infiltre de pigment d'origine biliaire, riche en fer, ainsi qu'il arrive lors des ictères par rétention. La surcharge hématique, qui s'observe dans la mélanémie des paludéens, alors que la destruction des globules rouges est intense, consiste dans le dépôt intracellulaire d'un pigment non ferrugineux (Quincke). La surcharge graisseuse, qui survient physiologiquement pendant la digestion, au cours de la grossesse, est très marquée dans beaucoup d'affections fébriles et d'intoxications. Elle s'exagère en une dégénérescence profonde, qui peut transformer les cellules hépatiques en gouttes graisseuses, dans la tuberculose, dans l'empoisonnement phosphoré et dans d'autres. La répartition de ces diverses lésions cellulaires entre les deux zones du lobule varie suivant les cas, comme quelques exemples suffisent à le montrer. Quand il y a stase sanguine (foie cardiaque), il y a des lésions systématisées aux deux zones ; la zone portale est peu touchée ; dans la zone sus-hépatique, les travées cellulaires se disloquent, les cellules s'altèrent, les capillaires se dilatent jusqu'à éclater. Quand il y a stase de la bile (foie biliaire), les travées glandulaires sont altérées, leurs lumières distendues par la bile, leurs cellules infiltrées de pigment biliaire dans toute la zone sus-hépatique ; le territoire juxtaportal résiste. Aussi peut-on conclure, avec Géraudel, que de façon générale la zone portale est résistante, la zone sus-hépatique fragile au contraire. Dans une foule d'autres lésions lobulaires du foie on peut aussi opposer les deux zones portale et sus-hépatique.

CHAPITRE V

Appareil respiratoire (glande pulmonaire).

Article premier. — CARACTÈRES GÉNÉRAUX ET DÉVELOPPEMENT

I. — Caractères généraux.

Le phénomène de la respiration consiste dans des échanges gazeux entre le milieu extérieur et le sang représentant le milieu intérieur de l'organisme. Il y a d'une part résorption de l'oxygène atmosphérique, d'autre part exhalation d'acide carbonique et de vapeur d'eau. Ces échanges se font à travers deux parois épithéliales très amincies et permettant le passage facile des gaz. L'une de ces parois est celle d'organes respiratoires creux et mille fois ramifiés, qui débouchent directement à l'extérieur et par leurs divisions multiples pénètrent dans l'intimité même des tissus du corps, comme les trachées des Insectes, ou bien qui, comme les poumons des Vertébrés, proviennent du tube digestif par l'intermédiaire duquel ils communiquent avec le milieu ambiant. Tandis que les épithéliums absorbants destinés à l'absorption des liquides, l'épithélium intestinal surtout, sont formés de hautes cellules cylindriques, les cellules épithéliales qui sont le siège d'un échange gazeux, celle des poumons et celles des trachées, sont des éléments très aplatis. Formées d'un noyau qu'entoure un peu de protoplasma, recouvertes d'une plaque très mince et comme desséchée en un vernis protecteur, elles ressemblent aux cellules qui tapissent les cavités des vaisseaux et des séreuses. Ainsi modifié cet épithélium est dit *respiratoire*.

L'autre paroi épithéliale, que les gaz ont à traverser, est chez les Vertébrés pulmonés celle des vaisseaux sanguins, dont la minceur, nous le savons, est extrême. Pour rendre plus intense et plus direct l'échange gazeux, les vaisseaux capillaires sanguins sont extrêmement développés dans l'organe respiratoire, dans le poumon, et sont tout à fait superficiels, immédiatement sous-jacents à l'épithélium respiratoire ou pulmonaire.

II. — Développement.

1° Première ébauche. — L'appareil respiratoire provient d'une partie évaginée de l'épithélium de l'intestin dans la région antérieure ou respiratoire. Le mode exact de formation n'est pas encore déterminé.

D'après la description classique, l'ébauche respiratoire serait d'abord une gouttière, formée par la région ventrale de l'intestin céphalique ; cette gouttière se séparerait ensuite d'arrière en avant de cet intestin, et son fond, en se divisant en deux lobes, formerait les rudiments des deux *poumons*

Pour d'autres auteurs, l'ébauche de l'appareil respiratoire serait dès le début paire et bilatérale ; la paroi intestinale à cet effet émettrait deux diverticules latéraux dont chacun fournirait plus tard l'un des poumons. Les deux ébauches pulmonaires feraient ainsi suite aux deux séries de poches branchiales et pourraient être homologuées à ces poches. En même temps, la lumière de l'intestin respiratoire s'étrangle sur une certaine longueur par un sillon longitudinal ; ainsi se séparent une gouttière dorsale à concavité ventrale, qui sera le futur pharyngo-œsophage, et une gouttière ventrale à concavité dorsale, qui deviendra le *tube laryngo-trachéal* et à laquelle seront appendues les ébauches pulmonaires.

2° Développement ultérieur. — A. **Période glandulaire.** — A la période de première formation de l'appareil respiratoire succède celle de la ramification des ébauches pulmonaires.

Dès le début, les deux ébauches pulmonaires sont asymétriques et d'inégale importance ; l'ébauche du poumon droit est plus volumineuse que celle du poumon gauche. Chacune d'elles consiste bientôt en un conduit basilaire ou pédicule rétréci et en une portion terminale dilatée, le sac pulmonaire primaire. La portion initiale et rétrécie en un pédicule est destinée à fournir la *bronche-souche* ou « bronche principale » ou « tronc bronchique », qui sera en quelque sorte le canal excréteur de tout le poumon. L'asymétrie première des deux ébauches pulmonaires va s'accentuer davantage par l'inégal bourgeonnement de la bronche-souche à droite et à gauche. La bronche gauche ne fournit en effet qu'un seul bourgeon latéral, tandis que la bronche droite en émet deux sur son trajet. Par conséquent l'ébauche du poumon gauche ne renferme que deux culs-de-sac bronchiques, tandis que l'ébauche du poumon droit en contient trois (fig. 446, *b*, *b*, *b*.). Les cæcums bronchiques (le cæcum terminal de la bronche principale, et ceux des bronches latérales nées de la bronche principale) sont, comme la bronche-souche initiale, rétrécis en un pédicule qui deviendra l'une des grosses bronches intrapulmonaires définitives, dilatés au contraire à leur extrémité en un sac pulmonaire secondaire, qui n'aura qu'une existence transitoire. Chacune des bronches souches et des bronches latérales émet ensuite sur son trajet un certain nombre de rameaux collatéraux, qui se comportent comme les bronches précédemment formées, par conséquent demeurent étroites dans leur partie proximale, se renflent au contraire dans leur portion terminale ; cette ramification se fait par voie monopodique, c'est-à-dire que la bronche ne s'épuise pas en se ramifiant, mais garde son individualité et poursuit son trajet au-delà des rameaux secondaires qu'elle a formés. Puis, à un certain moment, à ce mode de ramification monopodique succède une division désormais dichotomique des tuyaux épithéliaux bronchiques jusqu'alors formés (His, d'Hardiviller). On voit alors chacun des sacs pulmonaires provisoires formant l'extrémité renflée du tube épithélial prendre une

forme bilolée, qui est la première indication de la prochaine bifurcation dichotomique. Dès lors, les bourgeons épithéliaux nouvellement formés s'épuiseront chaque fois en se divisant en deux rameaux d'égale importance, à la constitution desquels ils s'emploieront complètement (Stieda, His). Ce processus se poursuit jusqu'à la fin du sixième mois de la vie fœtale chez l'Homme. Le poumon présente jusqu'alors la constitution typique d'une glande acineuse en grappe; c'est un arbre puissamment ramifié, formé de tuyaux épithéliaux, les *bronches*, terminés chacun par une ampoule, qu'on peut appeler « vésicule pulmonaire primitive » (*v.p.p.*).

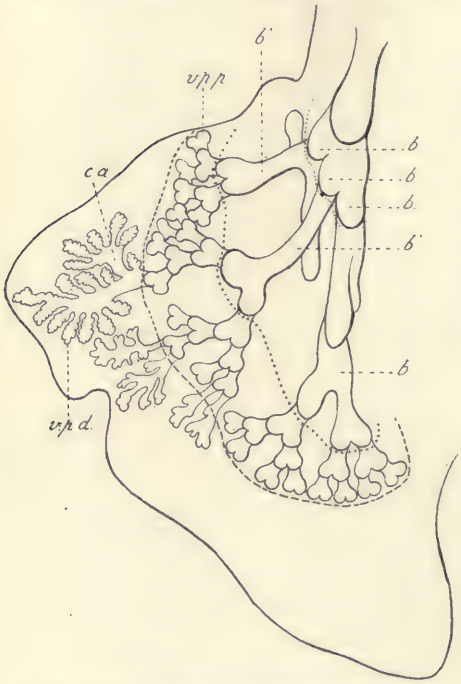

Fig. 446. — *Schéma du développement général du poumon.*

b,b,b, les trois premiers culs-de sac bronchiques (poumon droit) formés par l'ébauche droite. — *b',b',b'*, bronches collatérales et secondaires. — *vpp*, renflements ou vésicules pulmonaires primitives, qui terminent les divisions bronchiques. — *vpd*, vésicules pulmonaires définitives ou alvéoles pulmonaires. — *ca*, canaux alvéolaires.

L'ébauche pulmonaire au stade des trois culs-de-sac bronchiques initiaux est comprise dans les limites de la ligne..... — Entre cette ligne..... et la ligne ++++, l'ébauche pulmonaire ne renferme encore que les premières bronches collatérales et secondaires, formées monopodiquement. — Entre la ligne ++++ et la ligne------ le poumon est à la phase où les divisions bronchiques se ramifient dichotomiquement et où les branches de ramification se terminent chacune à leur extrémité par une partie renflée ou vésicule pulmonaire primitive. — Au delà de cette ligne et jusqu'à la surface du poumon s'étend la dernière période ou période de développement pulmonaire, les phases précédentes correspondant à l'ensemble de la période glandulaire.

Les cæcums qui forment les premiers rudiments des deux poumons, et plus tard tout le système de tuyaux bronchiques qui provient de leur ramification, sont contenus dans une masse de tissu conjonctif embryonnaire. Ils soulèvent cette masse en deux saillies droite et gauche, les « éminences » ou « ailes pulmonaires », qui proéminent dans le cœlome, plus spécialement dans la partie du cœlome qui deviendra plus tard la cavité pleurale. Cette masse conjonctive, fort réduite par le grand développement des tubes épithéliaux du poumon, deviendra le tissu conjonctif de cet organe; le feuillet cœlomique qui la revêt formera la « plèvre viscérale ».

B. **Période pulmonaire.** — Jusqu'à cette époque le développement du poumon n'avait rien de caractéristique et ressemblait à peu près à celui d'un organe glandulaire quelconque. A partir de ce moment commence une troisième période organogénique, avec laquelle le développement devient spécial au poumon. Chez le fœtus humain du sixième mois, d'après Kölliker, ou même plus jeune (Küttner) et chez des embryons de Mammifère d'un âge correspondant (Stieda), les rameaux qui se forment sur les vésicules pulmonaires primitives se couvrent de bosse-

lures irrégulières, absolument caractéristiques de l'arbre broncho-pulmonaire, qui sont les *vésicules pulmonaires* définitives (*v.p.d.*), *alvéoles pulmonaires*, ou « cellules aériennes ». On peut se représenter de la façon suivante, qui n'est qu'approximativement exacte, le changement qui s'est opéré dans le processus organogénique suivi jusqu'alors. On peut dire que les culs-de-sac issus de la division de la vésicule pulmonaire primitive, et ceux qui auraient dû prendre successivement naissance ensuite, au lieu de se séparer complètement les uns des autres de façon à former les branches d'une arborisation, sont demeurés confondus.

Les rameaux ultimes formés dans la troisième période de l'organogénèse du poumon, couverts de dépressions alvéolaires, se distinguent par là des tuyaux bronchiques plus gros et plus anciens. De la sorte, on peut diviser dès à présent l'arbre épithélial aérien en deux catégories de conduits : les bronches et les canaux alvéolaires (*c.a.*) (Laguesse). Si l'on veut établir une comparaison du poumon avec une glande ordinaire, on appelera « acinus pulmonaire » (Rindfleisch) l'ensemble des divisions ultimes alvéolées, des canaux alvéolaires, suspendus à une même bronche non alvéolée ; on comparera cet acinus pulmonaire à la cavité sécrétante d'une glande ordinaire, et la bronchiole au dernier rameau des canaux excréteurs d'une glande (Laguesse). L'ensemble des bronches et des canaux alvéolaires terminaux forme un arbre creux très serré, si touffu que les rameaux ultimes s'accolent ou même se soudent en une masse spongieuse, qui constitue le *parenchyme pulmonaire*. Le poumon comprend donc deux parties distinctes : d'une part un parenchyme constitué par la masse des canaux alvéolaires et de leurs alvéoles, d'autre part un système de tuyaux bronchiques.

Dès le quatrième mois de la vie fœtale, la texture du poumon se complique, sans que d'ailleurs rien d'essentiel soit changé à sa constitution fondamentale. Les acinus pulmonaires sont réunis par groupes, séparés les uns des autres par du tissu conjonctif ; ces groupes, à l'examen extérieur du poumon, se montrent sous l'aspect de champs polygonaux. Ces polygones correspondent à autant de *lobules pulmonaires* indépendants les uns des autres, ayant chacun sa bronche lobulaire propre ; ce sont autant d'unités anatomiques élémentaires du poumon.

3° Histogénèse. — Les tuyaux bronchiques sont d'abord tapissés (chez un embryon humain du 3e mois par exemple) par un épithélium cylindrique (fig. 447, A). L'épithélium des ampoules qui terminent ces tuyaux a la même forme ; toutefois, d'après Jalan de La Croix, tandis que dans les rameaux bronchiques mêmes il n'offre qu'une seule assise de cellules, il en présente deux ou plusieurs dans les vésicules pulmonaires primitives qui forment le fond des cæcums bronchiques (B). Au quatrième mois de la vie fœtale, les cellules des tuyaux bronchiques acquièrent des cils vibratiles. Dès quatre mois et demi, une différence nette s'accuse entre les bronches et les vésicules pulmonaires primitives (C). L'épithélium des bronches est stratifié, formé de plusieurs assises de cellules, dont les superficielles, cylindriques, portent des cils vibratiles. Celui des vésicules pulmonaires primitives est à présent réduit à une assise de cellules cubiques (Kölliker, Jalan de La Croix, Bikfalvi). Ces cellules deviendront ensuite pour la plupart de plus en plus

plates, jusqu'à figurer les lamelles extrêmement minces qui tapissent les alvéoles pulmonaires de l'adulte. Les auteurs ne sont du reste pas d accord sur la façon dont se fait cet amincissement. Pour quelques-uns, il se produirait progressivement, à partir du sixième mois de la vie fœtale (Kölliker, Colberg, Stieda). Pour d'autres (Küttner, Jalan de La Croix, F. E. Schultze, Bikfalvi, Gedhoft) dont l'opinion prévaut sur la précédente, l'aplatissement de l'épithélium serait soudain et se produirait à la naissance, à la suite des premières inspirations qui distendent considérablement la paroi de l'alvéole pulmonaire ; pour Bikfalvi toutefois l'aplatissement des cellules épithéliales se fait graduellement, et les inspirations ne

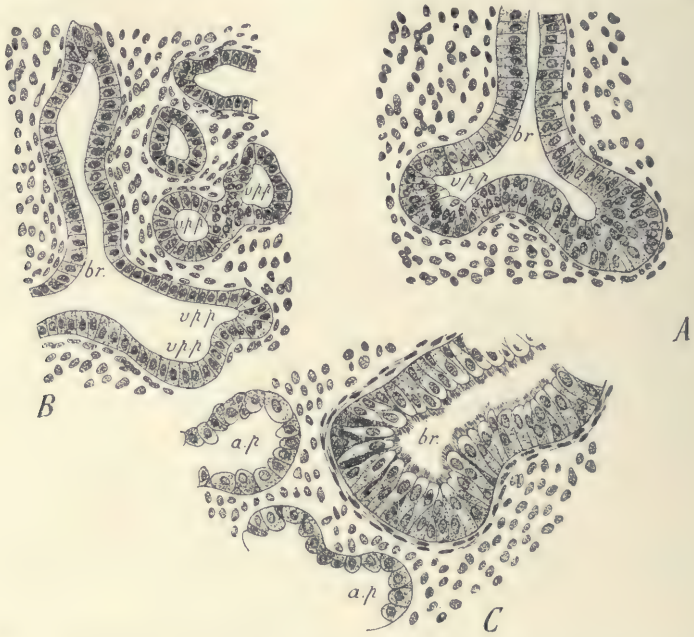

Fig. 447. — *Coupes des bronches et des vésicules pulmonaires chez des embryons humains d'âge différent.*

A. Embryon de 7 cm. 5. — B. Embryon du 4e mois. — C. Embryon de 4 mois et demi. — *br*, bronche terminale. — *vpp*, vésicule pulmonaire primitive. — *ap*, alvéole pulmonaire ou vésicule pulmonaire définitive. × 180.

font que l'exagérer en transformant en plaques très minces des cellules déjà plates. D'après les observations de Gedhoft, l'épithélium peut demeurer cubique jusqu'au neuvième jour après la naissance dans les alvéoles qui n'ont pas encore été distendus ou ne l'ont été qu'insuffisamment.

ARTICLE 2. — CONDUITS AÉRIENS (LARYNX, TRACHÉE-ARTÈRE, BRONCHES)

I. — Structure générale.

A. **Tissus constituants**. — Les *conduits aériens* (*larynx*, *trachée-artère* et *bronches*) sont caractérisés au point de vue histologique par l'*épithélium*

stratifié à cellules vibratiles qui, sauf en quelques points, les tapisse sur toute leur étendue. Des *glandes* existent en grand nombre dans la paroi de ces conduits. Des *pièces cartilagineuses* renforcent leur paroi et lui donnent une certaine solidité sans rigidité. Des *muscles* enfin, tantôt striés, tantôt lisses, peuvent actionner les pièces cartilagineuses, produire des changements de situation, de forme et de calibre des conduits (fig. 448).

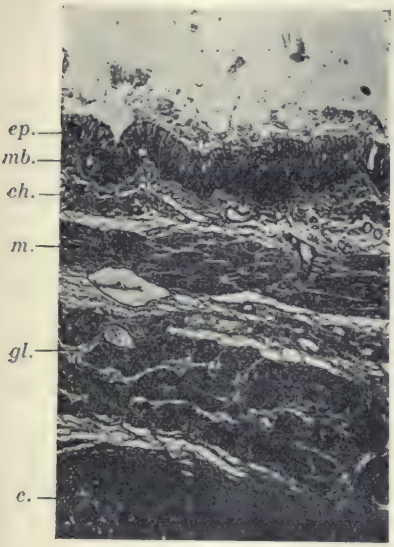

FIG. 448. — *Segment d'une bronche de 1 centimètre de diamètre, chez l'Homme.*

ep, épithélium. — *mb*, membrane basale sur laquelle il repose. — *ch*, chorion. — *m*, muscles bronchiques (de Reissessen). — *gl*, glandes. — *c*, cartilage. × 150.

B. Épithélium, caractères et régénération. — L'épithélium des conduits aériens est du type stratifié à cellules cylindriques vibratiles (fig. 449). On y distingue généralement trois couches de cellules : des cellules superficielles cylindriques, les unes vibratiles (*c.v.*), les autres muqueuses (*c.m.*) ; une couche moyenne d'éléments très polymorphes (DRASCH) de forme souvent polyédrique et non différenciés (*c.i.*), une assise profonde de cellules basales (*c.b.*).

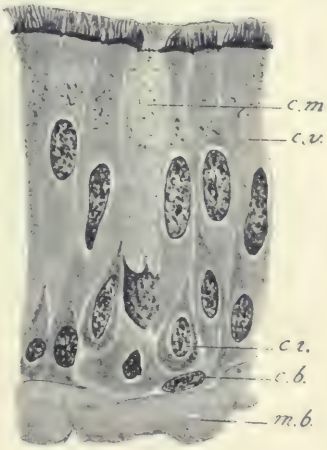

FIG. 449. — *Épithéliam bronchique (bronche de 1 centimètre de diamètre) chez l'Homme.*

cv, cellules vibratiles. — *cm*, cellule muqueuse présentant à sa surface un reste de la bordure ciliée et des corpuscules basaux. — *ci*, cellules moyennes ou intercalaires. — *cb*, cellules basales. — *mb*, tissu conjonctif condensé au-dessous de l'épithélium en une épaisse membrane basale. × 500.

Quant à la nature et aux caractères de ces éléments, les histologistes (FRANKENHAÜSER, DRASCH, KÖLLIKER, WALLER et BJÖRKMAN) sont d'avis différent. Deux questions surtout sont controversées. Il s'agit de savoir d'abord quelle est la signification des cellules moyennes indifférentes, appelées tantôt « cellules cunéiformes », tantôt « cellules de remplacement » ou encore « cellules intercalaires ». On les a considérées en général comme une forme de transition entre les cellules basales et les cellules superficielles. En second lieu, une plus importante question est de déterminer s'il existe entre les deux variétés de cellules principales, entre les cellules vibratiles d'une part, les cellules muqueuses caliciformes d'autre part, des formes de passage, ou si ces deux variétés cellulaires sont deux espèces indépendantes l'une de

l'autre. Kölliker a admis que les cellules muqueuses ne sont que des cellules vibratiles transformées, et ne croit pas pouvoir rejeter, comme Drasch, l'idée d'un retour des cellules muqueuses à la forme épithéliale vibratile. Kölliker, Waller et Björkman, Prenant ont décrit des formes intermédiaires entre les deux types cellulaires et notamment des cellules muqueuses offrant encore des restes de la bordure ciliée et de la rangée de corpuscules basaux (Prenant) (fig. 449 ,*c.m.*),

La disposition qui vient d'être décrite n'existe pas sur toute l'étendue des conduits aériens. En certains points, chez l'Homme et chez les Mammifères normaux, aussi bien dans le larynx que dans la trachée et les bronches, il existe des plages plus ou moins étendues formées d'un épithélium différent. Le nombre des couches cellulaires peut être très réduit en ces points, ou bien l'épithélium devient pavimenteux stratifié. Les points ainsi modifiés sont-ils chez des individus paraissant normaux des régions affectées pathologiquement et enflammées? Cette question est examinée plus loin, à propos de la trachée.

La régénération de l'épithélium se fait par division indirecte (Flemming). On a cru d'abord que les cellules basales jouissaient seules de l'aptitude reproductrice, aussi avait-on donné à la couche basale le nom d'assise régénératrice. Mais il résulte de plusieurs recherches et notamment de celles de Branca sur la cicatrisation épithéliale dans la trachée, que les cellules basales n'ont pas le monopole du pouvoir reproducteur. Le même auteur a montré, contrairement à Drasch, Nicolas et d'autres, que les pertes de substance de l'épithélium, réalisées expérimentalement ou succédant à une inflammation, ne se réparent pas nécessairement par la production d'un épithélium stratifié plat, mais que l'épithélium régénéré peut revêtir la forme cylindrique ou pavimenteuse simple, reprendre aussi la forme cylindrique stratifiée qui est l'état typique de l'épithélium trachéal.

II. — Larynx.

A. **Muqueuse**. — *a*) *Épithélium*. - L'épithélium du larynx se présente sous deux formes bien différentes. Certaines régions sont tapissées par un épithélium pavimenteux stratifié, d'autres par l'épithélium typique des conduits aériens, c'est-à-dire par un épithélium stratifié à cellules superficielles cylindriques et vibratiles (fig. 450). Il y a d'ailleurs dans la distribution de cet épithélium des différences liées à l'âge du sujet. Chez le nouveau-né, l'épithélium vibratile revêt toute la muqueuse laryngienne, excepté celle des cordes vocales inférieures et celle de la face antérieure ou buccale de l'épiglotte. Dans ces deux endroits, l'épithélium vibratile est remplacé par une couche épithéliale mince à deux ou trois couches d'éléments assez plats, dont plusieurs vésiculeux (Nicolas). Chez l'adulte, l'étendue de l'épithélium plat augmente aux dépens de l'épithélium vibratile. Aussi trouve-t-on le premier dans les régions suivantes : la surface extérieure ou pharyngienne du larynx tout entière; les cordes vocales supérieures et parfois aussi les cordes vocales inférieures; la face postérieure de l'épiglotte et la face interne des replis ary-épiglottiques dans une certaine étendue à partir de leur bord

libre; des îlots disséminés çà et là sur le reste des faces postérieure et interne de l'épiglotte et des replis. Sur les cordes vocales inférieures l'épithélium plat ne recouvre du reste qu'une bande de muqueuse mesurant de 3 à 4 millimètres de large, et appartenant à la fois à la face supérieure, au bord libre, et à la face inférieure de la corde vocale.

L'épithélium pavimenteux stratifié n'offre pas de caractères spéciaux. Quant à l'épithélium stratifié vibratile, ses cellules superficielles, cylindriques, vibratiles ont leurs noyaux situés à différentes hauteurs, ce qui fait croire à un nombre de strates plus grand que celui qui existe réellement; le mou-

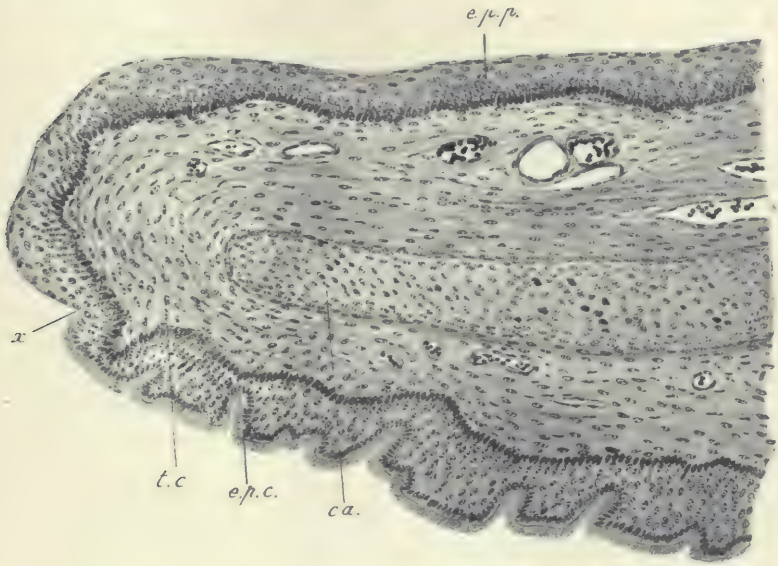

Fig. 450. — *Coupe verticale de l'épiglotte d'un fœtus humain à terme.*

La coupe intéresse le bord libre de l'épiglotte. — *epc*, épithélium cilié qui recouvre la face laryngée de l'épiglotte. — *epp*, épithélium plat de la face pharyngienne. — *x*, point de passage de l'un à l'autre épithélium. — *ca*, cartilage épiglottique. — *tc*, tissu conjonctif. × 100.

vement des cils est dirigé vers le pharynx, de bas en haut par conséquent. A ces cellules vibratiles sont mélangées des cellules muqueuses caliciformes. Enfin, les couches profondes de l'épithélium sont formées de cellules polyédriques, situées entre les pieds des cellules cylindriques. Parmi ces cellules profondes, un certain nombre sont certainement des leucocytes immigrés dans l'épithélium.

b) *Glandes.* — Les glandes du larynx sont très développées. D'après les recherches de Mlle Fuchs-Wolfring et de Maziarski, elles sont de deux sortes : les unes mixtes, les autres séreuses. Dans les glandes mixtes, dont le type est alvéolaire composé, la partie séreuse de la glande est tantôt représentée par de simples croissants de Giannuzzi, coiffant les acinus muqueux, tantôt (chez le Lapin) par des culs-de-sac séreux indépendants des alvéoles muqueux (Fuchs-Wolfring). Chez l'Homme, Maziarski a décrit des glandes tubuleuses ramifiées qui sont entièrement séreuses.

Les glandes laryngées sont, chez l'Homme, soit disséminées, soit réunies en masses volumineuses et compactes, qu'on peut répartir en plusieurs groupes : un groupe antérieur ou épiglottique; un groupe postérieur ou interaryténoïdien situé dans la gouttière interaryténoïdienne; deux groupes latéraux symétriques situés dans l'épaisseur des replis ary-épiglottiques, ainsi que dans l'intérieur des cordes vocales supérieures et inférieures. Les glandes des replis ary-épiglottiques forment de chaque côté un amas ayant la figure d'une L, avec une branche verticale et une branche horizontale. Celles des cordes vocales inférieures, découvertes par Knoll, manquent au voisinage du bord libre de la corde dans l'étendue correspondant à la zone à épithélium plat. La région sous-glottique du larynx est très riche en glandes. Toutes ces glandes laryngées sont assez développées pour dépasser profondément la muqueuse et s'enfoncer jusqu'entre les muscles du larynx.

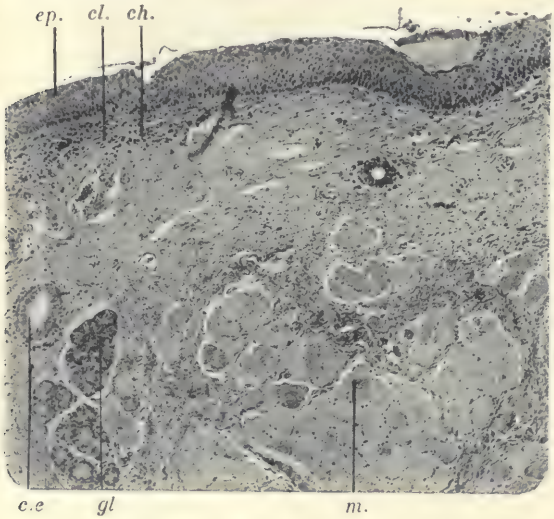

Fig. 451. — *Corde vocale de l'Homme.*

ep, épithélium plat stratifié. — *ch*, chorion. — *gl*, glandes avec leurs canaux excréteurs *ce*, l'un en coupe transversale, l'autre sectionné en long au voisinage de son orifice. — *m*, muscle thyro-aryténoïdien. × 100.

c) *Chorion.* — Le chorion de la muqueuse est riche en fibres élastiques. Il n'est généralement pas séparé de l'épithélium par une membrane basale nette, sauf au niveau de la corde vocale inférieure, là où existe un épithélium stratifié plat. Ce chorion est lisse dans toute l'étendue où il est recouvert par l'épithélium vibratile. Mais là où il est revêtu par un épithélium pavimenteux stratifié, il se soulève en papilles. Profondément le chorion n'est séparé de la tunique fibreuse sous-jacente que par une couche celluleuse mince et peu distincte. Le chorion de la muqueuse laryngée est le siège d'une infiltration lymphoïde diffuse, surtout marquée dans la région sus-glottique. Là, et notamment au niveau de l'épiglotte, des replis ary-épiglottiques et des ventricules de Morgagni, les globules blancs peuvent même se concentrer en véritables follicules clos (Luschka, Coyne). Le diverticule ou appendice du ventricule de Morgagni a été comparé par Fränkel, Coyne, Citelli à une crypte amygdalienne (« amygdale » ou « tonsille laryngée »), en raison du développement considérable qu'atteint le tissu lymphoïde dans l'épaisseur de sa paroi.

B. **Membrane élastique, muscles et cartilages.** — La muqueuse du larynx est doublée sur toute son étendue par une membrane élastique, ou plutôt conjonctivo-élastique, décrite par Lauth, et çà et là interrompue par

le passage des glandes les plus volumineuses. Les « ligaments thyro-aryténoïdiens », compris dans l'épaisseur du bord libre des cordes vocales, sont dus à des épaississements locaux de cette membrane.

Les muscles du larynx sont des muscles striés ; leur étude est du ressort de l'anatomie descriptive.

Il en est de même des cartilages du larynx, de la structure desquels il y a peu à dire. Les cartilages thyroïde, cricoïde, la plus grande partie des cartilages aryténoïdes et souvent les cartilages sésamoïdes antérieurs sont formés de tissu cartilagineux hyalin. Le cartilage de l'épiglotte, les cartilages cunéiformes (ou de Morgagni-Wrisberg), le sommet de l'apophyse vocale des cartilages aryténoïdes, fréquemment les cartilages sésamoïdes consistent en cartilage élastique. Les cartilages corniculés (ou de Santorini) sont constitués tantôt par du fibro-cartilage, tantôt par du cartilage élastique. Il y a dans ces cartilages laryngés des variations structurales assez considérables selon les points, selon l'âge et suivant les espèces. C'est ainsi par exemple que çà et là la structure hyaline du cartilage thyroïde passe à la structure fibro-cartilagineuse, notamment au niveau des insertions ligamenteuses et des surfaces articulaires. Avec les progrès de l'âge, des cartilages typiquement hyalins peuvent devenir fibreux ou élastiques. Chez certains Mammifères le cartilage épiglottique est remplacé par un tissu conjonctif vésiculeux et graisseux (« cartilage graisseux »), dans lequel se trouvent des cellules cartilagineuses (Dekhuyzen, Oppel, Zuckerkandl, Schaffer).

Les cartilages du larynx sont d'abord vascularisés comme le sont toutes les pièces cartilagineuses jeunes. Puis les vaisseaux disparaissent, pour reparaître de nouveau vers la quinzième année. Cette vascularisation secondaire est le début d'un processus d'ossification vraie (et non pas seulement de calcification) dont les grands cartilages hyalins du larynx (thyroïde, cricoïde, aryténoïde) sont le siège ; il commence chez l'homme de 20 ans et chez la femme de 22 ans (Chiewitz). C'est un processus d'ossification enchondrale, à la suite duquel se constitue un tissu osseux spongieux, de texture souvent lamelleuse, avec espaces médullaires remplis de moelle graisseuse.

III. — Trachée-artère.

A. **Muqueuse**. — *a*) *Épithélium*. — La muqueuse de la trachée-artère est tapissée par un épithélium stratifié vibratile identique à celui du larynx. Çà et là existent, comme dans le larynx, des îlots d'épithélium pavimenteux stratifié, signalés chez divers Mammifères et chez l'Homme par Drasch, Haycraft, Carlier, Schnitzler, Baraban. On n'est pas fixé sur la signification de ces plages d'épithélium plat. On ne sait si elles sont le résultat de processus inflammatoires ou si elles sont dues à des actions mécaniques d'ailleurs normales. Baraban, ayant constaté chez un supplicié l'existence de ces îlots à épithélium plat, non seulement dans la trachée mais aussi dans les bronches, croit que la conservation de l'épithélium cilié est due à ce que recouvert par du mucus il a été soustrait aux influences irritantes qui ont amené la transformation des îlots d'épithélium pavimenteux. Pour

Carlier, la transformation est produite par les frottements que subit l'épithélium en certains endroits par suite de dispositions anatomiques spéciales. Plusieurs auteurs (Drasch, Schuchardt, Griffini) ont vu que la réparation des pertes de substances expérimentales ou produites par une inflammation se fait par un épithélium pavimenteux stratifié.

b) *Glandes.* — Les glandes de la trachée sont surtout nombreuses et bien développées au niveau des espaces intercartilagineux et de la portion postérieure membraneuse de la trachée, plus rares et plus petites à la face interne des anneaux cartilagineux (Verson, Frankenhaüser). Elles sont de même nature que celles du larynx, c'est-à-dire les unes mixtes, les autres purement séreuses (Fuchs-Wolfring, Maziarski). Elles sont assez volumineuses pour dépasser profondément la muqueuse et s'engager dans la sous-muqueuse ou même dans le muscle de la portion membraneuse qu'elles peuvent parfois traverser. Le corps de la glande, ovoïde ou sphérique dans les espaces intercartilagineux, piriforme et allongé dans la portion membraneuse, devient aplati et lenticulaire pour les glandes situées au niveau des cartilages. Le canal excréteur traverse obliquement la muqueuse, où il présente une dilatation ampullaire (Frankenhaüser) et à la surface de laquelle il s'ouvre par une fossette infundibuliforme. Ces glandes ne se développent, d'après Gedhoft, que tardivement, après la naissance.

c) *Chorion.* — Le chorion de la trachée se distingue comme celui du larynx par sa richesse en fibres élastiques. Elles forment ici un réseau à mailles allongées suivant l'axe de la trachée, développé surtout chez les grands Mammifères. Ce réseau se condense suivant une lame qui occupe la partie muqueuse du chorion et qui forme une membrane élastique assez nettement limitée, séparant ainsi le chorion proprement dit en deux couches secondaires, l'une sous-épithéliale, l'autre adjacente à la sous-muqueuse. La couche sous-épithéliale est fortement infiltrée de globules blancs qui, comme on l'a vu pour l'œsophage, s'accumulent surtout autour des conduits excréteurs des glandes (Verson, Dolkowski, Frankenhaüser), sans cependant donner lieu, chez l'Homme du moins, à de véritables follicules clos.

Le chorion est séparé de l'épithélium par une membrane basale qui résulte de la condensation du tissu conjonctif et qui se présente comme une membrane homogène ou finement striée assez épaisse; elle est creusée de pores que traversent des leucocytes migrateurs pour pénétrer dans l'épithélium, et elle se prolonge par des dentelures entre les limites des cellules épithéliales les plus profondes. Debove a décrit et Frankenhaüser a retrouvé au-dessous de cette basale une couche de cellules polygonales aplaties (« endothélium sous-épithélial » de Debove), dont Tourneux et Herrmann n'ont pas admis l'existence.

Le chorion n'atteint, selon Gedhoft, son état définitif que vers l'âge de 12 ans, et le tissu élastique s'y développe de plus en plus avec l'âge. D'après cet auteur, la délicatesse et la structure du chorion et sa vascularisation abondante dans le jeune âge, jointes au développement incomplet des glandes muqueuses, expliquent la fréquence des affections trachéales de l'enfance.

B. **Membrane élastique. Muscles et cartilage.** — Au-dessous de la muqueuse, la paroi de la trachée est formée par une *tunique fibro-élastique*, comprenant dans son épaisseur des *anneaux cartilagineux*, formés de tissu hyalin qui servent de charpente; elle est renforcée par un muscle lisse, le *muscle trachéal*. La description de ces diverses parties est du ressort de l'anatomie.

IV. — Bronches.

1° Anatomie microscopique de l'arbre bronchique. — L'arbre bronchique se compose de chaque côté :

D'une *bronche-souche* ou *principale*, qui comprend elle-même une portion extra-pulmonaire et libre, la bronche de l'anatomie descriptive, et une portion intra-pulmonaire ;

De *bronches secondaires* ramifiées à l'intérieur du poumon en tuyaux bronchiques de calibre de plus en plus faible qui finissent par ne plus être que des bronches de 2 millimètres de diamètre au plus cheminant entre les lobules pulmonaires et nommées pour cette raison *bronches interlobulaires*. De celles-ci naissent des ramuscules bronchiques mesurant 1 millimètre de diamètre, qui pénètrent dans les lobules pulmonaires dont elles forment le canal collecteur et le pédicule; on les nomme *bronches lobulaires*, « sus-lobulaires, ou « sub-lobulaires ». Chacune d'elles se continue dans l'intérieur du lobule sous le nom de *bronche intralobulaire* et émet une dizaine de bronches dites *bronchioles terminales*. Jusqu'alors la forme et la structure des conduits bronchiques n'avaient pas subi de modifications importantes. Mais les bronchioles terminales en s'enfonçant plus avant dans le lobule pulmonaire se couvrent bientôt de dépressions ou fossettes, les alvéoles pulmonaires, en même temps que leur épithélium se modifie, devient plat et prend le type respiratoire dont il a été question plus haut. Puis ces *bronchioles respiratoires*, comme on peut les appeler, se continuent par les *canaux alvéolaires*. A partir du moment où elles ont présenté ces importantes modifications de forme et de structure, les bronches n'appartiennent plus au système excréteur de la glande pulmonaire, mais au parenchyme même du poumon et doivent être étudiées avec ce dernier.

2° Structure des bronches. — Si sur toute la longueur de ce trajet l'arbre bronchique offre un plan de structure à peu près uniforme, ce plan n'est pas sans éprouver des transformations locales notables en rapport avec le calibre des bronches. Ces transformations portent sur les divers éléments qui entrent dans la constitution de la paroi bronchique, et elles sont quantitatives ou qualitatives, certains de ces éléments étant plus ou moins abondants suivant l'endroit, ou bien ayant une forme et une constitution variables. Les principaux éléments constitutifs des glandes qu'il y a à considérer à cet égard sont l'épithélium, les glandes, les cartilages et les muscles.

A. **Épithélium.** — L'épithélium est semblable, dans les bronches de gros et de moyen calibre, à celui de la trachée, c'est-à-dire que c'est un épithélium stratifié à cellules cylindriques vibratiles. Il conserve ce caractère

jusque dans les bronches d'un calibre de 2 millimètres environ. Au-dessous de ce diamètre, l'épithélium devient simple, formé de cellules cylindriques, vibratiles, auxquelles sont mélangées des cellules caliciformes. Dans les bronchioles terminales qui résultent de la division de la bronche intralobulaire, l'épithélium cubique a perdu ses cils. Plus loin il prend, dans les bronchioles respiratoires, le caractère d'épithélium respiratoire qui sera décrit plus tard. L'endroit précis, où les cellules épithéliales cessent d'être ciliées et passent de la forme cylindrique à la forme cubique, a été diversement déterminé. Kölliker dit que les cils existent toujours dans les bronches respiratoires de l'Homme, c'est-à-dire inférieures à 0 mm. 5 et ayant un diamètre de 0 mm. 6 à 0 mm. 4 ; Egdahl donne un chiffre un peu plus élevé (de 0 mm. 4 à 0 mm. 5 ou même 0 mm. 6). Quant aux cellules caliciformes, elles manquent, d'après Kölliker, dans les bronches respiratoires de l'Homme et n'existent que dans les conduits supérieurs à 0 mm. 4 ; elles s'étendent donc un peu moins loin que les cellules ciliées ; d'après Egdahl, elles disparaissent chez l'Homme et chez le Chat en même temps que les cellules vibratiles.

B. **Glandes**. — Les glandes bronchiques existent sur toute l'étendue de l'arbre bronchique, jusqu'aux bronchioles terminales. Leur nombre varie selon les espèces; rares chez les Rongeurs, elles sont très nombreuses chez les Ruminants (Bonne). Leur abondance et leur volume sont en rapport avec le calibre des bronches ; elles sont de plus en plus rares et de plus en plus petites, à mesure que ce calibre diminue. On admet que chez l'Homme elles cessent d'exister dans les petites bronches en même temps que les pièces cartilagineuses. En réalité, on n'est pas fixé sur le point exact où elles disparaissent ; d'après Kölliker, Schulze, Krause, Schaffer, on ne les trouve plus dans les bronches de 1 millimètre ; Frankenhauser les considère comme rares chez l'Homme dans des bronches de moins de 0 mm. 4, et Stöhr de 0 mm. 5; d'après Egdahl, elles s'étendent dans les plus fines bronches jusqu'aux bronchioles terminales et sont situées surtout aux points de bifurcation des tuyaux bronchiques.

Ces glandes sont du type alvéolaire composé ou même tubuleux ramifié. Elles contiennent, d'après Kölliker, Renaut et Bonne, trois sortes de cellules sécrétantes : les unes mucipares, les autres aquipares ou séreuses, d'autres zymopoiétiques. Celles de la deuxième catégorie sont les plus répandues et elles forment la presque totalité des glandes tubuleuses ramifiées, tandis que les glandes du type alvéolaire composé sont constituées par des culs-de-sac mixtes, pourvus de croissants de Giannuzzi (niés à tort par Egdahl (fig. 452, *s.*). La masse glandulaire siège surtout entre la couche musculaire et les segments cartilagineux.

Le canal excréteur suit un trajet sinueux, en général oblique par rapport à la surface de la muqueuse ; après s'être dilaté en ampoule (Frankenhaüser, Kölliker), il s'ouvre par un orifice rétréci au fond d'un entonnoir de la muqueuse. L'épithélium est formé de deux couches de cellules, celles de la couche profonde cubiques, celles de l'assise superficielle cylindriques (Oberti); l'orifice infundibuliforme est tapissé par un épithélium vibratile stratifié semblable à l'épithélium de la bronche.

Le chorion de la muqueuse bronchique a essentiellement les mêmes caractères que celui de la trachée. Les fibres élastiques sont développées surtout dans les plis longitudinaux de la muqueuse, qui ne s'effacent pas par la distension et qui donnent une forme étoilée à la lumière des bronches, surtout de celles du moindre calibre. Le chorion est infiltré de leucocytes qui peuvent émigrer dans la cavité des glandes (Bonne). Tandis que chez les Ruminants on n'observe guère qu'une infiltration lymphoïde diffuse, la muqueuse bronchique d'autres Mammifères et celle de l'Homme renferment,

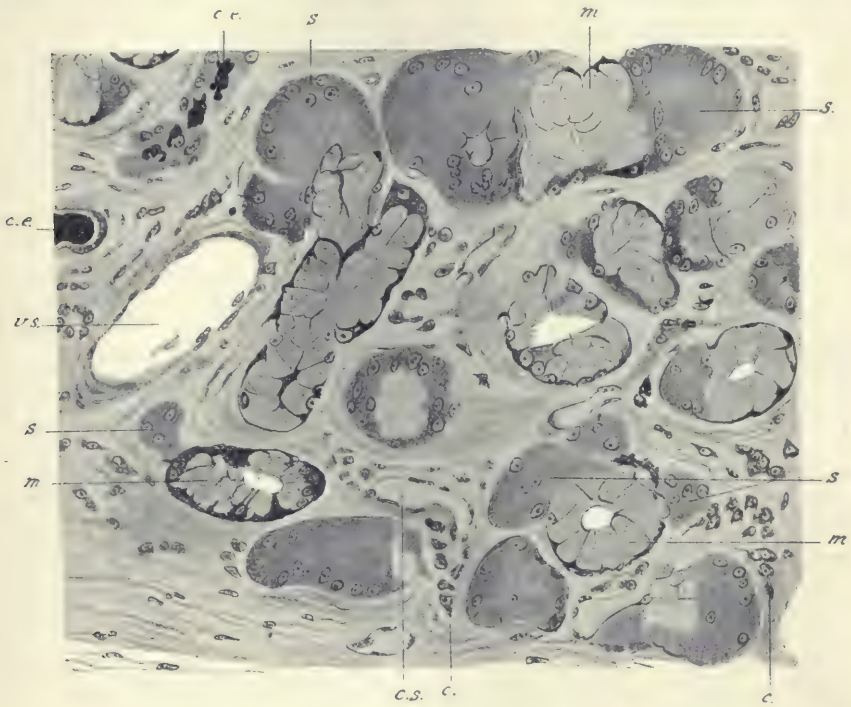

Fig. 452. — *Glandes bronchiques de l'Homme.*

Bronche de 1 centimètre de diamètre. — Ces glandes sont du type séro-muqueux. — *m*, parties muqueuses. — *s*, parties séreuses (croissants de Giannuzzi) souvent très importantes et presque distinctes de l'acinus muqueux. — *ce*, canaux excréteurs remplis par le produit de sécrétion (coloré en noir). — *vs*, vaisseau sanguin (veinule). — *cs*, capillaires sanguins. — *c*, cellules spéciales du tissu conjonctif, accompagnant souvent les capillaires sanguins. × 250.

d'après Kölliker, Frankenhauser, Stöhr, Bonne, Kulcicki, *des nodules lymphoïdes* ou *tonsillae basilares*, qu'on retrouve encore jusque dans les bronchioles terminales. Ces follicules débordent souvent la muqueuse profondément, pénétrant entre les cartilages et la couche musculeuse ; d'autre part, en traversant la couche conjonctivo-élastique superficielle du chorion, ils forment une tête qui soulève l'épithélium de la muqueuse, et par laquelle les leucocytes tombent dans le tube bronchique.

C. **Couche musculaire.** — La couche musculaire, au lieu d'être comme dans la trachée localisée à la face postérieure du conduit aérien, enveloppe celui-ci complètement. On nomme *muscle de Reissessen* l'ensemble des

fibres musculaires lisses qui constituent cette couche. Ces fibres, à direction circulaire, forment des faisceaux séparés par des intervalles conjonctifs et reliés les uns aux autres par des faisceaux anastomotiques ; il en résulte un réseau musculaire à travées surtout transversales. Le muscle de Reissessen est, d'après Guieysse, la continuation du muscle trachéal, bien que sa situation et ses rapports soient différents. Tandis que le muscle trachéal est relégué à l'intérieur de la tunique fibro-élastique de la trachée, le muscle de Reissessen beaucoup plus superficiel est immédiatement sous-jacent à la muqueuse et a pu pour cette raison être considéré comme représentant une couche musculaire muqueuse. De plus, le premier s'attache aux cartilages, au lieu que le second ne prend aucune insertion sur les pièces cartilagineuses des bronches. L'épaisseur du muscle de Reissessen augmente, relativement à l'ensemble de la paroi bronchique, avec la diminution du calibre de la bronche. Aussi a-t-on pu dire que le type musculaire des bronches, comme celui des artères, était d'autant plus accusé que le calibre du conduit était plus faible.

D. **Membrane fibro-élastique et cartilages.** — Comme dans la trachée, une tunique fibro-élastique entoure de toutes parts la bronche et contient dans son épaisseur des pièces cartilagineuses plus ou moins développées. Ces pièces ont dans la grosse bronche extrapulmonaire la même forme d'arcs et la même disposition régulière que dans la trachée. Dans les bronches intra-pulmonaires, les cartilages deviennent très irréguliers, et d'autant plus espacés que les bronches sont de plus petit calibre. On finit par ne plus les trouver qu'au niveau des éperons qui séparent les deux rameaux de bifurcation d'une bronche. Ils disparaissent chez l'Homme et d'autres Mammifères dans les bronchioles de 1 millimètre de diamètre (Schulze, Spalteholz, Krause, Schäfer, Stöhr), plus exactement de 0 mm. 4 d'après Frankenhaüser et seulement dans celles de 0 mm. 25 (Kölliker, Egdahl). On admet généralement que ces cartilages sont du type hyalin ; mais de Kervily a montré qu'ils offrent déjà chez le fœtus des réseaux élastiques.

V. — Vaisseaux et nerfs du larynx, de la trachée et des bronches.

1° Vaisseaux. — Les vaisseaux sanguins forment dans le larynx et dans la trachée plusieurs réseaux superposés étalés tangentiellement, dont le plus fin est un réseau capillaire immédiatement sous-jacent à l'épithélium.

Les lymphatiques constituent de même deux réseaux horizontaux ; le plus superficiel est situé au voisinage du réseau capillaire sous-épithélial.

2° Nerfs. — Les nerfs forment deux plexus, l'un profond, l'autre superficiel, auxquels sont annexés des ganglions microscopiques. Les filets nerveux qui en partent sont destinés les uns aux muscles et aux vaisseaux, les autres aux glandes, d'autres enfin à la muqueuse dont on connaît la sensibilité extrême, dans le larynx surtout. Les ganglions, qui ont le caractère de ganglions sympathiques, sont les uns péri-bronchiques, les autres sous-

muqueux, ces derniers plus petits ; il n'y a pas de renflements ganglionnaires dans l'épaisseur de la muqueuse (Budde). Les ganglions péri-bronchiques, dont on peut constater encore l'existence sur des bronches de très faible calibre, sont, d'après le même auteur, situés de préférence aux points de bifurcation des bronches et aux points où les bronches sont en contact avec les vaisseaux pulmonaires.

Les terminaisons nerveuses de la muqueuse laryngée et trachéenne ont été étudiées par Fusari, Retzius, Ploschko. Ces terminaisons se font soit dans le chorion de la muqueuse, soit dans l'épithélium ; ce sont de simples ramifications nerveuses, ou bien des organes spéciaux plus ou moins nettement corpusculaires décrits par Ploschko.

L'existence de *bourgeons gustatifs* dans la muqueuse laryngée est connue depuis fort longtemps. Découverts par Verson, ils ont été retrouvés par un grand nombre d'observateurs, Davis entre autres. D'après cet auteur, les bourgeons du goût existent chez l'Homme aussi bien que chez d'autres Mammifères, en plusieurs endroits du larynx. Chez l'Homme adulte, ils commencent à paraître à 3 mm. 5 au-dessous de la pointe de l'épiglotte et se trouvent sur tous les points de la muqueuse laryngienne, les cordes vocales exceptées, que tapisse un épithélium plat. On peut en trouver aussi dans les endroits revêtus d'un épithélium vibratile ; mais alors ils sont toujours recouverts par quelques assises de cellules aplaties. C'est sur la face postérieure de l'épiglotte, sur la face interne des replis ary-épiglottiques et des cartilages aryténoïdes qu'ils sont le plus abondants. La terminaison des nerfs, étudiée par Retzius, se fait de la même façon que dans les bourgeons gustatifs de la langue.

Article 3. — POUMON (1)

I. — Anatomie microscopique du poumon.

Considéré anatomiquement, le poumon comprend les bronches intra pulmonaires qui s'y ramifient, le parenchyme pulmonaire formé des lobules pulmonaires, les vaisseaux et les nerfs, le feuillet viscéral de la plèvre qui recouvre tout l'organe.

Au point de vue histologique et physiologique, l'étude du poumon se réduit à celle du parenchyme pulmonaire, c'est-à-dire des lobules pulmonaires, ainsi que des vaisseaux et des nerfs qui s'y distribuent. Les bronches intrapulmonaires en effet font partie de l'arbre bronchique qui a été étudié précédemment ; quant au feuillet viscéral de la plèvre, sa description est celle de toutes les séreuses.

1° Architecture du parenchyme pulmonaire ; le lobule pulmonaire. — Le parenchyme pulmonaire est décomposable en lobules pulmonaires que l'on a vus se former assez tardivement au cours du développement embryonnaire. La surface du poumon est divisée par des lignes, souvent noires, colorées par du charbon qui y est déposé, en territoires polygonaux à 4, 6

(1) La plus grande partie de cet article est empruntée à Laguesse.

ou 8 côtés, mesurant de 1 centimètre à 1,5 centimètre de diamètre. Ce sont les bases d'autant de blocs pyramidaux de même hauteur que la largeur de la base. Dans l'intérieur du poumon existent des corps de même forme, quoique plus polyédriques. Ce sont là les *lobules pulmonaires*. Le lobule pulmonaire est l'unité anatomique du poumon. Il reçoit une bronche unique qui en est comme le canal excréteur, qui en forme le pédicule et qui en se continuant dans son intérieur en constitue l'axe ; il est irrigué par une seule artère, branche de l'artère pulmonaire. Cette bronche et cette artère lui appartiennent en propre, et peuvent être insufflées ou injectées isolément. L'indépendance du lobule vis-à-vis de ses voisins est assurée par l'existence de cloisons conjonctives qui l'en séparent; ces cloisons sont faciles à détruire chez les jeunes sujets et rendent l'isolation du lobule pulmonaire possible par la dissection. Chez les Ruminants, de larges espaces lymphatiques que contiennent ces cloisons facilitent encore la dissection du lobule. Elle devient très difficile au contraire chez l'Homme adulte et surtout chez le vieillard, parce que la cloison séparatrice est rendue avec l'âge plus dense et plus résistante.

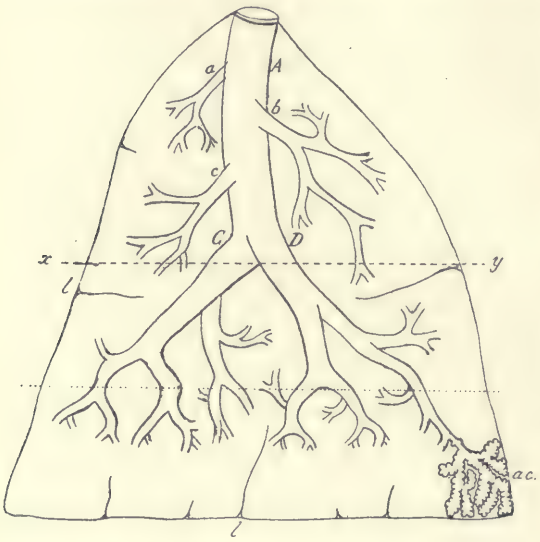

Fig. 453. — *Schéma du lobule pulmonaire.*

A. Bronche intralobulaire. — *abc*, branches collatérales. — C,D, les deux branches de division de la bronche intralobulaire. — *ac*, un acinus. — *l,l*, cloisons limitantes du lobule. — Au-dessus de *xy*, étage supérieur du lobule. — Au-dessous l'étage inférieur, divisible lui-même en deux sous-étages. D'après Laguesse.

2° Topographie du lobule pulmonaire. — A. **Cavités respiratoires du lobule.** — On peut appeler, avec Charcot, topographie du lobule pulmonaire la distribution réciproque des bronches, des cavités respiratoires, des vaisseaux et des nerfs et du tissu conjonctif dans cette unité anatomique qu'est le lobule pulmonaire. Ce sont les lobules sous-pleuraux, de forme pyramidale, qui fournissent pour l'étude de la topographie lobulaire l'exemple le plus typique.

Le lobule est appendu par son sommet à la *bronche lobulaire* (ou « sus-lobulaire ») qui en forme le pédicule (fig. 454, *b.l.*) ; cette bronche se continue dans le lobule, dont elle forme l'axe, et devient la *bronche intra-lobulaire* (fig. 453, A, fig. 454, *b.i.l.*). Celle-ci après avoir fourni quelques bronchioles collatérales, se divise en deux bronches d'égale importance, qui à leur tour se partagent par dichotomies successives en une trentaine de *bronchioles terminales* (Charcot) ou *bronchioles acineuses* (Grancher) (fig. 454, *b.a.*). Les bronchioles collatérales émises par le tronc intralobulaire et par ses plus

grosses branches de bifurcation se comportent de la même manière. Il en résulte que l'arbre bronchique se termine dans chaque lobule par un nombre assez considérable (de 50 à 100) de bronchioles terminales ou nerveuses. Celles-ci méritent bien le nom de terminales parce qu'elles terminent en effet l'arbre bronchique, parce qu'elles sont les dernières ramifications possédant encore la structure bronchique pure, et que dans les canaux qui leur font suite la paroi offre désormais le type respiratoire caractéristique du parenchyme pulmonaire. Le terme de bronchioles acineuses n'est pas moins justifié; car chacune de ces bronchioles conduit dans un bouquet ou acinus de cæcums respiratoires appelés déjà plus haut les *canaux alvéolaires*. D'après ces données, Laguesse divise le lobule pulmonaire en trois étages (fig. 453). L'étage supérieur A comprend le tronc bronchique intra-lobulaire et ses collatérales; l'étage moyen B renferme les branches successives de bifurcation de la bronche intra-lobulaire; dans l'étage inférieur C sont enfin contenues les bronchioles acineuses avec les acinus dans lesquels elles conduisent.

Fig. 454. — *Coupe du poumon du Rat, pour l'ensemble de la constitution du lobule pulmonaire.*

bl, bronche lobulaire ou sus-lobulaire. — *bil*, bronche intralobulaire. — *ba*, bronche acineuse ou terminale. — *v*, carrefour correspondant au vestibule. — *ca*, canaux alvéolaires — *i*, infundibulum. — *a*, alvéoles pulmonaires, que la coupe montre soit ouverts dans l'infundibulum, soit clos de toutes parts. × 60.

Le schéma qui vient d'être donné pour la distribution des bronches à l'intérieur du lobule est celui de Laguesse. Ceux plus anciens, de Rindfleisch et Charcot d'une part, de Grancher d'autre part, en diffèrent sur quelques points. D'après les premiers, le nombre des collatérales est très considérable, celui des divisions terminales est de quatre seulement; le nombre total des bronchioles ultimes ne dépasse pas une trentaine. Le schéma de Grancher réduit au contraire les collatérales, augmente le nombre des bifurcations successives de la bronche intra-lobulaire, sans accroître cependant celui des bronchioles acineuses, qui demeure le même que dans le schéma précédent.

Il reste maintenant à résoudre la question la plus importante et aussi la plus discutée de l'architecture du lobule, la disposition des cavités respiratoires appendues aux bronchioles terminales.

La description que nous avons tracée (en l'empruntant à Laguesse et à

d'Hardiviller) du développement de l'arbre épithélial aérien a préparé un schéma très simple de la disposition des cavités respiratoires chez l'adulte. Les dernières divisions de la ramification épithéliale, en se couvrant de dépressions alvéolaires, donnent lieu à des canaux alvéolaires ou cavités respiratoires. Chaque bronchiole terminale se termine par un système compliqué de ces canaux alvéolaires, auquel convient le nom d'*acinus pulmonaire*. Laguesse précise comme il suit ces dispositions.

Il a suivi une bronchiole acineuse et le bouquet de canaux alvéolaires qui lui fait suite, dessiné les coupes correspondantes, décalqué ces dessins sur des plaques de cire, superposé ces plaques et obtenu par leur superposition le modèle exact mais très grossi de tout ce petit système. On peut avoir, mais très difficilement, des moules du lobule pulmonaire, en poussant des injections fines dans les tuyaux bronchiques et en corrodant ensuite le tissu ambiant par un acide. Il se produit aussi parfois, dans les exsudats de la pneumonie fibrineuse, des fragments de moules naturels des cavités respiratoires.

La bronchiole acineuse porte, de place en place, quelques alvéoles disséminés ou en file, tout en conservant son caractère net de tuyau bronchique. Puis elle s'élargit, sa paroi s'amincit, les alvéoles se multiplient sur son pourtour, la bronche cesse d'être reconnaissable et se change en un conduit d'aspect nouveau, le canal alvéolaire. D'ailleurs, l'arbre pulmonaire creux continue à se ramifier jusqu'à sept fois de suite ; mais les rameaux sont dès à présent courts et larges; l'arborisation, au lieu d'être grêle comme précédemment, est serrée et ramassée et prend la forme d'un chou-fleur. Les alvéoles qui couvrent la paroi des canaux sont de dimensions variables, mesurant en moyenne de 0,1 à 0,25 millimètres de diamètre ; leur diamètre s'accroît beaucoup avec l'âge parce que l'élasticité de leur paroi diminue et que leur extensibilité augmente. L'ensemble des rameaux ultimes appendus à une bronchiole terminale forme un acinus pulmonaire, assez comparable à un acinus glandulaire, et mesurant environ 2 millimètres de diamètre.

La description de Laguesse est sensiblement analogue à celles de Fr. E. Schulze et de Charcot. Mais elle modifie celles de plusieurs de ses devanciers, en les simplifiant, en en retranchant certains détails reconnus pour inexacts ou tout au moins pour accessoires. C'est ainsi que Charcot et plus tard Miller ont appelé « vestibule » l'endroit légèrement élargi où la bronchiole terminale se partage en plusieurs canaux alvéolaires (fig. 454, *v.*); cet élargissement est assez insignifiant pour pouvoir être négligé. Miller a nommé « atrium » une sorte de carrefour, qui, comparable à celui des habitations pompéiennes et romaines, donne accès dans plusieurs chambres respiratoires. Enfin et surtout, Rossignol a depuis longtemps introduit dans le plan d'architecture du lobule pulmonaire la notion de l' « infundibulum », qui a été admise classiquement et que Laguesse condamne expressément. D'après Rossignol et tous ceux (Kölliker, Sappey, Miller) qui l'ont suivi, les canaux alvéolaires (fig. 454, *c.a.*) se terminent par des culs-de-sac renflés en entonnoir (« infundibulum » de Rossignol, « lobule élémentaire » de Kölliker, « lobule primitif » de Sappey, « sac aérien » de Miller) (fig. 454, *i.*) où débouchent un certain nombre d'alvéoles ou vésicules pulmonaires. Exagérant encore les données de Rossignol, on fit de ces sacs terminaux les

unités élémentaires du poumon. Il ne s'agit au contraire, d'après Schultze et Laguesse, que de l'extrémité borgne des canaux alvéolaires ; cette extrémité, qui est souvent effilée, ne mérite même pas les noms d'infundibulum et de sac sous lesquels on a voulu l'individualiser.

B. **Tissu conjonctif, vaisseaux et nerfs du lobule.** — La distribution des vaisseaux est la suivante. Avec la bronche lobulaire pénètre une branche de l'artère pulmonaire, exclusivement destinée au lobule, dont les rameaux suivent exactement les ramifications bronchiques, sauf que la division de l'artère est un peu moins régulière que celle de la bronche et se fait aussi un peu auparavant. Quant aux veines, leur trajet est tout différent. Les veinules nées du réseau capillaire des acinus gagnent en effet non pas l'axe, mais au contraire la périphérie du lobule pulmonaire ; elles s'y réunissent en un réseau situé dans la cloison interlobulaire, duquel partent les troncules veineux qui vont rejoindre l'artère pulmonaire lobulaire et suivent désormais dans leur trajet les branches artérielles.

Les lymphatiques, d'après la plupart des auteurs, ne vont pas jusqu'à l'extrémité des conduits alvéolaires et ne dépassent pas les bronches proprement dites ; ils suivent le même chemin que les veines.

Quant aux nerfs, ils accompagnent surtout les divisions interlobulaires des bronches et de l'artère pulmonaire.

Chaque lobule est entouré par une gaine de tissu conjonctif confondue avec celle des lobules voisins. Charcot a proposé d'appeler « espaces interlobulaires » ces cloisons de tissu conjonctif qui séparent les lobules les uns des autres et les a comparés aux espaces portes ou interlobulaires du foie. Il en a distingué, sous le nom d' « espace intralobulaire », le tissu conjonctif qui à l'intérieur du lobule entoure l'artère et la bronche lobulaire ainsi que leurs ramifications. Cette distinction a surtout une valeur anatomo-pathologique. Il a observé en effet que dans certaines scléroses diffuses du poumon la lésion débute par la condensation du tissu interlobulaire. Au contraire, les tubercules miliaires se développent primitivement dans le tissu conjonctif intralobulaire, en nodules inflammatoires péribronchiques.

II. — Histologie du poumon.

1° Structure générale des parois des cavités respiratoires. — Les cavités respiratoires dont il s'agit sont les canaux alvéolaires et les alvéoles eux-mêmes qui s'y ouvrent.

Les canaux alvéolaires ont une structure très différente de celle des bronchioles acineuses qu'ils continuent. Les différences portent sur la tunique interne, fibreuse et musculeuse, et surtout sur la tunique muqueuse. L'élément musculaire, si développé dans les plus petits tuyaux bronchiques, se réduit de plus en plus, dans les canaux alvéolaires et dans leurs branches de division ; il n'est plus bientôt représenté que par des faisceaux espacés, surtout développés au niveau des éperons de bifurcation ; aux extrémités des canaux alvéolaires les muscles ont disparu. Ces fibres musculaires sont, d'après Kölliker, d'origine entodermique, formées par l'épithélium avec

lequel, par suite de l'amincissement de la muqueuse, elles arrivent à être presque en contact. Par contre, l'élément élastique devient plus important dans les dernières divisions des canaux alvéolaires.

La muqueuse, très mince, porte un épithélium caractéristique, bien différent de celui des bronchioles terminales ; c'est celui que nous avons déjà nommé *épithélium respiratoire*. Dans les bronchioles terminales ou

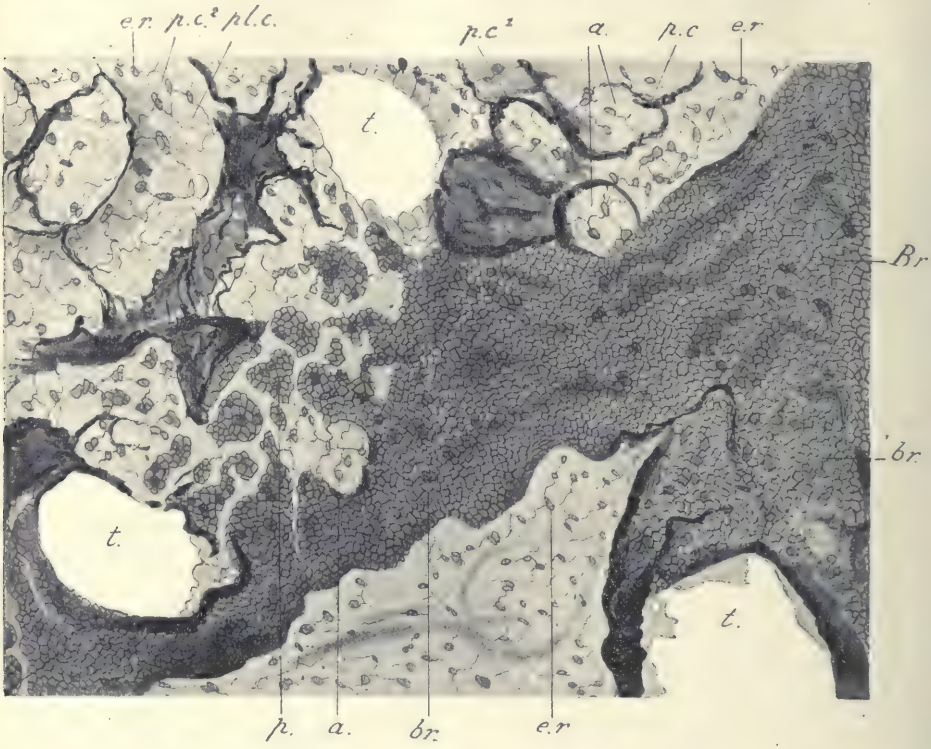

FIG. 455. — *Coupe d'un poumon de Lapin, montrant le passage de l'épithélium bronchique à l'épithélium respiratoire.*

Imprégnation au nitrate d'argent.

Br, bronche intralobulaire. — *br*, branches collatérales de cette bronche. — *t*, trous correspondant à la lumière des bronches collatérales. — *p*, passage de l'épithélium bronchique à l'épithélium respiratoire, au niveau des canaux alvéolaires ; l'épithélium cubique et foncé de la bronche devient discontinu et forme des îlots entre lesquels s'intercalent des plages ou des chemins clairs à épithélium respiratoire. — *a*, alvéoles avec épithélium respiratoire. Celui-ci (*er*) se caractérise par de petites cellules foncées, *pc*, pc^1, pc^2, desquelles partent des lignes noires, tracées par l'argent, correspondant aux limites de grandes plaques cellulaires *plc*.

Préparation de ST. MAZIARSKI. × 70.

acineuses, l'épithélium était formé de cellules cubiques, sans cils. Cet épithélium cubique persiste dans les premiers canaux alvéolaires, mais il est de plus en plus fortement mélangé de plaques d'épithélium respiratoire. Dans les alvéoles, le type respiratoire existe seul (fig. 455).

2° ÉPITHÉLIUM PULMONAIRE OU RESPIRATOIRE. — A. **Caractères généraux de l'épithélium.** — Cet épithélium respiratoire est si mince que pendant longtemps on a nié son existence. Les anciens auteurs admettaient que dans

les cavités respiratoires le tissu conjonctif est à nu, le revêtement épithélial entodermique du poumon ayant disparu secondairement. On voulait expliquer par là les différences de l'inflammation des bronches tapissées par un épithélium (bronchite) et de celle des alvéoles pulmonaires dépourvus de tout épithélium (pneumonie). L'emploi du procédé d'imprégnation au nitrate d'argent révéla à Eberth, Elenz, Ch. Schmidt l'existence de cet épithélium. C'est chez les Batraciens qu'il existe sous sa forme la plus simple, et c'est le poumon de ces animaux qui doit être pris comme point de départ pour l'étude de l'épithélium respiratoire. Pour en prendre une bonne idée, il faut examiner à plat la face interne d'un poumon de Triton ou de Grenouille, où les contours des cellules épithéliales ont été tracés par le nitrate d'argent, où les noyaux ont été colorés par un réactif quelconque, où enfin le réseau des capillaires sanguins est bien visible. On voit alors (t. I, fig. 433) un dessin polygonal noir, correspondant aux limites des cellules épithéliales. Les noyaux cellulaires entourés de protoplasma granuleux peuvent être situés au milieu du champ cellulaire. Mais ordinairement ils sont rejetés dans un coin du territoire cellulaire ; les noyaux des cellules contiguës forment ainsi des groupes de deux, trois ou davantage. Cette disposition s'explique par les rapports que l'épithélium pulmonaire offre avec les vaisseaux sous-jacents. Toute la surface interne du poumon est tapissée par l'épithélium. Mais cette surface est inégale ; les vaisseaux capillaires, en effet, forment un réseau de bourrelets saillants dans la cavité du poumon. L'épithélium pulmonaire s'adapte à ces accidents de surface. Tandis que la partie de la cellule qui est amincie en une lamelle recouvre les saillies des vaisseaux, la partie protoplasmique et nucléée beaucoup plus épaisse s'enfonce dans les mailles du réseau, tapissant ainsi concurremment avec les régions semblables des cellules voisines le fond de ces fossettes intercapillaires. Ainsi est réalisé le dispositif le plus parfait pour assurer l'hématose, celui qui réduit au minimum la barrière que l'oxygène de l'air et les gaz du sang ont à traverser. L'air et le sang ne demeurent plus séparés que par deux lamelles très minces adossées l'une à l'autre : celle de l'endothélium du vaisseau sanguin, et celle de la cellule épithéliale pulmonaire. On peut confirmer l'existence de cette disposition caractéristique sur des coupes verticales de la paroi pulmonaire. Elles montreraient que les capillaires sanguins font saillie dans la cavité pulmonaire, et que ces saillies paraissent être nues, tant est mince la lamelle d'épithélium pulmonaire qui les recouvre ; on trouverait dans les intervalles des capillaires, dans les fossettes intercapillaires, les nids des noyaux épithéliaux entourés de protoplasme granuleux.

On rencontre çà et là dans le poumon de la Grenouille une disposition qui établit un passage à celle, plus compliquée, qu'offrent les poumons des Mammifères. On voit en effet par places chez la Grenouille les fossettes intercapillaires occupées par de petites masses granuleuses et nucléées, qui ne sont plus seulement comme précédemment les portions des grandes cellules, mais qui sont devenues des cellules indépendantes. L'épithélium tend ainsi à prendre le type polymorphe ; il est devenu polymorphe chez les Reptiles et plus encore chez les Mammifères. On y trouve en effet deux sortes de cellules épithéliales, que le nitrate d'argent suivi d'un colorant

nucléaire met en évidence. Ce sont d'une part de grandes plaques cellulaires, irrégulièrement polygonales sans noyau, pouvant mesurer jusqu'à 100 μ de diamètre (fig. 455 et 457, *pl.c.*) ; elles recouvrent les capillaires sanguins ; les lignes d'imprégnation qui les limitent peuvent se prolonger et se perdre dans leur intérieur, ou aboutir à une petite cellule (*p.c.*[1]) qui se trouve ainsi comme enclavée dans la grande plaque cellulaire. Les petites cellules (*p.c.*), granuleuses, nucléées, de contour polygonal, trois ou quatre fois plus petites que les éléments précédents, occupent les fossettes intercapillaires ; elles sont tantôt isolées (*p.c.*, *p.c.*[1]), tantôt réunies en groupes plus ou moins nombreux (*p.c.*[2]).

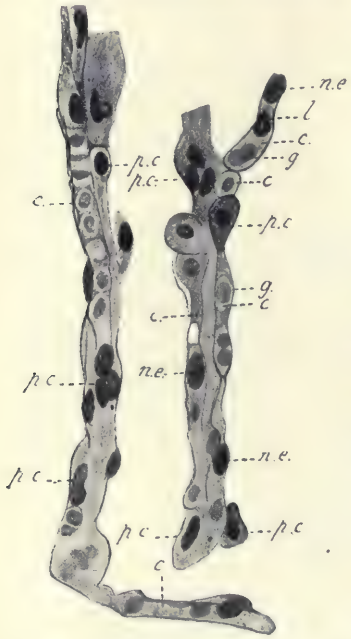

Fig. 456. — *Coupe des parois alvéolaires chez l'Homme.*

Chacun des dessins comprend les parois adossées de deux alvéoles contigus. — *c*, capillaires absolument superficiels, coupés transversalement ou longitudinalement. — *ne*, leurs noyaux endothéliaux. — *g*, globules rouges contenus dans ces capillaires. — *l*. un leucocyte. — *pc*, petites cellules épithéliales isolées ou en groupes, l'une paraissant desquamer. × 250.

L'examen de coupes verticales de la paroi pulmonaire complète les vues de face de poumon imprégné au nitrate d'argent (fig. 456). Les capillaires (*c.*) y paraissent, à cause de l'extrême minceur des plaques cellulaires qui les recouvrent, dépourvus de tout revêtement épithélial, quand la coupe n'intéresse pas un noyau de l'endothélium du capillaire lui-même (*n.e.*). Les fossettes intercapillaires sont tapissées par les petites cellules (*p.c.*), qui ont la forme de lentilles biconvexes ou simplement plan-convexes à convexité tournée vers la cavité pulmonaire. L'étude de la structure fine des parois alvéolaires est rendue très difficile par leur grande minceur et par l'irrégularité de leur constitution.

L'épithélium respiratoire avec ses deux sortes d'éléments est une acquisition secondaire. Primitivement les cavités respiratoires étaient tapissées par un épithélium uniforme, d'abord cubique, puis plat. On admet généralement que la transformation de cette couche épithéliale en épithélium respiratoire n'est pas graduelle, mais soudaine, et qu'elle succède aux premières inspirations qui en sont de plus la cause déterminante. On a pu constater en effet que chez un nouveau-né venu au monde avant terme, mais ayant respiré même pendant un temps très court, l'épithélium était déjà en partie transformé, bien qu'il ne soit pas arrivé au terme normal de son développement. Les grandes plaques cellulaires y étaient visibles ; elles étaient dues à ce que sous la pression de l'air inspiré et par suite de la distension de la paroi pulmonaire, les petites cellules primitives avaient été subitement forcées de s'élargir considérablement. Beaucoup de ces plaques cellulaires étaient d'ailleurs en train de perdre leur noyau et leur protoplasma et de se réduire à l'état de lamelles amorphes qu'elles auront définitivement. On admet que les plaques définitives de l'épithélium pulmonaire

ne dérivent pas de l'agrandissement pur et simple des petites cellules, mais que pour former une plaque plusieurs de celles-ci peuvent se fusionner par leurs bords. On explique ainsi : l'existence de plaques très étendues qu'il serait difficile de faire provenir d'une seule petite cellule ; la présence de lignes noircies par l'argent qui pénètrent plus ou moins profondément dans ces plaques et qui seraient les traces des contours de petites cellules incomplètement fusionnées ; l'existence de petites cellules granuleuses complètement enclavées dans les plaques cellulaires.

La transformation des cellules épithéliales primitives en larges plaques anucléées est due à une adaptation fonctionnelle remarquable de l'épithélium pulmonaire. Les cellules seront en effet physiologiquement d'autant plus parfaites qu'elles seront plus minces, et se laisseront plus facilement traverser par l'air et par les gaz du sang. Ce perfectionnement physiologique sera atteint ici au prix d'une dégradation morphologique, puisque les cellules les mieux adaptées auront perdu tout caractère cellulaire en perdant leur protoplasma et leur noyau. Les fibres du cristallin, les hématies sont de même (voir t. I, p. 517 et 573) des éléments très adaptés à leur fonction, mais auxquels cette adaptation a coûté leur caractère cellulaire.

Les petites cellules granuleuses peuvent être considérées comme la reproduction chez l'adulte des cellules épithéliales cubiques de la paroi pulmonaire du fœtus ; ce sont des éléments jeunes, capables de proliférer et de fournir des cellules nouvelles qui se transformeront à leur tour en plaques épithéliales.

B. **Réparation de l'épithélium.** — Les anatomo-pathologistes attribuent classiquement à l'épithélium pulmonaire, si dégradé morphologiquement, la faculté de récupérer sa vitalité, de proliférer et de régénérer un épithélium nouveau. Voici par exemple ce qui se passe, d'après Cornil et Ranvier, au cours des inflammations soit expérimentales, soit naturelles du parenchyme pulmonaire. Les cellules épithéliales se tuméfient, deviennent très granuleuses ; leurs noyaux prolifèrent. L'épithélium ainsi transformé se desquame et tombe dans la cavité alvéolaire, ainsi que beaucoup de cellules lymphatiques qui passent par diapédèse de l'intérieur des vaisseaux dans la lumière de l'alvéole. Dans la période aiguë de l'inflammation, ces éléments cellulaires se trouvent en grande abondance au milieu du liquide exsudé et parmi les filaments fibrineux qui remplissent la cavité alvéolaire. Quand l'inflammation est sur son déclin, on trouve à la périphérie de l'alvéole une couche de cellules tuméfiées et granuleuses, adhérant les unes aux autres en une membrane épithéliale, qui bientôt s'appliquera à nouveau à la surface interne de la paroi pulmonaire et en reconstituera l'épithélium.

Ces faits d'observation, constatés par tous les anatomo-pathologistes (Cornil et Ranvier, Charcot, Küttner et d'autres), sont indéniables. La régénération de l'épithélium pulmonaire peut être mise sur le compte des petites cellules granuleuses qui n'ont pas perdu leur qualité cellulaire. Il est plus difficile au contraire de comprendre comment des éléments tels que les plaques épithéliales, déchus de leur dignité cellulaire, seraient capables de proliférer, de multiplier le noyau qu'ils ont perdu, et de régénérer l'épithélium pulmonaire.

A la question du sort des éléments épithéliaux dans l'inflammation du parenchyme pulmonaire se rattache celle des *cellules à poussière* (*Staubzellen*) ou « cellules à charbon ». On sait qu'avec l'air inspiré pénètrent dans le poumon des poussières de toute nature, notamment des poussières de charbon provenant des fumées des grandes villes ; ces poussières donnent lieu à des dépôts normaux de charbon qui se font dans l'épaisseur du poumon et qui constituent l'*anthracose pulmonaire*. Avant de pénétrer dans l'intérieur de la paroi pulmonaire, les particules de charbon sont passées par les voies respiratoires et par les alvéoles pulmonaires. On trouve dans la cavité de ces alvéoles les cellules à poussière ou cellules à charbon, éléments chargés de particules charbonneuses qu'ils ont phagocytées. On a beaucoup discuté sur l'origine et la signification de ces cellules à poussière. Les uns les ont considérées comme des leucocytes sortis des vaisseaux, ayant émigré dans la cavité alvéolaire. Les autres en ont fait des cellules épithéliales qui, à la suite de l'irritation déterminée par ces poussières, sont tombées dans la cavité pulmonaire, où elles ont phagocyté les parcelles charbonneuses. On trouve en effet tous les intermédiaires entre les cellules à charbon et les petites cellules granuleuses de l'épithélium pulmonaire. Quelle que soit la nature des cellules poussiéreuses, le processus anthracosique a deux issues possibles : ou bien les cellules cèdent leur charbon à des leucocytes migrateurs qui le transportent dans les lymphatiques et de là dans l'épaisseur de la paroi pulmonaire ; ou bien les cellules sont entraînées vers les bronches et chassées au dehors par l'expiration et par le mouvement des cils de l'épithélium bronchique.

En outre des cellules à charbon, il y a des cellules dont la poussière est de nature graisseuse (Gilbert et Jomier). La graisse qu'elles contiennent circule dans les capillaires, apportée par l'artère pulmonaire ; une partie est entraînée par la veine pulmonaire ; une autre est consommée sur place ; une autre est reprise par les leucocytes et déposée ensuite dans les parois alvéolaires et bronchiques, dont elle infiltre les cellules épithéliales.

3° Paroi propre des cavités respiratoires. — En dehors de l'épithélium, la paroi des cavités respiratoires (canaux alvéolaires et alvéoles) est formée par une membrane très mince, vaguement fibrillée dans les canaux alvéolaires, amorphe dans les alvéoles terminaux ; certains auteurs (Fr. E. Schulze) y ont signalé quelques noyaux. Cette membrane est renforcée par des fibres élastiques et par des fibres musculaires lisses. C'est entre elle et l'épithélium respiratoire que se trouve le réseau capillaire sanguin.

Avant d'aborder l'étude de ces différentes parties constituantes, une question se pose au sujet de la paroi des cavités respiratoires. C'est de savoir si cette paroi est continue, ou si elle est percée de trous, à travers lesquels les alvéoles peuvent communiquer directement entre eux. L'existence de ces trous ne peut guère être mise en doute. Mais les uns nient leur existence à l'état normal et croient que les communications interalvéolaires ne s'établissent que par les progrès de l'âge et à la suite de processus pathologiques (Schultz, Kölliker, Fr. E. Schultze, v. Ebner, Aigner, Miller, Eppinger). Les autres admettent leur présence dans des poumons parfaitement sains et les attribuent à un processus normal analogue à celui qui amène la fenes-

tration des séreuses (Hansemann, Sudsuki, Nicolas (fig. 457, t,t^1). Par ces pores ou même ces « canalicules poreux » (Kohn) on peut injecter tout un groupe d'alvéoles en même temps. D'après Hansemann, les cellules épithéliales se continuent les unes avec les autres à travers ces pores, sur le bord desquels leur noyau peut être situé. Ces trous sont souvent de la grandeur d'une cellule ou plus petits ; ils sont plus grands sur des poumons emphysémateux. Ni les fibres élastiques ni les vaisseaux n'ont avec ces pores de relations définies ; mais les lignes d'imprégnation des plaques cellulaires épithéliales qui y aboutissent se continuent autour des trous.

A. **Réseau élastique.** — Les fibres élastiques forment un réseau extrêmement développé (fig. 457), auquel les cavités respiratoires doivent l'élasticité

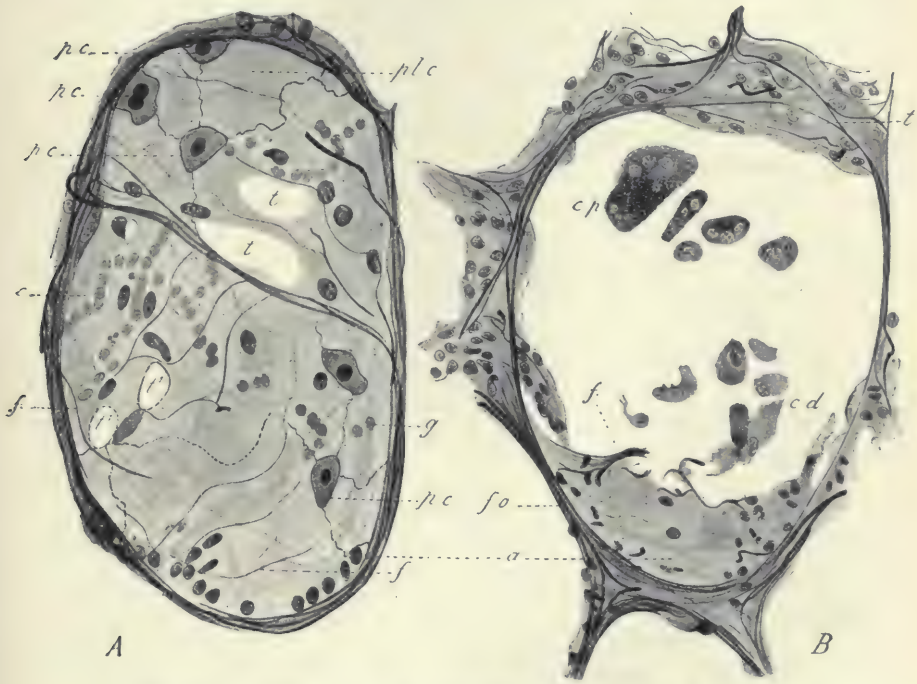

Fig. 457. — *Structure de la paroi des alvéoles pulmonaires chez l'Homme.*

Nitratation (incomplète) de l'épithélium pulmonaire. Coloration des fibres élastiques. A, alvéole montrant de face le fond de la paroi du sac alvéolaire. — B, alvéole dont on voit surtout la cavité et un peu la paroi *a*. — *fo*, fibres élastiques plus fortes entourant les bords de l'alvéole (fibres d'orifice). — *f*, fibres formant la paroi du fond de l'alvéole (fibres du sac). — *plc*, grande plaque cellulaire. — *pc*, petites cellules. — *c*, capillaires sanguins dont on ne voit presque que les globules. — *g*, globules sanguins. — t,t^1, trous de la paroi, t^1, trous entourés par une ligne noire à laquelle aboutissent les lignes de contours des plaques cellulaires. — *cd*, cellules épithéliales desquamées et tombées dans la cavité. — *cp*, cellules à poussière, dont une cellule géante. En A × 250. En B × 180.

qui leur permet de se distendre lors de l'inspiration en revenant ensuite sur elles-mêmes pour chasser l'air expiré. Le tissu élastique du parenchyme pulmonaire ne se développe qu'après la naissance sous la forme de substance élastique parfaite ; celui que contient déjà la paroi alvéolaire pendant la vie fœtale n'est, d'après Linser, qu'un tissu élastique jeune et imparfait.

Il n'atteint tout son développement que dans les premiers mois qui suivent la naissance (Linser), ou seulement même à partir de la septième année (Gedhoft) ; ce qui expliquerait l'atélectasie pulmonaire (l'affaissement et la compacité du parenchyme pulmonaire) si fréquente dans les premiers temps de la vie extra-utérine. La puissance du tissu élastique est sujette à de grandes variations individuelles ; elle est en rapport avec le degré d'activité physique de l'individu.

Le réseau élastique des parois alvéolaires varie d'aspect, bien entendu, suivant que l'alvéole est distendu ou revenu sur lui-même ; dans le premier cas, les mailles du réseau sont larges et les travées rectilignes ou curvilignes ; dans le second cas le réseau est plus serré et les travées élastiques qui le forment ont un trajet irrégulier et onduleux. Chaque alvéole n'a pas son réseau élastique propre ; car les fibres élastiques, on le sait, forment un tout continu à l'intérieur d'un organe. Les fibres élastiques du réseau pulmonaire général passent donc d'un alvéole à l'autre : disposition qui a pour conséquence physiologiquement utile de rendre les alvéoles solidaires les uns des autres dans leurs alternatives de dilatation et de rapetissement. La disposition des fibres varie dans chaque alvéole selon les endroits. Autour de l'orifice alvéolaire, les fibres sont disposées en anneaux épais, formant en quelque sorte le cordon d'une bourse qui se resserre (fig. 457, *f.o.*) (« fibres d'orifice » de Grancher. Des faisceaux encore plus développés entourent les orifices d'un groupe d'alvéoles (*atria*) ou les canaux alvéolaires (« fibres communes » de Grancher). Sur les parois latérales et sur le fond du sac alvéolaire, les fibres élastiques (« fibres du sac » de Grancher) (*f.*) forment une sorte de filet élastique à mailles diversement conformées selon que l'alvéole est distendu ou revenu sur lui-même, à travées généralement très fines, cependant de grosseur inégale, surtout dirigées vers l'orifice alvéolaire.

B. **Muscles.** — La répartition des fibres musculaires lisses dans la paroi des cavités respiratoires n'est pas exactement connue. Au niveau des conduits alvéolaires on sait que ces fibres forment de petits faisceaux musculaires orientés transversalement. Au delà de ces conduits l'existence de fibres musculaires est problématique, affirmée par les uns, niée par les autres. Quelques auteurs (Moleschott, Gerlach, Colberg, Hirschmann, Piso-Borme) décrivent des fibres musculaires dans la paroi même des poches alvéolaires ; Fr. E. Schultze, Frey, Henle, Kölliker, Toldt, Stöhr, Miller les nient. Certains auteurs admettent leur existence dans les cloisons alvéolaires qui séparent deux alvéoles voisins. On a décrit aussi des sortes de sphincters musculaires à l'orifice des divers compartiments respiratoires : des infundibula (Rindfleisch), des atria (Miller), des alvéoles eux-mêmes (Miller).

4° Réseau capillaire sanguin des cavités respiratoires. — Le réseau capillaire est situé à la face interne de la membrane propre, en dehors de laquelle les vaisseaux proéminent fortement dans la cavité pulmonaire. Ce réseau capillaire est, chez l'Homme et chez les Vertébrés en général, le plus développé de l'organisme ; il est si serré que la largeur de ses mailles n'at-

teint pas ou égale à peine la largeur du vaisseau lui-même, soit environ 6 à 8 μ chez l'Homme (F. E. Schultze). Il en résulte que la surface de l'alvéole est parcourue par une nappe de sang circulant presque continue. On a vu plus haut que les capillaires sanguins du réseau alvéolaire ne sont séparés de la cavité aérienne que par les plaques épithéliales extrêmement minces : condition qui, jointe au développement extrême du réseau circulatoire, favorise au plus haut point l'hématose.

III. — Modifications pathologiques du parenchyme pulmonaire.

Le parenchyme pulmonaire est sujet à des altérations nombreuses, tantôt régressives et atrophiques, tantôt inflammatoires et productives.

L'emphysème pulmonaire appartient à la première catégorie. Il consiste, comme on le sait, dans l'agrandissement des cavités respiratoires ouvertes les unes dans les autres. Les pores qui à l'état normal sont creusés dans la paroi alvéolaire s'agrandissent et confluent les uns dans les autres (Hansemann). Les cloisons alvéolaires s'atrophient, les fibres élastiques qui en forment la charpente se ramollissent et disparaissent; les capillaires étirés s'atrophient et se rompent.

La bronchopneumonie, soit expérimentale, soit naturelle, consécutive à l'inhalation de poussières irritantes, peut être donnée comme exemple du second groupe de lésions. Elle a pour siège les alvéoles pulmonaires, les conduits alvéolaires et les bronchioles respiratoires. Les agents irritants déterminent une hyperhémie, avec émigration leucocytaire et exsudation tantôt séreuse, tantôt hémorragique, tantôt fibrineuse. Les grandes plaques et les petites cellules de l'épithélium alvéolaire subissent les modifications qui ont été indiquées plus haut (p. 963); elles desquament et tombent dans la cavité de l'alvéole. Mélangées aux leucocytes émigrés, devenus souvent globules de pus, et enserrées dans les mailles d'un réseau fibrineux, elles forment des membranes croupales qui comblent les cavités respiratoires. Dans la pneumonie, les phénomènes pathologiques sont essentiellement les mêmes. Une hyperhémie considérable ouvre la scène, donnant à la partie lésée une coloration rouge foncée et une consistance plus grande; c'est la période de splénisation ou d'engouement. Puis la production de l'exsudat intraalvéolaire augmente encore la compacité du tissu pulmonaire, qui devient comparable à celle du tissu hépatique; c'est la période d'hépatisation rouge. Quand les vaisseaux sont moins gorgés de sang et que les hématies disparaissent de l'exsudat, l'hépatisation devient grise.

La guérison survient par la liquéfaction et la résorption de l'exsudat, la disparition des cellules épithéliales desquamées et enfin par la restauration de l'épithélium pulmonaire, suivant le processus décrit ci-dessus (p. 963).

IV. — Vaisseaux et nerfs du poumon.

1° Vaisseaux sanguins. — Les vaisseaux sanguins qui irriguent le poumon sont de deux catégories différentes. Les uns sont des vaisseaux nour-

riciers ; ce sont les *artères* et les *veines bronchiques*. Les autres ou *vaisseaux pulmonaires* sont des vaisseaux fonctionnels ; les *artères pulmonaires* apportent au poumon le sang veineux, chargé d'acide carbonique, qui doit s'y oxygéner ; les *veines pulmonaires* emmènent le sang oxygéné dans le poumon. A ces deux systèmes de gros vaisseaux correspondent deux réseaux capillaires: l'un destiné aux échanges nutritifs ordinaires, l'autre fonctionnel où se passent les échanges gazeux desquels résulte l'hématose.

Les artères bronchiques se distribuent à la paroi des bronches, dans la paroi des vaisseaux pulmonaires dont elles fournissent les *vasa vasorum*, dans le tissu conjonctif interlobulaire, et à la plèvre viscérale ou pulmonaire. Le territoire bronchique de distribution de ces artères ne dépasse pas la bronche sus-lobulaire; ces vaisseaux ne fournissent pas de sang au système bronchique intralobulaire (Le Fort, Zuckerkandl).

Les veines bronchiques naissent des endroits en général qui sont alimentés par les artères bronchiques ; cependant le territoire d'origine des veines bronchiques est moins étendu que le territoire de distribution des artères bronchiques. En effet, les veines nées de la plupart des bronches petites et moyennes (« veines broncho-pulmonaires » de Le Fort) et celles qui proviennent de la plèvre (« veines pleuro-pulmonaires » de Le Fort) se jettent dans les veines pulmonaires, réunies d'ailleurs aux veines bronchiques par des anastomoses, ou « bronches de dérivation » de Le Fort.

Les vaisseaux artériels pulmonaires suivent à peu près exactement les branches de division de l'arbre bronchique, jusqu'aux canaux alvéolaires où ils se résolvent en ce riche réseau capillaire qui a été décrit plus haut. On a beaucoup discuté sur la question de savoir si les rameaux artériels pulmonaires sont réellement terminaux, c'est-à-dire s'ils sont exclusivement destinés chacun à un lobule pulmonaire et s'ils sont sans anastomose avec les artérioles du lobule voisin. Plusieurs anatomo-pathologistes admettent la terminalité et l'indépendance complète de l'artère pulmonaire lobulaire (Rindfleisch, Cohnheim et Litten, Frank et Lalesque) ; ils se fondent sur l'existence de petites embolies partielles, très bien circonscrites, qu'on peut produire en introduisant dans la circulation du Chien de petites boules de paraffine. D'autres auteurs au contraire, tels que Küttner, Grancher, Joffroy, ont obtenu des résultats opposés et croient que la circulation peut s'établir entre acinus et même entre lobules voisins par l'intermédiaire des anastomoses capillaires situées dans les cloisons conjonctives interacineuses et interlobulaires.

Les veines pulmonaires proviennent de plusieurs sources : des acinus pulmonaires, des bronchioles de petit et de moyen calibre, de la plèvre. Les veinules des acinus se dirigent vers la périphérie du lobule, sans suivre les rameaux bronchiques, comme le faisaient les artérioles pulmonaires ; elles se réunissent ensuite en troncs plus gros qui côtoient désormais les troncs artériels et qui finalement aboutissent aux quatre veines pulmonaires.

D'après Miller, les veinules qui partent des conduits alvéolaires ont un trajet intralobulaire. Il a déjà été question plus haut des veines d'origine pleurale (« veines pleuro-pulmonaires » de Le Fort) et des veines venues des petites bronches (« veines broncho-pulmonaires » de Le Fort).

2° Vaisseaux lymphatiques. — On peut prendre une idée d'ensemble des lymphatiques pulmonaires, en examinant un poumon de Grenouille dont les voies lymphatiques ont été injectées. On voit alors que le réseau d'origine des lymphatiques du poumon est situé au bord libre des cloisons qui aréolent la face interne du poumon et séparent les alvéoles pulmonaires les uns des autres; les branches de ce premier réseau suivent les cloisons avant de s'ouvrir dans le réseau lymphatique périalvéolaire (Suchard).

Chez les Mammifères, les vaisseaux lymphatiques du poumon sont divisés en superficiels et profonds.

Les vaisseaux superficiels forment un réseau sous-pleural abondant, d'où les troncs lymphatiques emportent la lymphe vers le hile du poumon; ils communiquent selon certains auteurs avec les vaisseaux profonds dans toute l'étendue de la périphérie du poumon.

Les lymphatiques profonds, étudiés par Grancher, Renaut et Pierret, appartiennent les uns à l'arbre aérien, les autres au système vasculaire du poumon. Ceux qui proviennent de l'arbre aérien naissent les uns des bronches, les autres d'un réseau périlobulaire. Le lobule pulmonaire du Bœuf, qui a été particulièrement étudié par Pierret et Renaut, et par Sussdorff, est entouré par des espaces lymphatiques cloisonnés tapissés par un endothélium sinueux.

Les afférents de ces espaces périlobulaires lymphatiques seraient, d'après Grancher, Wywodzoff, des fentes lymphatiques périalvéolaires. Pour d'autres auteurs au contraire (Renaut, Teichmann, Miller), il n'y a d'autres lymphatiques intralobulaires que ceux qui y naissent des parois bronchiques.

3° Nerfs. — Les nerfs accompagnent les branches de l'artère pulmonaire ; sur leur trajet se trouvent de petits ganglions microscopiques ou des cellules nerveuses isolées (Remak, F. E. Schultze). Ils se distribuent : à la muqueuse respiratoire, aux muscles bronchiques, à la paroi des vaisseaux sanguins et même des capillaires. Plusieurs auteurs ont suivi jusque dans l'épithélium pulmonaire la terminaison des nerfs destinés à la muqueuse respiratoire. Ils décrivent d'ailleurs cette terminaison de façon différente. Cuccati, Mondio, M. Wolff, chez des Batraciens, ont vu les nerfs pénétrer dans l'épithélium et même entourer chaque cellule épithéliale d'un réticulum nerveux, que Wolff compare aux calices péricellulaires par lesquels les prolongements des cellules nerveuses se terminent sur d'autres cellules. Chez les Mammifères, Retzius n'a pas vu les filets nerveux dépasser le col des alvéoles et innerver l'alvéole même; mais Berkley et Ponzio décrivent un lacis sous-épithélial, dont les fibres terminales s'arborisent dans l'épithélium et, d'après Ponzio, entourent de leurs réseaux les cellules épithéliales des plus fines bronches et des alvéoles pulmonaires.

CHAPITRE VI

Appareil thyroïdien.

I. — Histogénèse.

1° Premières ébauches. — On peut rassembler sous le nom d'*appareil thyroïdien* un complexe d'organes qui ont entre eux d'étroites relations anatomiques et qui sont aussi associés physiologiquement. Dans le cas de complexité maxima de cet ensemble, on trouve les organes suivants (fig. 458) :

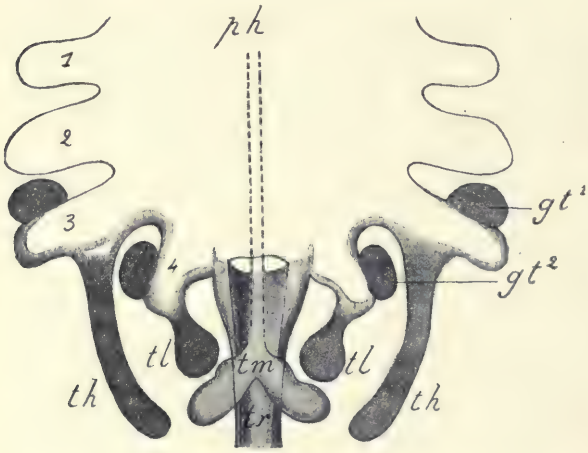

Fig. 458. — *Schéma du développement de l'appareil branchial.*
1, 2, 3, 4, paires de poches branchiales. — *ph*, pharynx. — *tr*, trachée. — *tm*, thyroïde médiane. — *th*, thymus. — *tl*, thyroïdes latérales. — *gt*¹, *gt*², glandules parathyroïdes.

La *glande thyroïde* ou *corps thyroïde* (*t.m.*), fournie par un diverticule médian et impair de la paroi ventrale de l'intestin respiratoire ou branchial;

Le *corps post-branchial*, pair et symétrique, ou *thyroïde latérale* (*t.l.*), produit de la transformation d'une paire de poches branchiales;

Les *glandules parathyroïdes* (*g.t*¹, *g.t*²), au nombre de deux paires. qui se développent sur des évaginations latérales de la paroi de l'intestin branchial, c'est-à-dire en somme aux dépens de poches branchiales entodermiques.

La *glande thyroïde* ou *corps thyroïde* est un diverticule du plancher, de la paroi ventrale de l'intestin branchial du futur pharynx. On discute si cette « ébauche thyroïdienne médiane » est réellement impaire ou si elle est paire dès l'origine (Jacoby). Ce qui est certain, c'est que déjà chez un embryon humain de 4 millimètres par exemple, elle est légèrement bilobée (Tourneux et Verdun). Les deux lobes se prononceront d'ailleurs davantage à mesure

des progrès du développement. Le bourgeon bilobé descendra de plus en plus bas, par un mouvement de translation purement passif d'ailleurs. En même temps, il se pédiculise et n'est plus bientôt rattaché au pharynx que par un pédicule ou tractus épithélial assez grêle (fig. 458, *t.m.*). Dans la règle, ce tractus disparaît, et désormais l'ébauche thyroïdienne se trouve isolée.

Pendant que s'accomplissait cette évolution de l'ébauche thyroïdienne médiane, il se formait aux dépens des poches branchiales entodermiques divers organes. La troisième et la quatrième poches fournissent de chaque côté chacune un diverticule. Celui qui naît de la troisième poche donnera le thymus (*th.*), dont nous n'avons plus à nous occuper ici (v. p. 845) ; celui qui provient de la quatrième fournira le *corps post-branchial*, appelé aussi « ébauche thyroïdienne latérale » (*t.l.*), à cause de la part plus ou moins importante qu'on lui reconnaît dans l'édification du corps thyroïde définitif.

En outre, l'épithélium de la partie initiale de chaque diverticule (du diverticule thymique ou de la 3e poche, et du diverticule thyroïdien latéral ou de la 4e poche) subira un épaississement localisé qui sera l'ébauche d'une *glandule parathyroïde* ($g.t^1$,$g.t^2$).

Ces résultats généraux relatifs à l'évolution des dérivés branchiaux et à l'origine de l'appareil thyroïdien, dus aux recherches de Born, de Meuron, Prenant, Groschuff, Verdun, Tourneux, Herrmann, paraissent aujourd'hui définitivement acquis.

2° Développement ultérieur de l'appareil thyroidien. — A la période secondaire de l'organisation des ébauches formées, voici ce qu'on constate pour chacune d'elles.

A. **Thyroïde médiane.** — La thyroïde médiane bilobée se développe de plus en plus ; chacun des lobes s'agrandit en bourgeonnant et émettant des prolongements épithéliaux sinueux (fig. 459, *to.m.*). Ceux-ci s'anastomosent partiellement entre eux, de façon à constituer un réseau de cordons épithéliaux, dans les mailles duquel s'interpose un réseau capillaire sanguin. Les cordons épithéliaux, d'abord pleins, se creusent ensuite d'une lumière. Çà et là la lumière se dilate ; les cordons s'étranglent, et ainsi prennent naissance des *vésicules thyroïdiennes*, indépendantes les unes des autres et caractéristiques de la constitution de la glande thyroïde.

B. **Corps post-branchial.** — Pendant ce temps, le corps post-branchial ou ébauche thyroïdienne latérale a contracté d'étroites relations avec la glande thyroïde, formée par l'ébauche thyroïdienne médiane. Ce corps post-branchial est d'une manière générale un diverticule sacciforme de la dernière poche branchiale représentée chez l'espèce considérée (soit la 4e chez les Mammifères). Les deux corps post-branchiaux sont bientôt entourés par les lobes de la thyroïde médiane et forment au centre de chacun des deux lobes thyroïdiens un canal central de la thyroïde (Prenant, Simon) (fig. 459, *to.l.*). Une question très discutée a été celle de savoir si les corps post-branchiaux prennent part ou non à la formation de tissu thyroïdien, si par conséquent ils méritent le nom d'ébauches thyroïdiennes latérales, ou si au contraire ce sont des enclaves étrangères au corps thyroïde et inaptes

à l'augmenter. Born, en créant pour les corps post-branchiaux le nom d'ébauches thyroïdiennes latérales, et plusieurs auteurs qui ont accepté cette dénomination, entendaient implicitement par là la participation des corps post-branchiaux à la formation de la glande thyroïde définitive; les ébauches thyroïdiennes latérales concouraient à l'accroissement des lobes latéraux du corps thyroïde. Groschuff, d'une façon analogue, admit que le corps thyroïde issu de l'ébauche médiane, s'assimilait en quelque sorte la thyroïde latérale et même aussi la glandule parathyroïdienne dérivée de

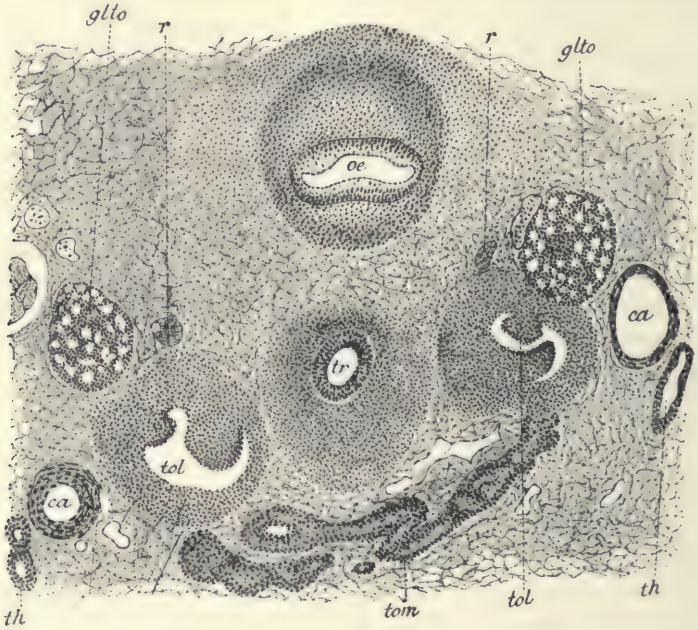

Fig. 459. — *Coupe de la région cervicale d'un embryon de Mouton pour l'ensemble de l'appareil thyroïdien.*

oe, œsophage. — *tr*, trachée. — *tom*, thyroïde médiane. — *tol*, thyroïde latérale (corps post-branchial) avec son canal central. — *glto*, glandules parathyroïdes (glandules thyroïdiennes). — *th*, thymus, encore à l'état de tubes épithéliaux. — *ca*, carotides. — *n*, nerfs récurrents. × 60.

la quatrième poche, et les considéra comme capables l'une et l'autre de donner du tissu thyroïdien vrai. L'ébauche thyroïdienne latérale contracte, il est vrai, les relations les plus intimes avec le tissu de la glande thyroïde proprement dite; elle s'accole aux vésicules thyroïdiennes, elle envoie même des prolongements dans l'épaisseur du tissu thyroïdien; et les deux organes sont souvent enchevêtrés à tel point qu'il est difficile de savoir s'il y a continuité entre eux. Aussi plusieurs auteurs (Prenant, Herrmann et Verdun) ont-ils cru devoir rester sur la réserve à ce sujet. Il est préférable de s'en tenir provisoirement à la conclusion de Herrmann et Verdun, appuyée sur l'étude anatomo-comparative des corps post-branchiaux. On dira avec ces auteurs que ces corps sont, chez les Mammifères, des vestiges ancestraux d'organes ailleurs bien distincts de la thyroïde principale, chez les Reptiles et les Oiseaux par exemple. Leur polymorphisme, les variations individuelles qu'ils présentent, leur transformation cystoïde, leur

atrophie précoce chez certaines espèces, témoignent qu'il s'agit d'organes en voie d'évolution et de disparition.

C. **Glandules parathyroïdes.** — Quant aux glandes parathyroïdes, elles naissent comme des épaississements de la paroi dorsale des poches branchiales III et IV. Celle de la troisième poche, qui donne naissance au thymus, peut, pour cette raison, être appelée « glandule thymique » ou « parathymus » ; celle qui provient de la quatrième poche portera le nom de « glandule thyroïdienne » ou « parathyroïde » proprement dite (fig. 459, *gl. to.*).

II. — Histologie.

1° Glande thyroïde. — A. **Structure.** — La glande thyroïde offre une structure caractéristique, qui la distingue de celle de toutes les autres

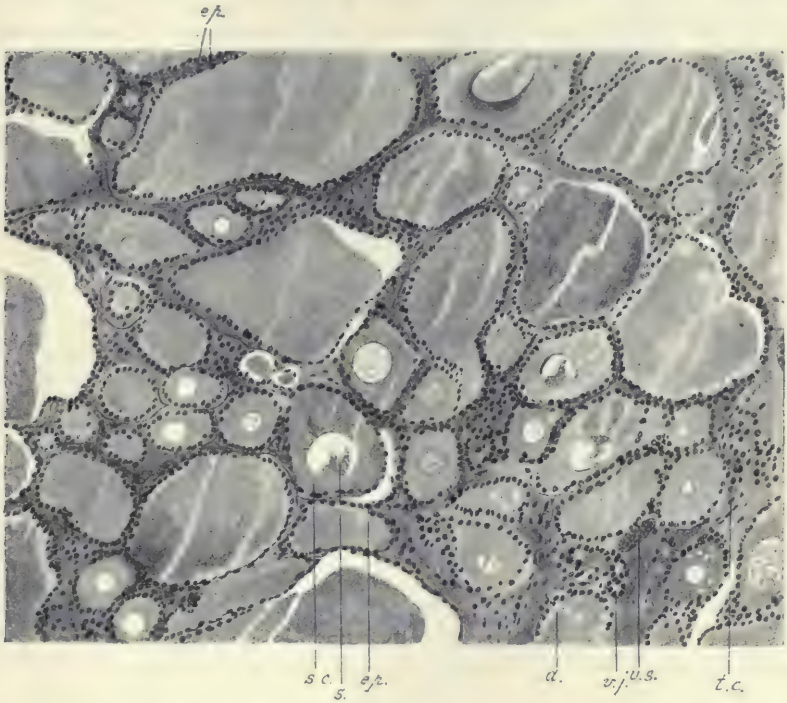

Fig. 460. — *Corps thyroïde de l'Homme.*

Ce corps thyroïde est quelque peu hypertrophique (goitre). — *ep*, paroi épithéliale des vésicules thyroïdiennes. — *sc*, substance colloïde. — *s*, sphère claire à contenu liquide et en partie granuleux, incluse dans la substance colloïde (l'aspect de la vésicule thyroïdienne rappelle celui d'un jeune ovisac et la sphère claire simule la vésicule germinative de l'ovocyte). — *a*, boules claires (substance chromophobe) dans la matière colloïde chromophile. — *vj*, vésicules thyroïdiennes jeunes. — *vs*, vaisseau sanguin. — *tc*, tissu conjonctif intervésiculaire. × 125.

glandes ; elle se compose de vésicules épithéliales juxtaposées, qui résultent du tronçonnement des travées épithéliales primitives et de l'agrandissement de la lumière dans les îlots ainsi séparés (fig. 460). Ces vésicules sont-elles absolument closes ou communiquent-elles ensemble ? On admet que la plupart d'entre elles sont tout à fait isolées ; mais Boechat, Streiff ont décrit

çà et là des communications intervésiculaires, qu'on peut se représenter comme résultant d'une segmentation incomplète des travées de la glande embryonnaire. La glande thyroïde ainsi constituée est une glande close, dépourvue de canal excréteur. En effet, le pédicule creux qui la rattachait au pharynx ayant perdu ses connexions avec le tube digestif, la glande thyroïde a été privée une première fois de ce qui aurait pu être son canal excréteur. On peut considérer comme un second canal excréteur, plus rudimentaire sinon plus éphémère que le premier, le canal central dont est creusé chacun des lobes thyroïdiens, et qui à l'état de corps post-branchial s'ouvrait dans la cavité pharyngienne. La glande thyroïde est devenue ainsi, par le fait même de son mode de développement, une glande close à sécrétion interne.

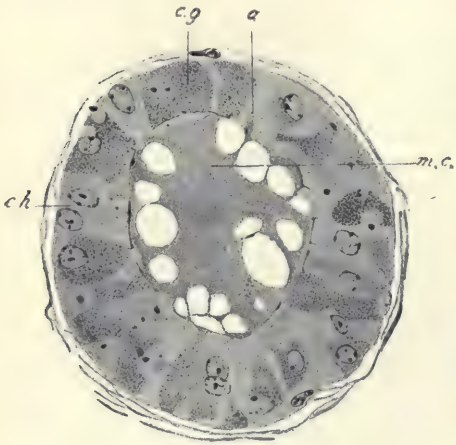

Fig. 461. — *Vésicule du corps thyroïde du Chien.* *cg*, cellules granuleuses. — *ch*, cellules homogènes. — *mc*, matière colloïde, avec boules claires *a* de substance chromophobe. × 370.

Les vésicules thyroïdiennes sont tapissées par un épithélium simple, à cellules cubiques. Ces cellules présentent deux des attributs qui distinguent les éléments glandulaires. Leur protoplasma est strié verticalement ; la partie apicale de la cellule renferme fréquemment des grains plus ou moins abondants (Baber, Biondi, Langendorf, Andersson). Langendorff a distingué deux sortes de cellules. Les unes, ou « cellules principales », sont les plus nombreuses; elles ont un protoplasma clair, peu colorable. Les autres, dites « cellules colloïdes », renferment des grains spéciaux, colloïdaux, puis un contenu homogène très réfringent, qui est leur produit de sécrétion. Ce ne sont du reste là que les deux phases extrêmes de l'évolution d'un même élément, entre lesquelles par conséquent existent des intermédiaires. La cellule principale, qui est le point de départ, se remplit de grains, qui par leur confluence se fondent en une masse homogène ; elle devient alors la cellule colloïde.

B. **Produit de sécrétion**. — Le produit de sécrétion de la glande thyroïde est une matière colloïde caractéristique, c'est-à-dire une substance de consistance analogue à la colle-forte. Cette matière colloïde s'accumule dans les vésicules thyroïdiennes, qu'elle remplit presque complètement ou totalement (fig. 460, *s.c.*). Elle apparaît de très bonne heure chez l'embryon, montrant ainsi la précocité de l'activité glandulaire de la thyroïde, et son abondance augmente ensuite par les progrès de l'âge. La quantité de colloïde devient énorme dans le cas d'hypertrophie du corps thyroïde ou « goitre ». Le contenu colloïdal est tantôt homogène et fortement colorable, tantôt peu colorable et finement grenu. On peut y trouver des éléments cellulaires qui sont vraisemblablement des cellules épithéliales des-

quamées. Certains auteurs, comme Andersson, admettent que le produit de sécrétion colloïde est formé du mélange de deux substances, l'une chromophile, l'autre chromophobe. La première, colorable par les réactifs, est de même nature que les grains intracellulaires et que la substance qui, due à la coalescence de ces grains, remplit le cytoplasme des cellules colloïdes. La seconde, peu ou point colorable, forme des gouttes claires, qui d'abord distinctes de la matière colloïde chromophile, finissent par se confondre avec elle (fig. 460 et 461, *a*.).

La substance colloïde amassée dans les vésicules est le produit spécifique de la glande (Oswald). Elle contient : de l'iode (Hutchinson, Oswald), du phosphore, de l'arsenic (Gautier); l'arsenic, que renferment tous les tissus du corps, est accumulé dans la glande thyroïde dans l'infime proportion de un quatre-cent millionnième du poids total du corps (Gautier). La colloïde est le mélange de substances principales : l'une iodée, l'autre contenant le phosphore et l'arsenic.

La première est, d'après Oswald, une « thyréoglobuline ». Décomposée par les acides, elle fournit la « thyroïodine » ou « iodothyrine » de Roos et Baumann. Elle contient à l'état organique tout l'iode du corps thyroïde. L'abondance ainsi que la quantité d'iode qu'elle renferme sont en rapport avec la quantité de colloïde déposée dans les vésicules; les goitres sont donc riches en thyréoglobuline et en iode. Sa composition est la même chez l'Homme et les animaux, dans les glandes malades et dans les glandes saines; sa teneur en iode varie seule, mais dans de larges limites, de 0 à 1,66 p. 100; aussi peut-on distinguer une thyréoglobuline iodée (« iodothyréoglobuline ») et une autre dépourvue d'iode, qui existe dans certains goitres et à la suite de l'inanition. L'action physiologique de la thyréoglobuline est la même que celle de l'extrait du corps thyroïde; son intensité dépend uniquement de sa teneur en iode. La thyréoglobuline est donc le produit principal du corps thyroïde, et l'iode en est le principe spécifique (Oswald).

L'autre substance est une « nucléoprotéide » (Oswald) qui renferme tout le phosphore et l'arsenic. Elle correspond à la « thyroprotéide » de Notkine, albumine composée, qui se distingue de la mucine par sa solubilité dans les acides étendus, et dont Morkotonne a retiré un corps albumineux phosphoré représentant dans la classification de Hammarsten une « thyronucléoalbumine ».

C. **Tissu conjonctif, vaisseaux et nerfs.** — Les vésicules thyroïdiennes sont plongées dans un tissu conjonctif peu abondant, riche en vaisseaux sanguins et lymphatiques. Ce tissu conjonctif ne forme pas de cloisons interlobulaires; les vésicules thyroïdiennes ne sont pas groupées en lobules, comme les acinus des glandes ordinaires (Regaud et Petitjean).

Les vaisseaux lymphatiques méritent une mention spéciale. Les injections, pratiquées par Frey, Boechat et d'autres, de solutions argentiques de gélatine dans l'organe encore chaud ont mis en évidence un système de capillaires et de sinus tapissés par l'endothélium sinueux caractéristique, qui entourent immédiatement les vésicules glandulaires. Daprès les recherches plus précises de Renaud et Rivière, de Regaud et Petitjean, ce système

lymphatique comprend : un réseau initial intervésiculaire, qui est en rapport direct avec les cavités glandulaires ; des confluents sacciformes formés par la rencontre de plusieurs lymphatiques initiaux et placés entre des groupes de vésicules ; des lymphatiques collecteurs, de calibre régulier, qui entourent souvent les vaisseaux sanguins de gaines périvasculaires ; un réseau sous-capsulaire enfin auquel aboutissent ces collecteurs et duquel partent les lymphatiques efférents. Les vaisseaux lymphatiques sont fréquemment remplis par un caillot d'une lymphe colloïde analogue au contenu des vésicules (Biondi, Langendorff, Regaud et Petitjean).

Les nerfs du corps thyroïde sont les uns vasculaires, les autres glandulaires (Crisafulli, Trautmann). Ces derniers se terminent par un bouton piriforme au niveau de la base des cellules épithéliales, mais ne pénètrent ni entre elles ni dans leur intérieur (Crisafulli, Andersson, Jacques). Crisafulli, Sacerdotti, Berkley ont signalé des cellules ganglionnaires, que Andersson et Bonne n'ont pas retrouvées.

D. **Mode de sécrétion.** — Les « cellules principales » sont des éléments au repos apparent ; dans une seconde phase (« cellules chromophobes »), elles produisent des boules de substance claire, non colorable ; devenues dans une troisième phase « cellules chromophiles », elles sécrètent des grains formés de matière colloïde ou d'une substance analogue ; elles deviennent enfin, par la coalescence de ces grains, des « cellules colloïdes », qui déversent leur produit de sécrétion dans la cavité de la vésicule. D'après cela, la matière colloïde est due à l'activité propre des cellules épithéliales, contrairement à Langendorff, Defaucamberge, Guiart pour qui la sécrétion était holocrine et la matière colloïde le résultat d'une fonte cellulaire. D'après Oswald, la molécule albuminoïde de la thyréoglobuline s'élabore dans les cellules épithéliales et ne devient thyroïodine, c'est-à-dire ne s'iodifie qu'après avoir été sécrétée, pour s'amasser ensuite dans les vésicules sous forme de colloïde ; l'iodification se fait donc dans un temps très court, de même que la lactose ne peut être décelée dans les cellules épithéliales de la mamelle et existe cependant dans le lait.

Le contenu colloïdal intravésiculaire, formé du mélange des deux substances chromophobe et chromophile et d'un plus grand nombre de substances diverses peut-être, doit être ensuite repris par les lymphatiques, pour passer enfin dans les vaisseaux sanguins (Langendorff, Biondi, Schmidt, Andersson, Oswald). On admet que la paroi épithéliale, distendue par l'accumulation de la matière colloïde dans l'intérieur de la vésicule, finit par s'ouvrir, et qu'elle évacue son contenu, soit dans une vésicule voisine, soit dans les vaisseaux lymphatiques. L'ouverture de la paroi est attribuée par les auteurs, soit à l'atrophie d'une ou de plusieurs cellules épithéliales, soit à la transformation colloïdale et à la fonte cellulaire d'éléments épithéliaux dont la destruction donnerait lieu au produit de sécrétion. Parvenue dans les lymphatiques, la matière colloïde se dissout dans la lymphe, et par l'intermédiaire de ces vaisseaux passe dans la circulation générale.

2° Corps postbranchiaux. — Les corps postbranchiaux sont des organes en voie de régression, et, pour cette raison, offrent des caractères variables selon les espèces animales et même d'individu à individu.

En prenant pour exemple les Sauriens, chez lesquels le corps postbranchial demeure isolé et séparé de la thyroïde principale, on voit que l'organe est formé de vésicules cystiformes et de bourgeons et amas épithéliaux arrondis et pleins; on observe fréquemment dans les cellules épithéliales une quantité considérable de pigment, signe manifeste de leur dégénérescence.

Chez les Mammifères le corps postbranchial, inclus dans le lobe thyroïdien, se compose habituellement du canal central, autour duquel se trouvent des vésicules ciliées et des cordons pleins ramifiés, en apparence continus avec le tissu thyroïdien ambiant. Il présente d'ailleurs trop de variations spécifiques et même individuelles pour qu'on en puisse donner une description générale. Chez l'Homme il est très rudimentaire.

3° Glandules parathyroïdes. — A. **Situation.** — Les glandules parathyroïdes sont typiquement, chez les Mammifères, au nombre de deux paires. Elles ont été découvertes par Sandström chez l'Homme et plusieurs Mammifères, retrouvées plus tard par Gley et Cristiani chez les Rongeurs, étudiées depuis par un grand nombre d'auteurs. Nous savons que l'origine de ces deux paires de glandules est différente ; celles de la première paire naissent de la 3e poche entodermique branchiale, qui donne naissance au thymus, et ont été pour cette raison nommées glandules thymiques ou « parathymus » (Prenant, Simon, Tourneux, Herrmann et Verdun) ; celles de l'autre paire, qui proviennent de la 4e poche branchiale, ont reçu des mêmes auteurs les noms de « glandules thyroïdiennes » ou « parathyroïdes ». Les glandules parathyroïdiennes ont avec le lobe correspondant du corps thyroïde des rapports différents, que plusieurs observateurs (Kohn, Nicolas et d'autres) ont précisés et qui ont une grande importance au point de vue des résultats des interventions expérimentales. Les glandules thyroïdiennes sont habituellement internes, plus ou moins profondément enfouies dans le hile du lobe thyroïdien, avoisinant le corps postbranchial ; aussi les a-t-on appelées « glandules internes ». Les glandules thymiques ont des rapports différents ; entraînées avec le thymus, dans son mouvement de descente, elles occupent finalement un niveau inférieur à celui où se trouvent les glandules thyroïdiennes, bien que parties d'un point plus élevé, de la 3e poche branchiale au lieu de la 4e ; le plus souvent elles demeurent à la face postérieure du corps thyroïde, ou même peuvent en rester plus ou moins éloignées ; pour cette raison on les a désignées sous le nom de « glandules externes ». En réalité la distinction des glandules externes et des glandules internes est purement anatomique ; histologiquement elles sont l'une et l'autre extérieures au tissu thyroïdien, plus ou moins profondément situées dans le tissu conjonctif qui entoure le lobe de la thyroïde ou qui en remplit le hile.

B. **Structure.** — La structure des glandules parathyroïdes est essentiellement la même dans les diverses espèces animales où on l'a étudiée. Elles sont formées par une masse de cellules épithéliales disposées en un réseau trabéculaire, dans les mailles duquel s'interpose un réseau conjonctivo-vasculaire fig. 462). Aussi Kohn a-t-il désigné les glandules parathyroïdiennes du nom assez peu explicite de « corpuscules épithéliaux », distinguant des « corpuscules épithéliaux externes » et « internes », qui corres-

pondent respectivement aux deux ordres de glandules. Les auteurs qui, comme Kohn et Schaper, ont le plus soigneusement étudié la structure de ces glandules, ont constaté que leur aspect différait notablement selon l'état de réplétion plus ou moins grand des vaisseaux sanguins et le développement plus ou moins abondant des travées conjonctives. Ainsi Kohn distingue : une forme compacte, où l'épithélium constitue une masse continue, interrompue seulement de distance en distance par de minces cloisons conjonctivo-vasculaires ; une forme réticulée, où les cellules épithéliales forment des travées anastomosées en réseau, séparées par des vaisseaux dilatés et par

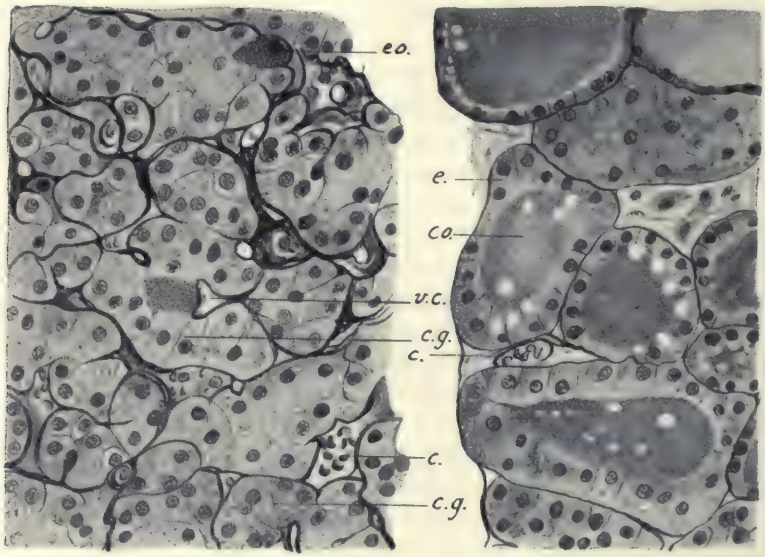

Fig. 462. — *Glandule parathyroïde du Cheval.*

A gauche, aspect ordinaire — *cg*, cordons glandulaires. — *vc*, espaces vasculo-conjonctifs qui les séparent. — *c*, capillaires sanguins. — *co*, cellules éosinophiles (provenant du tissu conjonctif (?) et s'insinuant entre les cellules épithéliales des cordons.

A droite, partie de la glande ayant subi la transformation vésiculaire et sécrétant de la substance colloïde. — *e*, épithélium des vésicules. — *co*, substance colloïde. × 250.

d'épais tractus conjonctifs ; une forme lobulée, où le réseau épithélial est subdivisé en lobules par des cloisons conjonctives importantes. La seconde forme peut être considérée comme la plus typique. Les vaisseaux sanguins, d'après S. Minot et Lewis, ont le caractère de sinusoïdes.

C. **Signification morphologique et physiologique.** — Une question importante a été soulevée à propos des glandules parathyroïdes et reste encore indécise actuellement. Il s'agit de savoir si les glandules sont des organes *sui generis*, tout différents de la glande thyroïde (Gley et Nicolas, Kohn, Blumenreich et Jacoby), ou bien s'ils représentent en quelque sorte des rudiments thyroïdiens, aptes dans certaines circonstances à se transformer en tissu thyroïdien véritable, capables de sécrétion colloïde (Sandström, Baber, Horsley, Schaper, Kishi, Sw. Vincent et Jolly). Cette question s'était posée surtout à l'occasion des expériences de Gley et de leur interprétation. Ayant observé que les Lapins survivaient fréquemment à l'opération de la

thyroïdectomie, Gley avait été amené à croire que la survie était due à la conservation des parathyroïdes, qui, s'hypertrophiant alors et prenant la structure et les fonctions du tissu thyroïdien, deviendraient capables de suppléer la thyroïde absente. Les observations que firent Gley et Nicolas sur des glandules restées en place après l'extirpation du corps thyroïde ne furent pas favorables à cette interprétation. De nombreuses recherches confirmèrent plus tard l'incapacité où sont les glandules de former du tissu thyroïdien et de sécréter de la substance colloïde, de suppléer physiologiquement la glande thyroïde. Mais les travaux récents de Kishi, Sw. Vincent et Jolly ont abouti à des résultats contraires. Ces auteurs considèrent de nouveau les parathyroïdes comme formées d'un tissu thyroïdien embryonnaire ; ces glandules peuvent donc, après thyroïdectomie, évoluer en se transformant en un tissu thyroïdien parfait, avec vésicules remplies de colloïde. On peut dire, pour clore ce débat, que l'embryologie, en montrant l'origine si différente de la thyroïde et des parathyroïdes, que l'histologie, en établissant une distinction si tranchée entre le tissu thyroïdien et le tissu parathyroïdien, sont favorables à l'idée de l'indépendance des deux organes, mais que les résultats de la physiologie expérimentale obligent actuellement à réserver la question.

D. **Lobules thymiques lymphoïdes et vésicules kystiques.** — En outre des glandules parathyroïdiennes, on a décrit comme annexes du corps thyroïde principal des lobules thymiques de structure lymphoïde. Lupò avait signalé chez l'Homme l'existence d'amas lymphoïdes dans l'épaisseur du corps thyroïde, avant qu'on sût que les lobules lymphoïdes thymiques y étaient une formation constante et régulière. Kohn les a même répartis en deux catégories, correspondant aux deux catégories de glandules externe et interne, et a distingué des « lobules thymiques externes » et des « lobules thymiques internes ». Ces lobules thymiques ont avec le corps thyroïde, ainsi qu'avec les glandules qu'ils avoisinent, d'étroites connexions, et peuvent se continuer tant avec le parenchyme thyroïdien qu'avec les glandules parathyroïdiennes correspondantes (Kohn, Verdun).

Enfin des vésicules kystiques existent, soit dans l'épaisseur des glandules parathyroïdiennes, soit au milieu ou au voisinage des lobules thymiques, soit indépendantes et éloignées de ces formations. Les glandules présentent assez souvent des vésicules, formées par l'accumulation d'un liquide séro-muqueux dans un point du parenchyme glandulaire. Celles des lobules thymiques se forment, selon Kohn et Verdun, aux dépens des corpuscules concentriques de Hassal (v. p. 847), dont les cellules centrales se détruisent, donnant lieu à une cavité, tandis que les cellules périphériques persistent et constituent la paroi de la vésicule. On peut enfin rencontrer soit dans l'intérieur de la glande thyroïde, soit en dehors d'elle et au voisinage des glandules parathyroïdes, des vésicules dont la paroi épithéliale est inégalement haute et porte fréquemment des cils. Bien qu'on ait été généralement porté à voir dans ces vésicules des vestiges embryonnaires, il est plus probable que ce sont là des formations secondaires dénuées de toute signification embryologique, dont la cavité et la paroi ciliée sont contingentes et accidentelles.

CHAPITRE VII

Hypophyse.

I. — Histogénèse.

1° Premières ébauches. — La fossette buccale ou stomodaeum donne naissance à un diverticule, le « cæcum hypophysaire » ou « poche de Rathke », qui se dirige en arrière et du côté dorsal, vers la base du cerveau;

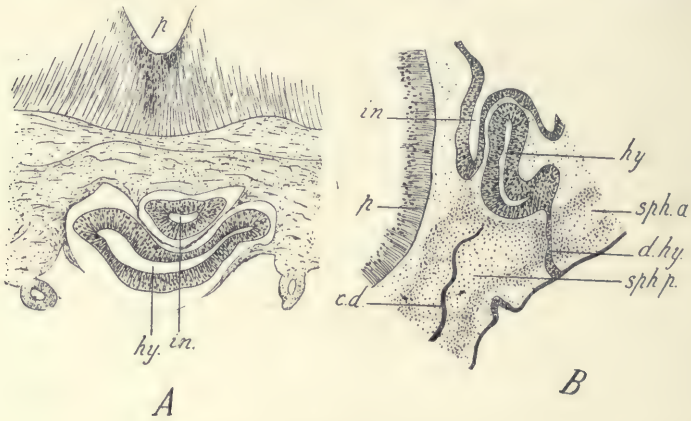

Fig. 463. — *Développement de l'hypophyse.*

A. Coupe transversale de l'hypophyse et du prolongement infundibulaire du cerveau chez un embryon humain de 22 mm. — B. Coupe sagittale de l'hypophyse et du prolongement infundibulaire cérébral chez un embryon de Lapin âgé de 16 jours.

En A, *hy*, hypophyse moulée sur le prolongement infundibulaire *in*, avec sa cavité et ses deux feuillets ; un mince tractus conjonctif la sépare du prolongement infundibulaire. — *p*, pont de Varole.

En B, *hy*, hypophyse. — *in*, prolongement infundibulaire. — *p*, pont de Varole. — *dhy*, conduit hypophysaire déjà plein à cette époque. — *sphp*, basisphénoïde postérieur ou cartilagineux. — *spha*, basisphénoïde antérieur cartilagineux. — *cd*, corde dorsale. × 40.

c'est l'*ébauche ectodermique et buccale de l'hypophyse*. On a longtemps cru qu'elle n'était formée que par ce diverticule, impair et médian. On sait aujourd'hui que deux ou trois culs-de-sac ectodermiques prennent part à la formation hypophysaire ou tout au moins que l'ébauche unique est trifurquée (Gaupp et d'autres). A cette ébauche ectodermique, Kupffer en a

ajouté une autre, d'origine entodermique, représentée par la « poche de Seessel » ou « intestin préoral », c'est-à-dire par la partie la plus antérieure de l'intestin céphalique. Mais chez les Mammifères, l'ébauche ectodermique seule fournit l'hypophyse (Rossi, Corning, Sterzi, Staderini, etc.).

Un peu après l'apparition des ébauches ectodermiques et buccales de l'hypophyse, le cerveau et notamment le cerveau intermédiaire, pousse, dans la région dite infundibulaire, un prolongement creux, le *prolongement cérébral* ou *infundibulum*, qui se dirige en bas et en avant vers l'hypophyse buccale.

2° Développement ultérieur. — Les deux ébauches buccale et cérébrale ne tardent pas à entrer en contact, glissant pour ainsi dire l'une sur l'autre, et le diverticule buccal demeurant au-devant de l'infundibulum céré-

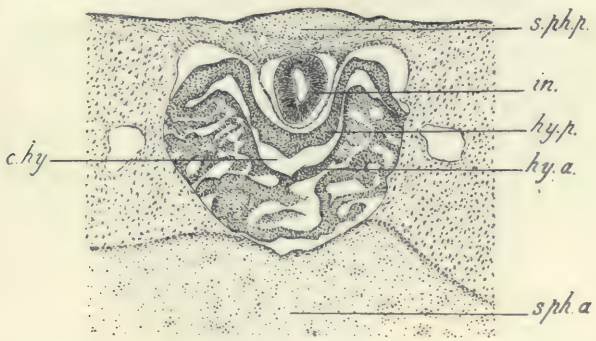

Fig. 464. — *Coupe horizontale de l'hypophyse chez un embryon humain de 30 millimètres de long.*

in, infundibulum cérébral. — *hyp*, feuillet postérieur de la poche hypophysaire. — *hya*, feuillet antérieur très bourgeonnant. — *chy*, cavité de la poche hypophysaire. — *sphp*, portion du basi-postsphénoïde cartilagineux (selle turcique). — *spha*, présphénoïde ou sphénoïde antérieur cartilagineux (partie reculée de la plaque ethmoïdale). × 60.

bral (fig. 463, A et B, *hy*, *in*.). Elles prendront part toutes deux, de façon différente et très inégale, à la constitution de l'organe hypophysaire définitif.

L'ébauche buccale formera la glande hypophysaire. L'ébauche cérébrale se différenciera d'une façon variable suivant les groupes de la série animale considérés.

L'ébauche buccale se partage en deux parties : l'une distale ou fond du cæcum hypophysaire, tapissée par des cellules plus hautes, spécialement destinée à fournir la glande hypophysaire (fig. 463, B, *hy*.); l'autre proximale, rétrécie en un pédicule creux, le canal hypophysaire, voué à l'atrophie (*dhy*.). Dès que le cæcum hypophysaire s'est séparé de l'épithélium buccal, par suite de la disparition du canal hypophysaire, il pousse des bourgeons qui se ramifient et donnent lieu à un complexus glandulaire (W. Müller, Mihalkovics) (fig. 464).

La paroi antérieure du cæcum hypophysaire est seule le siège de ce bourgeonnement (*hy.a*.), la paroi postérieure demeure sous la forme d'un simple revêtement épithélial qui n'éprouvera ultérieurement que des modifications peu importantes (*hy.p*.). Les bourgeons hypophysaires formés s'isolent ensuite en tronçons irréguliers. Toute cette prolifération épithéliale a pour

théâtre un tissu conjonctif abondamment vascularisé. A la suite de ces processus, les vaisseaux et l'épithélium des cordons hypophysaires entrent dans des rapports très intimes.

La poche hypophysaire épithéliale, à laquelle s'est accolé le prolongement infundibulaire du cerveau, est déprimée par ce dernier, invaginée en un calice, « comme la vésicule optique l'est par le cristallin » (Flesch) (fig. 463, A et fig. 464). Sur ces coupes et dans des stades plus avancés (fig. 465), l'hypophyse a pris la forme d'un fer à cheval, logeant dans sa concavité le prolongement cérébral. Deux feuillets inégalement développés limitent la poche hypophysaire. Le feuillet extérieur ou antérieur est épais, bourgeonnant et formera la presque totalité de l'hypophyse définitive. Le feuillet

Fig. 465. — *Hypophyse d'un embryon de Porc de 22 centimètres (coupée horizontalement).*

in, infundibulum ou prolongement cérébral. — *l*, sa lumière. — *fahy*, feuillet antérieur de l'hypophyse. — *bg*, *bg*, bourgeons glandulaires poussés par ce feuillet et formant les deux lobes de la glande hypophysaire. — *fphy*, feuillet postérieur, appliqué contre l'infundibulum et séparé du feuillet antérieur par la cavité hypophysaire *chy*, à présent réduite à une fente. — *b*, bourgeons que le feuillet postérieur envoie dans l'infundibulum cérébral. — *r*, point de réflexion du feuillet antérieur sur le feuillet postérieur. × 15.

intérieur ou postérieur est mince et purement épithélial; il se borne à envoyer quelques bourgeons (fig. 465, *b.*) qui pénètrent dans la cavité cérébrale; il se continue d'ailleurs avec le feuillet antérieur par une zone de réflexion (fig. 465, *r.*) qui descend le long de l'infundibulum cérébral et qui présente quelques caractères spéciaux (Lothringer). La cavité hypophysaire (*c.hy.*) se réduit de plus en plus avec l'âge, par accolement de ses parois (fig. 465). Chez la plupart des Mammifères cependant, l'Homme et le Cheval exceptés, elle persiste sous la forme d'une fente étroite (Flesch, Lothringer) qu'on retrouve çà et là sur les coupes. Quant aux bourgeons glandulaires (*b.g.*) à présent devenus des cordons, qui forment la masse principale des deux lobes de l'hypophyse embryonnaire, on admet généralement qu'ils sont d'abord creux et forment des tubes contenant autant de diverticules de la cavité hypophysaire, et qu'ils deviennent ensuite des cordons pleins.

Le sort du prolongement infundibulaire du cerveau est variable. Chez les Poissons et les Amphibiens l'infundibulum cérébral se différencie en donnant un organe particulier, le « sac vasculaire » ou « glande infundibulaire ». Chez les Vertébrés supérieurs, les Mammifères particulièrement, le

prolongement infundibulaire ne devient pas un véritable organe nerveux, comme le fait le reste de la paroi cérébrale; il constitue plutôt par sa structure histologique une sorte d'organe nerveux rudimentaire.

En définitive, à la suite des processus qui viennent d'être esquissés, l'organe nommé en anatomie descriptive *hypophyse* (*corps* ou *glande pituitaire*) se compose de deux parties bien distinctes anatomiquement et histologiquement (fig. 466).

L'une (*l.h.*), plus considérable chez les Mammifères, forme le *lobe antérieur* de l'hypophyse; elle est d'origine buccale (poche de Rathke) et de

Fig. 466. — *Coupe sagittale de l'hypophyse de l'Homme.*
h, lobe hypophysaire. — *rcy*, région cystiforme de ce lobe (substance médullaire de l'hypophyse). *lc*, lobe cérébral. — *tp*, tige pituitaire. × 10.

nature glandulaire (glande hypophysaire, hypophyse proprement dite). L'autre constitue le *lobe postérieur* de l'hypophyse (*l.c.*) et la *tige pituitaire* (*t.p.*); elle est d'origine cérébrale et de nature nerveuse modifiée (infundibulum cérébral).

II. — Histologie.

1° Glande hypophysaire. — A. Structure.

a) *Structure générale.* — L'hypophyse, par suite de la suppression précoce du canal hypophysaire qui en était le pédicule, et qui aurait pu, s'il avait persisté, lui servir de canal excréteur, est devenue une glande close, dont l'activité ne peut s'exercer que suivant le mode de la sécrétion interne. B. Haller a cependant prétendu que la glande hypophysaire des Poissons s'ouvre librement du côté ventral et peut évacuer ses produits de sécrétion dans l'espace interméningé subdural. Mais Edinger, Salzer, P.-T. Herring ont nié que cette évacuation fût anatomiquement possible.

Les recherches de Flesch, Dostoiewsky, Lothringer ont établi le plan

de texture de la glande hypophysaire chez divers Mammifères, chez l'Homme entre autres. La végétation puissante du feuillet antérieur de la poche hypophysaire donne lieu à une glande trabéculaire et réticulée. Les cellules épithéliales y sont disposées sous la forme de travées pleines qui s'anastomosent en un réseau, ou bien se groupent en follicules. Les vaisseaux sanguins, qui ont le caractère de sinusoïdes, et le tissu conjonctif sont interposés aux travées de ce réseau épithélial.

La partie de la glande hypophysaire qui avoisine le lobe nerveux offre une structure différente de celle de la majeure portion de l'organe et un caractère en quelque sorte plus primitif ; Peremeschko l'a distinguée du reste de l'hypophyse sous le nom de « substance médullaire »; Joris, en raison de sa proximité avec le lobe nerveux, l'a appelée « lobe paranerveux »; on pourrait lui donner le nom de « région cystiforme » (fig. 466, *r. c. y.*). Elle est en effet caractérisée par des vésicules closes, atteignant parfois la dimension de petits kystes, qui ne sont pas sans analogie avec les vésicules du corps thyroïde; un épithélium cubique les tapisse, et de la matière colloïde forme leur contenu (fig. 466). On a considéré cette substance médullaire vésiculaire comme dérivant du canal hypophysaire de l'organe embryonnaire; ou tout au moins a-t-on pu voir dans les formations kystiques qui s'y trouvent le résultat d'irrégularités de développement. C'est ainsi que P. Launois explique les globes épidermiques qu'on y rencontre par l'origine ectodermique de l'ébauche hypophysaire, et qu'il regarde les vésicules ciliées dont cette région est souvent creusée comme des vestiges de la cavité de la poche de Rathke. Mais il est plus probable que toutes ces formations et notamment les vésicules closes à substance colloïde sont des termes de l'évolution normale des cordons épithéliaux, localisés dans une zone circonscrite de l'hypophyse.

Le feuillet antérieur ou distal de la poche hypophysaire, en prenant un développement considérable, devient l'organe glandulaire dont la texture vient d'être esquissée, et dont les éléments cellulaires et les produits de sécrétion seront décrits plus en détail au paragraphe suivant. Le feuillet postérieur demeure au contraire rudimentaire et reste à l'état de simple membrane épithéliale, dite « manteau ».

Par une de ses faces elle recouvre en effet la surface hypophysaire du lobe cérébral, à qui elle est étroitement accolée et dans laquelle elle envoie souvent des végétations bourgeonnantes. L'autre face tapisse la cavité primitive du lobe hypophysaire, chez les animaux où cette cavité persiste à l'état de fente. Le feuillet postérieur hypophysaire est formé par des cellules épithéliales, auxquelles on a voulu trouver une analogie avec celles de la muqueuse pituitaire (Lothringer, Haller, Gentes, etc.); en réalité ces cellules ne diffèrent pas essentiellement de celles de la glande elle-même, si ce n'est qu'elles sont restées dans un état en quelque sorte indifférent; comme dans la glande, elles sont disposées en cordons, séparés par du tissu conjonctif, cordons ici surtout orientés normalement à la fente hypophysaire. Il peut exister dans ce feuillet, surtout chez le vieillard, des follicules ou même des kystes (Lothringer, Pisenti, Collina, Comte, Benda, Rogowitsch, etc.). D'après Gentes, le feuillet postérieur est très riche en cellules nerveuses; aussi lui attribue-t-il une nature sensorielle.

b) *Caractères des cellules et produits de sécrétion.* — Flesch le premier, puis Dostoiewsky et Lothringer distinguèrent deux sortes de cellules : les unes granuleuses, très colorables (« cellules chromophiles ») (fig. 467, *c.g.e.*, *c.g.s.*), les autres peu ou point granuleuses, ne prenant point les colorants (« cellules chromophobes ») (*c. h.*). Flesch les compara aux cellules bordantes et aux cellules principales des glandes de l'estomac. Les grains des cellules hypophysaires étaient d'ailleurs connus depuis fort longtemps; en

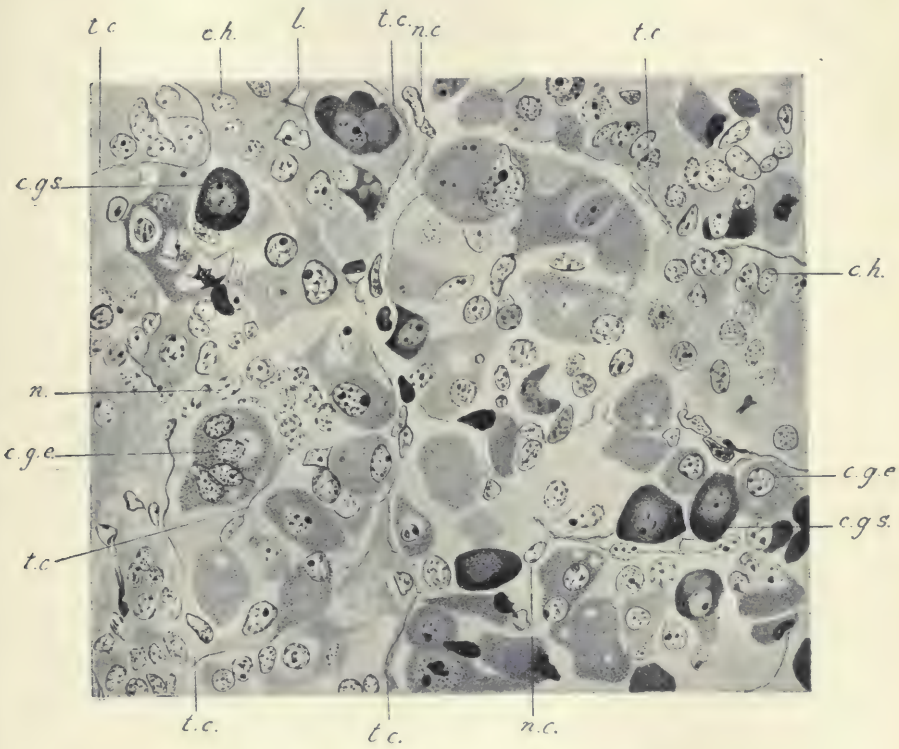

Fig. 467. — *Coupe de l'hypophyse de l'Homme.*

ch, cellules homogènes ou chromophobes. — *n*, noyaux libres (?) — *cgs*, cellules granuleuses ou chromophiles sidérophiles, plus foncées. — *cge*, cellules granuleuses ou chromophiles érythrophiles (fuchsinophiles), plus claires. — *tc*, tractus conjonctifs, divisant la masse cellulaire de la glande en travées. — *nc*, noyaux des cellules conjonctives. — *l*, fausse lumière acineuse autour de laquelle les cellules sont orientées radiairement. × 370.

examinant au microscope le suc laiteux obtenu par raclage de l'hypophyse, on l'avait vu formé d'une multitude de granules de nature albuminoïde. Saint-Remy a précisé la nature et la distribution de ces grains; il a montré qu'entre les cellules chromophiles et les cellules chromophobes de Flesch il y a tous les intermédiaires, et que les cellules chromophiles ne sont que les secondes parvenues en un état de développement complet et en pleine activité fonctionnelle. Il fut donc établi, par les recherches de Saint-Remy et des auteurs qui l'ont suivi, que les cellules hypophysaires sont des éléments glandulaires, et que les grains qu'on y décèle sont le produit de leur coloration active. Outre les cellules bien caractérisées, granuleuses ou non, on a décrit

des noyaux libres ou des amas de noyaux (Rogowitsch), qu'on a considérés soit comme des formes embryonnaires, soit comme le terme de l'évolution des cellules chromophobes et chromophiles (fig. 467, *n*).

Depuis que la nature glandulaire des cellules hypophysaires a été reconnue, on a beaucoup étudié leurs grains de sécrétion, sans ajouter aucune donnée essentielle sur la nature de ces grains et sur le cycle sécrétoire des cellules. En employant des réactifs colorants variés, de nombreux auteurs ont pu distinguer diverses catégories de grains différentes par leur colorabilité (Schönemann, Comte, Launois et Mulon, Benda, Collina, Pirone, Guerrini, Scaffidi, etc.).

La distinction de grains et de cellules basophiles et acidophiles, cyanophiles, éosinophiles ou sidérophiles, orangeophiles ou fuchsinophiles n'a pas permis de retracer les étapes que doit parcourir le matériel sécrété pour parvenir à sa forme définitive. C'est qu'en effet on n'a pas pu se mettre d'accord sur un point primordial : si ces divers grains ne sont que les états chimiques successifs par lesquels passe un même produit, ou s'ils représentent autant de produits distincts, chimiquement différents, par conséquent si les cellules qu'ils caractérisent sont des phases fonctionnelles successives d'un même élément, ou bien des espèces cellulaires distinctes. La plupart des auteurs se sont prononcés dans le premier sens. Ainsi Launois et Mulon ne considèrent les cellules éosinophiles, cyanophiles et sidérophiles qu'ils décrivent chez la femme enceinte que comme des stades de fonctionnement, l'apparition des cellules sidérophiles n'étant que la manifestation de l'activité plus grande de l'organe liée à la gravidité. Scaffidi au contraire va jusqu'à l'opposition absolue de deux sortes de cellules, orangeophiles et fuchsinophiles, et admet qu'elles fournissent chacune un principe différent dont le mélange forme le suc hypophysaire. L'opinion de Pirone est intermédiaire entre celle des partisans de l'unité et celle des défenseurs de la dualité des éléments hypophysaires; il admet en effet qu'il y a deux sortes de cellules et deux sortes de sécrétion, l'une acide, l'autre basique, mais que chaque cellule peut fonctionner successivement ou même simultanément selon les deux modes.

Nous avons supposé jusqu'ici, conformément à l'opinion classique, que toutes les cellules sécrétantes et granuleuses de l'hypophyse étaient d'origine épithéliale et provenaient, comme dans une glande ordinaire, de l'invagination épithéliale primitive. Mais, d'après Soyer, la plupart des cellules glandulaires de l'hypophyse et les mieux caractérisées par leurs produits, les cellules sidérophiles ou basophiles, les cellules éosinophiles ou acidophiles, seraient de provenance conjonctive. Elles glisseraient à la faveur des tractus conjonctifs qui séparent les cordons glandulaires, elles prendraient incessamment rang parmi les éléments préexistants de ces cordons, elles y accompliraient à leur tour leur destinée glandulaire. Les éléments hypophysaires de l'adulte au moins seraient donc de provenance exogène, de nature mésenchymateuse.

Divers auteurs ont étudié l'hypophyse de l'Homme au point de vue de l'abondance et de la répartition des cellules granuleuses chromophiles, tant à l'état normal que dans diverses conditions pathologiques. Les uns, comme Schönemann, considèrent comme glande normale celle qui ne contient que peu de cellules granuleuses. D'autres au contraire, par exemple Benda, tiennent pour l'indice d'un état normal de l'organe la présence de

cellules granuleuses nombreuses. Cette seconde manière de voir est certainement préférable. Quant aux variations des cellules granuleuses à l'état pathologique, des observations de De Coulon et d'autres ont établi que, dans le crétinisme, le nombre des cellules granuleuses est considérablement diminué. Il est au contraire augmenté, d'après Benda et d'autres pathologistes, dans l'état connu sous le nom d'acromégalie.

De quelle nature est le produit de sécrétion définitif ? On a admis gratuitement que les grains se dissolvent en produisant un liquide, comme le font les granules de zymogène des glandes salivaires. Mais ce liquide n'est en tout cas pas le seul produit que fournit l'hypophyse. En examinant des hypophyses hypertrophiées à la suite de l'ablation du corps thyroïde, Rogowitsch,

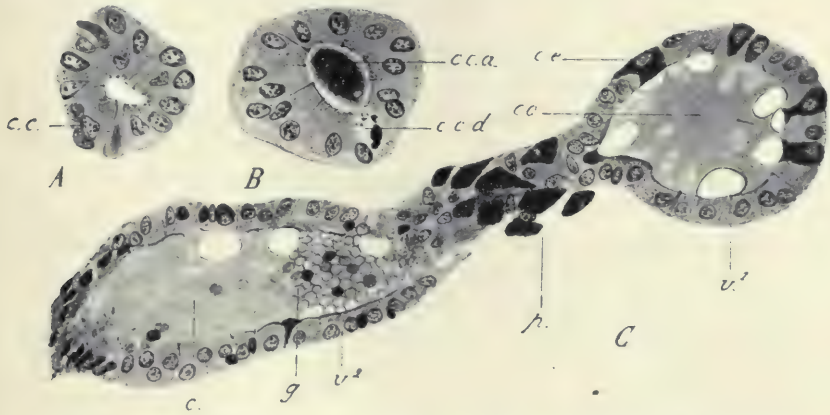

Fig. 468. — *Vésicules colloïdes et leur formation dans la région médullaire de l'hypophyse de l'Homme.*

A. Vésicule avec une « cellule de couloir » *cc*. — B. Vésicule contenant en son centre une cellule en voie de dégénérescence colloïde, dont on aperçoit encore le noyau (cellule centro-acineuse *cca*). — *ccd*, cellule de couloir dégénérée. — C. Système de grandes vésicules unies en un cordon. — v^1, vésicule à contenu formé par de la matière colloïde parfaite. — *ce*, cellules granuleuses, éosinophiles, dans la paroi. — v^2, vésicule renfermant soit des globules sanguins *g*, soit du plasma coagulé *c*. — *p*, pont de tissu formé surtout par des cellules éosinophiles, qui unit les deux vésicules et qui a sans doute été creux. × 230.

Stieda et d'autres ont constaté la présence de substance colloïde. Elle aurait des caractères distincts de celle du corps thyroïde ; elle se colorerait diversement selon les cas, ce qui permet de conclure à une nature chimique variable. Elle se dépose surtout dans les vésicules de la « substance médullaire », mais on peut aussi la trouver dans le reste de la glande hypophysaire, surtout chez les sujets âgés (Scaffidi). Les vésicules à contenu colloïde prennent peut-être naissance par divers procédés et ne sont donc pas nécessairement de même valeur morphologique. L'un de ces procédés consiste dans la dégénérescence d'une cellule centrale (ou « centro-acineuse ») d'un cordon hypophysaire et dans sa transformation en substance colloïde (Joris, Soyer) (fig. 468, B, *c.c.a.*). Certaines grandes vésicules ne sont peut-être pas sans connexion avec les vaisseaux sanguins (fig. 468, C, v^2.) ; car elles contiennent du sang pur ou mélangé à la matière colloïde.

On ne sait pas encore quelle relation existe, et s'il y en a une, entre la production de colloïde et la sécrétion des grains. Tandis que Stieda admit que

la colloïde est un dérivé des grains, Benda n'a trouvé aucun rapport entre ces deux produits. D'autre part, il pourrait y avoir, comme on le retrouvera plus loin, de grandes analogies entre la colloïde des grandes vésicules et la matière sanguine contenue dans les vaisseaux. Quant à la signification de la substance colloïde, Benda et Gemelli la considèrent comme un produit de dégénérescence; la plupart des auteurs et entre autres Guerrini, Thom en font un produit normal de l'activité hypophysaire. Ces deux opinions ne doivent pas être opposées l'une à l'autre; il faut dire que la matière colloïde est due à un processus normal de dégénérescence.

c) *Tissu conjonctif, vaisseaux et nerfs.* — Les travées glandulaires de l'hypophyse sont en rapport avec un riche réseau vasculaire sanguin. Les vaisseaux sont de forme très irrégulière ; mais ce serait peut-être trop préciser leurs caractères que de les ranger dans la catégorie précise des sinusoïdes (p. 90). Leur rapport avec les cordons glandulaires n'est pas immédiat ; les travées et les follicules de la glande sont séparés des vaisseaux sanguins par des espaces lymphatiques péri-trabéculaires et péri-folliculaires. D'après Thaon, il n'y a toutefois pas dans l'hypophyse de voies lymphatiques injectables.

Les vaisseaux sanguins sont accompagnés par des cloisons conjonctives qui les séparent aussi des cordons glandulaires et isolent ceux-ci les uns des autres. Chaque cordon est entouré par un feuillet conjonctif, qu'on ne peut cependant pas qualifier de membrane propre; des tractus conjonctifs paraissent en partie s'enfoncer dans l'épaisseur du cordon, entre les cellules glandulaires.

Rappelons que, d'après Soyer, les cloisons conjonctivales supportent des éléments mésenchymateux, différenciés en cellules glandulaires granuleuses, éosinophiles, sidérophiles, qui se joindront à ceux qui font déjà partie des travées glandulaires, et que d'après cet auteur tous les éléments glandulaires de l'hypophyse adulte ne sont que des cellules conjonctives épithélialisées.

Les nerfs se terminent sur les cellules glandulaires par des extrémités renflées en bouton (Gemelli).

2° Lobe cérébral de l'hypophyse. — Le lobe postérieur ou cérébral de l'hypophyse est formé, comme on l'a vu plus haut, par le prolongement infundibulaire ou infundibulum du cerveau intermédiaire.

Chez les Poissons et les Amphibiens, l'infundibulum devient, comme l'ont appris de nombreuses recherches (Edinger, B. Haller, Kupffer, etc.), un organe spécial, le « sac vasculaire » (*saccus vasculosus*) ou « glande infundibulaire « (*glandula infundibuli*). Ce nom indique assez qu'on lui a reconnu une signification glandulaire. Les recherches de Boeke et de Bochenek, en montrant dans cet organe l'existence de cellules épithéliales spéciales tapissant la lumière de l'infundibulum cérébral et surtout en révélant son extrême richesse en nerfs, ont amené ces auteurs à y voir un organe sensoriel particulier, détourné de son rôle primitif et devenu glandulaire. Retzius a voulu retrouver chez les Mammifères l'équivalent de la glande infundibulaire dans une formation qu'il appelle « éminence sacculaire » et qui est comprise entre le pédoncule de l'hypophyse et les corps mamillaires.

Chez les Vertébrés supérieurs, le lobe cérébral ou lobe postérieur de l'hypophyse demeure un organe nerveux plus ou moins rudimentaire, appendu par la tige pituitaire à l'infundibulum cérébral, c'est-à-dire à la région la plus déclive du plancher du ventricule moyen. La cavité que présentaient au début ce lobe cérébral ainsi que la tige pituitaire (fig. 465) disparaît habituellement ou ne persiste qu'à l'état de vestige. Elle est alors limitée par un épithélium cylindrique vibratile représentant un épendyme. Constituée chez l'embryon comme l'ébauche des autres parties du névraxe, la paroi du lobe cérébral n'évolue pas en tissu nerveux véritable, et le lobe cérébral représente un organe nerveux atrophique qu'on a comparé à un « fil terminal » antérieur. La paroi embryonnaire se transforme en effet en majeure partie en tissu névroglique. Parmi les cellules spéciales que le lobe cérébral contient chez l'homme adulte, il faut signaler des cellules pigmentaires qui passent peu à peu aux cellules éosinophiles du lobe glandulaire (Soyer).

Le lobe cérébral, bien qu'il ne soit qu'un organe nerveux imparfait, est cependant traversé par des fibres nerveuses et renferme peut-être des cellules nerveuses. Les fibres nerveuses qui le traversent peuvent être distinguées en fibres centrifuges et fibres centripètes (Gentès). Les premières, décrites par Berkeley, Cajal, Gemelli, proviennent des cellules pyramidales de l'infundibulum cérébral ; elles gagnent le lobe cérébral en se ramifiant et s'anastomosant, divergent en éventail et arrivent à la surface interne de ce lobe où elles forment un plexus si serré que les cellules épithéliales deviennent presque invisibles (Gemelli). Ces fibres représentent soit les axones des cellules cérébrales, soit des prolongements protoplasmatiques qui viennent s'épanouir, d'après Berkeley et Cajal, jusqu'entre les cellules épithéliales du manteau du lobe glandulaire. Ce sont ces prolongements protoplasmiques que Gentès considère comme des fibres centripètes, en donnant à l'influx qui les parcourt un sens opposé ; ces fibres naissent, d'après lui, dans le feuillet épithélial postérieur du lobe antérieur et aboutissent dans le cerveau à des cellules dont la situation est encore indéterminée. La présence de cellules nerveuses dans le lobe cérébral de l'hypophyse est discutée ; admise par Cajal, elle est niée par Gemelli et Gentès.

III. — Fonctionnement de la glande hypophysaire.

Il y aurait d'abord une question préjudicielle à résoudre : savoir si l'hypophyse donne naissance à un seul ou à plusieurs produits, deux au moins, une substance liquide et la matière colloïde ; si les grains et la colloïde sont ou non les deux états successifs d'un même produit. Mais cette question n'est pas résolue.

Thom a proposé de se représenter le mode de sécrétion (ou plutôt d'excrétion) de la même façon que pour le corps thyroïde. Les cellules chromophiles élaboreraient un produit granuleux, chromophile ; les grains sortiraient de la cellule sous forme dissoute et se mélangeraient à la substance non colorable produite par les cellules chromophobes. Ce mélange diffuse ensuite à travers la membrane propre des cordons épithéliaux ou des vésicules dans lesquelles il s'est provisoirement accumulé et il se répand dans les

espaces péritrabéculaires et périvésiculaires; ou bien il gagne directement ces espaces, grâce à la dégénération et à la disparition d'une cellule de la paro épithéliale (« cellule de couloir » de Soyer) (fig. 468, A, B, *c.c.*, *c.c.d.*) et de la membrane propre, établissant ainsi une libre communication entre la cavité folliculaire et l'espace lymphatique environnant. De là cette substance passe dans les vaisseaux sanguins. D'après Thaon, cependant, le produit est directement évacué dans ces vaisseaux, car les lymphatiques n'existent pas.

La matière colloïde, si elle n'est pas le seul produit de la glande hypophysaire, est du moins le plus caractéristique. Sa présence en divers endroits peut servir à jalonner l'activité de la glande, et peut-être même à indiquer le sens de cette activité. On trouve : une colloïde intrafolliculaire, le plus souvent très concentrée ; une colloïde intravésiculaire moins dense, amassée dans les grandes vésicules ; une colloïde très fluide, inter- ou périfolliculaire (Thom) ; il faut y ajouter une substance très analogue, sinon identique à la colloïde, répandue dans certains vaisseaux sanguins. Plusieurs auteurs (Rogowitsch, Pisenti et Viola, Caselli) ont du reste remarqué que la colloïde et le sang hypophysaires donnent les mêmes réactions ; ce qui fait supposer: ou bien que la colloïde a passé dans le sang, ou bien que les matériaux du sang hypophysaire ont servi directement à former la colloïde. De plus la présence de la substance colloïde dans les vaisseaux sanguins, la présence de sang à l'intérieur de vésicules épithéliales (fig. 468, *v* ².) sont significatives des mêmes phénomènes. Il faut enfin ajouter qu'une substance histologiquement semblable à la colloïde peut apparaître dans le lobe nerveux et se déverser dans sa cavité centrale et de là dans les ventricules cérébraux; ce lobe nerveux fonctionnerait donc comme une glande infundibulaire (Herring, Joris).

Le rôle physiologique de l'hypophyse est certainement important, mais encore indéterminé. Supposer à cet organe une fonction banale serait ne pas tenir compte d'un fait morphologique capital et constant dans toute la série des Vertébrés : la conjonction, pour former l'hypophyse, de deux ébauches, dont l'une cérébrale, et les connexions étroites chez l'adulte de la glande hypophysaire avec le cerveau. On est ainsi amené à penser que la glande ou bien déverse dans la cavité ventriculaire des substances utiles au cerveau (Herring) ou bien extrait de l'encéphale des déchets nuisibles (Soyer), ou que peut-être l'hypophyse fonctionne dans les deux sens. Quoi qu'il en soit, l'hypophyse est au plus haut degré une glande vasculaire sanguine ; car on voit le plus caractéristique de ses produits, la colloïde, se mélanger au sang, et ses vésicules colloïdes s'ouvrir dans le système des vaisseaux sanguins. L'hypophyse paraît être une glande vasculaire sanguine holocrine, dont l'incessante destruction introduit dans la circulation des matières spéciales, et qui doit se reconstruire à mesure qu'elle se détruit ainsi (Soyer).

CHAPITRE VIII

Glandes surrénales et organes paraganglionnaires.

Article premier. — DÉVELOPPEMENT ONTOGÉNIQUE ET PHYLOGÉNIQUE

I. — Développement ontogénique des glandes surrénales.

Les *glandes* ou *capsules surrénales*, celles des Mammifères particulièrement, doivent (d'après la plupart des auteurs) leur origine à deux ébauches de provenance et de nature bien différentes. L'une dérive de l'*épithélium mésodermique du cœlome*; l'autre est apparentée aux *ganglions nerveux du sympathique*. La première est un *organe épithélial surrénal*; la seconde est un *organe paraganglionnaire surrénal*.

L'ébauche épithéliale se forme chez les Vertébrés supérieurs aux dépens de l'épithélium du cœlome dans une région spéciale, dite « région » ou « zone surrénale », et voisine de la zone génitale. Cette région est comprise, sur une coupe transversale, entre la racine du mésentère et l'éminence génitale; dans le sens longitudinal, elle s'étend en avant jusqu'à l'extrémité crânienne de la glande génitale qu'elle dépasse. L'ébauche épithéliale surrénale apparaît peu de temps après le corps de Wolff et quelque peu avant l'époque où la glande génitale proémine dans le cœlome (1).

L'ébauche épithéliale provient de la prolifération des éléments de la zone surrénale. Cette prolifération se fait tantôt de façon diffuse, tantôt sous la forme de bourgeons épithéliaux distincts, qui offrent typiquement une disposition segmentaire, bien évidente chez les Vertébrés inférieurs. Les éléments issus ainsi de la zone surrénale se groupent en nodules épithéliaux au sein du mésenchyme, dans le voisinage immédiat de la veine interne du corps de Wolff et à proximité de la glande génitale et du rein primitif; les ébauches épithéliales n'ont d'ailleurs avec ces organes que des relations de contiguïté, et, contrairement à certains auteurs, n'en reçoivent aucun contingent cellulaire. Les nodules se fusionnent plus tard en un amas épithélial compact, lequel se transforme à son tour, grâce à la présence de nombreux vaisseaux, en une formation réticulée composée de

(1) Ces résultats généraux ont été obtenus par les recherches de Janosik, Mihalkowics, Valenti, Fusari, Inaba, H. Rabl, Aichel, Srindko, Brauer, Soulié, etc., chez les Amphibiens et les Vertébrés supérieurs.

cordons pleins anastomosés entre eux. L'ébauche épithéliale surrénale acquiert ainsi finalement une texture réticulée comparable à celle que nous connaissons à la glande thyroïde embryonnaire, aux glandules parathyroïdes, à l'hypophyse et en général aux glandes closes à sécrétion interne.

II. — Développement ontogénique des organes paraganglionnaires.

Il se forme le long des nerfs et au voisinage des ganglions du système sympathique de petits organes, bien distincts de ces ganglions par leur structure et par leurs aptitudes fonctionnelles ; ce sont les organes *paraganglionnaires* ou *paraganglions*, dont Kohn a montré la distribution très étendue. On admet, à la suite de cet auteur, que les cellules de l'ébauche encore indifférente du ganglion sympathique sont capables d'évoluer dans deux directions différentes. Les unes se différencient en cellules ganglionnaires nerveuses et forment un ganglion sympathique. Les autres, ou « cellules parasympathiques », évolueront en cellules glandulaires spéciales et constitueront un organe glandulaire du sympathique, un organe paraganglionnaire ou paraganglion. Ces cellules prendront, entre autres marques distinctives, la propriété de se colorer électivement par les réactifs chromiques: réaction qui leur a valu le nom de *cellules chromaffines* (Kohn), et aux organes paraganglionnaires celui d'*organes chromaffines* (ou encore ceux de cellules et de corps « phéochromes ») (Poll).

Des ébauches d'organes paraganglionnaires peuvent se produire en divers endroits et donner lieu à des organes distincts nommés par l'anatomie descriptive : tels sont le *paraganglion carotidien* (*glande carotidienne*), le *paraganglion coccygien* (*glande coccygienne*), le *paraganglion tympanique* et d'autres encore, disséminés le long du sympathique et de ses branches. Mais la plus importante formation paraganglionnaire de toutes est celle que l'on peut appeler *paraganglion surrénal*, parce qu'elle entre, chez les Vertébrés supérieurs, concurremment avec l'organe épithélial surrénal, dont nous venons de voir le développement, dans la constitution de l'organe surrénal définitif. On sait en effet depuis longtemps que la capsule surrénale des Vertébrés supérieurs est un organe complexe, formé de deux ébauches distinctes, dont l'une provient du sympathique (1). Cette dualité organique de la capsule surrénale chez les Vertébrés supérieurs, notamment chez les Mammifères, est généralement admise. Toutefois, Gottschau autrefois et récemment Roud ont soutenu que les deux ébauches de la surrénale sont toutes deux d'origine épithéliale.

III. — Formation de la glande surrénale chez les Mammifères et développement phylogénique des glandes surrénales chez les Vertébrés.

Chez les Mammifères les deux ébauches, épithéliale ou mésodermique d'une part, sympathique ou paraganglionnaire d'autre part, sont d'abord

(1) M. Braun, Balfour, Mitsukuri, Kohn, Wiesel, etc.

séparées, puisqu'elles proviennent de points tout différents de l'organisme embryonnaire. Puis l'ébauche paraganglionnaire vient s'accoler à la formation épithéliale. Dans un troisième temps du développement, les éléments parasympathiques envahissent l'organe épithélial, et on assiste à la pénétration réciproque et à l'enchevêtrement des deux organes. Plus tard, dans un quatrième stade, la région mixte où se sont mélangées les deux ébauches disparaîtra. et les deux parties constituantes de la glande surrénale se délimiteront plus nettement l'une de l'autre. Ce résultat sera dû à un double phénomène : d'une part à une prolifération incessante de la masse épithéliale, dirigée vers la masse paraganglionnaire, dont elle refoulera devant elle les éléments ; d'autre part, à la disparition des éléments épithéliaux de la région mixte, où ils sont étouffés par les cellules paraganglionnaires, qui formeront une masse centrale homogène et sans mélange. Vers le moment de la naissance, les deux organes primitifs seront répartis dans deux endroits différents de la capsule surrénale ; l'organe épithélial entourera l'organe parasympathique, il formera la *substance corticale* de la capsule surrénale définitive, dont le second constituera la *substance médullaire*.

Ainsi le développement ontogénique de la capsule surrénale des Mammifères se résume en quatre stades successifs : 1° stade de la séparation des deux rudiments, épithélial et paraganglionnaire ; 2° stade de l'accolement ; 3° stade de la pénétration et de l'enchevêtrement ; 4° stade de l'englobement total et définitif et de la transformation de l'un et l'autre rudiments en substances corticale et médullaire d'un même organe, la capsule surrénale. Il y a, comme l'a fait ressortir surtout Soulié, une concordance remarquable entre ce développement ontogénique et l'évolution phylogénique de la capsule surrénale dans la série des Vertébrés. Dans cette dernière, on peut distinguer les mêmes phases successives. Les deux rudiments surrénaux, épithélial et paraganglionnaire, demeurent séparés chez les Sélaciens et forment deux corps distincts : le « corps interrénal », d'origine épithéliale mésodermique ; le « corps suprarénal », représentant un paraganglion (Balfour, Kohn, Swale Vincent, E. Giacomini, Grynfellt, Poll, etc.). De même chez les Cyclostomes et les Ganoïdes, E. Giacomini a trouvé deux sortes d'organes glandulaires indépendants, qu'il assimile aux deux organes surrénaux des Sélaciens. C'est, chez les Sélaciens et les Cyclostomes, le stade phylogénique de l'indépendance, de la séparation des deux ébauches. Chez les Amphibiens Apodes et chez les Reptiles, les deux organes sont accolés pour former la capsule surrénale ; le paraganglion est situé à la face profonde de l'organe épithélial ; c'est le stade d'accolement dans l'évolution phylétique de la capsule surrénale. Déjà, chez les Amphibiens Anoures et surtout chez les Oiseaux, les deux organes sont mélangés ; chez les Oiseaux, la glande épithéliale est formée de cordons clairs; la glande paraganglionnaire est constituée par des travées de cellules chromaffines faisant suite aux cordons de la première. A ce stade de pénétration et d'enchevêtrement succède chez les Mammifères celui de l'englobement, qui termine la série évolutive, et que caractérise la répartition des deux organes en une zone de provenance épithéliale ou substance corticale, entourant une masse centrale d'origine parasympathique ou substance médullaire.

On peut comprendre, d'après ce développement, la composition histolo-

gique variable des *capsules surrénales accessoires*, qu'on trouve en des points de l'organisme plus ou moins éloignés de l'organe principal et dont Marchand, Dagonet, Chiari et d'autres ont fait l'étude. On peut aussi, avec Soulié, les ranger en trois catégories. Les unes sont constituées comme l'organe principal, par les deux substances corticale et médullaire ; ce sont celles qui peuvent s'être détachées de la capsule surrénale déjà complètement développée. D'autres ne sont formées que de substance corticale. D'autres consistent exclusivement en substance médullaire. Cette dernière catégorie ne doit pas seulement comprendre des fragments détachés de la substance médullaire de la capsule ou des îlots de substance médullaire qui n'ont pas pénétré dans la substance corticale ; on peut logiquement y faire rentrer tous les organes, rapprochés ou éloignés de la capsule surrénale, ne faisant pas partie de l'ébauche surrénale : tels l'organe parasympathique de Zuckerkandl, les corps disséminés le long du sympathique abdominal (Stilling) et en général tous les organes paraganglionnaires ou chromaffines.

Article 2. — GLANDE SURRÉNALE

I. — Histologie.

La coupe de la glande surrénale des Mammifères et spécialement de l'Homme, examinée à l'œil nu et à l'état frais, offre les deux substances corticale et médullaire que l'on vient de voir concourir à sa formation. La substance corticale, de consistance plus ferme, se déchirant cependant facilement dans le sens de l'épaisseur, présente une coloration blanc jaunâtre ou jaunâtre, qui devient brune dans son tiers interne. La substance médullaire, molle et friable, de couleur blanc rosé, est souvent détruite sur le cadavre et laisse à sa place un trou que remplit une bouillie brunâtre formée de sang et de débris de la substance corticale. Sur une coupe de l'organe fixé et coloré, les deux substances se distinguent aisément au faible grossissement (fig. 469 et 474). La substance corticale (*S.c.*) apparaît formée de travées qui affectent une disposition générale radiée, et que séparent des tractus vasculo-conjonctifs dérigés radiairement aussi. La substance médullaire (*S.m.*) habituellement plus colorée que la substance corticale, surtout si l'on a fait usage de liquides chromiques comme réactifs fixateurs, offre une constitution trabéculaire et même caverneuse, à cause de l'interposition d'un réseau vasculaire très développé entre les travées médullaires ; souvent même, le centre de la substance médullaire est occupé par une veine volumineuse.

1° Substance corticale. — **Structure générale.** — La *substance corticale* se compose de travées pleines ou cordons cellulaires, les « cylindres corticaux » de Kölliker, qui en coupe transversale figurent des îlots de cellules. Ces cordons sont composés de cellules glandulaires, les cellules corticales, dont la forme habituelle est polyédrique arrondie ; celles des parties péri-

phériques de la substance corticale sont plus petites, souvent comprimées les unes contre les autres et de forme allongée, cylindrique.

La coupe transversale de ces cordons offre le plus souvent plusieurs cellules ; ce n'est que dans la zone externe de la substance corticale que les cellules sont disposées en rangées simples. Les cordons corticaux sont contenus dans des loges formées par des tractus conjonctivo-vasculaires ;

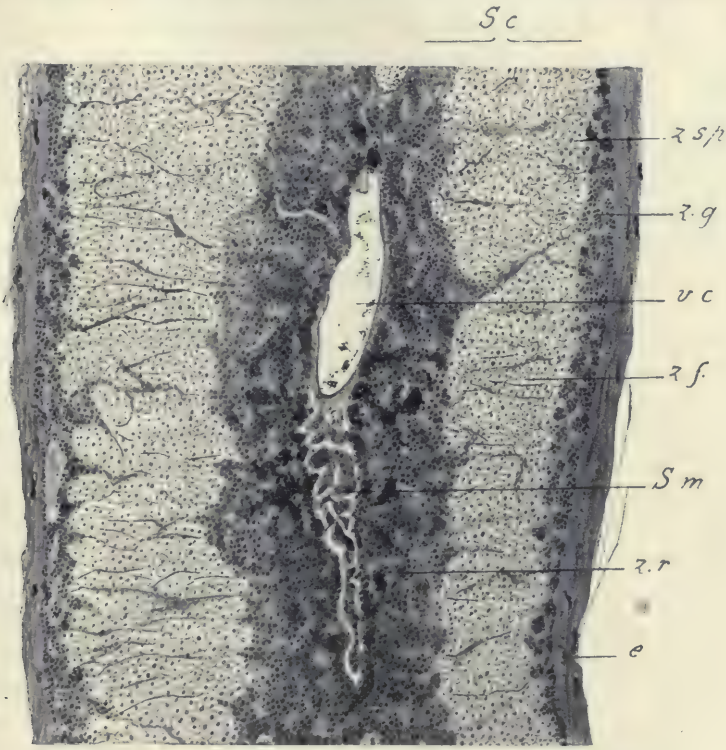

Fig. 469. — *Coupe d'ensemble de la capsule surrénale de l'Homme.*

Sc, substance corticale. — *zg*, zone glomérulaire. — *zsp*, zone spongieuse. — *zf*, zone fasciculée. — *zr*, zone réticulée. — *Sm*, substance médullaire. — *vc*, veine centrale. — *e*, enveloppe conjonctive. × 50.

aucune membrane propre ne les entoure, de sorte que les cellules sont en relation directe avec les vaisseaux sanguins et le tissu conjonctif.

B **Zones de la substance corticale et évolution des cellules.** — Examinée dans son ensemble, la substance corticale (fig. 469, *S.c.*) offre de dehors en dedans plusieurs zones ; elles sont dues non pas à des différences dans la structure fondamentale, qui demeure toujours la même, c'est-à-dire trabéculaire, mais à un arrangement différent des travées elles-mêmes (Arnold, Gottschau). On a admis l'existence des zones successives suivantes. A la périphérie, une première couche, dite *zone glomérulaire* (*z.g.*), apparaît formée par des espèces d'îlots arrondis ou glomérules. Dans la couche suivante, ou *zone fasciculée* (*z.f.*) les travées épithéliales ont une direction nettement et régulièrement radiée, et figurent des fascicules (Guieysse) disposés

normalement à la surface de l'organe ; on a distingué sous le nom de *zone spongieuse* (*z.sp.*) la région superficielle de cette zone fasciculée. La couche la plus profonde de la substance corticale, dite *zone réticulée* (*z.r.*), se caractérise par l'agencement irrégulier des travées épithéliales, orientées dans toutes les directions, et offrant l'aspect d'un réseau. Ces diverses zones ne sont pas aussi distinctes chez l'Homme que chez d'autres Mammifères.

La distinction de ces zones n'a pas qu'une valeur topographique. Elles contiennent des cellules glandulaires, qui, dans chaque zone, correspondent à une étape différente de l'évolution de la cellule corticale surrénale, ainsi que Gottschau l'a le premier indiqué. La *zone glomérulaire* paraît en effet avoir la valeur d'une couche germinative ; c'est en elle (et dans la portion voisine de la couche fasciculée) que se forment les jeunes cellules glandulaires, ainsi que l'attestent les noyaux très serrés et surtout la présence de figures de division directe et de division indirecte (Canalis, Soulié, Nicolas et Bonnamour, Labsin). Pour Bernard et Bigart, la zone proliférative et indifférente serait située plus profondément, dans les parties moyennes de la substance corticale. A partir de leur lieu d'origine les cellules jeunes suivent une évolution qu'on a comprise de diverses façons.

On a longtemps admis classiquement la suivante. Les cellules néoformées dans la zone superficielle atteignent leur état adulte dans les couches suivantes (zones spongieuse et fasciculée) ; elles jouissent alors de leur plus grande activité sécrétrice, qui se manifeste par l'élaboration de matières grasses ; ces couches sont l'assise « fonctionnelle » de la substance corticale. Dans la zone réticulée, les cellules vieillissent, dégénèrent, se chargent de pigment ; finalement elles se détruisent et tombent dans les sinus vasculaires de la substance médullaire ; c'est la zone dite « consomptive ». On assiste donc, en parcourant la substance corticale de la surface à la profondeur, aux étapes successives d'une évolution cellulaire qui, commencée dans la zone germinative ou glomérulaire, se termine dans la zone réticulée ou consomptive, en passant par une large couche représentant une longue étape (Gottschau).

On pourrait comparer cette évolution ou plutôt cette involution à celle des cellules de l'épiderme, avec cette différence que l'assise germinative est ici superficielle. La raison de cette différence est que la couche glomérulaire occupe la situation de l'épithélium coelomique, duquel est partie la prolifération cellulaire, première ébauche de l'organe épithélial surrénal, de la substance corticale.

Certains auteurs, dont Gottschau, ont cru que l'involution des cellules corticales ne s'arrêtait pas à la limite interne de la corticale et que les cellules de la substance médullaire en étaient le dernier terme ; et Fuhrmann dit avoir trouvé, aux confins des deux substances, des cellules qui témoignent de la transformation des cellules corticales en cellules médullaires.

On doit donc accepter avec la plupart des auteurs (Mulon, Ciaccio, da Costa et d'autres) l'idée d'une évolution ou involution des éléments glandulaires s'effectuant à travers toute l'épaisseur de la substance corticale ; mais il faut apporter à cette idée quelques correctifs importants. On ne peut dire d'abord que la transformation pigmentaire des cellules dans les assises

profondes de la corticale est une dégénérescence, que par conséquent les cellules subissent une involution fatale ; la pigmentation des éléments corticaux doit être considérée comme un processus actif, au même titre que la transformation graisseuse, qui est l'autre mode d'activité sécrétoire de ces éléments. En second lieu, si l'on place, avec Bernard et Bigart la zone indifférente et germinative dans les régions moyennes de la corticale, il faut admettre, et ces auteurs admettent en effet, à partir de cette zone une double évolution : de dehors en dedans en cellules pigmentées de la couche réticulée; de dedans en dehors en cellules graisseuses des couches spongieuse et fasciculée.

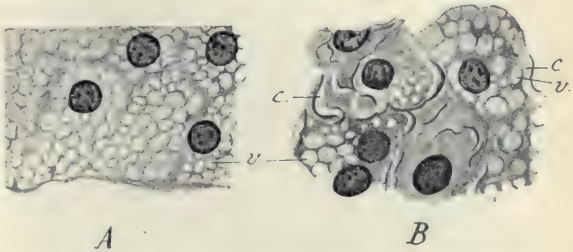

Fig 470. — *Cellules de la substance corticale de la capsule surrénale chez un Cobaye.*

A et B. Deux points différents de la zone fasciculée de la substance corticale, offrant deux états différents des cellules. En A, cellules à cytoplasme complètement vacuolaire ; *v*, vacuoles. En B, vacuoles *v*, et canalicules du suc *c*. Les canalicules du suc tantôt sont indépendants des vacuoles, tantôt s'ouvrent dans celles-ci. × 750.

C. **Caractères des cellules et produits de sécrétion.** — Les cellules de la région fonctionnelle sont des éléments polyédriques ; le corps cellulaire se présente sous deux états différents, selon les réactifs employés et suivant la phase fonctionnelle où ils se trouvent. Tantôt (fig. 470) le cytoplasme est vasculaire, spongieux ; d'où le nom de « spongiocytes » donné aux cellules de la corticale surrénale ; tantôt (fig. 470), il apparaît bourré d'enclaves. L'état spongieux s'observe quand la cellule est vidée de ses produits de sécrétion, ou quand ces produits, la graisse notamment, ont été dissous par les réactifs.

On a décrit dans les cellules corticales diverses formations. Ce sont des « corps sidérophiles » filamenteux et granuleux (Guieysse), des formations ergastoplasmiques filamenteuses (Guieysse, Bonnamour, Da Costa). Ciaccio et Da Costa signalent dans certaines cellules, à l'un des pôles de l'élément, un groupe de corps sidérophiles d'aspect très particulier, représentant une sorte de prézymogène; ce seraient là des spongiocytes au premier stade du cycle sécrétoire. Il existe aussi des canalicules intra-cellulaires ou canalicules du suc (Holmgren) (fig. 470).

Quand on traite par la méthode d'Altmann des cellules de la substance corticale, on met en évidence des granula (fig. 471, *gr.*), qui, ici comme ailleurs, peuvent être regardés comme la forme originelle et banale prise par les produits de sécrétion de la cellule surrénale.

Ces produits sont des graisses (lécithines), diverses substances mal définies, et le pigment.

La graisse (fig. 471, *g.*), étudiée par Hultgren et Andersson, Guieysse, Mulon, Bernard et Bigart, Bonnamour et Policard, est une graisse phosphorée, une lécithine, offrant (Mulon) à la lumière polarisée le phénomène de la croix. C'est une « graisse labile », que sa destructibilité et sa solubilité

très grandes distinguent de la « graisse indélébile » formée par les graisses neutres ordinaires. D'après les recherches de Mulon, la graisse de la substance corticale est dans les cellules à l'état d'imprégnation; c'est un acide gras de la série $C^4H^2O^2n$, ne réduisant pas l'acide osmique; cet acide n'est pas libre, mais mélangé avec un corps sidérophile et réducteur de l'acide osmique, que l'auteur suppose être l'adrénaline (voir plus loin p. 1001). Selon Bernard et Bigart le processus de transformation d'une cellule indifférente en cellule graisseuse se passe ainsi. La cellule se charge d'abord dans sa couche périphérique de graisse indélébile, qui se transforme ensuite en graisse labile. Celle-ci finit par envahir l'élément entier, qui se transforme en un spongiocyte dont les mailles sont remplies par des gouttes de graisse phosphorée.

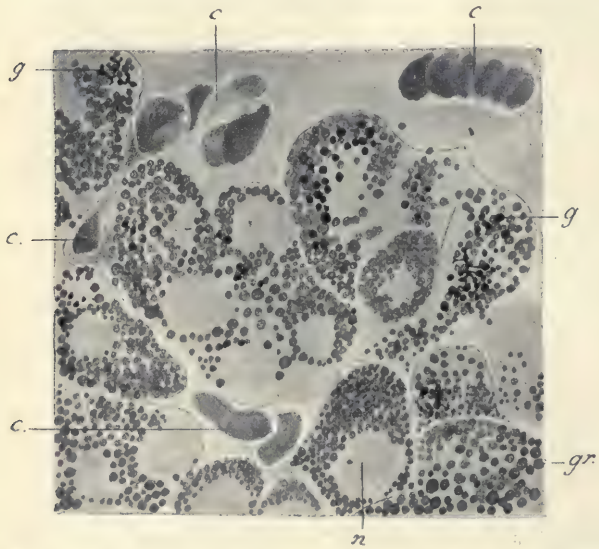

Fig. 171. — *Fragment de la substance corticale d'une capsule surrénale chez la Marmotte, avec granula d'Altmann et graisse.*

n, noyaux des cellules, sous forme de taches claires arrondies, ovalaires, sans granules. — *gr*, granula d'Altmann (colorés en rouge dans la préparation, figurés ici en gris). — *g*, graisse noircie par l'acide osmique, se présentant soit sous forme de globules à la place et au lieu des granula, soit sous forme de réseau au niveau de la substance intergranulaire. — *c*,*c*, capillaires avec globules sanguins. × 750.

Chacun de ces temps de l'évolution glandulaire s'accomplit chez le Cobaye dans une assise cellulaire distincte, en procédant de la couche indifférente vers la surface de l'organe. Le noyau lui-même peut contenir des enclaves graisseuses : fait digne de remarque si l'on rapproche la nature phosphorée de la graisse surrénale et la présence de phosphore dans tout noyau (Mulon).

Un autre produit constant est une « substance oxyphile », étudiée par C. Ciaccio, qui l'a trouvée formée de grains réfringents, insolubles dans l'alcool, l'éther et le chloroforme, réduisant sensiblement l'acide osmique, colorable par les couleurs acides d'aniline, et paraissant être d'origine nucléaire.

Le pigment est habituellement localisé à la zone interne (réticulée) de la substance corticale. Il a été considéré par la plupart des observateurs (Stilling, Sw. Vincent, Guieysse, Mulon, Hultgren et Andersson, Ciaccio) comme le terme de la transformation des grains de sécrétion. Ciaccio précise le processus; il voit les granules de la cellule, d'abord analogues à ceux d'une glande quelconque, devenir plus gros et moins colorables, et subir une transformation chimique qui les rend d'abord osmiophiles, semblables à des

gouttes de graisse, et qui les conduit finalement à l'état de pigment. On a vu que, pour Bernard et Bigart au contraire, le pigment est le terme d'une évolution particulière, parallèle à la transformation graisseuse des cellules. Le pigment est d'autant plus abondant qu'on examine des cellules plus rapprochées du centre. La fabrication pigmentaire, très active à partir de la vingtième année, est nulle chez l'enfant (Maas). Ce pigment se présente sous la forme de granulations jaunes ou brunes, dont les plus grosses ont pour substratum des gouttes graisseuses.

En résumé, l'activité des cellules corticales de la capsule surrénale aboutit essentiellement à la production de deux sortes de substances, les *lécithines* et les *pigments*.

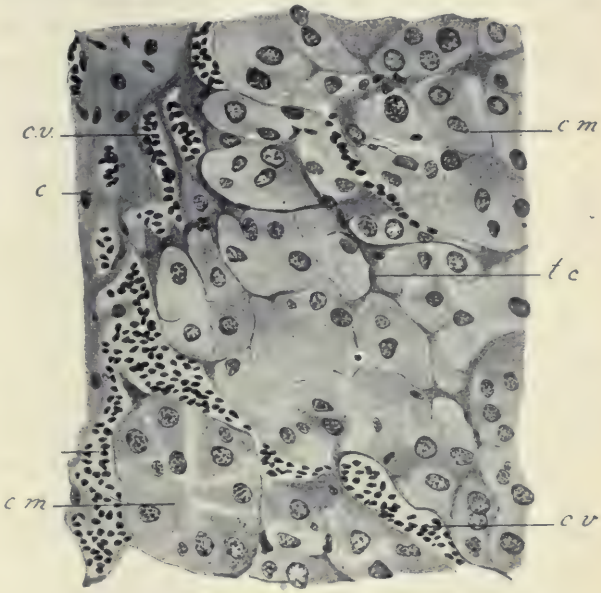

Fig. 472. — *Substance médullaire de la capsule surrénale de la Souris.*

cm, cordons épithéliaux de la substance médullaire. — *cv*, capillaires (sinus) veineux de la substance médullaire. — *tc*, tractus conjonctifs qui séparent les cordons épithéliaux. — *c*, bande conjonctive plus importante, à la limite de la substance corticale et de la substance médullaire. × 250.

2° Substance médullaire. — A. **Structure générale.** — La substance médullaire est formée de cordons anastomosés formés par des cellules spécifiques, d'aspect épithélioïde (fig. 472, *c. m.*). Ces éléments sont habituellement disposés en travées pleines unies en un réseau ; mais ils forment aussi des îlots arrondis ; chez le Cheval, ces travées peuvent se souder en anneaux complets entourant des vaisseaux veineux (v. Ebner). Les cordons sont séparés les uns des autres par des tractus conjonctifs (*t.c.*) et surtout par de larges capillaires ou sinus veineux (*c.v.*), avec lesquels ils sont directement en rapport.

Tantôt la substance médullaire est nettement séparée de la substance corticale (Chien); plus souvent, par exemple chez l'Homme, le Cobaye, il existe entre les deux substances des transitions insensibles, et il devient difficile de délimiter la zone réticulée corticale d'avec le tissu médullaire. Les cellules profondes de la zone réticulée offrent déjà certains attributs des cellules médullaires, et ont donné à plusieurs auteurs la réaction qui va nous servir bientôt à caractériser celle-ci. On verra, d'autre part, plus loin que des cellules à type franchement médullaire peuvent s'égarer dans la substance corticale; inversement, la substance médullaire peut contenir des îlots de corticale, reconnaissables à leur teinte jaunâtre et à d'autres caractères.

Ces diverses constatations ont fait naître l'idée que la substance corticale et la substance médullaire n'étaient pas d'origine et de nature distinctes et n'étaient que deux aspects différents d'un même tissu. On a vu plus haut que Gottschau et Fuhrmann ont été amenés à considérer les cellules médullaires comme le dernier terme d'une involution subie par les cellules corticales; d'une façon inverse, Minervini s'est représenté les cellules médullaires comme de jeunes éléments corticaux. La conception unitaire de la capsule surrénale perd cependant presque tout crédit, en face des résultats de l'embryologie et de l'anatomie comparée, qui établissent de façon si solide la distinction génétique et zoologique des deux substances de la surrénale.

B. **Caractères des cellules et produit de sécrétion (substance chromaffine).** — Les cellules médullaires ont une forme généralement polyédrique; celles qui contournent un vaisseau sanguin deviennent cylindriques et se placent perpendiculairement à la lumière vasculaire. Ces cellules sont caractérisées par la coloration brune que leur communiquent les solutions chromiques, c'est-à-dire par leur *réaction chromaffine*, connue depuis Henle, et sur laquelle S. Mayer, puis surtout Stilling et Kohn ont insisté; aussi ces cellules rentrent-elles dans la grande catégorie, créée par Kohn, des éléments chromaffines. Comme Ciaccio, Grynfellt, Mulon l'ont montré pour les cellules du corps suprarénal des Sélaciens et dans les cellules chromaffines de la médullaire des Vertébrés supérieurs, la coloration se localise à des grains chromaffines, dont le corps cellulaire est bourré; d'après Minervini cependant, le noyau et les vacuoles graisseuses de la cellule brunissent aussi. Après le départ des granulations chromaffines, le cytoplasme prend une constitution vacuolaire.

La matière chromaffine peut être caractérisée au microscope par plusieurs réactions dont on connaissait déjà auparavant l'effet macroscopique sur la substance médullaire de la capsule surrénale. C'est d'abord la réaction de Vulpian par le perchlorure de fer et l'ammoniaque, qui donne à la substance médullaire et aux grains chromaffines une coloration bleu-verdâtre ou brun-violacé. D'après Ciaccio, la réaction ferrique n'est pas due à la substance chromaffine mais à une « substance sidéraffine », qui se distingue de cette dernière par plusieurs caractères. Elle serait un produit de transformation de la matière chromaffine; la chromaffine et la sidéraffine seraient respectivement comparables à un zymogène et à un enzyme parfait ou zymine; seule en effet la sidéraffine persiste quelque temps après la mort, tandis que la chromaffine a disparu; seule aussi elle forme le produit définitif qu'on retrouve dans les vaisseaux sanguins. Une autre réaction de la matière chromaffine est la coloration rose qu'elle prend et qui vire bientôt au noir par l'emploi de l'acide osmique; on peut voir aussi cette coloration se localiser aux grains chromaffines (Grynfeltt, Mulon). On peut citer aussi la réaction de Laignel-Lavastine, qui, utilisant la méthode employée par Cajal pour la démonstration des neurofibrilles, colore par l'argent réduit les grains chromaffines en noir. La réaction chromaffine elle-même est enfin de toutes la plus importante et la plus caractéristique.

Cette réaction chromaffine est, d'après Minervini, plus ou moins nette selon l'âge du sujet, et dans la série animale selon l'espèce; à peine marquée chez

le fœtus humain, elle ne devient manifeste que chez l'adulte. La réaction chromaffine est localisée aux granules des cellules médullaires (Hultgren et Andersson, Ciaccio, Wiesel, Grynfellt, Mulon, Stoerk).

Le principe actif sécrété par la capsule surrénale et spécialement par la substance médullaire, découvert par Takamine et nommé *adrénaline*, présente *in vitro* les mêmes réactions que la matière chromaffine. Il s'en suit qu'on peut identifier l'adrénaline avec la substance qui forme les granulations des cellules chromaffines de la capsule surrénale (Mulon). On vient de voir que Ciaccio, en outre de la matière chromaffine, a distingué une substance sidéraffine; la première serait un zymogène, une matière adrénalinogène; la seconde serait la zymine, la véritable adrénaline. Selon le même histologiste, les grains chromaffines ont une réaction nettement basophile et se distinguent par là d'un autre produit de sécrétion oxyphile, qui se présente sous la forme de corps volumineux, de la taille d'un globule rouge sanguin et analogues aux « corpuscules de Russel ». Quelques auteurs enfin, tels que Sw. Vincent, font mention de l'existence de pigment dans les cellules médullaires.

On a admis (Führmann, Dor, Abelous, Soulié et Toujan, Mulon) que la substance corticale, et particulièrement sa zone interne, contient aussi de l'adrénaline. La présence d'adrénaline dans la substance corticale a été expliquée de diverses façons. Elle peut être due à des cellules erratiques de la substance médullaire; elles se trouvent dans la capsule conjonctive qui enveloppe l'organe et sont en outre disséminées dans les diverses régions de la corticale (Ciaccio). De plus, d'après le même auteur, l'adrénaline de la substance corticale peut y être apportée de la substance médullaire par l'intermédiaire des vaisseaux.

Les très intéressants rapports que les cellules médullaires contractent avec les vaisseaux sanguins seront examinés dans le paragraphe suivant.

3° Tissu conjonctif, vaisseaux et nerfs. — A. **Tissu conjonctif.** — La capsule surrénale est entourée d'une capsule fibreuse qui se prolonge sous forme de cloisons dans l'intérieur de l'organe. Les cloisons principales ou travées de premier ordre pénètrent jusque dans la partie centrale de l'organe et se jettent sur le tissu conjonctif qui entoure les gros vaisseaux et les ganglions nerveux de la substance médullaire; elles divisent ainsi la capsule surrénale en lobules de configuration générale cunéiforme.

De ces cloisons principales partent des travées de second ordre, qui se dirigent radialement dans l'épaisseur de la substance corticale et n'arrivent que très amincies dans la substance médullaire; ces travées de second ordre forment la charpente intime de l'organe et séparent les travées glandulaires les unes des autres. La capsule d'enveloppe et les travées fibreuses principales qui en dépendent sont riches en fibres musculaires lisses, chez les grands Mammifères notamment. Les fibres élastiques sont aussi très développées, surtout dans la substance médullaire; sur les préparations colorées spécialement (orcéine) pour la démonstration de la substance élastique, elles forment des réseaux, qui dessinent la forme générale des loges où sont contenus les cordons épithéliaux (v. Ebner, Minervini). Les travées les plus délicates sont réduites aux fibres conjonctives; elles entourent directement les cordons épithéliaux de la substance corticale et de la substance

médullaire, entre les cellules desquelles elles peuvent envoyer de fins prolongements ; le tissu conjonctif ne paraît pas se condenser à la surface des cordons épithéliaux en une membrane propre comparable à celle des autres glandes (Kölliker).

B. **Vaisseaux**. — *a*) *Vaisseaux sanguins*. — Les vaisseaux de la capsule surrénale sont abondants et forment un réseau sanguin très développé, qui contient dans ses mailles les travées cellulaires de la substance corticale et de la substance médullaire. Cette abondante vascularisation, que Fusari a déjà comparée à celle du foie, détermine dans la glande surrénale un état ordinaire de pléthore sanguine (Pettit) nécessaire à la fonction de cet organe.

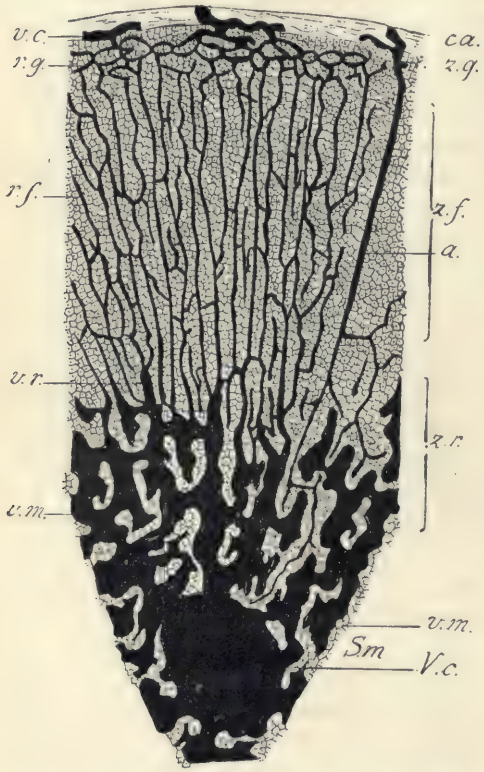

Fig. 473. — *Secteur d'une coupe transversale de capsule surrénale de Cobaye (vaisseaux injectés).*

ca, capsule fibreuse. — *zg*, zone glomérulaire. — *zf*, zone fasciculée. — *zr*, zone réticulée. — *Sm*, substance médullaire. — *vc*, vaisseaux de la capsule. — *rg*, réseau glomérulaire. - *rf*, réseau de la zone fasciculée. — *vr*, vaisseaux de la zone réticulée. — *vm*, vaisseaux de la substance médullaire. — *a*, artère afférente — *Vc*, veine centrale. Demi-schématique Emprunté à Vialleton.

Les artères se distribuent les unes à la substance corticale, les autres à la substance médullaire. Les premières (fig. 473, *v.c.*, *a.*) accompagent les travées conjonctives principales, avec les veines et les nerfs. Elles fournissent, le long de leur trajet et déjà dans la capsule d'enveloppe, des branches qui sont directement des capillaires artériels à paroi simplement endothéliale (v. Ebner). Ces capillaires, qui ont en réalité le type sinusoïde (S. Minot), affectent dans la zone fasciculée une direction générale radiée, et forment à la limite de la zone réticulée un réseau serré dont la configuration épouse celle du réseau épithélial ; ils deviennent de plus en plus larges en se rapprochant du centre de l'organe (fig. 473). Les réseaux capillaires des couches superficielles se jettent dans les veines de la capsule d'enveloppe ; ceux de la partie moyenne sont tributaires de veines satellites des artères; ceux de la zone réticulée débouchent dans les veines de la substance médullaire. D'après cette description, l'irrigation de la substance corticale est surtout artérielle, contrairement à celle de la substance médullaire, qui est principalement veineuse.

Les artères de la substance médullaire lui arrivent soit directement, soit de celles qui ont parcouru les cloisons de la corticale. Elles se ramifient

en capillaires desquels naît un système plexiforme très développé de larges sinus veineux (fig. 473, *v.m.*). Ces sinus, dont les mailles contiennent les travées épithéliales médullaires, donnent à la substance médullaire une texture spongieuse. Les sinus veineux confluent en troncs veineux, qui se réunissent souvent dans l'intérieur même de l'organe en une veine centrale, la veine principale ou grande veine surrénale (V.*c.*). Celle-ci, sur une coupe de l'organe, occupe une situation centrale ; vers elle convergent les troncs veineux qui s'y ouvrent et aussi les cordons épithéliaux médullaires : elle ressemble, ainsi entourée, à la veine sus-hépatique dans le lobule du foie. La paroi des sinus veineux et des troncs est riche en fibres élastiques ; celle des troncs veineux contient en outre des tractus longitudinaux de fibres musculaires lisses.

Les cordons épithéliaux de la substance corticale et de la substance médullaire sont en rapport direct avec les réseaux vasculaires sanguins. Souvent, comme on le voit notamment dans la substance médullaire, mais aussi dans la corticale, les éléments épithéliaux se disposent radiairement autour d'une lumière qu'on pourrait prendre pour celle d'un acinus glandulaire et qui n'est autre en réalité qu'un vaisseau sanguin (v. Ebner, Carlier, Félicine).

Fig. 474. — *Coupe totale de la capsule surrénale de la Souris.*

sc, substance corticale. — *sm*, substance médullaire. — *sv*, sinus veineux de la substance médullaire. × 50.

Mais les cellules corticales et médullaires ont avec les vaisseaux des relations bien plus intimes encore, que Carlier, C. Ciaccio, et surtout L. Félicine ont précisées. C. Ciaccio a observé dans la substance corticale des canalicules de sécrétion intracellulaires, qui forment dans tout le corps cellulaire un réseau serré de fins conduits, et qui débouchent dans les capillaires sanguins ; ces canalicules représenteraient, dans cette glande à sécrétion interne qu'est la capsule surrénale, les conduits d'origine du système excréteur, qui est ici le système vasculaire sanguin. L. Félicine, en injectant de l'encre de Chine dans le système artériel, a vu cette matière se déposer entre les cellules épithéliales corticales et même dans leur intérieur, en imprégnant les parois de fins canalicules intercellulaires et même intracellulaires, qui communiquent avec les vaisseaux artériels, à partir desquels ils ont pu être partiellement injectés. Pour la substance médullaire, Félicine a montré que les sinus veineux envoient des prolongements creux qui pénètrent çà et là dans les travées épithéliales et qui communiquent avec des lacunes creusées dans l'axe de celles-ci. De plus, d'après le même auteur, les capillaires de la substance corticale et les sinus de la substance médullaire n'auraient pas une paroi endothéliale continue ; mais

l'endothélium y faisant défaut en certains endroits, les cellules glandulaires seraient directement baignées par le sang. Ces vaisseaux ont en effet le caractère imparfait de canaux sinusoïdes.

b) Vaisseaux lymphatiques. — Il existe un réseau lymphatique superficiel sous-capsulaire (Sappey, Stilling); la substance médullaire contient d'autre part un riche réseau lymphatique profond, surtout développé autour des canaux veineux (Stilling); des vaisseaux lymphatiques parcourent les cloisons fibreuses de la substance corticale et unissent ces deux réseaux.

Outre ces voies lymphatiques canaliculées, à paroi endothéliale, Minervini a décrit des espaces lacunaires lymphatiques entourant les cordons épithéliaux, de telle sorte que le produit des cellules épithéliales doit traverser ces espaces avant de parvenir dans les vaisseaux sanguins.

C. **Nerfs.** — Les nerfs, constitués principalement par des fibres sans myéline, sont très nombreux. Ils émanent du ganglion semi-lunaire et du plexus rénal; ils pénètrent avec les artères dans la substance corticale et s'enfoncent pour la plupart jusque dans la substance médullaire.

D'après Fusari, Kölliker, Dogiel, les nerfs forment déjà dans la capsule fibreuse un réseau, duquel se détachent des filets radiés, qui accompagnent les vaisseaux sanguins et forment entre eux et les cordons épithéliaux de la corticale des plexus à mailles allongées. De fins rameaux s'en détachent, qui se terminent soit sur la paroi des vaisseaux, soit surtout à la surface des travées épithéliales des zones glomérulaire et fasciculée, sans pénétrer toutefois entre les cellules elles-mêmes. La disposition est la même dans la zone réticulée, où les nerfs sont beaucoup plus abondants.

La substance médullaire est plus richement innervée encore, à tel point que chaque cellule est pour ainsi dire comprise dans une maille nerveuse. Les nerfs de la médullaire forment un plexus grossier d'où se détachent des rameaux qui se mettent en rapport avec les vaisseaux sanguins d'une part, avec les travées épithéliales d'autre part. Les rameaux épithéliaux pénètrent dans les travées, dont ils entourent les cellules de leurs filets ultimes (Dogiel), se comportant en cela comme les nerfs des glandes ordinaires. Ils se terminent par des appareils nerveux que Fusari et Dogiel ont décrits. Les terminaisons de Fusari sont des espèces de glomérules, formés par des fibres entrelacées et anastomosées qui présentent des épaississements triangulaires ou étoilés; dans les mailles de ces glomérules terminaux se trouvent les cellules épithéliales médullaires, que Fusari avait prises à tort pour des cellules nerveuses, si bien qu'il avait été amené à conclure à la nature nerveuse de la substance médullaire tout entière. Quant aux terminaisons de Dogiel, ce sont des espèces de corbeilles nerveuses placées entre les cellules épithéliales, émettant de petits prolongements qui s'appliquent contre celles-ci.

Il existe, outre les nerfs, de nombreuses cellules ganglionnaires, du type sympathique, dont d'anciens auteurs, tels que Holm, connaissaient déjà la répartition. Ces éléments ganglionnaires sont surtout abondants dans la substance médullaire; mais quelques espèces en ont aussi dans la substance

corticale. Ces cellules sont les unes isolées, les autres réunies en ganglions microscopiques ou même atteignant o mm. 3, chez l'Homme et le Cheval (Kölliker). De ces cellules, les unes sont situées dans les troncs nerveux mêmes, les autres sont libres au milieu des éléments de la substance médullaire. De forme multipolaire, ces cellules sont de deux sortes : les unes petites, les autres grandes; les dendrites des premières entourent le corps cellulaire des secondes d'une sorte de panier péricellulaire (v. Ebner) ; les cylindres d'axe se joignent aux fibres des troncs nerveux.

II. — Fonctionnement de la glande surrénale.

Il ressort des dispositions morphologiques, de l'absence de canaux excréteurs, des rapports intimes que les éléments épithéliaux contractent avec les vaisseaux sanguins, et il est établi aussi par les recherches expérimentales et les faits cliniques, que la capsule surrénale fonctionne comme une glande à sécrétion interne, dont le rôle, sans doute double, consiste d'une part à retirer du sang certains principes nuisibles, d'autre part à lui fournir certaines substances utiles. Les vaisseaux sanguins sont probablement la seule voie utilisée pour ces échanges; contrairement à ce qui paraît être le cas pour le corps thyroïde, on admet généralement (sauf Pettit, Minervini) que les vaisseaux lymphatiques ne font pas partie de cette voie.

Quant au mécanisme de l'excrétion cellulaire dans la substance médullaire et dans la substance corticale, voici quelques données.

Pour la substance médullaire, Cybulski, Biedel, Wiesel avaient montré que le principe actif se trouve dans le sang veineux. Plusieurs auteurs, recherchant morphologiquement ce principe dans les veines de la médullaire, ont cru y retrouver le produit chromaffine des cellules glandulaires, soit sous forme de granules (Pfaundler, Biedel, Hultgren et Andersson, Carlier, Da Costa), soit à l'état de masses brunes chromaffines, d'aspect colloïdal, muciformes (Manasse, Stoerk et Haberer). Pour Ciaccio, ce ne serait pas la substance chromaffine elle-même, mais son dérivé sidéraffine qui passerait dans les vaisseaux. Quant au processus d'excrétion, Hultgren et Andersson, Manasse ont cru que le produit était évacué directement dans les vaisseaux sanguins, à travers la paroi endothéliale ou en l'absence de toute paroi vasculaire. Mais Stoerk, qui croit à l'existence d'une paroi toujours intacte, n'admet pas cette évacuation directe et en nature.

Pour la substance corticale, le produit sécrété serait éliminé, selon Ciaccio, dans les vaisseaux sanguins par l'intermédiaire des canalicules intracellulaires signalés par cet auteur. Félicine se fait une autre idée du fonctionnement des cellules corticales ; ayant pu injecter des canalicules intercellulaires et intracellulaires à partir des vaisseaux artériels et par conséquent sous une haute pression, elle pense que ce ne sont pas les cellules glandulaires qui déversent dans ces canalicules d'abord puis dans les vaisseaux sanguins la substance sécrétée par elles, mais qu'au contraire du sang artériel pénètre par ces canalicules dans l'intérieur des cellules, qui ont pour rôle de le purifier, d'en extraire certains principes.

La constitution distincte de la glande surrénale par deux organes d'ori-

gine et de nature différentes n'autorise pas à en demeurer à l'étude physiologique globale de la glande tout entière. Elle invite à rechercher quelles sont les activités physiologiques distinctes des deux parties de l'organe.

La substance médullaire fournit la matière chromaffine, laquelle elle-même contient l'adrénaline de Takamine. C'est à l'adrénaline qu'il faut attribuer l'action hypertensive de l'extrait de capsule surrénale, c'est-à-dire la propriété d'élever la pression sanguine, en agissant sur la musculature des petits vaisseaux et déterminant une vaso-constriction (Oliver and Schafer, Cybulski, Salvioli, Livon).

La production de la substance corticale se résume en deux substances principales : les lécithines et le pigment. Les lécithines sont sans doute le substratum de poisons éliminés par la glande. La fonction antitoxique de la corticale paraît bien établie ; elle produit une substance qui neutralise ou détruit les poisons curarisants qui proviennent des déchets du travail musculaire (Abelous et Langlois) ; chez les animaux tués par surmenage, on observe l'épuisement complet de la couche spongieuse (Bardier et Bonne). Quant au pigment, il résulterait de l'action de la tyrosinase sur la tyrosine ; la capsule surrénale serait le lieu de transformation de la tyrosine de l'organisme (Gessard).

Article 3. — ORGANES PARAGANGLIONNAIRES OU PARAGANGLIONS

I. — Caractères généraux.

On a vu se développer, aux dépens sans doute des cellules encore indifférentes qui constituent les ébauches ganglionnaires du sympathique, des éléments qui, au lieu de devenir nerveux, s'engagent dans une voie évolutive différente. Ils deviennent des cellules glandulaires, parasympathiques, caractérisées par leur réaction chromaffine et nommées pour cette raison *cellules chromaffines* ; elles constituent par leur réunion des *organes chromaffines*, ou « phéochromes », dits aussi *organes paraganglionnaires* ou *paraganglions*. Ces organes sont très nombreux. Tels sont le *paraganglion carotidien* ou *glande carotidienne*, le *paraganglion coccygien* ou *glande coccygienne*, le *paraganglion tympanique*, le *paraganglion abdominal* dit *organe de Zuckerkandl*, une foule d'autres disséminés sur le trajet du sympathique, enfin le plus important de tous, le *paraganglion surrénal*, qui forme la *substance médullaire de la capsule surrénale*.

Tous ces organes sont construits sur un même type et renferment un élément commun et caractéristique, la cellule chromaffine (Kohn), caractérisée surtout par sa réaction brune vis-à-vis des réactifs chromiques. Les cellules dites chromaffines n'ont pas cependant toujours la même chromaticité ; elles peuvent même être incolores (Kose) ; cet auteur a pu ainsi distinguer plusieurs sortes de cellules chromaffines, qui représentent des phases d'évolution ou des stades fonctionnels. Ainsi le paraganglion carotidien des Oiseaux serait formé d'un amas de cellules chromaffines incolores et de nerfs sympathiques (Kose). Les cellules chromaffines offrent un arrangement épithélioïde et constituent des travées, souvent disposées à leur tour en un

réseau, dont les mailles sont occupées par des vaisseaux capillaires sanguins larges et irréguliers (sinusoïdes).

Les cellules chromaffines n'existent pas que dans les paraganglions. Les ganglions sympathiques des Mammifères et des Oiseaux en contiennent toujours un plus ou moins grand nombre (Kohn, Kose), ce qui témoigne de la parenté des ganglions et des paraganglions. Chez les Batraciens, les ganglions sympathiques renferment des amas de cellules chromaffines, les « nids cellulaires » de S. Mayer. Les ganglions nerveux qui se trouvent à la surface de la capsule surrénale offrent aussi, selon plusieurs auteurs, parmi les cellules nerveuses, quelques cellules chromaffines ; celles-ci, par l'intermédiaire des cellules chromaffines erratiques éparses dans la substance corticale, se rattachent à la masse chromaffine qui forme la substance médullaire.

Ce n'est pas seulement dans les ganglions sympathiques que se rencontrent des éléments paraganglionnaires. Kose, chez les Oiseaux, en a découvert dans les organes les plus divers (ovaire, testicule, rein, parois vasculaires, etc.).

II. — Description des divers paraganglions.

1° Paraganglion carotidien (glande carotidienne). — Cet organe apparaît chez l'embryon, d'après Kastschenko, Jacoby, Schaper, Paltauf, comme un épaississement de l'adventice de l'artère carotide primitive à l'endroit de sa bifurcation. Il est constitué par un réseau de travées cellulaires chromaffines et par un riche lacis de vaisseaux capillaires sanguins. Selon l'importance que prennent l'un ou l'autre des deux éléments constituants de ce petit organe, on a des images différentes ; elles expliquent les divergences d'opinion qui se sont produites sur sa signification. D'anciens auteurs, Arnold, Marchand, surtout frappés par le développement extrême des vaisseaux sanguins, par leur disposition souvent glomérulaire, et négligeant les éléments cellulaires interposés à ces vaisseaux, ont fait de cet organe un glomérule vasculaire, le « glomérule », « glome » ou « nodule carotidien ». D'autres au contraire, tels que Luschka, considérant comme secondaire la disposition vasculaire spéciale de cet organe, et mettant au premier rang les éléments glandulaires, le nommèrent « glande carotidienne ». Ce fut Stilling qui montra le premier les analogies de la glande carotidienne avec la capsule surrénale et qui en fit une glande vasculaire sanguine, ouvrant ainsi la voie à ceux qui plus tard, comme Kohn, Kose et d'autres, devaient la ranger dans la catégorie des organes chromaffines paraganglionnaires.

En fait, la glande carotidienne est constituée essentiellement par des vaisseaux et par des travées cellulaires épithélioïdes. D'après Schaper, les vaisseaux ne forment pas, comme on l'avait dit, de réseaux admirables. Ces vaisseaux, et le tissu conjonctif qui les entoure, se développent chez l'Homme par les progrès de l'âge et arrivent à étouffer les éléments épithéliaux. Les cellules épithéliales entourent plus ou moins complètement les capillaires et forment autour d'eux des groupements caractéristiques. Ces

capillaires appartiennent, d'après Minot et Lewis, à la variété sinusoïdale ; mais ils sont pourvus d'une couche endothéliale continue, et la voie sanguine est partout fermée (Schaper). Les cellules épithéliales remplissent exactement les mailles d'un réseau vasculaire et conjonctif. Ce sont des éléments volumineux, de forme ronde ou polyédrique, souvent mal délimités, d'aspect épithélioïde, formés d'un protoplasma séreux, riche en hyaloplasme et par conséquent très délicat, donnant la réaction chromaffine ; ce sont donc des cellules chromaffines (Schaper).

La glande carotidienne contient beaucoup de nerfs à myéline et sans myéline, qu'on peut poursuivre jusque dans les travées cellulaires. Il y a aussi quelques cellules ganglionnaires multipolaires.

2° Paraganglion coccygien (glande coccygienne). — Ce petit organe, nommé aussi « glande de Luschka », est en rapport avec les filets du nerf coccygien et avec les branches terminales de l'artère sacrée moyenne. Les mêmes divergences d'opinions se sont produites au sujet de sa signification et de sa structure que pour la glande carotidienne, avec laquelle il présente de grandes analogies.

Certains auteurs (Arnold, Sertoli, Eberth, Waldeyer) ont fait ressortir l'importance des vaisseaux ; ils ont considéré la glande coccygienne comme un complexe de dilatations vasculaires de l'artère sacrée moyenne, et ont proposé pour elle la dénomination de « glomérule artérioso-coccygien » ou « glome coccygien ». Luschka plaçait au contraire au premier rang les éléments épithéliaux glandulaires. Les recherches de Schaper, Paltauf, Kohn, Jacobsson, Walker ont établi l'identité de développement et de structure de la glande carotidienne et de la glande coccygienne. Ce sont les mêmes cellules spécifiques, épithélioïdes mais non d'origine épithéliale, de nature chromaffine, les mêmes rapports de ces cellules avec le tissu conjonctif et les vaisseaux, la même dégénérescence sénile. Les vaisseaux ont dans les deux organes le caractère sinusoïdal ; ils forment dans la glande coccygienne de larges espaces sanguins tapissés par un endothélium continu (Walker). Enfin, les deux glandes sont innervées abondamment par le sympathique, et, comme Kohn l'a montré, leurs cellules chromaffines spécifiques proviennent de cellules sympathiques détournées de leur évolution ordinaire.

L'assimilation de la glande coccygienne avec un paraganglion a toutefois été combattue par Stoerk et v. Schumacher, qui n'ont pu constater ni la réaction chromaffine, ni l'origine sympathique des cellules coccygiennes.

3° Paraganglion tympanique (glande tympanique). — Il entoure le nerf de Jacobson dans son passage à travers le canal tympanique, et s'étend à peu près sur une longueur de 4 millimètres.

4° Paraganglion abdominal ou organe de Zuckerkandl. — Découvert par Zuckerkandl dans le tissu rétropéritonéal d'un enfant au niveau de la bifurcation de l'aorte abdominale, il a, comme Kohn l'a montré, une structure paraganglionnaire typique.

5° Paraganglions divers. — Il existe (Stilling, Kohn) de nombreux paraganglions, encore innommés, sur le trajet du cordon du sympathique

et des principaux plexus que forment ses branches. Quand les paraganglions sont petits, ils paraissent être des appendices des ganglions sympathiques ; s'ils sont volumineux, ce sont au contraire ces derniers qui semblent leur être annexés. D'autres enfin, gros et petits, sont des formations indépendantes, dont cependant les connexions avec le sympathique sont encore souvent évidentes.

III. — Role physiologique des paraganglions.

Ces organes, qui sont morphologiquement caractérisés tous par la présence des cellules chromaffines, ont aussi sans doute une action physiologique identique à celle de la substance médullaire des capsules surrénales. Elle consiste dans une énorme augmentation de la pression sanguine (Oliver et Schäfer, Swale Vincent et d'autres). Si l'on songe d'une part à la parenté commune des ganglions sympathiques et des paraganglions ainsi qu'à leurs relations de voisinage habituelles, considérant d'autre part l'action vaso-motrice du sympathique, on sera bien près d'émettre cette hypothèse que cette action est communiquée au sympathique par les cellules chromaffines qui sont contenues dans les ganglions sympathiques ou qui forment les paraganglions. On pourra supposer que, dans le développement des ébauches sympathiques, l'évolution des éléments se fait dans deux directions et donne d'une part des éléments glandulaires (organes paraganglionnaires), chargés de sécréter un principe hypertensif et vaso-constricteur, d'autre part des éléments nerveux (organes ganglionnaires), ayant pour mission de produire, sous l'influence de ce principe, l'hypertension et la vaso-constriction.

CHAPITRE IX

Les glandes rénales ou excrétrices.

Article premier.

I. — Caractères généraux et développement des glandes excrétrices.

Les glandes rénales sont formées de cellules spéciales ou « néphrocytes », qui possèdent une constitution telle qu'elles tendent constamment à extraire du milieu intérieur les substances de déchet produites par les réactions chimiques de l'organisme. Ces glandes rénales ont une structure fondamentale univoque dans toute la série des Métazoaires. Elles sont essentiellement constituées par des tubes qui s'ouvrent à l'extérieur soit directement, soit par un canal émulgent, et qui sont en rapport avec le milieu intérieur par leur surface externe. Leur disposition la plus simple se rencontre chez les Inférieurs, par exemple chez les Rotifères et les Vers. Chez ces derniers animaux, ce sont des conduits situés de chaque côté du corps et formés chacun de trois parties : un entonnoir cilié qui puise les liquides dans la cavité du cœlome et les chasse vers l'extérieur grâce au mouvement de ses cils vibratiles ; une partie moyenne pelotonnée revêtue d'une couche de cellules glandulaires qui retirent les produits d'excrétion du milieu intérieur et les rejettent dans la lumière du conduit ; un orifice externe, ouvert à la surface cutanée, qui livre passage au liquide excrémentitiel. Ces « néphridies » ont donc des connexions anatomiques étroites avec le cœlome, dont elles ne sont sans doute que des dépendances ; elles sont encore désignées sous le nom de « tubes segmentaires » parce que chacune d'elles répond à un segment du corps. Ces tubes segmentaires se trouvent à la base de la constitution de l'organe dépurateur dans toute la série ; ils forment notamment les « reins » des Vertébrés où ils ont perdu leur disposition métamérique et se sont agencés en organes compacts.

Le dispositif anatomique de la néphridie ne possède sa simplicité primitive que chez les Invertébrés. Il se complique chez les Vertébrés par l'apparition de formations nouvelles qui se différencient au niveau de l'extrémité cœlomique du tube segmentaire. Ces différenciations sont en rapport avec l'établissement du système vasculaire sanguin, avec la disparition de la circulation lacunaire et avec ce fait que la cavité cœlomique

a perdu peu à peu de son importance au point de vue de l'excrétion des produits de désassimilation. Aussi la néphridie s'isole-t-elle progressivement du cœlome et prend-elle des rapports de plus en plus étroits avec le liquide sanguin ; ceux-ci s'établissent au moyen de réseaux capillaires, en forme de glomérules, qui livrent passage au liquide extrait du sang artériel (fig. 475). Un tel phénomène de substitution tient évidemment à la diminution de l'importance du plasma cœlomique comme milieu intérieur et à la prépondérance toujours croissante du sang à ce point de vue. — Les glomérules vasculaires n'ont tout d'abord que des relations éloignées avec le tube néphridien. Dans le rein dit primordial ou pronéphros de certains Vertébrés inférieurs (Triton, par exemple), les glomérules, branchés sur un rameau de l'aorte, font saillie dans la cavité générale et y déversent leur produit d'excrétion qui s'écoule avec du liquide cœlomique par le néphrostome des canaux segmentaires. Les connexions deviennent ensuite plus étroites entre le glomérule et la néphridie; une extrémité de celle-ci s'élargit en une ampoule dont la cavité d'invagination contient un glomérule vasculaire. La décharge du liquide d'excrétion se produit dès lors directement dans la lumière des canaux segmentaires, et les néphrostomes, devenus inutiles, se ferment le plus souvent de manière à intercepter toute relation entre eux et la cavité du cœlome. Cette disposition se rencontre dans une nouvelle formation rénale, le rein primitif, mésonéphros, ou corps de Wolff, qui fonctionne pendant toute la vie chez un grand nombre de Vertébrés. Le tube segmentaire ou urinaire se complique encore dans le rein définitif des Vertébrés les plus élevés de la série par des allongements et pelotonnements qui sont en rapport avec le développement de l'épithélium glandulaire.

Le perfectionnement anatomique du système excréteur que l'on observe dans la série et dont nous venons d'indiquer les grandes lignes, se retrouve dans l'évolution embryonnaire des Vertébrés supérieurs, qui présentent d'une façon transitoire les états permanents des êtres plus simples avant d'aboutir à la différenciation de leur rein définitif. Nous allons passer rapidement en revue les différentes étapes de cette évolution progressive.

II. — Pronéphros.

Le pronéphros est encore désigné sous le nom de « rein céphalique » à cause de sa situation au niveau de l'extrémité postérieure de la tête. Chez les Amphibiens et les Poissons, où il est le mieux représenté, il comprend deux ou trois canalicules pelotonnés situés métamériquement les uns derrière les autres et ouverts dans le cœlome. L'ouverture cœlomique de chaque canal possède la forme d'un entonnoir dont les éléments sont revêtus de cils vibratiles. C'est le *néphrostome*. Le tube pelotonné constitue la partie glandulaire du canal segmentaire. L'extrémité externe débouche dans un conduit longitudinal qui se termine en arrière dans le cloaque, et qui se trouve à la limite entre les segments primordiaux et la plaque latérale. C'est le *canal du rein céphalique*, *canal segmentaire* ou *canal de Wolff*. La structure du rein céphalique se complique par la formation de glomérules vasculaires au voisinage des entonnoirs ciliés. Le tissu mésenchymateux

s'amoncelle dans ces régions en petits amas sphériques qui font saillie dans la cavité du cœlome ; une branche de l'aorte y pénètre et se résout en un bouquet de capillaires pelotonnés qui reforment par leurs anastomoses un vaisseau efférent. Les glomérules ont tout leur développement chez les Téléostéens, les Cyclostomes et les Amphibiens ; ils demeurent rudimentaires chez les Amniotes où ils ne possèdent qu'une signification vestigiaire. Il n'existe donc aucune connexion directe entre le glomérule et le canal segmentaire. Le liquide sécrété au niveau du glomérule tombe dans le cœlome, se trouve repris par le canal segmentaire grâce au mouvement ciliaire des néphrostomes et rejeté à l'extérieur par le canal de Wolff. Les principes extractifs de l'urine sont sécrétés par les cellules du canal glandulaire et puisés par ces cellules dans le sang des capillaires qui entourent le canalicule. — Le pronéphros ne persiste pendant toute la vie que chez les Ganoïdes et les Téléostéens. Il disparaît très vite à la fin de l'état larvaire chez les Amphibiens. Les rudiments du pronéphros qu'on observe chez les Amniotes dégénèrent rapidement sans laisser de traces.

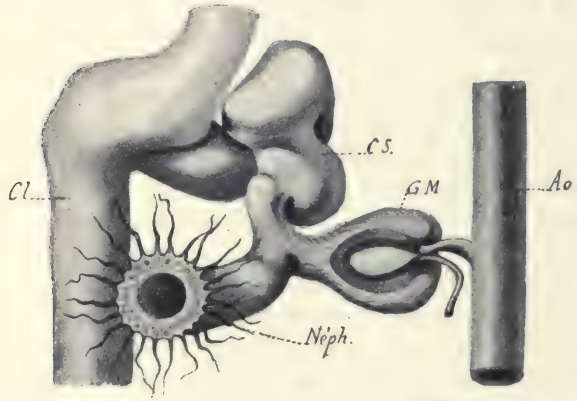

Fig. 475. — *Néphridie d'un Amphibien, Ichthyophis glut.*
A gauche, se trouve le canal longitudinal ou de Wolff, dans lequel s'ouvre le canal segmentaire. — *Cl*, canal longitudinal. — *cs*, canal segmentaire, — *néph*, néphrostome. — *GM*, glomérule de Malpighi. — *Ao*, aorte. D'après Semon.

III. — Mésonéphros.

Le mésonéphros ou « corps de Wolff » ou « rein primordial » se développe très tôt chez les Vertébrés dont l'ébauche du pronéphros est rudimentaire, et assez tard chez les Vertébrés dont le pronéphros fonctionne pendant la première période du développement. Il se différencie en arrière du rein céphalique et ses canalicules constitutifs ou « canalicules segmentaires » se jettent dans le canal excréteur de ce dernier organe ou canal de Wolff. Ces canaux segmentaires se différencient dans la masse mésoblastique comprise entre le canal de Wolff et la splanchnopleure, aux dépens des éléments de la plaque intermédiaire (Amniotes). Celle-ci est formée, dès son origine, par un grand nombre de cordons cellulaires qui sont situés les uns derrière les autres et qui sont désignés dans leur ensemble sous le nom de « blastème du corps de Wolff ». Chacun de ces cordons est tout d'abord plein (Reptiles, Oiseaux, Mammifères), puis se creuse d'une lumière et s'ouvre secondairement dans le canal de Wolff d'une part et dans la cavité cœlomique d'autre part. L'ouverture dans le cœlome présente chez certains Vertébrés un élargissement en entonnoir, qui est tapissé par un épithélium cilié,

comparable aux formations homologues du rein céphalique et des néphridies, et que l'on désigne sous le nom de néphrostome. Les tubes segmentaires s'allongent ensuite, se recourbent en S et s'élargissent au niveau de leur coude interne. Une branche venue de l'aorte primitive se dirige vers cette dilatation et forme à son extrémité un bouquet vasculaire dont les capillaires se réunissent en un vaisseau efférent. Les parois du tube segmentaire s'invaginent au-devant de ce bourgeon vasculaire, l'enveloppent complètement et forment une cupule à deux feuillets, un feuillet interne dont

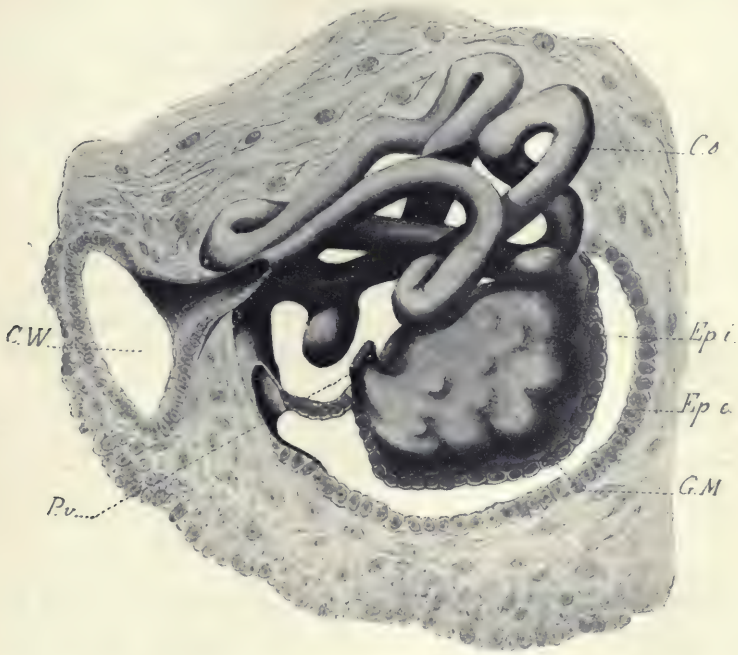

Fig. 476. — *Canal segmentaire du mésonéphros*, dessin d'après une reconstruction. Embryon humain de 10 mm. 2 de longueur.

CW, canal de Wolff. — *GM*, glomérule de Malpighi. — *Cs*, canalicule segmentaire. — *Epi*, épithélium interne du glomérule. — *Epe*, Epithélium externe du corpuscule de Malpighi. — *pv*, pédicule vasculaire. D'après Kollmann.

les cellules s'aplatissent et un feuillet externe dont les éléments conservent leur forme cubique. Le bouquet vasculaire et la cupule épithéliale qui l'entoure constituent un *corpuscule de Malpighi*, formation caractéristique du corps deWolff comme du rein définitif (fig. 476). La partie du tube segmentaire comprise entre le corpuscule de Malpighi et le néphrostome présente un sort variable dans les différentes classes de Vertébrés. Elle conserve son union primitive avec la cavité cœlomique chez la plupart des Sélaciens. Elle régresse au contraire plus ou moins complètement chez la plupart des Vertébrés. La région du tube segmentaire qui s'étend entre le corpuscule de Malpighi et le canal de Wolff continue à s'accroître, se pelotonne et se munit d'éléments glandulaires excréteurs. L'extrémité distale de ce tube conserve sa direction rectiligne et s'abouche à angle droit dans le canal de

Wolff; c'est le « tube droit » du canalicule segmentaire. De nouveaux canalicules de deuxième et de troisième ordre compliquent cette structure, se différencient au-dessus des précédents et se soudent avec les canalicules de premier ordre au niveau du point où ceux-ci se jettent dans les tubes droits, qui prennent ainsi la signification de « canaux collecteurs ». Cette structure plus complexe ne s'observe pas dans toute l'étendue du corps de Wolff, mais seulement dans ses régions moyenne et postérieure.

Un rapport immédiat entre le peloton vasculaire et le tube segmentaire s'est donc réalisé dans le corps de Wolff, où le liquide excrété au niveau du bouquet glomérulaire tombe directement dans le canal segmentaire. La connexion de ce canal avec la cavité cœlomique est encore indiquée par l'existence de son segment interne juxta-cœlomique et par la présence fréquente du néphrostome ; mais cette connexion n'est plus que la trace d'une disposition qui disparaît peu à peu et qui ne se retrouvera plus dans le métanéphros, même à l'état de simple vestige. — Le corps de Wolff demeure l'organe urinaire définitif chez les Anamniotes. Il fonctionne seulement pendant un temps relativement court de la vie embryonnaire chez les Oiseaux et les Mammifères. Il dégénère bientôt chez ces animaux et il n'en subsiste que certaines parties qui se mettent en rapport avec les organes sexuels et qui s'atrophient presque complètement ou s'adaptent à la fonction nouvelle de conduire au dehors les produits élaborés par les glandes germinatives.

Article 2. — MÉTANÉPHROS OU REIN DÉFINITIF

I. — Développement du métanéphros.

Il apparaît chez l'Homme au trente-deux ou trente-troisième jour de la vie intra-utérine (embryon de 1 centimètre environ), chez le Lapin au dixième ou onzième jour, chez le Poulet au commencement du troisième jour de l'incubation. On a élevé de nombreuses controverses au sujet de l'origine des diverses parties de son unité anatomique fondamentale, la néphridie ou tube urinaire. Beaucoup d'auteurs soutiennent que celui-ci est issu tout entier des ramifications du conduit excréteur rénal (Remak, Toldt, Kölliker, Löwe, Ribbert, Janosik, Haycraft, etc.). D'autres admettent que sa partie excrétrice provient du conduit excréteur rénal, et que sa partie glandulaire se différencie aux dépens d'un blastème mésenchymateux, comme les canalicules segmentaires du mésonéphros se forment aux dépens du blastème wolffien (Kuppfer, Schweigger-Seidel, Bornhaupt, Tayssen, Riedel, Schenk, Sedgwick, Balfour, Emery, Golgi, O. Hamburger, Chievitz, Hauch). Cette manière de voir est généralement acceptée aujourd'hui et notre description s'inspirera des résultats obtenus par ces derniers auteurs.

1° Développement des canaux excréteurs. — Le premier rudiment du rein définitif est un diverticule creux issu du canal de Wolff. Celui-ci donne naissance au niveau de son extrémité inférieure à une expansion tubuleuse

qui s'enfonce dans le mésoderme du côté dorsal et qui atteint la face postérieure du mésonéphros. C'est la première ébauche de l'*uretère*. Son extrémité se divise bientôt en deux branches, une antérieure ou crâniale et une postérieure ou caudale (Hauch). Chacune d'elles se ramifie ensuite en un grand nombre de canaux qui s'accroissent en longueur. L'embryon humain de 8 centimètres possède environ cinquante ramifications terminales. Les branches de la dernière génération se bifurquent au niveau de leurs extrémités et prennent la forme d'un T ou d'un Y dont la périphérie atteint presque la surface de l'ébauche rénale. Les premières ramifications de l'uretère seront les « calices », les secondes les « canaux papillaires », les dernières les « canaux collecteurs » ou « tubes de Bellini ». Ces canaux ne sont pas systématisés en groupes; ils n'édifieront les pyramides de Malpighi et les rayons médullaires qu'après la différenciation de la substance corticale et des colonnes de Bertin (Hauch). Étant donné ce mode de division dichotomique des canaux collecteurs, il y a lieu de se demander comment il arrive que, dans le rein adulte, chaque calice reçoive une grande quantité de canaux papillaires. On pourrait supposer que le conduit urétral embryonnaire se divise tout d'abord plusieurs fois par voie dichotomique (calice de 1er, 2e, 3e ordre), puis que chacune de ses dernières branches fournit simultanément un grand nombre de canaux papillaires, et qu'ensuite ceux-ci recommencent à se ramifier dichotomiquement. On admet plutôt que les canaux papillaires fournis par les premières divisions des calices sont très courts, subissent une réduction et même une atrophie ; les canaux papillaires paraissent alors émerger sensiblement du même point, c'est-à-dire de l'extrémité des calices.

Fig. 477. — *Développement du canalicule urinaire.*

ce, canal excréteur du tube urinaire, — *tu*, tube urinaire, partie glandulaire. — *épe*, épithélium externe du corpuscule de Malpighi. — *epi*, épithélium interne du corpuscule de Malpighi. — *av*, anse vasculaire du glomérule. D'après Ribbert et Kollmann.

2° Développement des canaux glandulaires. — Ils se forment aux dépens du tissu mésenchymateux intertubulaire ou blastème rénal. Les cellules mésenchymateuses se tassent en amas situés le plus souvent au voisinage des terminaisons tubulaires et désignés sous le nom de « boutons rénaux » ; elles prennent peu à peu l'aspect de cellules épithélioïdes, et l'on peut suivre tous les stades de cette transformation (Sedgwick, Seng, Chievitz). Les cellules épithélioïdes se disposent autour d'une lumière centrale et

donnent naissance à des formations vésiculeuses, arrondies ou ovalaires qui s'allongent ensuite en tubes réguliers. Chacun de ceux-ci s'incurve, forme deux anses perpendiculaires l'une sur l'autre, et anastomose son extrémité avec l'extrémité du tube collecteur correspondant. La première ébauche du tube urinaire est alors constituée et ses différentes parties vont s'édifier simultanément.

Le corpuscule de Malpighi se différencie au niveau de l'extrémité distale de l'anse périphérique qui s'incurve, dessine un crochet à courbure accentuée dans lequel s'entasse un amas de mésenchyme. Celui-ci se vascularise grâce à la pénétration d'un vaisseau afférent qui est issu des ramifications de l'artère rénale et qui se capillarise en un réseau à mailles serrées d'où prend naissance un vaisseau efférent. Ce petit système vasculaire représente l'ébauche du glomérule de Malpighi. Les éléments épithéliaux qui limitent en dedans l'amas connectivo-vasculaire conservent leur forme cubique ou cylindrique; ceux qui sont situés en dehors s'aplatissent et prennent de plus en plus un aspect endothéliforme (Toldt, Ribbert, etc.). Les premiers forment le feuillet viscéral, les seconds le feuillet pariétal de la double couche cellulaire qui enveloppe le glomérule (fig. 478), désigné à ce moment sous le nom de « pseudo-glomérule » (Colberg). Ces pseudo-glomérules se disposent presque tout de suite sur trois rangées concentriques (embryon humain de 3 centimètres) qui sont à des stades différents de leur développement et dont les plus avancés se trouvent vers le centre et les plus jeunes à la périphérie de l'organe embryonnaire (Hauch). — Au fur et à mesure que l'incurvation du crochet rénal s'accentue, il s'aplatit de plus en plus, entoure presque complètement le bourgeon vasculaire, et ne ménage plus qu'un petit orifice situé au voisinage du point où le crochet se continue avec le tube urinaire. L'endroit où passent les vaisseaux se trouve ultérieurement reporté au niveau du pôle de la capsule opposé à celui d'où se détache le canal urinaire, à la suite d'un processus d'accroissement inégal des différentes parties de l'enveloppe du glomérule. Les pôles « vasculaire » et « urinaire » se trouvent ainsi diamétralement opposés. Les deux feuillets épithéliaux qui entourent le glomérule continuent ensuite leur évolution : toutes les cellules du feuillet externe deviennent endothéliformes et tapissent la membrane basale qui constitue une sphère creuse ou « capsule de Bowman ».

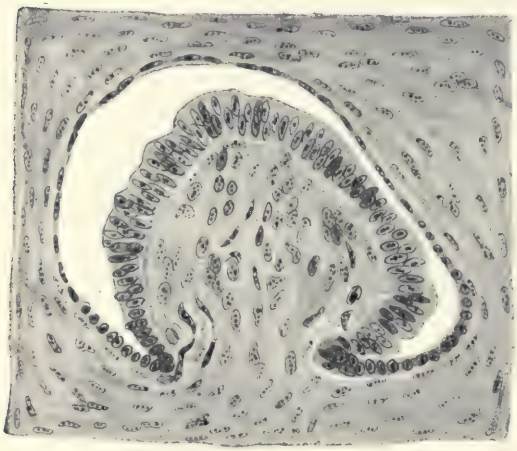

Fig. 478. — *Coupe de corpuscule de Malpighi passant au niveau du pédicule vasculaire* ; embryon de Cheval de 9 centimètres.

L'épithélium externe est transformé en cellules aplaties; l'épithélium interne qui tapisse le glomérule vasculaire est encore constitué par des cellules hautes et cylindriques. × 500.

Les cellules du feuillet interne perdent leurs limites respectives et se fusionnent en une masse syncytiale qui recouvre les flexuosités des anses glomérulaires. Le pseudo-glomérule de Colberg est alors devenu un *corpuscule de Malpighi* proprement dit.

La partie de la deuxième anse qui fait suite au glomérule s'est allongée puis pelotonnée au cours de ces processus et a formé le tube contourné du canal urinaire. La première anse s'allonge de son côté dans la région qui fait suite au tube contourné et constitue progressivement un crochet très étendu, l'anse de Henle. La partie qui est comprise entre l'anse de Henle et le tube collecteur se pelotonne également et fournit la pièce intermédiaire (fig. 479).

La différenciation de nouveaux canaux collecteurs se continue pendant un certain temps encore et se poursuit même après la naissance. Elle se fait par division des anciens (Told, Hauch) et à chaque dichotomie correspond une nouvelle génération de tubes urinaires et de corpuscules de

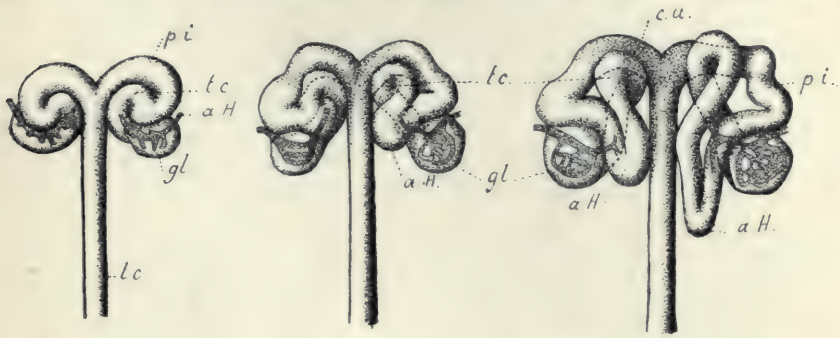

Fig. 479. — *Schéma du développement du tube urinaire.*
tc, tube collecteur. — *gl*, glomérule vasculaire. — *aH*, anse de Henle. — *tc*, tube contourné. — *pi*, pièce intermédiaire. — *cu*, canal d'union. D'après Golgi.

Malpighi. Ceux-ci sont disposés sur treize à quatorze rangées chez le nouveau-né. Les tubes collecteurs se groupent ensuite par systèmes qui sont dirigés vers les calices du rein et qui sont entourés par la masse des tubes urinaires. Ainsi se séparent et se délimitent respectivement les substances corticale et médullaire dont nous allons étudier la disposition réciproque dans le rein complètement développé.

II. — Anatomie microscopique du rein.

Une coupe de rein humain, parallèle à son grand axe, montre que le parenchyme rénal, dans son ensemble, possède la forme d'un croissant qui enveloppe une large dépression, le « sinus du rein ». Il comprend deux substances d'aspect différent : l'une centrale ou médullaire, l'autre périphérique ou corticale (fig. 480).

A. **Substance médullaire.** — Elle montre un certain nombre de surfaces triangulaires dont le sommet plonge dans le sinus rénal et dont la base est tournée en dehors ; elles ont un aspect rouge foncé, sont striées longi-

tudinalement et sont la coupe de formations coniques désignées sous le nom de *pyramides de Malpighi* (*Pyramides rénales*). Leur base envoie dans

Fig. 480. — *Rein normal de l'Homme.*

La surface de la coupe montre nettement la capsule fibreuse du rein, la substance corticale et les pyramides de Malpighi ; le hile est rempli de tissu graisseux, dans lequel sont plongés les calices et le bassinet. La congestion très légère de ce rein rend plus évidentes les pyramides de Ferrein, que l'on voit sous l'aspect de bandes grisâtres, séparées par des traînées noires correspondant aux vaisseaux interlobulaires. D'après Hoche.

la substance corticale des prolongements qui se perdent dans cette substance et que l'on nomme *pyramides de Ferrein* (Arnold et Weber),

prolongements de Ferrein, *prolongements pyramidaux* (Henle), *rayons médullaires* (Ludwig). Les pyramides de Malpighi sont au nombre de 10 à 12 en moyenne, ont un sommet en forme de cône arrondi qui plonge dans la cavité du sinus rénal sur une étendue de 6 à 8 millimètres environ. On donne à ces extrémités centrales et libres des pyramides de Malpighi le nom de « papilles rénales » ou de « mamelons rénaux ». Leur pourtour donne insertion aux calices et leur extrémité saillante est perforée d'une série de petits orifices, les « pores urinaires » (foramina papillaria) dont l'ensemble constitue l' « area cribrosa ». Ils sont au nombre de 10 à 24 pour certaines papilles, de 30 à 80 pour certaines autres qui sont très volumineuses (Müller). A chaque papille ne correspond pas une seule pyramide, mais plusieurs pyramides secondaires dont le nombre oscille entre 2 et 9 (Maresch, v. Lenhossèk), le plus souvent entre 2 et 4.

B. **Substance corticale.** — Elle est limitée en dehors par une capsule d'enveloppe (tunica fibrosa) qui se poursuit sur les calices et les vaisseaux sanguins. Elle remplit l'espace compris entre la substance médullaire et la capsule fibreuse et s'insinue entre les pyramides secondaires et entre les faces latérales des pyramides de Malpighi. Elle forme ainsi des prolongements qui descendent jusqu'au sinus rénal et y font des saillies qui alternent sur la coupe avec les saillies papillaires; on désigne ces prolongements corticaux sous le nom de « colonnes de Bertin » ou de « colonnes rénales ». Le reste de la substance corticale porte le nom de « labyrinthe » (Ludwig).

Chez certains Mammifères et chez l'embryon humain la substance corticale se décompose en *lobes*, dont chacun comprend une pyramide de Malpighi et la substance corticale qui l'enveloppe. Le plus grand nombre des Mammifères possèdent des reins avec une seule pyramide dont la base est coiffée par la substance corticale. Ces reins sont donc unilobés (Hyrtl, Chievitz). On rencontre une telle disposition chez les Monotrèmes, Marsupiaux, Insectivores, Chéiroptères, Édentés, Prosimiens. Certains autres Mammifères ont des reins multilobés, et ces lobes peuvent être indépendants les uns des autres, comme chez les Cétacés, l'Ours, la Loutre, ou soudés sur une partie de leur étendue, comme chez le Phoque, le Bœuf, l'Éléphant. L'Homme et certains Singes (Orang, Gibbon, Hyrtl) ont un rein lobé pendant la vie fœtale, mais la trace extérieure de cette disposition finit par disparaître sauf dans certains cas très rares (Hoche). Toutefois, les lobes en question n'en persistent pas moins au point de vue morphologique et fonctionnel. Chacun d'eux est formé par une pyramide de Malpighi et la substance corticale qui lui correspond. Leurs limites respectives sont assez bien indiquées par des lignes menées par le milieu des colonnes rénales jusqu'à la capsule fibreuse. Ces lobes ou « renculi » sont eux-mêmes décomposables en « lobules ». Chacun de ces lobules est constitué par un rayon médullaire et toute la portion de substance corticale qui l'entoure. Sur une coupe longitudinale de la substance corticale, ils seraient limités par des lignes en rayon passant à égale distance des pyramides de Ferrein voisines. La zone limite entre les lobules adjacents est occupée par du tissu conjonctif et des vaisseaux à direction

radiaire, ou « vaisseaux interlobulaires », comme nous le verrons ultérieurement. Le lobule rénal est donc l'unité anatomique du rein ; il se suffit à lui-même et se trouve relativement indépendant des lobules voisins. Il est à son tour formé par un certain nombre de tubes urinaires qui représentent chacun l'unité irréductible de la substance rénale.

III. — Le tube urinaire.

Si l'on traite par le procédé de la dissociation une tranche du parenchyme rénal comprenant un lobule cortical et la zone médullaire correspondante, on isole les uns des autres un certain nombre de formations tubuleuses ou *tubes urinaires*. Ces formations correspondent aux néphridies des Inférieurs et aux canalicules segmentaires du pronéphros et du mésonéphros ; nous les étudierons tout d'abord à l'état isolé, puis dans leurs rapports réciproques.

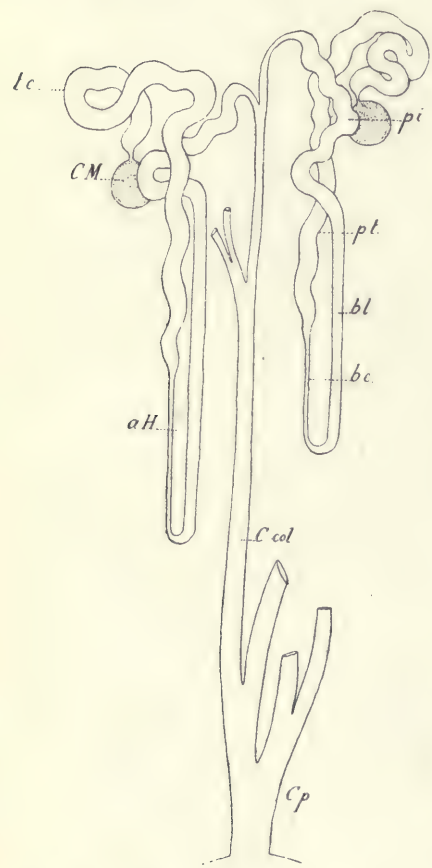

Fig. 481. — *Schéma du canalicule urinaire.*

CM, corpuscule de Malpighi. — *tc*, tube contourné. — *pt*, pièce terminale. — *aH*, anse de Henle avec : *be*, sa branche étroite et *bl*, sa branche large. — *pi*, pièce intermédiaire. — *Ccol*, canal collecteur. — *cp*, canal papillaire.

A. Le tube urinaire isolé par dissociation. — Chaque tube urinaire prend naissance au niveau d'un renflement arrondi, qui mesure 200 à 300 μ de diamètre (fig. 481) et qui est désigné sous le nom de *corpuscule de Malpighi*. Immédiatement après sa sortie du corpuscule, le tube urinaire présente, suivant la description classique, un léger étranglement, le « col » ou « collet », dont l'existence doit être révoquée en doute parce que l'apparence d'un rétrécissement à ce niveau est probablement due à un artifice de préparation. Il décrit ensuite une série de flexuosités très accentuées qui ont fait donner à ce segment du tube urinaire le nom de *tubulus contortus* ou *tube contourné*. Le tube contourné, dans son ensemble, dessine une longue courbe qui ramène son extrémité distale au voisinage de son point d'origine (Peter), en formant des sinuosités à courts rayons. Le peloton ainsi constitué a une configuration plus ou moins cônique ; sa base reste appliquée contre le corpuscule de Malpighi et sa pointe est tournée vers le centre de l'organe

(Schweigger-Seidel, Gross). Chez l'Homme et certains Mammifères, le peloton du tube contourné coifferait la partie supérieure du corpuscule au lieu d'être appliqué contre sa face inférieure (Huber). Le tube contourné s'infléchit ensuite de dehors en dedans, se dirige vers un rayon médullaire, repart vers la papille en direction rectiligne ou légèrement spiralée et se rétrécit progressivement en forme de cône très allongé. Ce dernier segment du tube urinaire qui suit dans le rayon médullaire un trajet rectiligne ou spiralé et qui possède le même diamètre que le tube contourné, est désigné sous le nom de « queue du canalicule contourné » (Gross), de « canalicule spiralé » (Séraphima Schachowa), de « pièce terminale » (Argutinski), de « partie médullaire du tubulus contortus » (Peter). Le tube urinaire, très rétréci au niveau du sommet de la pièce terminale, suit un trajet rectiligne sur une longueur relativement grande, puis s'infléchit sur lui-même, décrit une courbe à rayon très court et reprend une direction parallèle à sa direction première jusque dans le voisinage du tube contourné. Cette portion du tube urinaire a donc la forme d'une anse très allongée. C'est l'*anse de Henle*, dont les deux branches sont définies, la première sous le nom de « branche descendante » et la seconde sous celui de « branche ascendante », parce que l'une descend dans la substance médullaire et parce que l'autre remonte vers la substance corticale. On les appelle encore « branche proximale » et « branche distale » de l'anse de Henle. La branche descendante est d'un calibre très étroit (branche grêle) et la branche ascendante est d'un calibre beaucoup plus considérable (branche large). L'endroit où se réalise ce changement de calibre est variable ; il occupe en général le voisinage du sommet de l'anse, mais peut être situé tantôt sur la branche grêle, tantôt sur la branche large. En outre, la coudure l'anse se fait toujours au niveau de la

Fig. 482. — *Tube urinaire de l'Homme.*

En noir, les corpuscules de Malpighi ; la partie du tube urinaire ponctuée figure la portion contournée ; la partie striée transversalement représente la pièce intermédiaire ; la partie doublement striée figure la zone large ou sombre de l'anse de Henle ; en clair, la branche étroite de l'anse de Henle ainsi que le canal excréteur. La ligne pointillée marque la limite du rayon médullaire. D'après Peter.

partie mince dans les anses longues, au niveau de la région épaisse dans les anses courtes; la zone étroite peut manquer complètement chez l'Homme quand la coudure se fait très haut (fig. 482); c'est le cas le plus fréquent; on compte en effet chez lui une anse longue pour sept courtes environ (Peter). La branche large, une fois parvenue dans la substance corticale, décrit quelques flexuosités semblables à celles du tube contourné, se dirige vers le pôle vasculaire du corpuscule et s'accole en ce point de son trajet avec la capsule malpighienne (Golgi, Peter). Une deuxième zone flexueuse du tube urinaire, *pièce* ou *segment intermédiaire* (Schweigger-Seidel), fait suite à la branche distale de l'anse de Henle. Elle commence au niveau du point de contact de cette branche avec le corpuscule de Malpighi, montre des contours très irréguliers, une coloration particulière sur les dissociations, d'assez nombreuses excroissances à sa surface (Peter) et se continue par un canal court et étroit, le « canal d'union », avec la deuxième partie du tube urinaire ou partie excrétrice. La formation tubuleuse dans laquelle se jette le canal d'union porte le nom de *canal collecteur*. Celui-ci reçoit à son origine plusieurs tubes urinaires, puis se dirige en ligne droite vers le sommet des pyramides de Malpighi et se réunit à angle très aigu avec d'autres canaux semblables. Tous ces canaux s'appellent *tubes droits* ou *tubes de Bellini* à l'intérieur des pyramides rénales. Ils forment en s'anastomosant dans le voisinage de la papille de gros canaux courts, qui mesurent 100 à 200 μ de diamètre (Henle), qui sont désignés sous le nom de *canaux papillaires*, et qui débouchent à la surface de la papille par de larges ouvertures ou *foramina papillaria*.

Les différentes parties du tube urinaire possèdent chez l'Homme les dimensions suivantes. Le tube contourné mesure en moyenne 14 millimètres; la zone étroite de l'anse de Henle 5 millimètres; la partie large jusqu'à la pièce intermédiaire 10 millimètres; la pièce intermédiaire 6 millimètres; le canal collecteur 17 millimètres. La région glandulaire du canalicule rénal présente donc environ 3 cm. 5 de longueur et le canal urinaire dans sa totalité atteint environ 5 cm. 2 (Peter).

B. **Disposition topographique du tube urinaire.** — Les corpuscules de Malpighi sont situés dans les colonnes de Bertin et dans toute l'étendue de la substance corticale, depuis la base des rayons médullaires jusque dans le voisinage de la capsule d'enveloppe. Ils sont disposés autour des lobules corticaux, à une certaine distance des rayons médullaires, et si régulièrement qu'une coupe perpendiculaire sur l'axe de ces rayons montre toujours plusieurs corpuscules à la limite des lobules contigus. Les tubes contournés et les pièces intermédiaires se pelotonnent dans la substance corticale et sont surtout abondants dans la région périphérique des lobules. La pièce terminale des tubes contournés, les branches descendante et ascendante de l'anse de Henle sont contenues tout d'abord à l'intérieur des rayons médullaires, puis dans la substance des pyramides de Malpighi où elles s'avancent plus ou moins loin vers la papille rénale. Les canaux collecteurs qui font suite aux segments intermédiaires constituent la masse principale des pyramides de Ferrein. Ceux qui occupent le centre des pyramides sont les plus longs et reçoivent les tubes d'union les plus périphériques; ceux qui sont situés

à la périphérie de ces pyramides sont les plus courts et s'abouchent avec les tubes d'union les plus centraux. Enfin, les tubes de Bellini et les canaux papillaires sont situés dans les pyramides de Malpighi qu'ils forment presque entièrement. — La substance corticale ou labyrinthique comprend donc les corpuscules de Malpighi, les tubes contournés, les pièces intermédiaires avec leurs tubes d'union ; la substance médullaire, pyramides de Malpighi et pyramides de Ferrein, renferme les pièces terminales, les anses de Henle, les tubes collecteurs et les canaux papillaires. Tous les tubes urinaires en rapport avec les tubes collecteurs d'une pyramide corticale forment avec ceux-ci un lobule rénal. Chacun de ces lobules possède donc un axe de canalicules à direction rectiligne, ou « pars radiata », et une écorce enveloppante de substance corticale qui la coiffe en doigt de gant ou « pars convoluta ».

IV. — Structure du tube urinaire.

A. Corpuscule de Malpighi. — Nous savons déjà, par l'étude du développement, que le corpuscule de Malpighi est constitué par une enveloppe dans laquelle s'est invaginé un bouquet vasculaire.

a) Capsule de Bowman. — Le corpuscule est entouré par une capsule à laquelle on peut distinguer deux pôles. L'un donne naissance au tube urinaire ; c'est le « pôle urinaire » ; l'autre livre passage aux vaisseaux afférent et efférent du glomérule ; c'est le « pôle vasculaire ». Ils sont à peu près diamétralement opposés l'un à l'autre. La capsule de Bowman est une membrane hyaline, très mince (1 à 2 μ d'épaisseur) et homogène. Certains auteurs lui attribuent une structure soit filamenteuse (Rühle) soit finement réticulée (Disse). Cette structure, que nombre de biologistes considèrent comme un artifice de préparation (v. Ebner), est beaucoup plus nette au niveau du tube contourné.

Fig. 483. — *Coupe de corpuscule de Malpighi passant par le pôle urinaire* (Homme).

Cc, canalicule contourné. — *Epe*, épithélium externe. — *mp*, membrane propre. — *epi*, épithélium interne, dont on ne voit que les noyaux qui sont plongés dans une masse symplastique appliquée à la surface des anses vasculaires ; *pv*, peloton vasculaire ; les capillaires sectionnés en tous sens sont remplis de globules sanguins. × 250.

b) Séreuse glomérulaire. — La face interne de la capsule de Bowman est tapissée par une couche de cellules endothéliformes, polygonales, à contours nets (Chrzonszczewsky). Nous avons vu que ces éléments proviennent de la transformation des cellules pariétales de l'ampoule rénale primitive. Chacun d'eux renferme un noyau plat, situé souvent à côté

de la ligne de séparation des cellules. Celles-ci s'élèvent quelquefois et deviennent cubiques dans le voisinage du pôle urinaire (fig. 483). Cette couche de cellules endothéliales se continue, au niveau du pôle vasculaire, avec une autre couche d'éléments qui recouvrent le glomérule. Les premiers observateurs qui ont étudié la structure du corpuscule de Malpighi ont remarqué leur existence et se sont demandés quelle était leur signification morphologique (Isaacs, Seng, Kölliker, Frey, Schweigger-Seidel, Sappey, etc.). On sait maintenant qu'ils proviennent du feuillet viscéral du corpuscule primitif. Les éléments de ce feuillet perdent leurs limites pendant le développement et se fusionnent peu à peu en une lame protoplasmique indivise qui se moule sur le glomérule, et dont les noyaux sont localisés entre les capillaires ou à leur surface (Heidenhain, Hédinger, Renaut, Ferrata). Il existe donc bien dans le corpuscule de Malpighi adulte une véritable séreuse en miniature, avec un feuillet viscéral qui tapisse le bouquet vasculaire et un feuillet pariétal qui revêt la face interne de la capsule de Bowman.

Fig. 484. — *Injection des vaisseaux du Rein* (Lapin).

A gauche, artère interlobulaire avec le vaisseau afférent du glomérule. Ramifications capillaires de ce vaisseau afférent et formation de deux « floccules ». Le vaisseau efférent sort au-dessus du vaisseau afférent et se subdivise en capillaires qui enlacent les tubes contournés. × 250.

c) Glomérule vasculaire. — Le bouquet vasculaire renfermé dans la capsule de Bowman est formé par les capillaires issus des ramifications de l'artère interlobulaire. Celle-ci, comme nous le verrons, donne naissance de place en place à de nombreuses « artérioles afférentes » qui aboutissent chacune à un corpuscule de Malpighi et qui sont constituées par un endothélium continu entouré par une couche de fibres musculaires lisses circulaires. Chaque artériole afférente se ramifie en capillaires qui s'anastomosent et qui se développent en arcades juxtaposées et sinueuses dont chacune forme un « floccule » (fig. 484) (Renaut). Certains glomérules renferment seulement un floccule, d'autres en renferment plusieurs. Les capillaires du glomérule ont une structure embryonnaire : ce sont des tubes de cytoplasme indivis dans lesquels sont semés un grand nombre de noyaux (Renaut et Hortolès). Zimmermann et Nussbaum disent cependant avoir obtenu la

nitratation des capillaires du glomérule. Toutes ces anses se rassemblent les unes avec les autres dans le voisinage du pôle vasculaire en une « artériole efférente », qui sort du corpuscule à côté de l'artériole afférente. Elle est formée par un endothélium continu engainé par une couche peu étendue de fibres lisses circulaires, qui sont situées au point d'émergence du vaisseau et qui représentent une sorte de petit sphincter. L'artériole efférente possède une structure endothéliale sur tout le reste de son court trajet. Elle se capillarise à une faible distance de son origine et se ramifie à la surface du canalicule urinaire et surtout du tube contourné. Le petit système vasculaire du glomérule est donc un véritable réseau admirable.

B. **Tube contourné.** — *a*) Le tube contourné est limité par une *membrane propre* qui continue la capsule de Bowman et qui se poursuit sur toute l'étendue du tube urinaire. La plupart des auteurs la décrivent comme une lame hyaline et sans structure. Un certain nombre de biologistes, cependant, lui attribuent une structure réticulée (Mall, Rühle, Disse). Des fragments isolés par dissociation montrent un réseau de filaments réfringents, très délicats, à mailles polygonales. Il s'en détache d'autres filaments qui s'unissent avec les fibres du stroma rénal. D'après Rühle, ce réseau est composé de filaments à direction surtout longitudinale et circulaire, dont un grand nombre représenteraient une couche régulièrement ordonnée du tissu interstitiel du rein, et dont les autres seraient formés par une substance réticulaire, analogue à celle des ganglions lymphatiques par exemple, et différente par ses réactions microchimiques des éléments fibrillaires du tissu conjonctif ordinaire (Siegfried). Disse admet en plus qu'il existe entre les fibrilles du réseau péritubulaire une substance cimentante et homogène qui complète la paroi du canalicule. Enfin au-dessous de cette couche fibrillaire, entre elle et la base des cellules rénales, se trouve une très mince membrane homogène et hyaline (Disse, Mall, Boccardi et Citelli) dont la face interne se soulève en crêtes circulaires extrêmement fines (E. Bizzozero).

b) L'*épithélium du tube contourné* est appliqué contre la membrane propre. Il limite une lumière habituellement assez large, le plus souvent remplie par un coagulum grenu ou réticulé. A l'état de repos, la lumière du tube est particulièrement spacieuse, les cellules assez basses et leurs limites indistinctes. A l'état d'activité, les cellules sont hautes, gonflées, bombées au niveau de leur surface, la lumière canaliculaire est beaucoup plus étroite, et les limites cellulaires deviennent plus visibles. Le cytoplasme de ces éléments, étudié à frais, possède une structure grossièrement granuleuse. Sur des pièces fixées et colorées, il montre une série de formations qui traduisent sa haute différenciation glandulaire et qui ont fait l'objet d'un grand nombre de recherches. Ce sont essentiellement l'*appareil à bâtonnets* qui occupe la région basale des cellules, et la *bordure striée* qui recouvre sa surface.

Les bâtonnets sont des filaments épais, parallèles à l'axe des cellules, colorables par les teintures basiques, étendus de la membrane basale vers la surface libre des cellules (fig. 485). Ils n'atteignent jamais cette surface

et respectent la zone superficielle plus claire (Sauer). Mentionnées pour la première fois par Roth, ils ont été tout d'abord étudiés par R. Heidenhain. Certains auteurs (Landauer, Böhm et Davidoff) ont admis que l'image striée de la zone basale était due à l'existence de cannelures longitudinales et parallèles, creusées sur les faces latérales des cellules. Ils ont obtenu des imprégnations au nitrate d'argent qui démontrent que les cellules rénales ont une configuration festonnée et s'engrènent les unes avec les autres. Ce fait explique que les limites intercellulaires soient difficiles à observer dans l'état de repos, et faciles à observer au contraire quand les cellules sont distendues par le produit de sécrétion. Mais il est inadmissible que ces cannelures produisent l'aspect bâtonoïde du protoplasma ; ces deux états de la cellule coexistent (Benda). Les recherches d'un grand nombre d'auteurs ont montré que les bâtonnets sont constitués soit par des granules soudés bout à bout (Hippolyte Martin, Rothstein, Szymonowicz), soit par des filaments à peu près homogènes ou segmentés irrégulièrement (Landsteiner, Benda) ; dans certains cas, ils ont l'aspect de chaînettes granuleuses (chondriomites) dont les grains constitutifs sont des mitochondries (Benda). Pour quelques auteurs, les bâtonnets ne sont pas des formations cellulaires individualisables, mais seulement des travées du réticulum cytoplasmique épaissi dans la zone basale des cellules (Van der Stricht, Théohari). Il existerait également des filaments non granuleux parmi les bâtonnets de Heidenhnain qui s'étendraient dans toute la hauteur de la cellule (Schmitler).

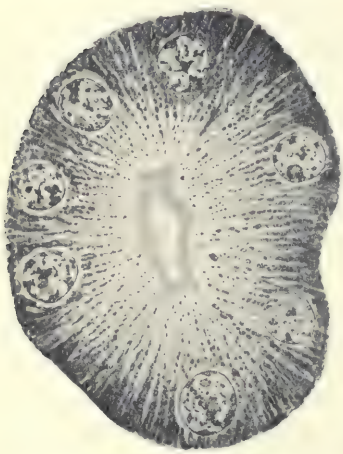

Fig. 485. — *Coupe transversale d'un canalicule contourné du rein de Cobaye.*

La zone basale des cellules est remplie de filaments fortement colorés. Un grand nombre de ces filaments sont décomposés en granules disposés le plus souvent en séries. × 800.

Quelle est la signification de ces bâtonnets chromatiques ? Benda leur attribue une fonction motrice comme à toutes les formations mitochondriales; il admet que leur contraction a pour résultat de rapprocher l'un de l'autre le toit et le plancher cellulaires, et d'expulser le produit de sécrétion dans la lumière du canalicule. D'après nous, ces bâtonnets sont comparables à ceux qu'on observe dans la grande majorité des éléments glandulaires ; ils sont en rapport avec leur activité sécrétoire et possèdent la signification d'un « ergastoplasma ». Le reste du protoplasme renferme des inclusions de diverse nature, lécithine, graisse, glycogène, pigment, et un diplosome dans sa région apicale, sous la bordure striée (Zimmermann).

La surface de la cellule rénale est recouverte d'une bordure striée qui a été l'objet des recherches d'un grand nombre d'auteurs (1). On admet actuelle-

(1) Nussbaum, Klein, Cornil, Solger, Kruse, Lorenz, Frenzel, Nicolas, Van der Stricht, Disse, Sauer, Policard, Rathery, etc.

ment qu'elle est une différenciation normale et constante de la cellule rénale chez tous les Vertébrés. Beaucoup d'auteurs considèrent que l'aspect strié est dû à l'existence de poils qui s'insèrent sur une rangée de fins corpuscules basaux (Nicolas, Sauer) et se prolongent dans le cytoplasme par de très fins filaments radiculaires (Nicolas). Ce seraient de véritables cils noyés dans une substance intermédiaire qui les immobilise et qui serait de même nature que les ciments cuticulaires. La bordure en brosse serait ainsi assimilable à une cuticule traversée par des cils d'origine cytoplasmique (Heidenhain, Flemming, Hansemann). Cette conception pour ainsi dire ciliaire de la cuticule striée s'appuie sur l'existence de granulations basales, qui seraient semblables à celles qui existent à la base de tous les cils vibratiles et qui auraient une valeur centrosomienne. Mais Policard et Garnier prétendent que ces granulations basales sont artificielles et sont provoquées par les altérations cadavériques et l'action des réactifs. L'aspect strié du plateau apical des cellules rénales est dû à l'existence à ce niveau de deux substances, ou tout au moins de deux modalités de la même substance qui se distinguent par leur différence de réfringence et de chromaticité; il se produit sous l'influence du passage par osmose des substances élaborées par la cellule ; il est d'ailleurs variable suivant le stade sécrétoire. Les recherches d'un grand nombre d'auteurs ont montré que la striation cuticulaire est très nette pendant l'excrétion exocellulaire (lumière large, cellules de hauteur moyenne ou basse), et qu'elle est peu nette et même que la cuticule est homogène au stade de sécrétion proprement dite ou de mise en charge (cellules hautes, lumière étroite). Ces faits permettent de conclure qu'il y a un rapport entre le développement de la striation et l'excrétion exocellulaire et semblent favorables à l'interprétation donnée par Policard et Garnier sur la nature de la bordure en brosse des cellules rénales.

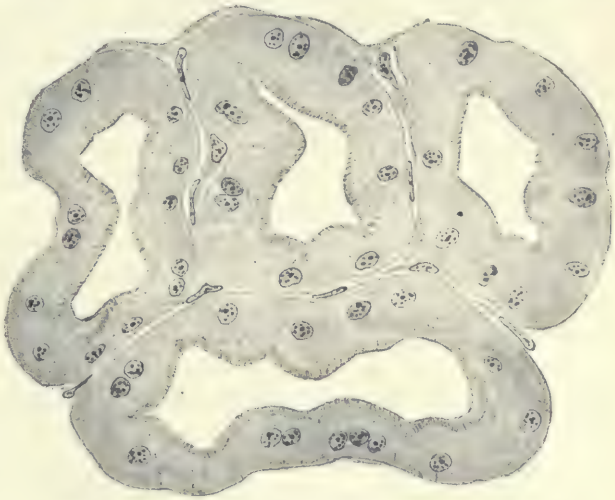

Fig. 486. — *Canalicules contournés du Rein de l'Homme.*
On voit la garniture en brosse des cellules rénales qui limitent une vaste lumière (canalicules à large lumière). Les limites cellulaires sont indistinctes. × 500.

c) Modifications fonctionnelles de l'épithélium du tube contourné. — Malgré de nombreuses observations et recherches expérimentales, on sait peu de chose sur les modifications cytologiques des cellules rénales pendant leur cycle sécrétoire. Les études faites chez les Vertébrés infé-

rieurs ont donné des résultats intéressants sur les processus qui accompagnent la sécrétion endocellulaire et l'excrétion exocellulaire des produits élaborés par le néphrocyte. Les tubes urinaires des Ophidiens sont particulièrement favorables à ce genre de recherches (Regaud et Policard, Tribondeau). En dissociant de petits morceaux de rein dans du sérum physiologique additionné d'un peu de rouge neutre, Regaud et Policard ont constaté qu'au niveau du segment tubulaire revêtu d'éléments à bordure striée, les cellules présentent dans leur cytoplasme des grains colorés en rouge intense. Certaines cellules renferment une grande quantité de grains dans leur zone supranucléaire ; d'autres montrent seulement quelques fins granules anguleux; d'autres enfin ont un aspect intermédiaire entre les deux précédents. Ces aspects différents des cellules rénales indiquent bien l'existence d'un cycle sécrétoire ; mais, fait essentiel, on ne voit jamais de grains excrétés dans la lumière du tube. Donc, l'*excrétion de la substance des grains ne s'opère pas par effraction de la cuticule striée, mais bien par exosmose à travers celle-ci, laquelle demeure permanente et intacte.* Ce que l'on sait des processus cytologiques de la sécrétion urinaire chez les Mammifères permet de croire que les phénomènes sécrétoires s'y réalisent d'une façon analogue. L'excrétion s'opère également chez eux par dialyse et non par effraction de la paroi apicale de la cellule, mais on n'y observe pas l'existence de grains de sécrétion, dont l'abondance plus ou moins grande dans le néphrocyte serait la traduction du stade sécrétoire où il se trouve. On ne peut guère considérer comme définitivement acquis que les points suivants : 1° Le néphrocyte mesure une hauteur variable suivant les différents stades de la sécrétion; il est élevé immédiatement avant l'excrétion exocellulaire ; il est au contraire assez bas après cette excrétion. Ce fait a été démontré notamment par des expériences de polyurie expérimentale (Sauer, Disse, Mayer et Rathery, Ribadeau-Dumas, etc.) et par des observations faites sur le rein des animaux hibernants à l'état de veille et de sommeil (Van der Stricht, Disse, A. et R. Monti, Ferrata). 2° Les diverses parties du néphrocyte ne subissent pas de modifications constantes pendant la sécrétion. Certains auteurs (Mayer et Rathery) admettent qu'une sécrétion abondante s'accompagne toujours de la dislocation des bâtonnets de Heidenhain et de l'« essaimage » de leurs granulations constitutives dans le corps cellulaire. Ces mêmes auteurs décrivent dans le cytoplasme des formations qui, par leur constance, paraissent toujours corrélatives de la sécrétion. Ce sont de petites vacuoles, qui sont situées au-dessous de la bordure striée, et qui augmentent de nombre et de volume dans la polyurie provoquée. Mais ces modifications cytoplasmiques sont peu visibles au cours de la sécrétion normale et il y a lieu de se demander s'il ne s'agit pas ici d'altérations cellulaires déterminées par l'exagération même des processus d'élimination. 3° La bordure en brosse ou cuticule striée ne disparaît ni ne se rompt à aucun moment du cycle sécrétoire. L'excrétion se réalise par une sorte d'osmose sans effraction de cette cuticule, qui est homogène ou mal striée sur les cellules hautes, avant la phase d'excrétion, qui est au contraire nettement striée sur les cellules de hauteur moyenne et basse, pendant et après la phase d'excrétion.

C. **L'anse de Henle.** — La branche proximale ou branche étroite est tapissée par une assise de cellules basses, endothéliformes, avec noyau allongé qui fait saillie à l'intérieur de la lumière (fig. 487). On trouve dans leur cytoplasme un appareil centrosomique avec deux centrioles réunis par un filament qui se prolonge dans la lumière par un fouet ou cil externe et dans le cytoplasme par un court filament interne. Ce fouet central a été décrit par Zimmermann dans le rein du Lapin. La branche distale est recouverte dans sa partie élargie par une couche de cellules cubiques qui sont légèrement inclinées dans le sens du courant urinaire et qui limitent une lumière relativement assez large. Leur protoplasme est granuleux et leur zone basale renferme un appareil à bâtonnets peu développé. Ces bâtonnets occupent seulement une faible étendue du territoire cytoplasmique, c'est-à-dire la région comprise entre le noyau et la base d'implantation de l'élément (Benda). La surface de ces cellules est recouverte par une bordure en brosse très basse. L'épithélium de l'anse de Henle est moins vulnérable que celui du tube contourné et demeure relativement indemne dans les reins atteints de néphrite. La structure du segment grêle montre qu'il ne possède pas un rôle sécréteur. Certains auteurs (Ludwig, Hufner, Renaut) admettent qu'une certaine quantité de l'eau de l'urine est résorbée à ce niveau, parce que l'anse de Henle plonge dans les espaces conjonctifs et les voies de la lymphe de la substance médullaire, au contraire des tubes contournés qui sont enveloppés presque exclusivement de capillaires sanguins.

Fig. 487. — *Pièce terminale (Pt) et branche descendante de l'anse de Henle (bdaH) du rein humain.*

On voit la transition entre l'épithélium glandulaire de la pièce terminale et l'épithélium endothéliforme de la branche étroite de Henle. × 300.

D. **Pièce intermédiaire.** — La pièce intermédiaire est revêtue par une couche de cellules plus hautes que celles qui tapissent la branche large, mais plus basses que celles du tube contourné. Elles ont un aspect un peu plus clair que ces dernières, sont plus nettement délimitées les unes des autres, ne présentent pas de bordure en brosse, mais une simple ligne limitante sombre sur leur surface apicale (Sjöbring) ; elles possèdent des bâtonnets de Heidenhain qui sont plus trapus et qui occupent seulement une faible étendue du territoire cellulaire dans la zone basale des cellules (Benda). On y remarque nettement la formation que Zimmermann désigne sous le nom de fouet central (Centralgeissel) avec un microcentre, un flagellum externe qui flotte dans la lumière et un interne qui se perd dans le cytoplasme de la cellule. Ce dernier ne s'observe pas dans tous les cas. Les cellules de la pièce intermédiaire sont moins sensibles que celles du tube contourné aux influences délétères qui peuvent agir sur le rein. Il est vraisemblable que la pièce intermédiaire a un rôle physiologique distinct de celui du

segment à bordure striée, parce que ces deux segments ont une structure différente.

E. Tubes collecteurs et canaux papillaires. — Chaque pièce intermédiaire aborde un tube collecteur après avoir subi un petit rétrécissement, le « canal d'union », revêtu de cellules basses, cubiques ou aplaties. Les tubes collecteurs renferment dans toute leur étendue un épithélium formé de cellules plus ou moins hautes suivant le diamètre du canal. Les tubes collecteurs des rayons médullaires sont d'un diamètre relativement faible et sont tapissés par une seule rangée de cellules cubiques, claires, avec un noyau central arrondi. Ceux de la pyramide de Malpighi ont une large lumière, sont limités en dehors par une membrane propre très mince et sont recouverts par une couche de cellules cylindriques. Les canaux papillaires présentent une rangée de cellules cylindriques très élevées munies dans leur région centrale d'un noyau très allongé ou en forme de bâtonnet. Les cellules des tubes collecteurs renferment un diplosome situé sous la membrane cellulaire, au niveau de leur pôle apical ; les corpuscules de ce diplosome donnent également insertion à un fouet central (Disse). Elles peuvent être de volume et d'aspect différents; les plus volumineuses sont claires et vésiculeuses, les plus petites sont plus sombres avec un cytoplasme homogène et compact (Steiger). Renaut et Dubreuil distinguent deux régions dans le cytoplasme de ces éléments : une région centrale ou endoplasme, claire et homogène qui entoure le noyau; une zone périphérique ou exoplasme qui règne autour de la cellule et qui possède son épaisseur maxima au niveau de son sommet apical, le plus souvent renflé en dôme. L'exoplasme est parcouru par des fils mitochondriaux (chondriomites) qui

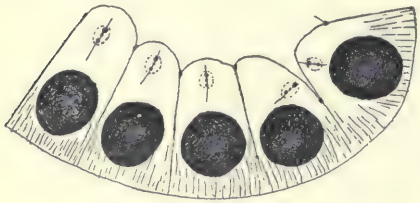

Fig. 488. — *Épithélium d'un segment excréteur.* D'après Zimmermann.

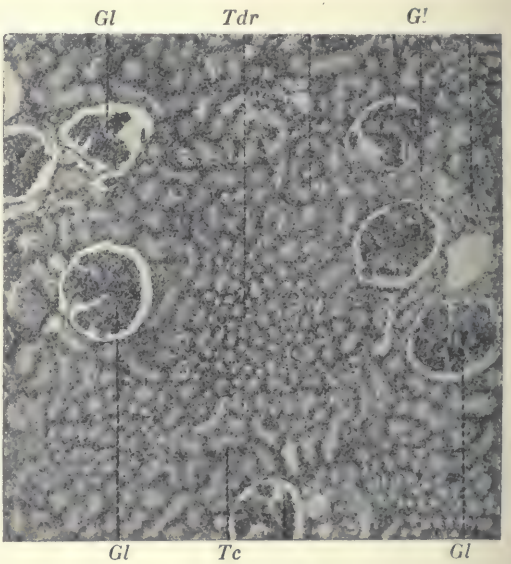

Fig. 489. — *Coupe transversale de la substance corticale, intéressant une pyramide de Ferrein et montrant la constitution du lobule rénal.*

Au centre des tubes (*Tdr*) en section transversale : tubes droits et anses de Henle ; tout autour une zone de tubes contournés (*Tc*) et à la périphérie une couronne de glomérules (*Gl*). Les capillaires aplatis entre les canalicules sont à peine visibles. × 60. D'après Hoche.

avaient déjà été décrits dans les cellules des tubes droits (Rothstein, Sjöbring, Benda, Zimmermann), mais qui n'avaient jamais été observés sur toute l'étendue des canaux excréteurs rénaux. Renaut et Dubreuil insisten sur l'extrême abondance de ces filaments qui donnent à l'exoplasme unet constitution filaire tout à fait typique et sur la continuité de ce dispositif le long des canaux droits et même dans les cellules du revêtement épithélial du bassinet rénal.

V. — Interprétation des coupes histologiques du rein.

L'étude histologique que nous venons de faire du tube urinaire va nous permettre de nous reconnaître dans une coupe microscopique du rein passant soit par la substance corticale, soit par la substance médullaire (fig. 489 et 490). Une coupe de substance corticale dirigée parallèlement à la surface du rein nous présente les détails suivants (fig. 489). Les corpuscules de Malpighi, disséminés dans toute l'étendue de la coupe, sont situés ordinairement aux confins des lobules rénaux. Les tubes contournés, sectionnés dans tous les sens, se rencontrent en dedans des corpuscules de Malpighi. Ils sont de plus en plus mélangés, au fur et à mesure qu'on se rapproche du centre du lobule, avec les parties initiales et terminales des anses de Henle et avec les pièces intermédiaires. Il est difficile sur les coupes de reconnaître les pièces intermédiaires des tubes contournés; en général, la lumière des pièces intermédiaires est plus vaste, les limites des cellules se voient avec plus de netteté, la striation de la partie basale est moins étendue et moins précise, la bordure en brosse n'existe pas. Le centre du lobule est occupé par le rayon médullaire; il comprend un faisceau de tubes sectionnés transversalement qui sont les branches proximale et distale des anses de Henle et les tubes collecteurs. Les branches descendantes se reconnaissent aux cellules aplaties qui les limitent, les branches ascendantes à leur lumière plus large et à leurs cellules cubiques, granuleuses et sombres, les canaux collecteurs à leur lumière encore plus large et à leurs cellules claires, réfringentes, à membrane nette et à gros noyau central. Un tissu conjonctif

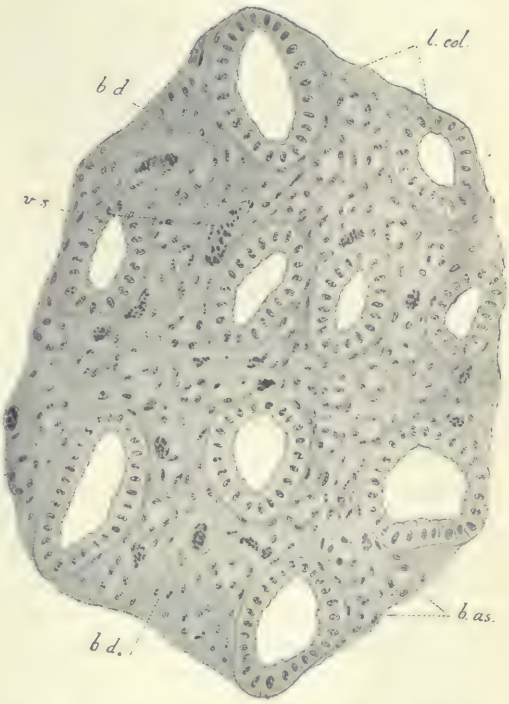

Fig. 490. — *Coupe transversale de pyramide de Malpighi* (Homme).

tcol, tubes collecteurs. — *bas*, branche ascendante de l'anse de Henle. — *bd*, branche descendante. — *vs*, vaisseaux sanguins. × 200.

délicat, très peu abondant, avec de nombreux capillaires sanguins, occupe les espaces intertubulaires. Les artères et les veines interlobulaires se trouvent dans la zone périphérique du lobule et sont entourées de faibles gaines de tissu conjonctif.

Une coupe transversale de la pyramide de Malpighi montre seulement la section des canaux collecteurs et des anses longues de Henle qui descendent à l'intérieur de la pyramide. On y trouve aussi la coupe des vaisseaux droits, artères et veines. Les anses de Henle sont pour la plupart rassemblées à la périphérie des pyramides secondaires, tandis que les tubes de Bellini sont groupés vers le centre. Tous ces canaux et vaisseaux sont plongés dans une masse de tissu conjonctif relativement abondant.

VI. — Histophysiologie du tube urinaire.

Un fait qui s'impose à l'attention, quand on se place au point de vue de l'histophysiologie du rein, c'est la complexité structurale du tube urinaire et la complexité chimique du liquide qu'il sécrète. Aussi s'est-on demandé si chacun des segments de ce tube ne possédait pas une fonction spéciale, si par exemple les diverses substances constitutives de l'urine n'étaient pas élaborées au niveau de régions différentes du tube rénal. Pour ce qui concerne les processus cytologiques qui doivent accompagner l'excrétion des nombreux produits urinaires, ils échappent pour la plupart à nos recherches, étant donné l'état actuel de la science microchimique.

Les méthodes utilisées pour la solution du problème peuvent être rangées en deux groupes. Les premières cherchent à saisir sur le fait la sécrétion des divers produits urinaires dans le tube rénal, soit en utilisant des procédés techniques spéciaux, soit en exagérant sa fonction normale ; ce sont des méthodes d'observation directe. Les secondes, méthodes indirectes, consistent à injecter des matières colorantes dans le milieu intérieur et à étudier leur élimination par le rein ; elles supposent que les matières colorantes et les matériaux de l'urine se comportent d'une façon analogue pendant leur passage au travers du tube urinaire.

Les auteurs qui ont employé les méthodes d'observation directe se sont appliqués à saisir les points du tube rénal où s'éliminent l'eau, les sels et les corps puriques de l'urine. Si l'on exagère *l'élimination de l'eau* soit par introduction d'eau dans l'organisme, soit par l'emploi des diurétiques (caféine, théobromine, urée, certains sucres), on observe que les glomérules ne paraissent pas modifiés, que les cellules des tubes contournés diminuent de hauteur, que leur bordure striée s'accentue, que des vacuoles apparaissent dans leur cytoplasme et que les espaces intertubulaires s'élargissent (Lamy, Mayer et Rathery). Ces derniers auteurs en ont conclu que l'eau de l'urine s'élimine au niveau du tube contourné et que le rôle du glomérule est nul à ce point de vue. Mais cette conclusion est en désaccord avec les résultats de nombreuses expériences, en particulier avec celles de Nussbaum. Ce biologiste a eu l'idée d'utiliser pour sa démonstration le dispositif spécial du système vasculaire dans le rein de la Grenouille, dont les glomérules sont irrigués par l'artère rénale et les tubes urinaires

par les ramifications de la veine porte rénale. Or, la ligature de l'artère rénale supprime la fonction des glomérules et dans ces conditions l'urine cesse de couler. Mais si l'on injecte un diurétique à l'animal, on constate l'écoulement d'une faible quantité d'urine. D'autre part, si, comme l'a fait Gurwitch, on ligature la veine porte rénale, la sécrétion urinaire diminue, mais ne cesse pas. Ces expériences montrent donc que les glomérules sécrètent la plus grande partie de l'eau de l'urine et que les tubes contournés en sécrètent la plus faible partie ; elles ont modifié la conception classique qui conférait au glomérule seul le pouvoir d'extraire du sang l'eau de l'urine. On admet en outre que cet organe rénal n'est pas un simple filtre qui laisse passer l'eau sous pression, suivant l'ancienne opinion de Ludwig, mais une glande qui sécrète sous pression.

Quant aux *sels* de l'urine (chlorures, phosphates, etc.) on avait pensé qu'ils étaient excrétés avec l'eau du glomérule. Il est en effet probable qu'une partie des sels passe à ce niveau, mais il est d'autre part hors de conteste que l'autre partie s'élimine au niveau du tube urinaire. Les expériences de Nussbaum, Gurwitch, Adami, Halsey le démontrent avec évidence. Si on injecte à une Grenouille dont l'artère rénale a été ligaturée des solutions de chlorure de sodium, de phosphate ou de sulfate de soude, on retrouve ces sels dans l'urine, bien que le fonctionnement des glomérules ait été interrompu. Les vacuoles qui se produisent dans les cellules du tube contourné au cours des polyuries provoquées par l'injection intraveineuse de cristalloïdes paraissent aussi indiquer que ces dernières substances passent en abondance au niveau de ces cellules (Lamy, Mayer et Rathery). Les expériences de Cl. Bernard avaient autrefois montré que les sels de fer sont excrétés eux aussi par les tubes contournés. Tous ces faits concordent donc pour faire admettre que ces derniers segments du canalicule rénal jouent un rôle important dans l'élimination des sels.

De nombreuses recherches semblent également prouver que c'est au même niveau que sont éliminés les *corps puriques* (acide urique, urates, acide hippurique, xanthine, guanine, etc.). On a essayé soit d'augmenter expérimentalement leur quantité dans le sang et de les observer pendant leur passage dans le tube urinaire, soit de les précipiter à l'état de sels métalliques insolubles et de les rendre ainsi plus facilement visibles. Heidenhain et Neisser ont injecté dans les veines des solutions très concentrées d'urate de soude et ont constaté des dépôts d'urate sur toute la longueur des tubes urinaires, sauf au niveau du glomérule. De même, Sauer a introduit de l'acide urique dissous dans la pipérazine ou dans la lysidine dans le sang du Lapin et a constaté une heure après des corpuscules figurés très fins à la surface de l'épithélium des tubes contournés. Spiegelberg et Minkowski ont vu les mêmes corpuscules dans les cellules épithéliales des tubes contournés après avoir repris à peu près la même technique expérimentale. Il ressort de ces expériences que le glomérule ne prend aucune part à l'élimination de l'acide urique et que cet acide est vraisemblablement excrété par le tube contourné. Les procédés utilisés pour déceler ce même acide pendant son passage grâce à certaines réactions chimiques conduisent à la même conception (Anten, Courmont et André). Ces derniers auteurs ont traité des coupes de rein par une solution de nitrate d'argent à 1 p. 200,

ont ainsi précipité l'acide urique et les urates à l'état d'urate d'argent insoluble, et ont fait réduire ce sel à l'aide d'un révélateur photographique. Ils ont observé sur leurs préparations des granulations noires d'argent réduit, qui ont l'aspect d'une poussière extrêmement fine, et qui remplissent le cytoplasme des cellules des tubes contournés et de la branche ascendante de Henle. Ils ont fait ces observations chez certains Mammifères, Oiseaux, Batraciens, Poissons et Reptiles, et ils admettent que tous ces grains sont bien des « corps puriques » à cause de leurs caractères chimiques. Mais peut-être y a t-il lieu de se demander, avec Regaud et Policard, si ces granulations ne sont pas, tout au moins en partie, des granulations albuminoïdes qui jouiraient de propriétés réductrices vis-à-vis du sel d'argent.

Quoi qu'il en soit, les résultats fournis par l'ingénieuse méthode imaginée par Courmont et André s'ajoutent aux précédents et confirment l'opinion que l'élimination des corps puriques se fait au niveau des tubes contournés et des branches larges de Henle. Le rôle fondamental de ces parties du tube rénal dans l'élimination des substances urinaires dites extractives est corroboré par les études qui ont été faites sur l'élimination des substances étrangères introduites dans le sang.

Un grand nombre d'auteurs ont cherché depuis longtemps à observer le passage de certaines matières colorantes pouvant être brusquement insolubilisées à l'état de précipité coloré ; cette propriété permet de saisir sur le fait toutes les phases de leur excrétion. On ne peut affirmer, il est vrai, qu'il existe une homologie complète entre les processus d'élimination des matières colorantes et ceux des principes constitutifs de l'urine ; mais cette homologie est très vraisemblable ; le passage des matières colorantes n'est suivi d'aucune altération rénale; il se réalise physiologiquement; aussi les résultats fournis par cette méthode ont-ils une grande valeur pour rechercher la signification fonctionnelle des divers segments du canalicule urinaire.

R. Heidenhain injectait une solution saturée à froid de carmin d'indigo dans les veines d'un animal, du Chien de préférence, et sacrifiait l'animal quand l'urine prenait une coloration bleue. Une injection de chlorure de potassium en solution aqueuse saturée était ensuite pratiquée dans l'artère rénale afin de précipiter la couleur. Le rein était ensuite durci dans l'alcool absolu. Les coupes pratiquées sur les reins ainsi traités ont donné les résultats suivants : 1° les glomérules de Malpighi ne participent pas à l'élimination de l'indigo. Ils demeurent incolores sur les coupes ; 2° les canaux contournés et la partie large de l'anse de Henle sont colorés en bleu ; c'est au travers de ces formations que s'opère le passage du carmin d'indigo. Certains tubes paraissent plus bleus que les autres, et si l'intensité de la coloration est en rapport avec le degré plus ou moins grand de l'activité excrétrice, il en résulte que les tubes fonctionnent indépendamment les uns des autres ; 3° les canaux collecteurs et les branches descendantes de l'anse de Henle n'éliminent pas le carmin d'indigo. La lumière de ces tubes renferme l'indigo excrété par les tubes contournés, mais les cellules ne sont jamais colorées en bleu.

R. Heidenhain et Neisser ont complété ces expériences en supprimant la filtration glomérulaire par diverses méthodes (section du bulbe, ligature

de l'uretère). Dans ces conditions, la filtration glomérulaire ne se produit plus et le courant liquide ne peut entraîner la couleur excrétée vers les tubes contournés ; on observe alors que c'est exclusivement au niveau des tubes contournés que se fait l'excrétion de la couleur. Ces recherches ont permis en outre de connaître la durée de l'acte sécrétoire ; l'absorption de la matière colorante par la cellule dure environ dix minutes et son excrétion se prolonge à peu près pendant une heure.

Un grand nombre de travaux exécutés à l'aide soit de la méthode d'Heidenhain, soit de méthodes analogues, ont tour à tour confirmé ou infirmé ces résultats (1). Les expériences de M. Nussbaum, faites en utilisant le dispositif anatomique de la circulation dans le rein des Batraciens, ont complètement vérifié à la manière de voir d'Heidenhain. Cet auteur a ligaturé l'artère rénale, a ainsi supprimé la circulation glomérulaire, et a injecté du carmin d'indigo dans le milieu intérieur de l'animal. Il a constaté que cette matière colorante est éliminée par le rein et en conclut que les glomérules ne jouent aucun rôle dans son excrétion. Halsey est parvenu aux mêmes résultats en employant la même méthode. D'autre part, Gurwitch a vu que l'urine et les tubes contournés ne prennent jamais la coloration bleue quand on ligature la veine porte rénale et quand on injecte le carmin d'indigo dans le sac lymphatique dorsal. La substance colorante est donc éliminée au niveau des tubes contournés et non pas au niveau des corpuscules de Malpighi. — Les expériences faites avec le carmin ont conduit à des résultats analogues. Cette matière est éliminée, pour une partie du moins, par le tube contourné, la pièce intermédiaire et la branche large de l'anse de Henle (Schmidt, Ribbert, Arnold). Certains auteurs ont prétendu, sans que leurs expériences soient exemptes de tout reproche, que cette couleur passe également au niveau du glomérule (Chrzonsczewski, v. Wittich, Ribbert, Sobieranski). — Les auteurs qui ont employé le bleu de méthylène ont aussi vérifié les conclusions d'Heidenhain (Schultze, Kühn, Galéotti, Achard et Castaigne, Ch. Garnier). Celui-ci a utilisé la méthode de Bethe pour fixer le bleu pendant son passage à travers le rein et a vu que cette substance est excrétée par le tube contourné, la branche large de l'anse de Henle et la pièce intermédiaire. Policard, qui a employé une matière colorante vitale, le rouge neutre, a fait la même constatation ; le rouge neutre ne se retrouve jamais à l'intérieur des corpuscules de Malpighi chez les Ophidiens ; il est absorbé au contraire par l'épithélium des tubes contournés et se retrouve dans les cellules sous forme de corpuscules colorés.

Les résultats de ces expériences permettent de conclure que l'élimination des matières colorantes se produit au niveau de l'épithélium du tube contourné, de la branche large de l'anse de Henle et de la pièce intermédiaire de Schweigger-Seidel. Il est probable que les principes extractifs de l'urine se comportent de façon identique. La partie aqueuse de ce liquide, au contraire, passe au niveau du corpuscule de Malpighi.

Il y a donc lieu de distinguer deux processus dans l'élaboration de l'urine : 1° un processus glomérulaire qui est un fait, non de simple filtra-

(1) Neisser, von Wittich, Meissner, Henschen, Pautinski, Kabhsel.

tion, mais de sécrétion élective ; celle-ci se réalise au niveau des capillaires du glomérule malpighien où la pression sanguine est plus élevée que dans les autres capillaires rénaux. C'est un système à haute pression commandé par le sphincter musculaire lisse de l'artériole efférente ; le liquide qui transsude dans la séreuse glomérulaire est de l'eau ou une solution de sels ; 2° un phénomène sécrétoire qui se produit au niveau des tubes contournés et de la branche large de Henle et qui a pour résultat l'excrétion intracanaliculaire de sels en petite quantité et des principes extractifs de l'urine. L'urine proprement dite représente le mélange des deux produits glomérulaire et tubulaire, le premier dissolvant et entraînant le second dans les conduits excréteurs rénaux.

VII. — Vaisseaux sanguins et lymphatiques du rein.

A. **Artères rénales.** — *a*) *Artères de la substance corticale.* — Les branches issues des subdivisions de la rénale fournissent des ramifications assez nombreuses soit immédiatement avant leur pénétration dans le rein, soit dans la substance même de cet organe. Ces ramifications se placent tout d'abord entre les pyramides, à la limite des lobes rénaux ; aussi les désigne-t-on sous le nom d' « artères interlobaires » ou d' « artères péripyramidales ». Elles se dirigent droit vers la base des pyramides, se subdivisent en nombreuses branches qui ne s'anastomosent jamais et ne constituent pas une voûte artérielle suivant l'ancienne conception longtemps demeurée classique (Bertin, Schlumlansky) ; les artères du rein sont rigoureusement terminales. Les ramifications des artères interlobaires se dirigent radiaire ment vers la périphérie du rein, sont situées entre les rayons médullaires, sur les limites des lobules rénaux, et prennent pour cette raison le nom d' « artères interlobulaires ». De petits rameaux s'en détachent à angle droit et se rendent aux corpuscules de Malpighi qui sont ainsi suspendus à leurs artérioles afférentes comme des fruits à leurs branches (Malpighi). Beaucoup d'artères interlobulaires s'épuisent complètement dans leur distribution aux corpuscules corticaux; un certain nombre d'autres se prolongent jusqu'à la capsule (rameaux capsulaires), peuvent même la traverser, pénétrer dans l'enveloppe adipeuse et s'y résoudre en capillaires. Les artères rénales s'anastomosent aussi avec les vaisseaux qui irriguent la périphérie du rein, mais seulement par des réseaux capillaires. Un certain nombre d'artérioles afférentes, dans le voisinage de la limite entre les substances corticale et médullaire, forment des réseaux admirables sans interposition de glomérules. L'artériole, après un court trajet, se résout une première fois en plusieurs branches qui se réunissent de nouveau en un seul tronc ; celui-ci se capillarise ensuite (Golubew). On remarque aussi dans la même région le passage direct de certaines artérioles dans le système veineux (Steinach, Golubew).

Chaque artériole afférente se résout en capillaires à l'intérieur du corpuscule de Malpighi et se développe en un peloton glomérulaire d'autant plus volumineux qu'elle est plus importante (Hyrtl, Drasch, Henle, Disse). Le vaisseau efférent prend naissance par la fusion des capillaires du glo-

mérule, présente un trajet assez court et se ramifie en un réseau serré qui enveloppe les tubes urinaires. Un certain nombre d'artérioles issues des artères interlobulaires ne sont en rapport avec aucun glomérule et se ramifient directement en capillaires corticaux (fig. 491 et 492).

b) Artères de la substance médullaire. — Les artères interlobaires émettent également des branches collatérales pendant leur trajet à l'inté-

Fig. 491. — *Rein de Porc. Cinabre et essence.*
Le système artériel tout entier a été rempli par l'injection. Cette figure a été obtenue après photographie au moyen des rayons de Röntgen. D'après Gérard et Castiaux

rieur des colonnes de Bertin; elles se rendent dans les pyramides de Malpighi voisines, qui reçoivent en outre d'autres vaisseaux artériels issus des premières ramifications terminales des artères interlobaires (Golubew). Ces vaisseaux se décomposent bientôt en fins rameaux parallèles qui suivent la direction des canaux collecteurs et qui se résolvent en capillaires. On les désigne sous le nom d' « artérioles droites vraies » (Arnold). En outre, les artérioles efférentes des glomérules les plus voisins de la base des pyramides peuvent pénétrer dans la substance de ces pyramides et s'y capillariser. Ce sont les « arteriolæ rectæ spuriæ ». Gérard et Castiaux contestent l'existence de toutes les artères droites. Ils admettent exclusivement l'existence des branches collatérales des artères interlobaires. « L'existence des artères droites nous semble très douteuse; nous ne les avons pas observées,

même sur les reins dans lesquels l'injection avait pénétré jusque dans les veines ; pour nous, ces artères n'existent pas ; la circulation artérielle des pyramides est parfaitement assurée par les collatérales médullaires... » En somme, deux résultats principaux ressortent des études nouvelles faites sur le système artériel rénal : 1° les artères du rein sont terminales ; 2° la voûte artérielle n'existe pas. Cette manière de voir, déjà admise par Hyrtl en 1873 d'après ses recherches par le procédé de la corrosion, a été confirmé par Disse, Max Brœdel, Dieulafé, Gérard et Destot, et en particulier par Gérard et Castiaux. La figure ci-contre, obtenue après

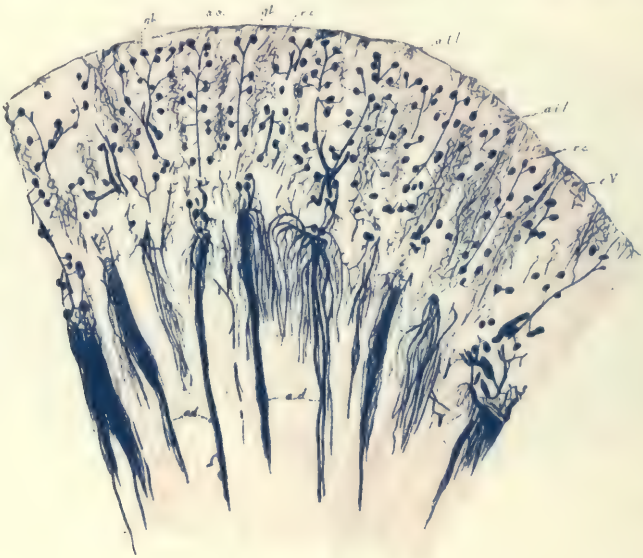

Fig. 492. — *Rein de Lapin. Injection au bleu de Prusse des vaisseaux sanguins. L'injection n'a pas passé dans les veines.*

ail, artères interlobulaires. — *aa*, artérioles afférentes du corpuscule de Malpighi. — *rc*, réseau capillaire issu des ramifications des artérioles efférentes. — *eV*, étoiles de Verheyen qui représentent les origines des veines interlobulaires. — *gl*, glomérule de Malpighi. — *ad*, artères droites vraies. × 50.

injection des vaisseaux artériels du rein et radiographie, démontre ces faits avec une grande netteté (fig. 491).

B. **Veines rénales**. — Dans la substance corticale, les capillaires se réunissent les uns avec les autres en fines branches veineuses, qui sont très nombreuses dans la moitié externe de la substance corticale, sont parallèles les unes aux autres et orientées radiairement (veinules radiées). Elles s'anastomosent par groupes de 6, 10, 15, 20 et forment les « veines droites interlobulaires » (Steinach), qui sont situées à la limite des lobules corticaux et courent parallèlement aux artères interlobulaires, à quelque distance de celles-ci. Un certain nombre de veinules corticales se dirigent parallèlement à l'écorce du rein, convergent les unes vers les autres, et dessinent ainsi une série de figures étoilées, connues sous le nom d' « étoiles de Verheyen » (*Stellula Verheyenii*). De chaque étoile part un tronc unique qui

traverse l'écorce en direction radiaire : c'est une veine droite interlobulaire. Ces étoiles n'existent pas chez les animaux ; elles sont inconstantes chez l'Homme, et ne sont pas l'origine de toutes les veines interlobulaires. En effet, les lobules rénaux sont infini ment plus nombreux que les étoiles de Verheyen, et les veines interlobulaires sont plus nombreuses que les lobules eux-mêmes (Gérard et Castiaux). Outre les veines interlobulaires, il existe encore dans la substance corticale des « veines profondes «. Celles-ci sont courtes, prennent naissance aux dépens du réseau capillaire, à une faible distance de la base des pyramides, possèdent un faible calibre et ne se voient que sur des préparations par corrosion (Henle, Disse). Elles sont très développées chez certains Mammifères (Carnassiers) et le sont beaucoup moins chez l'Homme.

Dans la substance médullaire, les capillaires donnent naissance à des branches grêles, parallèles aux canaux collecteurs et dirigées vers la base des pyramides. Elles reçoivent les capillaires de la substance médullaire dans toute l'étendue de leur trajet. On les désigne sous le nom de « veines droites ».

Les veines corticales et médullaires confluent dans de gros troncs veineux qui s'anastomosent au niveau de la base des pyramides. Ce sont les *veines arciformes* ou *sus-pyramidales*. Celles-ci suivent des encoches creusées sur les faces latérales des pyramides, en dedans des artères correspondantes. La notion d'une voûte veineuse, constituée par une sorte de grillage dont chaque maille entourerait une pyramide de Ferrein au niveau de la base est tout à fait contestable ; les veines arciformes présentent seulement quelques larges anastomoses, en nombre variable. Elles se continuent avec de gros troncs qui suivent les artères interlobaires et que l'on désigne sous le nom de *veines péripyramidales* ou *veines interlobaires*. Celles-ci se réunissent dans le sinus pour former les branches d'origine de la veine rénale (fig. 493). — Les veines corticales ne s'anastomosent qu'exceptionnellement avec les veines de la capsule adipeuse; mais ces anastomoses existent en grand nombre dans le sinus du rein. Elles sont « tellement multipliées qu'on ne peut injecter proprement les branches rénales qu'après ligature préalable de tout le pédicule hilaire » (Gérard et Castiaux).

Fig. 493. — *Schéma de la circulation veineuse du rein. Voûte veineuse et veines interlobaires.* D'après Gérard et Castiaux.

C. **Vaisseaux lymphatiques**. — Les capillaires lymphatiques du parenchyme rénal ont été étudiés par Ludwig, Zawarykin, Rindowsky et Stahr. Ces deux derniers auteurs ont observé qu'ils prennent naissance dans des lacunes munies d'un endothélium, anastomosées en réseau dans la substance

corticale, en forme de troncules disposés parallèlement aux canaux collecteurs dans la substance médullaire (Rindowsky). Le réseau cortical se jette dans des vaisseaux plus volumineux qui suivent la direction des pyramides de Ferrein et qui s'ouvrent dans des canaux arciformes situés aux confins des substances corticale et médullaire; les capillaires lymphatiques de la substance médullaire ont un trajet rectiligne et se jettent dans les mêmes canaux (Stahr). Les vaisseaux lymphatiques efférents sortent du rein en suivant le trajet des artères interlobaires (Rindowsky).

VIII. — Nerfs du rein.

Ils proviennent du plexus solaire et pénètrent à l'intérieur de cet organe en suivant les ramifications de l'artère rénale (Pappenheim, Kölliker). D'après les recherches de Retzius, les ramifications nerveuses constituent autour des branches artérielles interlobaires des réseaux d'où s'échappent des ramuscules qui se terminent sur les muscles des parois vasculaires. On peut suivre ces ramifications sur les artères afférentes et jusque sur le corpuscule de Malpighi. Ces fibres nerveuses se poursuivent entre les canalicules contournés, s'anastomosent en un réseau délicat et fournissent des images qui donnent l'impression de terminaisons nerveuses (Kölliker). D'après Disse, les branches destinées aux canalicules contournés se détachent des plexus périartériels, se ramifient à la surface de ces canalicules et se terminent par des extrémités en forme de bouton. On ne peut savoir si ces boutons terminaux s'arrêtent à la surface de la propria ou s'ils pénètrent entre les cellules de l'épithélium glandulaire. Disse admet qu'ils sont en rapport avec la base des cellules cylindriques. Il existe également des plexus nerveux dans la substance médullaire (Kölliker) qui proviennent d'un autre plexus à larges mailles situé au niveau de la base des pyramides. Il donne naissance à des fibrilles qui s'enlacent autour des vaisseaux et autour des canaux collecteurs, puis traversent la membrane propre et se terminent par des extrémités intra-épithéliales. Des expansions issues de ces plexus parviennent jusqu'au niveau de l'épithélium papillaire et s'y terminent librement.

IX. — Capsule et stroma du rein.

La capsule du rein est une lame constituée de faisceaux conjonctifs entrecroisés en tous sens et mélangés, chez les grands Mammifères, de fibres musculaires lisses. La face profonde envoie dans le parenchyme rénal des prolongements délicats qui se perdent dans le stroma de la substance corticale. Celui-ci est une trame extrêmement délicate qu'on met facilement en évidence en faisant digérer de petits fragments de rein dans la pancréatine; Mall a montré que seul le stroma conjonctif résiste à son action. On obtient ainsi un réseau qui est formé de fibres plus ou moins volumineuses, qui loge dans ses mailles les corpuscules, les tubes urinaires, les vaisseaux et les nerfs, et qui se détache de la gaine connective des plus gros vaisseaux sanguins. Les faisceaux conjonctifs sont agencés en cordons longitudinaux et parallèles au niveau des rayons médullaires.

Le tissu interstitiel augmente de quantité à l'intérieur des pyramides de Malpighi et ne peut être isolé de la membrane propre des canaux collecteurs et des anses de Henle, qui sont entourés par un réseau serré et délicat de fibrilles. De nombreuses cellules conjonctives sont appliquées sur ces fibres; elles sont surtout nombreuses dans l'étendue de la papille. Le stroma de la substance médullaire peut ne pas renfermer de fibrilles. Renaut et Dubreuil décrivent le tissu conjonctif papillaire comme une masse continue, parcourue par de larges capillaires sanguins, et composée de cellules rameuses qui s'anastomosent les unes avec les autres. Une substance fondamentale claire remplit les espaces délimités par ces cellules et leurs prolongements et renferme des sphérules d'une substance particulière. Les cellules fixes sont tendues transversalement entre ces tubes en séries de feuillets parallèles. Elles ont toutes conservé leur nature glandulaire primitive; ce sont des cellules « rhagiocrines », qui manifestent une très grande activité sécrétoire. On trouve en outre dans le stroma rénal des fibres musculaires lisses qui sont disposées parallèlement aux canalicules urinaires et qui sont situées dans le voisinage des vaisseaux sanguins (Henle, W. Krause, v. Ebner). Peut-être appartiennent-elles à l'adventice de ces derniers (Disse).

CHAPITRE X

Les voies excrétrices du rein.

I. — Caractères généraux et premier développement.

Les voies excrétrices du rein comprennent les calices, le bassinet et l'uretère. Elles se développent aux dépens d'une évagination du canal de Wolff, qui se ramifie au niveau de son extrémité et fournit l'uretère, le bassinet, les calices, les canaux papillaires et les tubes droits ou collecteurs. Ceux-ci font donc embryologiquement partie des voies excrétrices du rein ; nous les avons décrits, suivant l'usage, avec le canalicule urinaire à cause de leur situation dans le parenchyme rénal. Les uretères débouchent dans un réservoir ou vessie, qui se différencie aux dépens de la région la plus profonde de l'allantoïde intra-embryonnaire. Celle-ci se met en communication avec l'extérieur par le canal de l'urètre, qui provient du sinus uro-génital, qui reste très court dans le sexe féminin, et qui s'allonge considérablement dans le sexe masculin par la transformation en un conduit étroit du sillon creusé à la face inférieure du tubercule génital. Ce canal occupe le centre du pénis et reçoit dans sa région postérieure les extrémités des canaux de Wolff devenus les canaux déférents. Il sert donc tout à la fois de conduit excréteur pour le liquide spermatique et pour le liquide urinaire.

Au moment de leur différenciation, les voies excrétrices du rein ont la même structure dans toute leur étendue. Elles sont tapissées par une seule couche de cellules cubiques appliquées sur un lit de cellules mésenchymateuses. Puis cet épithélium et ce tissu mésenchymateux subissent des transformations considérables au niveau des calices, du bassinet, de l'uretère et du réservoir destiné à collecter le liquide urinaire. L'épithélium devient peu à peu un épithélium cylindrique stratifié ; les cellules superficielles augmentent beaucoup de volume, au contraire de ce qui se passe dans les autres formes d'épithéliums cylindriques, et la zone la plus externe de leur cytoplasme se condense en une sorte de cuticule protectrice. La couche mésenchymateuse, tout le long de l'uretère, subit les modifications de structure qui se produisent dans les parois de la plupart des conduits excréteurs : la zone la plus interne devient du tissu conjonctif adulte, se soulève en replis volumineux et forme le chorion de la muqueuse ; la zone la plus externe se différencie en fibres musculaires lisses, disposées sur deux

couches fondamentales, une externe circulaire et une interne longitudinale. Mais cette structure si simple se complique au niveau de la vessie à cause de sa fonction : celle-ci s'adapte non seulement à collecter l'urine, mais encore à l'expulser au dehors. Aussi les couches musculaires qui se développent dans ses parois sont-elles extrêmement puissantes ; elles s'agencent en faisceaux entrecroisés dont la contraction diminue le volume du réservoir urinaire. La structure de l'épithélium vésical, comme la puissance et la disposition plexiforme de son enveloppe musculeuse, sont le résultat de cette adaptation fonctionnelle.

Les transformations du conduit urétral sont moins considérables. L'épithélium conserve chez l'adulte sa structure cylindrique ; il se complique par la formation à ses dépens d'un grand nombre de glandes muqueuses. On y retrouve les mêmes couches musculaires : une interne longitudinale et une externe circulaire ; en outre, le chorion très épais renferme un lacis veineux qui lui donne un aspect spongieux caractéristique.



Fig. 494. — *Épithélium stratifié du bassinet de l'Homme.*
ch, chorion qui envoie dans l'épithélium des prolongements conjonctifs — *cap*, capillaire. — *ep*, épithélium. — *cs*, cellules géantes superficielles. × 200.

II. — Structure des calices, du bassinet et de l'uretère.

Les notions précédentes nous ont appris que tous ces organes sont formés par une muqueuse et une musculeuse.

1° Muqueuse. — A. **Épithélium.** — L'épithélium cylindrique stratifié possède une épaisseur assez considérable (45 à 90 μ.). Il se poursuit sur la surface des papilles de Malpighi où son épaisseur est beaucoup moins grande, s'amincit brusquement sur la pointe des papilles et se trouve composé par une seule couche de cellules cylindriques dans l'étendue des foramina papillaria. Les cellules les plus profondes de cet épithélium sont petites et arrondies, les éléments des couches moyennes sont cubiques, cylindriques ou irrégulièrement polyédriques, les éléments superficiels sont volumineux, polyédriques et aplatis (fig. 494). Leur face profonde est creusée de facettes concaves, qui sont séparées par des prolongements protoplasmiques plus ou moins allongés et qui logent les extrémités périphériques des éléments sous-jacents. Elles renferment souvent deux ou trois noyaux, qui peuvent

être plus nombreux encore dans les cellules superficielles de l'urètre chez les Rongeurs et les Carnassiers, où elles figurent de véritables cellules géantes. La surface de ces cellules est limitée par une zone de cytoplasme compact et réfringent, qui a été considérée comme une cuticule (Hamburger) ou comme une substance de nature à la fois colloïde et muqueuse (Renaut), qui rendrait l'épithélium imperméable à l'eau et aux solutions salines et empêcherait la résorption de l'urine. La même zone cytoplasmique ren-

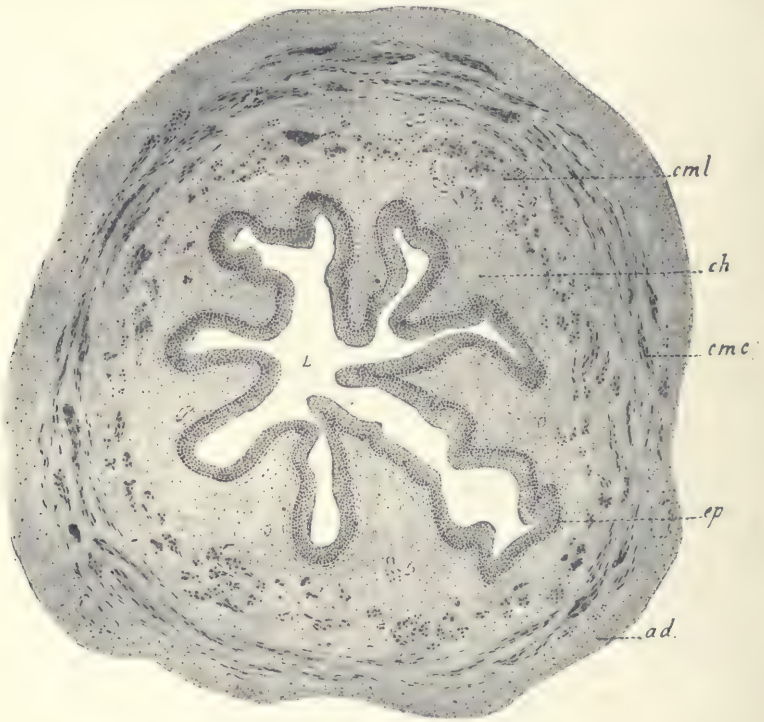

Fig. 495. — *Coupe transversale d'uretère humain.*

L, lumière centrale. — *ép*, épithélium. — *ch*, chorion. — *cml*, couche musculaire interne longitudinale. — *cmc*, couche musculaire externe circulaire. — *ad*, adventice. × 25.

ferme deux corpuscules en diplosome qui ont la forme de petits bâtonnets (Zimmermann).

Des cellules aplaties, très allongées ou filiformes pénètrent de place en place dans l'épithélium, en particulier au niveau du calice et du bassinet ; elles s'agencent en traînées qui traversent presque toute son épaisseur et qui figurent des réseaux sur coupes tangentielles. Il s'agit sans doute d'éléments conjonctifs qui se sont insinués jusqu'au voisinage de la couche recouvrante (Disse) et qui renforcent l'union entre l'épithélium et le tissu sous-jacent ; les variations considérables de calibre que subit le conduit vecteur de l'urine rendent indispensable une connexion étroite entre les deux parties constitutives de la muqueuse (Disse).

De petits amas cellulaires ou des invaginations épithéliales peu mar-

quées se rencontrent par places au niveau de la face profonde de l'épithélium et s'enfoncent dans le tissu conjonctif. On les a considérés pendant longtemps comme des glandes (Unruh, Hamburger, Egli), nombreuses surtout au niveau du bassinet et des calices. Elles ne possèdent ni lumière, ni aucun élément ayant l'aspect caractéristique des cellules glandulaires ; ce sont de simples nids cellulaires qui servent peut-être à la régénération de l'épithélium (v. Brunn, Disselhorst, Disse). On a trouvé, cependant, dans le bassinet de certains animaux (Cheval), des glandes véritables qui sécrètent un liquide muqueux et concret (Paladino, Sertoli, Egli, Petersen). L'épithélium de l'urètre chez cet animal offre de place en place une cellule avec mucus, qui se montre sous la forme de grains situés dans la zone périphérique de l'élément; on observe souvent de telles cellules muqueuses par groupes de 10 ou de 20 (Petersen) (fig. 496).

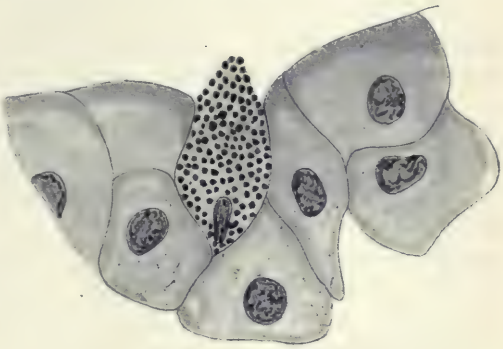

Fig. 496. — *Épithélium de l'uretère du Cheval.*
Entre les cellules superficielles, on voit une cellule caliciforme avec granulations grossières de mucus au début de leur expulsion. D'après O. Petersen.

B. **Chorion.** — Il est constitué par des fibres conjonctives très fines, par des fibres élastiques et par de nombreuses cellules conjonctives. On ne constate pas de limites nettes entre le chorion et la musculeuse qui envoie de place en place, dans la couche sus-jacente, des faisceaux longitudinaux qui s'y épuisent peu à peu. Cette couche choriale présente, au niveau de l'uretère, des relèvements longitudinaux qui donnent à la lumière du conduit un aspect festonné sur coupe transversale. Elle ne forme pas de papilles (Krause, Disse); elle renferme un grand nombre de capillaires sanguins et des globules blancs qui peuvent se rassembler en nodules lymphoïdes (Toldt, Hamburger). Les capillaires, surtout dans le bassinet et les calices, se mettent en contact avec l'épithélium sans interposition de tissu conjonctif, comme l'ont signalé Burkhardt, Engelmann, Disselhorst, Disse (celui-ci chez l'Homme et de nombreux Mammifères). Il n'existe pas de basale entre l'épithélium et le chorion sous-jacent (Disse).

2° Musculeuse. — C'est une enveloppe de fibres musculaires lisses rassemblées en faisceaux, qui sont séparés les uns des autres par de vastes espaces conjonctifs et qui se disposent sur deux couches, une interne longitudinale et une externe circulaire (fig. 495). Les fibres musculaires sont à peine représentées au niveau des calices. Henle a montré que la couche circulaire se prolonge plus loin que la couche longitudinale et s'épaissit d'une manière appréciable en une sorte de sphincter à l'endroit où la muqueuse des calices se continue avec celle qui revêt la papille. C'est le « muscle annulaire de la papille » ou *sphincter papillæ* (Henle). Les deux

couches musculaires sont surtout bien développées au niveau de l'uretère. La couche externe se trouve même renforcée de fibres longitudinales dans la moitié inférieure de ce conduit ; elles sont si nombreuses dans la région tout à fait inférieure de l'uretère qu'elles forment une couche épaisse désignée sous le nom de « gaine urétérale ». La portion de l'uretère comprise dans l'épaisseur des parois vésicales possède seulement des fibres musculaires longitudinales, qui ne se mélangent pas avec celles des assises musculeuses de la vessie.

3° Adventice. — En dehors de la musculeuse on trouve une fibreuse ou adventice qui prolonge l'enveloppe conjonctive du rein au niveau du point où les calices entourent les papilles de Malpighi. Elle est formée par des fibres conjonctives dont la direction générale est longitudinale et par des fibres élastiques abondantes et très fines. Elle renferme les plus grosses ramifications vasculaires et nerveuses qui se distribuent aux tuniques sous-jacentes.

4° Nerfs. — Les nerfs de l'uretère forment des réseaux de fibres à myéline autour des vaisseaux sanguins ; ils perdent leur myéline dans l'épaisseur du chorion de la muqueuse où ils se ramifient pour constituer un plexus à grosses mailles. Des ganglions sont disséminés tout le long de ces troncules nerveux ; ils existeraient seulement dans la partie inférieure de l'uretère, au voisinage de la vessie, d'après Disselhorst et Engelmann ; ils se trouveraient dans toute l'étendue du conduit, d'après Maier et Protopopow, et seulement dans les régions supérieure et inférieure, d'après Dogiel. Les fibrilles, sans doute de nature sensorielle, se terminent par des extrémités libres entre les cellules profondes de la couche épithéliale (Timofeew).

III. — Structure de la Vessie.

Le réservoir urinaire ou vessie comprend une muqueuse et une musculeuse, qui est doublée extérieurement par une adventice conjonctive et la séreuse péritonéale (fig. 497).

1° Muqueuse. — A. **Épithélium.** — Son épaisseur et son aspect diffèrent suivant que la vessie est vide ou distendue par le liquide qu'elle renferme. Il est très mince dans la vessie distendue, très épais dans la vessie contractée ; il peut alors atteindre jusqu'à 2 millimètres. Dans l'un et l'autre de ces états, il comprend trois assises cellulaires, suivant l'ancienne conception de Tourneux et Herrmann, défendue récemment par Rigal. Leur structure s'étudie le mieux sur des vessies moyennement distendues.

La couche profonde ou génératrice est appliquée immédiatement sur le chorion sous-jacent. C'est une assise de cellules cylindriques peu élevées, dont le grand axe est orienté perpendiculairement sur le chorion et dont les extrémités périphériques sont effilées ou renflées en forme de massue. Leurs faces latérales sont entourées par des prolongements élastiques qui sont issus du réseau élastique sous-épithélial et qui ne les dépassent jamais (Obersteiner, Rigal). Cette disposition assure la connexion étroite entre le chorion et l'épithélium. Les cellules de cette couche montrent souvent des divisions mitotiques et amitotiques (Beltzow, Dogiel, Flemming, Renaut).

— La couche moyenne existe réellement, d'après Rigal; on l'observe toujours quel que soit l'état de distension de la vessie. (Contre Lendorff, Paneth, Albarran.) Elle est formée de cellules cubiques, polyédriques, fusiformes, dont les prolongements n'atteignent jamais ni la face supérieure ni la face inférieure de l'épithélium vésical. — Les cellules superficielles sont cubiques ou cylindriques et montrent souvent, au niveau de leur face profonde, des échancrures où se logent les extrémités des cellules sous-jacentes. Elles ressemblent aux éléments homologues du bassinet et de l'uretère et se présentent quelquefois sous la forme de cellules géantes qui renferment plusieurs noyaux, produits par la multiplication acinétique de l'unique noyau primitif (Dogiel, Flemming, Sczymonowicz, Lendorff, Dawson). Leur corps cellulaire est divisé en deux zones : une zone profonde, ou « endoplasme », formé d'un cytoplasme réticulé et de granulations qui ont été considérées à tort comme un produit sécrétoire ou comme du glycogène (Petersen); une zone superficielle ou « exoplasme », sorte de plateau hyalin et homogène, qui paraît être une substance de nature à la fois colloïde et muqueuse, comprise dans un réticulum cytoplasmique serré. Toutes les cellules de ces trois couches sont réunies par un ciment et par des ponts intercellulaires peu développés, nets surtout au niveau de la couche moyenne (fig. 498).

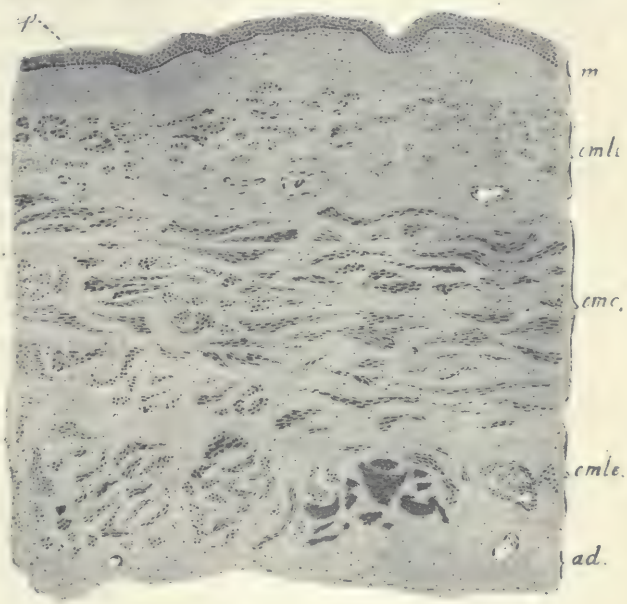

Fig. 497. — *Coupe de vessie. Homme.*
m, muqueuse. — *ép*, épithélium. — *cmli*, couche musculaire longitudinale interne. — *cme*, couche musculaire circulaire. — *cmle*, couche musculaire longitudinale externe. — *ad*, adventice. × 20.

L'aspect de l'épithélium vésical se transforme considérablement dans les vessies distendues. D'après London, l'ensemble de la stratification ne se modifie pas : les cellules de la couche profonde deviennent prismatiques basses ; celles de la couche moyenne cubiques, celles de la couche superficielle tout à fait aplaties, endothéliformes. La diminution du nombre des couches n'est qu'apparente dans les vessies distendues au maximum : elle est due à ce fait que les noyaux sont fortement écartés les uns des autres et que les corps cellulaires sont étirés en minces lamelles. Cette grande plasticité des cellules vésicales a été également signalée par Lendorff. Celui-ci décrit deux assises dans l'épithélium de la vessie distendue : une

couche de cellules profondes et basses et une couche superficielle de grandes cellules plates qui recouvrent les premières. Paneth, Oberdieck, Kann ont fait des constatations analogues. Les résultats quelque peu divergents obtenus par ces auteurs sont dus sans doute à l'état de réplétion différent des vessies qu'ils ont étudiées.

La face profonde de l'épithélium vésical émet souvent dans le chorion des bourgeons tantôt pleins, tantôt pourvus d'une lumière. Beaucoup d'auteurs les considèrent comme des nids cellulaires sans signification physiologique (v. Brunn, Hey). Kölliker décrit cependant de véritables glandes dans le bas fond de la vessie et vers l'embouchure de l'urètre. Ce sont des invaginations profondes, en forme de cryptes, limitées par un épithélium cylindrique et remplies d'un liquide muqueux et filant. On ne peut guère douter qu'il ne s'agisse là de véritables glandes (v. Ebner), que certains considèrent comme constantes (Henle) et que d'autres regardent plutôt comme des formations assez rares (Oberdieck).

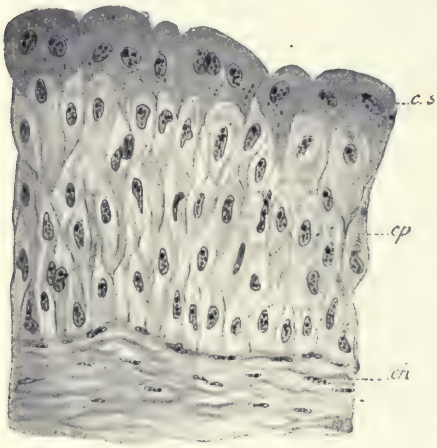

Fig. 498. — *Épithélium vésical; enfant nouveau-né.* *cs*, grosses cellules superficielles. — *ép*, cellules épithéliales cylindriques stratifiées. — *ch*, chorion. × 250.

B. Le **chorion** renferme deux couches conjonctives : la couche profonde est un tissu conjonctif lâche, dont les volumineuses fibres se continuent avec celles de la couche musculaire sous-jacente. La couche superficielle, plus épaisse, est composée de fibres plus fines, plus serrées les unes contre les autres, et de volumineuses cellules conjonctives dont les noyaux sont disposés parallèlement à la face inférieure de l'épithélium. Elle forme, de place en place, des plis assez élevés qui sont les supports de capillaires sanguins (Obersteiner, Rigal). On trouve en outre de nombreux leucocytes mononucléaires dans les mailles de ce tissu (Scymonowicz) ; ils sont très abondants autour des vaisseaux, leur forment quelquefois une véritable gaine, ou sont groupés en amas plus ou moins volumineux (Tourneux et Herrmann). Ils sont surtout fréquents au niveau du bas fond de la vessie (Krause, Weichselbaum). — Il n'existe pas de vitrée entre le chorion et l'épithélium ; des fibrilles conjonctives très fines s'insinuent entre les cellules de la couche profonde de l'épithélium, ne dépassent jamais la moitié de la hauteur des cellules cylindriques, puis se recourbent en anse et rejoignent le plan conjonctif sous-jacent. Elles servent à établir une connexion très intime entre le chorion et l'épithélium (Rigal). Le chorion vésical renferme un grand nombre de fibres élastiques (Luschka, Albarran, Rigal). Elles forment à la surface interne de la musculeuse un lacis irrégulier d'où partent des fusées de fibrilles qui accompagnent les vaisseaux sanguins, traversent en direction rectiligne toute

l'épaisseur du chorion, et s'enlacent en un nouveau plexus au-dessous de l'épithélium vésical. Ce plexus est composé par des fibrilles ténues, très serrées, qui figurent une sorte de limitante sous-épithéliale, et qui envoient des expansions en corbeille entre les faces latérales des cellules épithéliales profondes. — Les capillaires sanguins du chorion ont avec l'épithélium de la vessie les mêmes rapports que dans l'uretère et le bassinet (Albarran, Pasteau, Gerota, Rigal).

2° Musculeuse. — Elle est composée de volumineux faisceaux de fibres lisses qui se disposent sur trois couches : une couche externe longitudinale, une moyenne circulaire, une interne longitudinale La direction des faisceaux musculaires n'est pas régulière et la distinction précédente est schématique. De plus, les trois couches en question sont tellement intriquées qu'il est impossible d'établir entre elles une délimitation précise. La couche externe longitudinale est une nappe de fibres parallèles qui partent de l'ouraque et qui s'étalent sur les faces antérieure et postérieure de l'organe (Luschka). La couche moyenne circulaire comprend de gros faisceaux qui s'entrecroisent tout en conservant une direction générale transversale. Ils forment dans leur ensemble une couche épaisse et réticulée, qui présente son maximum d'épaisseur au niveau du col de la vessie, et qui se continue sur l'urètre pour édifier le « sphincter lisse » ou « sphincter interne » (Henle). Les fibres longitudinales internes se rencontrent seulement dans la partie inférieure de la vessie. Elles se rassemblent en une couche qui continue les fibres musculaires longitudinales des uretères, recouvre le trigone vésical et se prolonge jusqu'à l'origine du canal de l'urètre, au niveau de la valvule vésico-urétrale.

La musculeuse est doublée en dehors par une couche très mince de fibres conjonctives et élastiques entre-croisées en tous sens. Cette nappe est elle-même recouverte, dans la plus grande partie de la surface vésicale, par les cellules endothéliales aplaties de la séreuse péritonéale (fig. 497).

3° Vaisseaux et nerfs. — Les *artères* de la vessie se ramifient tout d'abord dans l'épaisseur de la tunique musculaire et forment un plexus à branches volumineuses, qui envoie des rameaux plus fins au chorion de la muqueuse. Ceux-ci s'épanouissent dans les zones les plus superficielles du chorion en capillaires qui constituent un réseau très serré sous-épithélial et qui entrent en connexion directe avec l'épithélium. Les veines ne suivent pas le trajet des artères ; elles se jettent en majeure partie dans le plexus de Santorini et les plexus périprostatiques.

Les *vaisseaux lymphatiques* sont surtout bien représentés dans la musculeuse ; ils prennent leur origine au niveau de la face interne de cette couche, se réunissent en troncules de plus en plus volumineux qui traversent les parois vésicales et se jettent dans des ganglions situés sur le trajet des artères ombilicales et derrière le pubis (Gerota).

Les *nerfs* forment des réseaux de fibres à myéline autour des vaisseaux sanguins qui pénètrent dans les parois vésicales. De fines branches nerveuses s'en détachent, se ramifient dans le chorion, perdent leur myéline et donnent naissance à de petits faisceaux de fibres ; ceux-ci se dirigent perpendiculaire-

ment sur la face profonde de l'épithélium, s'infléchissent à angle droit et suivent pendant un certain trajet cette face profonde, en abandonnant de place en place des ramuscules latéraux qui se terminent entre les cellules épithéliales de la muqueuse (Retzius).

IV. — Structure de l'Urètre.

1° Urètre masculin. — A. **Muqueuse.** — *a*) L'*épithélium* n'offre pas les mêmes caractères dans les différentes régions du conduit urétral. Sa structure est celle de l'épithélium vésical dans la région prostatique et sur une

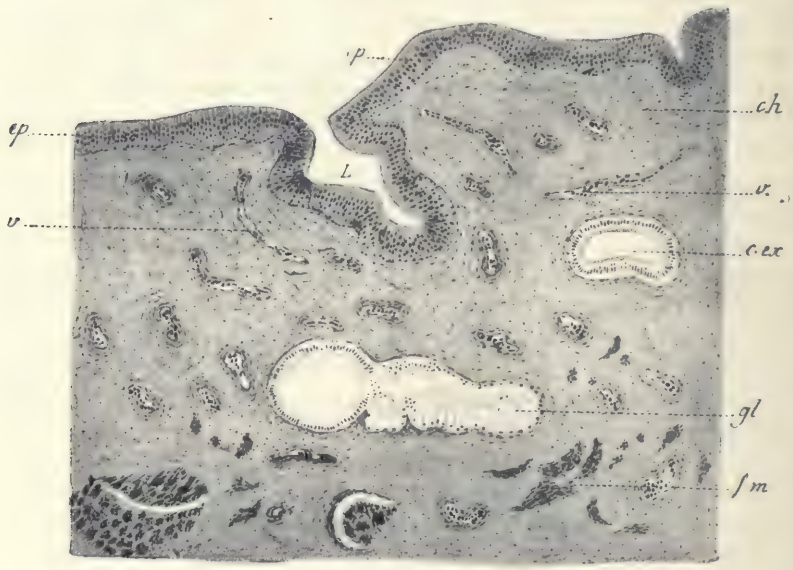

Fig. 499. — *Muqueuse urétrale. Région spongieuse. Homme.*

Ep, épithélium cylindrique stratifié. — *ch*, chorion. — *v*, veinules. — *cex*, canal excréteur d'une glande urétrale. — *gl*, glande. — *fm*, faisceau musculaire lisse de la muqueuse. — *L*, lacune de Morgagni. × 100.

plus ou moins grande étendue de la région spongieuse, en particulier à la surface du veru-montanum ; il est cylindrique stratifié dans tout le reste de la région spongieuse et pavimenteux stratifié dans la fosse naviculaire. La région spongieuse renferme quelquefois, par places, des îlots d'épithélium pavimenteux stratifié. Toutefois, cette structure n'est pas primitive. L'urètre de l'embryon et de l'enfant est toujours tapissé par un épithélium cylindrique, et la forme pavimenteuse est peut-être une modification structurale consécutive aux lésions inflammatoires dont la muqueuse urétrale est si fréquemment le siège (fig. 499).

L'épithélium cylindrique stratifié, examiné sur des coupes transversales du conduit, montre un grand nombre de cellules superposées. Les éléments superficiels sont cylindriques et au-dessous d'eux se trouvent quatre à cinq rangées d'éléments polyédriques ou fusiformes. Les dissociations démontrent

que cette stratification n'est qu'apparente : tous les éléments sont en contact avec la base et la surface épithéliale par leurs deux extrémités. Les cellules profondes ont un corps cytoplasmique arrondi ou conique qui s'appuie sur le chorion et qui envoie en dehors une expansion filiforme ou lamelleuse ; les cellules moyennes sont le plus souvent fusiformes, avec corps protoplasmique renflé et deux expansions, l'une externe et l'autre interne, qui s'insinuent entre les cellules voisines ; ce protoplasma est creusé de logettes latérales où prennent place les corps cellulaires des éléments adjacents. Les cellules superficielles sont columnaires et se prolongent vers la base de l'épithélium par un pied étroit qui s'élargit au contact du chorion sous-épithélial

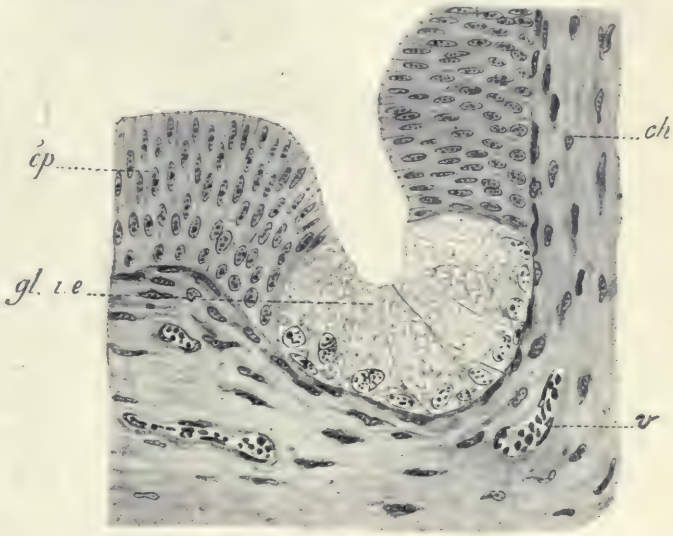

Fig. 500. — *Glande intra-épithéliale de l'urètre, portion spongieuse. Homme glié*, glande intra-épithéliale. — *ép*, épithélium cylindrique stratifié. — *ch*, chorion. — *v*, vaisseau capillaire rempli de globules rouges. × 350.

L'épithélium pavimenteux stratifié de l'urètre est formé par des cellules profondes cylindriques ou fusiformes, et par des cellules superficielles aplaties qui proviennent de la transformation des cellules cylindriques superficielles. On observe souvent des leucocytes parmi tous ces éléments, surtout au-dessus des îlots lymphoïdes du chorion de la muqueuse. L'épithélium pavimenteux urétral présente une épaisseur plus considérable que l'épithélium cylindrique. Il atteint 130 à 200 μ, tandis que le second mesure en moyenne 40 à 50 μ, et possède sa plus grande minceur dans les régions où se trouvent des glandes intraépithéliales (30 μ).

b) Les *glandes* de l'urètre sont intraépithéliales ou extraépithéliales. Les premières sont figurées par des groupes de cellules qui dessinent dans leur ensemble une invagination basse, creusée de distance en distance dans l'épithélium cylindrique (fig. 500). Ce sont des éléments clairs, volumineux, à structure vacuolaire, dont l'extrémité périphérique renferme un amas de produit sécrétoire qui donne quelquefois les réactions de la mucine. On les trouve surtout dans le fond des invaginations de la muqueuse (Paschkis), en particulier sur les parois latérales et au niveau du fond des lacunes de Morgagni. Elles sont très nombreuses chez l'adulte et rares chez le nou-

veau-né. En outre, on observe quelquefois, parmi les cellules cylindriques ordinaires, des éléments qui offrent tous les caractères des cellules à mucus. Ce sont des glandes unicellulaires. Les glandes extra-épithéliales ou « glandes de Littre » débouchent dans les lacunes de Morgagni ou à la surface de la muqueuse. On les rencontre de préférence sur la face dorsale et sur les faces latérales de l'urètre spongieux. Elles s'enfoncent en arrière dans le chorion et pénètrent quelquefois jusqu'à la couche érectile ou musculeuse du conduit. Les canaux excréteurs de ces glandes se ramifient abondamment et aboutissent à des culs-de-sac tubulo-acineux étroits et contournés. Ceux-ci sont tapissés par une seule couche de cellules cylindriques qui rappellent les éléments qui revêtent les acinus des glandes de Cooper. Les conduits excréteurs sont recouverts par un épithélium cylindrique stratifié. Ces glandes sont beaucoup moins nombreuses dans l'urètre membraneux que dans l'urètre spongieux et peuvent déboucher dans les canaux excréteurs prostatiques (fig. 501).

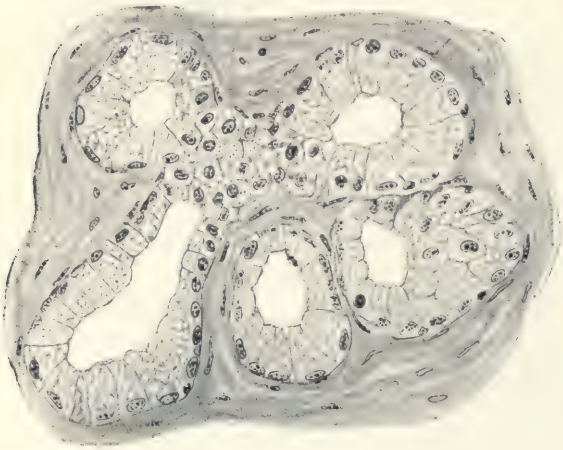

Fig. 501. — *Acinus de glande de* Littre, tapissés par des cellules claires, à caractères de cellules muqueuses. Partie spongieuse de l'urètre. Homme. × 350.

c) Le *chorion* est un tissu conjonctif lâche dépourvu de cellules adipeuses et riche en fibres élastiques. Il se soulève en replis superficiels longitudinaux, recouverts de papilles, sauf au niveau des points tapissés par un épithélium pavimenteux stratifié. Il renferme beaucoup de vaisseaux qui s'anastomosent en un réseau de capillaires sous-épithéliaux ; ceux-ci reconstituent un plexus veineux à mailles serrées et irrégulières, qui occupe la région profonde du chorion et qui se continue sans ligne de démarcation précise avec le tissu caverneux du corps spongieux. Les parois de ces veinules se distinguent par l'absence d'une tunique musculaire lisse qui existe toujours, au contraire, autour des lacunes veineuses du corps spongieux, mais sont revêtues par une véritable gaine de fibres élastiques, surtout au niveau du bulbe. — La couche sous-épithéliale du chorion renferme un grand nombre de cellules conjonctives, et aussi beaucoup de leucocytes qui peuvent se rassembler en nodules lymphoïdes (v. Ebner).

B. **Musculeuse.** — Le chorion urétral est limité en dehors par une première couche de fibres musculaires lisses, longitudinales, qui sont réunies en faisceaux indépendants les uns des autres, et qui sont surtout abondants au niveau de l'urètre prostatique. Une couche circulaire est située en dehors de la précédente. A peine représentée dans la région antérieure

de l'urètre spongieux, elle se développe autour de l'urètre membraneux et prostatique, surtout au-dessous de l'orifice vésical où elle forme un sphincter lisse de 6 à 8 millimètres d'épaisseur. La partie membraneuse de l'urètre est entourée de fibres musculaires striées qui constituent le sphincter de l'urètre membraneux ou *rhabdosphincter uretræ* (Waldeyer).

2° Urètre féminin. — A. **Muqueuse.** — L'épithélium offre les mêmes caractères que celui de l'urètre masculin. Il est le plus souvent cylindrique, en apparence stratifié ; quelquefois il est pavimenteux stratifié. Il n'est pas rare de trouver ces deux types d'épithéliums sur le même sujet.

Des glandes existent dans toute l'étendue de ce conduit et débouchent au fond des replis longitudinaux ou dans les invaginations de l'épithélium (lacunes de Morgagni). Ce sont aussi des glandes intra ou extra-épithéliales. Les glandes extra-épithéliales sont particulièrement volumineuses et mesurent jusqu'à 4 à 5 millimètres ; elles sont remplies d'une substance colloïde semblable à celle des concrétions prostatiques. Outre ces formations, il existe aussi des conduits ramifiés et terminés en culs-de-sac qui s'abouchent dans l'urètre à côté de son ouverture extérieure. Ces conduits para-urétraux (Skene) possèdent la même structure que les invaginations lacunaires de l'urètre (Oberdieck) et peuvent atteindre des dimensions considérables (8 à 10 millimètres). Nagel a montré qu'ils se différencient tardivement, chez les embryons humains de 7 à 9 centimètres, aux dépens d'invaginations épithéliales du sinus uro-génital.

Le chorion épais se relève en replis longitudinaux; c'est un tissu conjonctif dense avec un grand nombre de fibres élastiques et des capillaires qui forment un lacis serré immédiatement au-dessous de l'épithélium. Il existe en outre dans la région profonde du chorion un réseau veineux abondant, qui donne à la muqueuse une structure spongieuse (Kobelt). Ces veines sont dépourvues de fibres musculaires lisses.

B. **Musculeuse.** — Les fibres lisses de la musculeuse sont agencées en petits faisceaux longitudinaux. Il existe en outre autour du canal urétral des fibres striées à direction circulaire qui se disposent, dans la région supérieure du conduit, en un petit sphincter épais de 2 à 3 millimètres ; dans la région inférieure, elles forment un demi-cercle à concavité tournée en arrière, dont les extrémités se perdent sur les parois du vagin. C'est le « muscle urétral strié ». Ces fibres striées sont le plus souvent mélangées de fibres musculaires lisses et manquent totalement dans certains cas.

Les parois de l'urètre renferment un grand nombre de vaisseaux lymphatiques, surtout abondants dans la zone profonde du chorion et dans la musculeuse. Ils sont sous-jacents aux vaisseaux sanguins. Les nerfs sont sensitifs et moteurs. Ceux-ci aboutissent aux parois vasculaires et aux fibres musculaires de la musculeuse. Les nerfs sensitifs se terminent dans l'épithélium ou dans le chorion par des extrémités libres ou par des appareils corpusculaires (corpuscules de Meissner, Timofeew).

LIVRE X

LES GLANDES GERMINATIVES

CHAPITRE PREMIER

Caractères généraux et premier développement.

Les éléments qui constituent l'organisme de tout Métazoaire peuvent être distingués en deux groupes, qui s'opposent l'un à l'autre par leurs attributs essentiels. Les uns sont chargés de la vie végétative de l'individu, se sont adaptés à ses diverses fonctions, se sont agencés pour y satisfaire en tissus ou organes dont nous avons fait l'étude dans les précédents chapitres. Leur ensemble forme le « soma » ; celui-ci assure l'existence de l'individu sans souci de celle de l'espèce ; il a une durée éphémère ; il est périssable. Les autres ont pour rôle d'assurer la vie de l'espèce ; ils sont greffés sur l'organisme pour ainsi dire et possèdent la propriété d'être immortels et d'être les supports des qualités héréditaires. Ce sont les « gamètes » ou « gonocytes, » dont l'ensemble constitue le « germen » (V, t. I, p. 770). Les cellules du germen, chez la plupart des Métazoaires à sexes séparés, sont localisées dans des organes particuliers désignés sous le nom de *testicule* chez le mâle et d'*ovaire* chez la femelle ; elles s'y multiplient, s'y transforment et deviennent des « spermatozoïdes » ou « spermies » d'une part, et des « œufs » ou « ovules » d'autre part. Mais il est nécessaire que les gamètes mûrs de chaque sexe se conjuguent deux à deux et donnent naissance à une cellule mixte, « l'œuf fécondé », pour qu'ils puissent bénéficier de leur immortalité potentielle et former un nouvel organisme, où se manifesteront les caractères héréditaires dont ils sont les supports.

Les éléments du germen et ceux du soma sont donc radicalement dissemblables par ces propriétés fondamentales, comme ils le sont par leur structure. Aussi la première question qui se pose à leur sujet est celle de savoir à quel moment de l'ontogénèse et de quelle manière cette distinction se manifeste. Il semble à priori logique d'admettre qu'elle doit exister dès les premiers clivages et qu'il doit y avoir, pendant toute la durée

du développement, une lignée germinale distincte de la lignée somatique (Weismann). Les études réalisées chez certains Invertébrés ont montré qu'il existe des caractères morphologiques qui permettent, dans certains cas, d'observer cette différenciation dès la première segmentation de l'œuf fécondé. On peut ainsi reconnaître tout de suite la cellule ascendante des éléments germinatifs de la cellule ascendante des éléments somatiques. Un exemple typique nous est fourni par l'*Ascaris megalocephala*, comme l'a montré Boveri. Les recherches faites à ce point de vue chez les

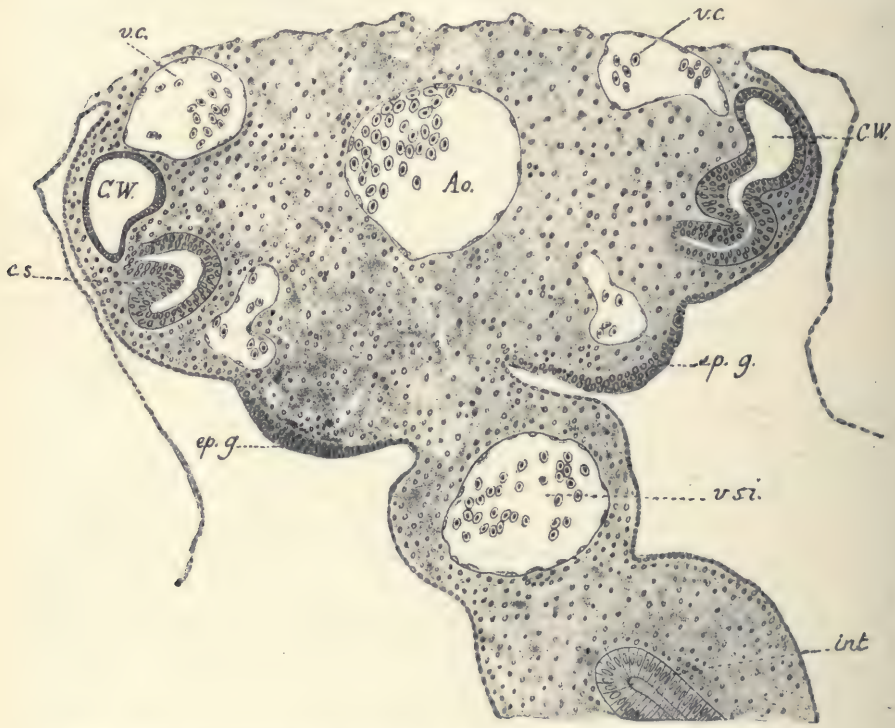

Fig. 502. — *Coupe transversale d'un embryon de Poulet après quatre jours d'incubation, passant au niveau du corps de Wolff et de l'épithélium germinatif.*

int, intestin. — *Vsi*, veine sus-intestinale. — *epj*, épithélium germinatif. — *cW*, canal de Wolff. — *cs*, canalicule segmentaire. — *ao*, aorte. — *ve*, veine cardinale. × 80.

Vertébrés et en particulier chez les Mammifères, n'ont pas donné de résultats aussi démonstratifs. Les premiers blastomères ne présentent aucune particularité morphologique permettant de reconnaître les cellules ascendantes des éléments germinatifs et les cellules ascendantes des éléments somatiques. Toutefois, des observations récentes tendent à faire admettre que les cellules sexuelles primordiales peuvent être caractérisées dans le germe des Vertébrés dès la formation des trois feuillets (Jungersen, Félix, Fedorow, Beard, Wood, Allen, Rubaschkin). Il résulte des études de ces auteurs que les premières cellules germinatives se comportent chez les Mammifères comme chez les Sélaciens, Poissons osseux, Amphibiens, Reptiles et Oiseaux : elles prennent naissance en dehors de l'ébauche sexuelle

primordiale, comme Balfour et Schmidt l'avaient soutenu autrefois, puis gagnent cette ébauche par migration. Ce sont donc des éléments qui montrent des caractères distinctifs à un stade très précoce de l'ontogénèse. Suivant Rubaschkin, il est vraisemblable qu'il s'agit ici d'éléments spécifiques qui doivent se différencier dès les premières segmentations de l'œuf fécondé. Ajoutons que certains auteurs refusent d'attribuer à ces éléments la signification de cellules sexuelles primordiales (Winiwarter et Sainmont).

1° L'Ébauche sexuelle primordiale. — C'est un épaississement de l'épithélium cœlomique qui tapisse la zone interne d'une éminence dite « éminence uro-génitale » (fig. 502). On la nomme ainsi parce qu'elle renferme les canalicules urinaires du corps de Wolff et se trouve recouverte par l'ébauche des glandes génitales, ou « épithélium germinatif » (Waldeyer), ou encore « strie germinative » (Kölliker). Celle-ci renferme deux sortes de cellules. Les unes sont très volumineuses, avec un gros noyau clair et un cytoplasme abondant, nettement délimité par une membrane d'enveloppe. On les appelle « cellules sexuelles primordiales », « ovules primordiaux », « grandes cellules germinatives » ; les autres sont petites et ont conservé l'aspect des cellules mésoblastiques qui revêtent la cavité du cœlome. Ce sont les « cellules épithéliales » ou « petites cellules germinatives ». Nous avons vu quelle est l'origine des premiers éléments d'après certains auteurs; d'autres admettent qu'ils peuvent se différencier aux dépens des seconds, parce qu'il existe des formes de transition entre ces deux sortes de cellules (Prenant).

A un stade un peu plus avancé du développement, on distingue entre la face profonde de l'épithélium germinatif et les canalicules segmentaires du corps de Wolff, un certain nombre de travées cellulaires qui ont la forme de cordons irréguliers et anastomosés. Ce sont les « cordons sexuels », qui sont également formés de grandes et de petites cellules germinatives. De nombreuses discussions se sont élevées au sujet de la genèse de ces cordons sexuels. Les uns ont soutenu leur origine wolffienne : ce seraient des bourgeons issus soit des canalicules urinaires, soit des corpuscules de Malpighi (Braun, Waldeyer, Kölliker, Balfour, Harz, Semon). Les autres ont admis qu'ils se différenciaient sur place aux dépens des cellules du stroma mésenchymateux (Schmiegelow, Prenant). D'autres enfin, et ce sont les plus nombreux, les font provenir d'une végétation de l'épithélium germinatif. Telle est la manière de voir de Bornhaupt, Egli, Mikalkovics, Schulin, Janosik, Skrobansky, qui a été confirmé par les études récentes de Sainmont et v. Winiwarter.

2° Différenciation sexuelle et évolution générale des glandes germinatives. — Jusqu'à cette période de l'ontogénèse, la glande germinative est indifférente et l'on ne peut distinguer si elle évoluera dans le sens mâle ou dans le sens femelle. Mais elle change bientôt d'aspect et prend une structure qui est caractéristique de son sexe. Les conditions qui provoquent ce déterminisme sexuel, relativement bien connues chez certains groupes d'Invertébrés, restent mystérieuses chez les Vertébrés et en particulier chez les Mammifères. Chez le mâle, les éléments germinatifs du futur testicule

se différencient exclusivement aux dépens des cordons sexuels ; ceux-ci s'allongent, perdent leurs anastomoses, s'isolent de l'épithélium germinatif et se transforment peu à peu en *tubes séminifères embryonnaires*. Chez la femelle, les éléments sexuels du futur ovaire s'édifient exclusivement aux dépens d'une végétation secondaire de l'épithélium germinatif, qui donne naissance aux *boyaux germinatifs* ou *cordons de Pflüger*; les cordons sexuels de l'ébauche indifférente s'atrophient peu à peu et laissent dans le parenchyme ovarien, pendant un temps plus ou moins long, des traînées cellulaires anastomosées que l'on désigne sous le nom de « cordons médullaires ». A partir de ce stade, les glandes sexuelles sont le siège de modifications successives qui ne prennent fin qu'au moment où la puberté s'établit. Le testicule conserve longtemps sa structure embryonnaire ; les éléments de ses tubes séminaux augmentent seulement de nombre et sont toujours représentés par de grandes et de petites cellules germinatives. Puis, pendant une phase assez longue qui précède la puberté et que l'on désigne sous le nom de « préspermatogénèse », ces éléments se transforment peu à peu en cellules séminales adultes et en cellules accessoires et nourricières. Les cellules séminales, avant de donner naissance au gamète mûr ou spermatozoïde, doivent subir un certain nombre de multiplications et de métamorphoses qui sont désignées dans leur ensemble sous le nom de « spermatogénèse ». L'ovaire, au contraire, commence tout de suite son évolution. Ses éléments germinatifs se multiplient, des follicules de de Graaf avec un œuf jeune et quelques cellules nourricières se différencient très tôt aux dépens des cordons de Pflüger, puis se développent lentement jusqu'à la période de maturité sexuelle où le premier œuf est pondu. L'évolution de la cellule reproductrice femelle porte le nom d' « ovogénèse ». L'étude de la spermatogénèse et de l'ovogénèse est l'une des plus compliquées de l'histologie des Vertébrés. Nous rappellerons tout d'abord les résultats fournis par les recherches faites chez les animaux inférieurs, parce qu'ils sont un guide nécessaire pour comprendre les phénomènes plus obscurs qui se passent chez les Vertébrés e en particulier chez les Mammifères (Van Beneden et Julin, O. Hertwig, etc., t. I, p. 797).

3° Les processus généraux de la spermatogénèse et de l'ovogénèse. — En suivant l'évolution des cellules séminales dans les testicules d'*Ascaris megalocephala*, par exemple, on remarque qu'elles présentent des phénomènes de multiplication et de métamorphose qui se produisent toujours dans le même ordre, depuis le fond des tubes séminifères jusqu'à leur extrémité. Cette évolution des cellules séminales constitue le « cycle spermatogénétique » ou « spermatogénèse » ; celle-ci peut être divisée en une série de phases ou périodes, dont chacune comprend les processus qui ont la même signification. Ces périodes sont les suivantes : 1° une période germinative, caractérisée par la multiplication abondante de petits éléments qui remplissent l'extrémité distale des tubes séminifères et que l'on désigne sous le nom de cellules-mères ou spermatogonies. Une partie des éléments formés par les mitoses des cellules-mères demeure en réserve ; l'autre partie seulement s'engage dans le cycle spermatogénétique ; 2° une période d'ac-

croissement, caractérisée par l'augmentation de volume des cellules issues de la dernière division des spermatogonies ; on les désigne sous le nom de spermatocytes de premier ordre ; 3° une période de maturation, pendant laquelle les spermatocytes de premier ordre se multiplient deux fois de suite, une première fois pour donner naissance à des spermatocytes de second ordre, une seconde fois pour donner naissance à des spermatides; celles-ci se transforment ultérieurement en spermatozoïdes ou spermies.

L'étude approfondie des mouvements de la chromatine sexuelle a permis de comprendre la signification des mitoses de maturation. On sait actuellement qu'elles sont en rapport avec le phénomène de la « réduction

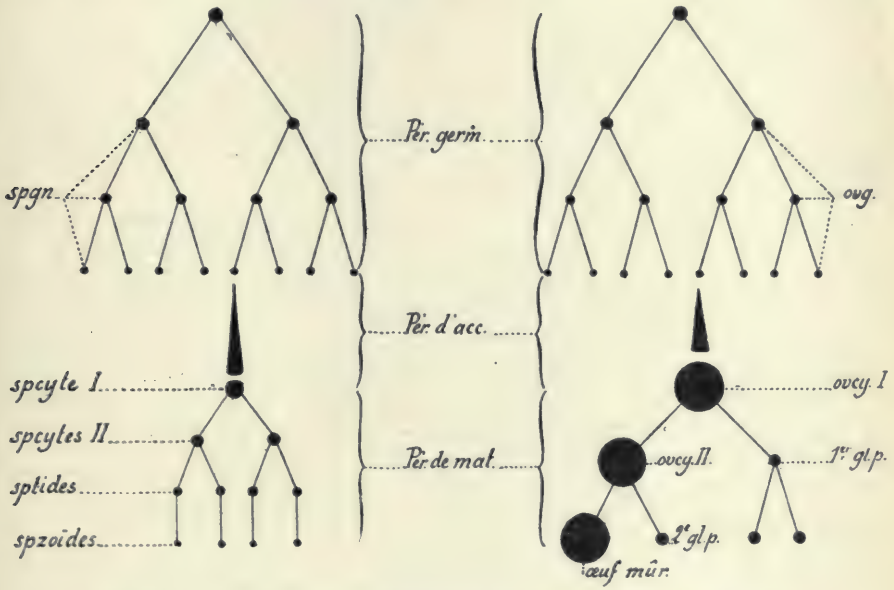

Fig. 503. — *Schéma comparatif des processus spermatogénétique et ovogénétique.*

chromatique » (v. t. I, p. 869). Le résultat de cette réduction est de distribuer aux spermies une quantité de chromatine et un nombre de chromosomes réduits de moitié (Réduction quantitative et numérique). De plus, à la suite de considérations d'ordre théorique, on admet qu'il se produit aussi pendant ces divisions une réduction des qualités héréditaires dont la chromatine sexuelle serait le support (Réduction qualitative). Cette réduction chromatique représente ainsi le phénomène fondamental de la spermatogénèse.

L'ovogénèse, d'après les études faites chez les Inférieurs et en particulier chez *Ascaris megalocephala*, doit être également divisée en trois périodes : 1° une période germinative, pendant laquelle les cellules-mères ou ovogonies qui remplissent le fond des tubes ovariens se multiplient un certain nombre de fois ; 2° une période d'accroissement, pendant laquelle les éléments issus de la dernière multiplication des ovogonies augmentent considérablement de volume, se chargent de matériaux de réserve et deviennent des ovocytes de premier ordre ; 3° une période de maturation, au cours

de laquelle chaque ovocyte de premier ordre se divise deux fois de suite, une première fois pour donner naissance à un ovocyte de second ordre et au premier globule polaire, une deuxième fois pour produire l'œuf mûr et le second globule polaire. La période de maturation, ici encore, a pour raison d'être le phénomène de la réduction chromatique, et l'œuf mûr, au point de vue nucléaire, n'est qu'une demi-cellule. Le parallélisme étroit qui existe entre les deux processus spermatogénétique et ovogénétique ressort donc avec une grande évidence, comme on peut nettement le constater sur le schéma ci-contre (fig. 503). L'ovogénèse se distingue toutefois de la spermatogénèse par l'importance de la période d'accroissement. Celle-ci a pour résultat d'amasser dans l'ovocyte une quantité de matériaux de réserve quelquefois énorme, surtout dans les œufs où ils doivent suffire au développement du futur organisme (œufs télolécithes des Oiseaux et Reptiles par exemple). Elle se distingue aussi par le mode des mitoses de maturation. Ce sont des mitoses à caryodiérèse égale et à plasmodiérèse inégale, qui conservent à l'œuf mûr la substance de réserve accumulée pendant la période d'accroissement.

Ces diverses phases du processus ovogénétique se retrouvent chez les Mammifères, mais elles y sont moins évidentes que chez les Inférieurs. Les animaux inférieurs, qui expulsent à chaque ponte un nombre considérable d'œufs, ont des séries de cycles ovogénétiques qui se succèdent périodiquement. Il n'en est pas de même chez les Mammifères où le nombre des œufs pondus est minime et où le matériel des cellules-mères est relativement restreint. Aussi ce matériel se produit-il une fois pour toutes, au moment de la constitution de l'ébauche germinative femelle, pour être ensuite utilisé progressivement pendant toute la durée de la vie génitale.

Grâce aux études faites chez les Inférieurs, on a donc pu constater que les mêmes grandes périodes se rencontrent dans l'évolution des cellules germinatives chez tous les Métazoaires, que ces périodes ont partout la même signification, que la spermatogénèse et l'ovogénèse suivent une évolution parallèle, que les variations qu'elles présentent dans les divers groupes sont déterminées par des adaptations particulières, que les mitoses spermatocytaires et ovocytaires ont pour résultat le phénomène de la réduction chromatique, et enfin que les gamètes mûrs sont des demi cellules au point de vue nucléaire. Tels sont les faits fondamentaux qu'il était nécessaire de mettre en évidence avant d'entreprendre l'étude histologique des glandes génitales chez les Mammifères. Ils doivent servir de guide pour l'analyse des phénomènes complexes qui se succèdent au cours de l'histogénèse et au cours du fonctionnement de ces glandes à l'état adulte.

CHAPITRE II

La glande germinative mâle ou testicule.

I. — La glande germinative mâle embryonnaire et jeune.

1° Première période. Différenciation du tube séminifère. — Nous avons vu que l'ébauche génitale indifférente comprend l'épithélium germinatif et les cordons sexuels, et que les tubes séminifères se différencient aux dépens de ces derniers. Cette différenciation se produit très tôt, vers la sixième semaine du développement chez l'Homme. Les anastomoses qui relient les cordons sexuels disparaissent, les cordons se régularisent et augmentent de volume, une lame mésenchymateuse se condense à leur périphérie et les enveloppe de toutes parts. Le tissu mésenchymateux situé sous l'épithélium germinatif s'étale à la périphérie de la jeune ébauche génitale, s'organise peu à peu en tissu conjonctif et finit par édifier une membrane résistante qu'on désigne sous le nom d'*albuginée* (fig. 504). Les cellules de l'épithélium germinatif persistent à la surface de l'albuginée, s'aplatissent progressivement et prennent l'aspect de cellules endothéliformes. Le tissu conjonc-

Fig. 504. — *Coupe de testicule d'embryon de Porc de 50 millimètres.*

Cordons sexuels anastomosés les uns avec les autres, et formés par de grandes et petites cellules germinatives. Ces cordons sont séparés par des travées de tissu conjonctif embryonnaire dont les cellules se sont déjà transformées en grand nombre en cellules interstitielles. Une lame de tissu conjonctif sépare la masse des cordons sexuels de l'épithélium germinatif ; c'est l'ébauche de l'albuginée. L'épithélium germinatif qui persiste à la surface de l'albuginée est constitué par une seule assise de cellules cubiques. × 250.

tif jeune qui s'est condensé autour des cordons sexuels forme des enveloppes tubuleuses qui les délimite nettement. On les désigne alors sous le nom de *cordons séminaux*. Ceux-ci sont fermés au niveau de leur extrémité distale, tournée vers l'albuginée. Leur extrémité proximale se met en rapport avec des prolongements anastomosés, issus des corpuscules de Malpighi situés dans la région génitale du corps de Wolff. C'est aux dépens de ces prolongements que se différencient les voies efférentes du testicule, dont nous nous occuperons plus loin.

Les cordons séminaux augmentent ensuite de longueur et une lumière apparaît en leur centre. Ils deviennent alors les *tubes séminaux embryon-*

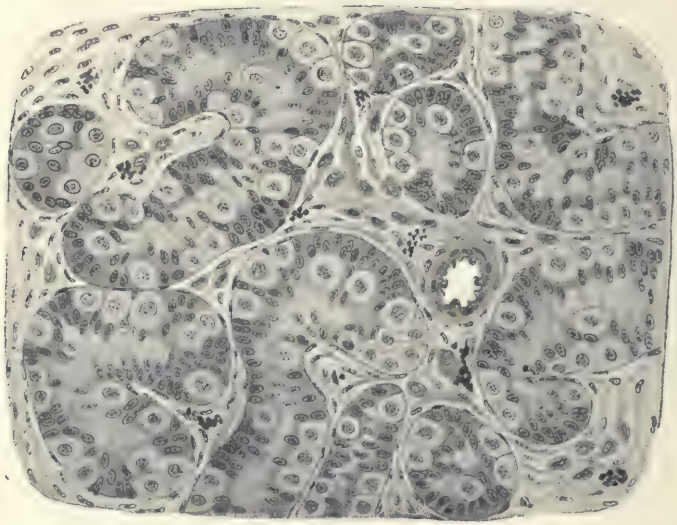

Fig. 505. — *Coupe de testicule de fœtus humain de 8 mois.*
Les tubes séminifères renferment de grandes et de petites cellules germinatives. Entre ces tubes on aperçoit quelques cellules interstitielles. × 250.

naires (fig. 505), dont les éléments se multiplient avec rapidité ; aussi s'allongent-ils beaucoup et présentent-ils bientôt des flexuosités de plus en plus nombreuses et de plus en plus accentuées. Ils conserveront la même structure jusque vers la fin de la première période du développement testiculaire (30e ou 40e jour après la naissance chez les Rongeurs, 5e ou 6e année chez l'Homme). Ajoutons que les cellules mésenchymateuses situées entre les tubes séminaux prennent assez tôt les caractères d'éléments glandulaires. Elles apparaissent d'une façon très précoce chez certains animaux, même avant la constitution des cordons sexuels ; elles suffisent alors pour distinguer la future glande mâle de la future glande femelle (Bouin et Angel). Ce sont les *cellules interstitielles* du testicule dont il sera question plus loin.

2° Deuxième période. Préspermatogénèse. — A la fin de la période précédente, le tube séminal présente brusquement des métamorphoses cytolo-

giques qui ont pour résultat l'apparition de deux nouveaux types cellulaires. Ce sont : 1° les *spermatogonies* ou *cellules-mères* des lignées spermatogénétiques futures ; 2° les *cellules de Sertoli* ou *cellules nourricières*.

Les premières sont des éléments polygonaux appliqués contre la face interne de la paroi canaliculaire ; ils sont formés d'un cytoplasme peu abondant et d'un noyau volumineux. Les secondes sont constituées par des noyaux clairs, peu chromatiques, semés dans un cytoplasme qui paraît indivis, bien que certains auteurs y décrivent des territoires cytoplasmiques limités par une fine membrane (fig. 506). La question qui se pose est de savoir quels sont les liens génétiques qui unissent les deux sortes d'éléments du testicule embryonnaire et jeune (grandes et petites cellules germinatives) avec les deux sortes d'éléments du testicule en préspermatogénèse (spermatogonies et cellules de Sertoli).

Fig. 506. — *Coupe transversale d'un canalicule séminifère de Cobaye âgé de 35 jours.*

Période de transformation des éléments sexuels indifférents en éléments sexuellement différenciés. On observe encore dans ce canalicule un grand nombre de petites cellules germinatives (*pcg*). — On y observe en outre des spermatogonies entourées d'une faible quantité de cytoplasme limité par une membrane nette (*spg*) ; — un certain nombre de spermatogonies sont en voie de multiplication cytodiérétique ; — des noyaux de cellules nourricières avec leur nucléole central caractéristique (*cn*) et enfin des spermatocytes édifiés aux dépens des spermatogonies qui ont augmenté de volume (*spcy*). × 1000.

Pour une première catégorie d'auteurs (Biondi, Hermann, Benda, La Valette Saint-George, etc.), les grandes cellules germinatives se multiplient activement à un moment donné et produisent ainsi un grand nombre de cellules-filles qui sont les spermatogonies. D'autre part, les petites cellules germinatives se transforment en cellules de Sertoli.

D'autres auteurs (Balbiani, M. Duval, Prenant) admettent que les

grandes cellules disparaissent en grand nombre et que les petites cellules germinatives se transforment les unes en spermatogonies, les autres en cellules de Sertoli. Il est facile de suivre la différenciation des éléments Sertoliens. Les noyaux des petites cellules germinatives renferment quatre à six nucléoles, composés chacun par un granule sombre et par un ou plusieurs granules moins colorables. Ces nucléoles doubles se fusionnent peu à peu les uns avec les autres et s'amalgament en un appareil nucléolaire formé d'un globule chromatique volumineux et d'un corps moins chromatique. Le premier est le nucléole principal et le second le nucléole accessoire ou corps juxtanucléolaire (P. Bouin).

Il est plus difficile de saisir la formation des spermatogonies. Celles-ci semblent dériver directement des petites cellules germinatives qui ne se sont pas différenciées en cellules de Sertoli. Elles ne seraient pas dans ce cas les éléments-filles des grandes cellules germinatives qui n'auraient dans l'ébauche génitale mâle qu'un rôle pour ainsi dire représentatif (Prenant). Mais il y a peut-être lieu de se demander si les grandes cellules germinatives, par des divisions répétées, n'ont pas donné naissance à des éléments de faibles dimensions qui seraient difficiles à distinguer des petites cellules germinatives.

Le tube séminal acquiert sa structure définitive pendant la période qui suit cette première différenciation et qui dure quelques mois chez la plupart des Mammifères, plusieurs années chez l'Homme, où elle se prolonge pendant une partie de l'enfance. C'est la période *préspermatogénétique proprement dite*. Les spermatogonies se transforment alors peu à peu en les formes cellulaires dont l'apparition successive est nécessaire pour l'édification du spermatozoïde. Cette période préspermatogénétique prend fin au moment de la puberté et la glande germinative possède dorénavant la structure qu'elle conservera à l'état adulte.

II. — La glande germinative mâle chez l'adulte.

1° Le tube séminifère. — Nous savons déjà, par l'étude du développement, que le tube séminifère renferme deux espèces d'éléments, les éléments sexuels et les éléments nourriciers ou cellules de Sertoli. Les éléments sexuels s'entassent les uns sur les autres, depuis la face interne de la membrane propre jusque vers le centre du tube séminal (fig. 507). Ils forment un véritable « épithélium séminal », constamment remanié par le départ incessant des générations parvenues à maturité et par la genèse de nouvelles générations qui proviennent des parties profondes. Cet épithélium n'offre pas le même aspect au niveau des différents points du tube séminifère, comme nous le verrons plus loin. Aussi l'étude de la spermatogénèse doit-elle être faite à deux points de vue chez les Mammifères. Il faut tout d'abord analyser l'histoire complète de la lignée spermatogénétique et celle de son élément nourricier, la cellule de Sertoli. C'est la « cytologie de la spermatogénèse ». Il faut ensuite étudier le mode d'arrangement des générations cellulaires dans l'épithélium séminal. C'est « l'histologie topographique de l'épithélium séminal » (Regaud).

A. Lignée spermatogénétique et cytologie de la spermatogénèse. — *a) Période germinative.* — Nous savons déjà que les phénomènes qui se produisent pendant cette période ont pour résultat d'augmenter le nombre des cellules-mères ou spermatogonies. L'histoire de ces éléments est l'une des questions les plus obscures de la spermatogénèse des Mammifères.

Les spermatogonies sont de petites cellules appliquées le plus souvent contre la face interne de la membrane propre. Leur noyau n'offre pas toujours la même constitution. Il peut renfermer un nucléoplasme abon-

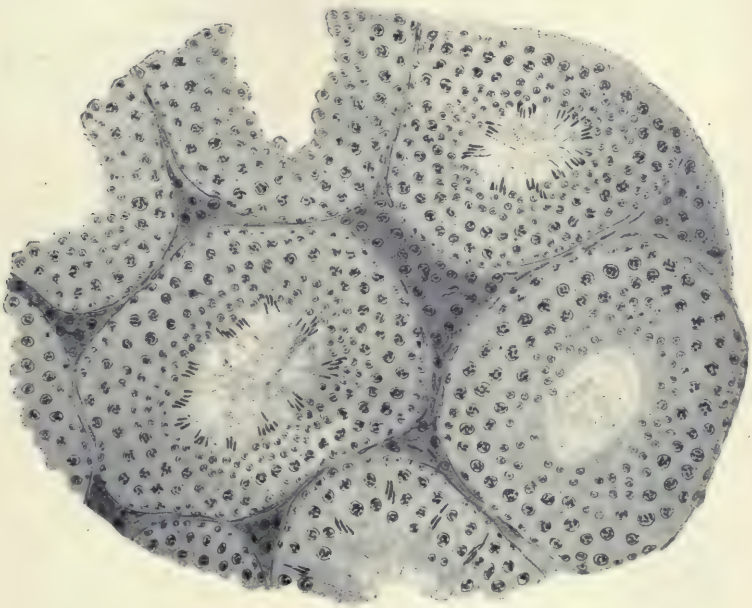

FIG. 507. — *Coupe de testicule de Lapin.*

Tubes séminifères sectionnés transversalement; l'épithélium séminal présente un aspect différent dans chacun de ces tubes. Entre eux, on remarque des amas de cellules interstitielles × 150.

dant parsemé de fines granulations chromatiques, ou un nucléoplasme plus clair, semé de grosses mottes ou croûtelles chromatiques. REGAUD désigne les premières sous le nom de « spermatogonies poussiéreuses » et les secondes sous celui de « spermatogonies croûtelleuses » ou de « spermatogonies de la deuxième génération ». Celles-ci subissent une deuxième division qui diffère des précédentes par la petitesse de la figure mitotique et par la forme courte et trapue des chromosomes (1). Le renouvellement des cellules-mères se réalise par mitose des spermatogonies poussiéreuses (HERMANN, SCHÖNFELD, REGAUD). Il est en effet vraisemblable qu'il existe à la

(1) REGAUD, BROWN chez le Rat et LOISEL chez les Oiseaux ont admis l'existence d'une amitose multiplicatrice chez les spermatogonies. SCHÖNFELD contredit cette manière de voir à la suite de ses recherches sur la spermatogénèse chez le Taureau.

base du renouvellement spermatogénétique chez les Mammifères deux sortes de divisions des cellules-mères, comme on l'a observé chez les Inférieurs. La première donne naissance à des spermatogonies de premier ordre (spermatogonies poussiéreuses) ; la seconde intéresse seulement une partie des spermatogonies de premier ordre et fournit des spermatogonies de second ordre (spermatogonies croûtelleuses), qui sont les cellules originelles des lignées séminales qui vont évoluer aussitôt. Les spermatogonies poussiéreuses qui subsistent après cette deuxième sorte de divisions représentent le matériel souche des générations ultérieures (fig. 508).

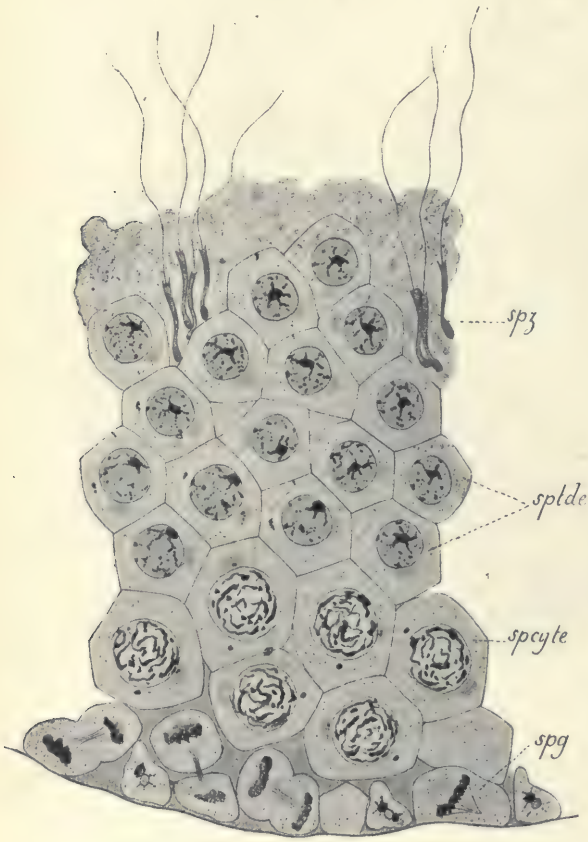

Fig. 508. — *Spermatogénèse du Cobaye.*

spg, Spermatogonies en mitose. — *Spcyte*, spermatocyte de 1er ordre en période d'accroissement. — *Sptde*, spermatides. — *Spz*, spermatozoïdes. × 1000.

b) *Période d'accroissement.* — La division des spermatogonies de second ordre ou croûtelleuses marque la fin de la période germinative et ouvre la période d'accroissement. Les cellules-filles de cette division sont désignées sous le nom de « spermatocytes ». Ces éléments, aussitôt après leur genèse, augmentent peu à peu de volume et passent successivement par les états de petits, moyens et gros spermatocytes. Ils montrent des transformations remarquables de leur noyau et de leur cytoplasma pendant cette longue période.

Leur cytoplasme, d'abord peu abondant, s'accroît de plus en plus et renferme plusieurs formations : une sphère ou idiozome, un diplosome, des mitochondries, et un corps chromatoïde. La sphère est une masse arrondie, de nature cytoplasmique, qui enveloppe deux petits corpuscules en diplosome accolés contre la paroi nucléaire. Ce sont des corpuscules centraux ou centrioles. Les mitochondries sont des granulations spécifiquement colorables, qui s'accumulent en grande quantité autour de la sphère et forment souvent par leur juxtaposition des chaînettes ou « chondriomites » (Benda). Le

corps chromatoïde est représenté par un ou deux globules qui se colorent comme la chromatine du noyau. On ne peut faire que des hypothèses sur la nature et la signification de la plupart de ces différenciations intracytoplasmiques.

Le noyau des spermatocytes est tout d'abord rempli d'une chromatine fragmentée en masses compactes; puis ces masses se pulvérisent en granules qui s'ordonnent en un spirème étroitement pelotonné. Celui-ci se segmente transversalement en chromosomes, puis longitudinalement. La fissuration longitudinale ne s'étend pas jusqu'au niveau des extrémités des chromosomes, qui prennent ainsi la valeur de chromosomes bivalents (t. I, p. 872). Ceux-ci s'arrondissent et se resserrent chacun en une sphérule homogène, perforée d'une étroite lumière centrale. Toutes ces transformations de la chromatine se réalisent pendant la prophase nucléaire, qui occupe toute la phase d'accroissement du spermatocyte. Le spermatocyte de premier ordre entre en mitose quand la phase d'accroissement est terminée; la prophase cytoplasmique de cette cytodiérèse marque le début de la troisième période spermatogénétique ou période de maturation.

c) Période de maturation. — Elle comprend deux mitoses successives. La première mitose (première division de maturation) de chaque spermatocyte de premier ordre donne naissance à deux cellules-filles, les « spermatocytes de second ordre ». Ceux-ci sont plus petits que leurs cellules-mères et sont encore désignés sous le nom de cellules de v. Ebner. Les spermatocytes de second ordre se divisent à leur tour et fournissent des images cytodiérétiques moins volumineuses que les précédentes (deuxième division de maturation). Nous n'insisterons pas sur la cytologie de ces cytodiérèses. Elles ne se distinguent par aucun caractère spécial et la réduction chromatique semble s'y réaliser suivant le mode de Weismann (v. Lenhossèk) (v. t. I, p. 872). Les cellules-filles de cette deuxième division sont les « spermatides », qui ont reçu chacune, grâce au mécanisme particulier des deux divisions de maturation, la moitié de la masse chromatique et la moitié du nombre de chromosomes renfermés dans la spermatogonie (réduction quantitative et numérique).

d) Spermiogénèse. — Les spermatides se transforment en spermatozoïdes pendant cette longue période. Nous ne reviendrons pas ici sur les processus complexes qui accompagnent cette métamorphose et qui ont été analysés dans le tome I de cet ouvrage (p. 809). Nous rappellerons seulement que les spermatides sont de petits éléments polyédriques dont chacun est composé par un noyau peu chromatique et un cytoplasme assez volumineux; celui-ci renferme un ou plusieurs corps chromatoïdes, une sphère arrondie ou idiozome, des mitochondries, deux centrioles bâtonnoïdes situés contre la face interne de la membrane cellulaire. On a suivi l'évolution de ces différentes formations pendant l'histogénèse du spermatozoïde (La Valette, Saint-George, Renson, Jensen, v. Lenhossèk, Benda, Meves, Schönfeld, etc.). Nous rappellerons seulement ici certaines particularités qui caractérisent la spermiogénèse de l'Homme. La spermatide humaine renferme deux centrioles punctiformes; l'un de ces centrioles (centriole distal) est situé

immédiatement au-dessous de la membrane cellulaire ; l'autre (centriole proximal) est situé en dedans du premier ; la ligne qui réunit ces deux centrioles est perpendiculaire à la membrane. Le filament axile se développe sur le centriole distal et fait saillie à la surface de la cellule à la manière d'un long cil. Le centriole proximal augmente de volume et prend la forme d'un bâtonnet ; puis les deux centrioles se déplacent et viennent s'accoler contre le noyau, en même temps que le filament axile s'allonge à l'intérieur du corps cellulaire. Le centriole distal se transforme en un cône à base postérieure, puis se divise en deux segments, un segment interne qui prend la forme d'un bâtonnet et qui s'accole au centriole proximal, c'est le « bouton terminal » ; un segment externe qui forme un « anneau », lequel glisse le long du filament axile et s'arrête à la limite du corps cellulaire. Les enveloppes du spermatozoïde se constituent aux dépens du protoplasme qui entoure le filament axile ; le reste de la spermatide entre en dégénérescence et disparaît peu à peu. Quand le spermatozoïde est édifié, il comprend une tête piriforme qui dérive du noyau de la spermatide, une coiffe et un bouton céphaliques qui proviennent de l'idiozome, une queue qui représente un long cil vibratile inséré sur les centrioles (fig. 509). Le spermatozoïde est donc un élément différencié en cellule mobile, adaptée aux déplacements rapides et par suite à la recherche du gamète mûr du sexe opposé. Moreaux a observé essentiellement les mêmes processus chez les Singes; il a en outre constaté que le filament spiral qui entoure la pièce intermédiaire est édifié par des mitochondries disposées bout à bout. Pendant toutes ces métamorphoses, les spermatozoïdes en formation ont des rapports étroits avec le cytoplasme des éléments sertoliens, dont le rôle essentiel paraît être d'élaborer les matériaux nourriciers nécessaires aux spermatides au cours de la spermiogénèse.



Fig. 509. — *Spermatozoïdes de l'Homme vu de face et de profil.*

cc, coiffe céphalique. — *t*, tête. — *c*, corpuscules centraux — *co*, collet. — *pi*, pièce intermédiaire. — *pp*, pièce principale. — *pt*, pièce terminale. D'après Retzius.

B. **La cellule de Sertoli ou cellule nourricière.** — Lorsqu'on examine à un fort grossissement la coupe d'un canalicule séminifère, on distingue de place en place, entre les spermatogonies, les noyaux sertoliens. Ce sont des noyaux volumineux, limités par une membrane nette, remplis d'un nucléoplasme clair traversé par un réticulum chromatique délicat. La membrane de ces noyaux montre le plus souvent des anfractuosités profondes et quelquefois des fissures étroites et rectilignes. Un ou plusieurs nucléoles s'observent au centre de l'aire nucléaire. Ils sont constitués par des « nucléoles vrais » et des « nucléoles accessoires » ou « corps juxtanucléolaires ». Les nucléoles vrais sont généralement sphériques, ont un aspect creux, et sont très

colorables par les réactifs basiques. Les corps juxtanucléolaires ont une forme plus irrégulière que les nucléoles vrais ; ils sont presque toujours multiples ; ils sont moins chromatiques que les nucléoles vrais ou présentent une chromaticité différente. La manière d'être de l'appareil nucléolaire varie avec l'état fonctionnel du protoplasme sertolien. En général, les différentes pièces de ce système sont tassées les unes contre les autres pendant la période de repos de la cellule nourricière ; elles sont au contraire dispersées dans toute l'étendue du noyau pendant la période d'activité. — Le nombre des noyaux de Sertoli est constant ; avec von Ebner, il faut se prononcer pour la « pérennité des noyaux sertoliens » dans les tubes séminifères.

La structure du protoplasme sertolien a fait et fait encore l'objet de nombreuses controverses. Certains auteurs admettent que chaque noyau est entouré d'une masse protoplasmique individualisée par une membrane (Sertoli, Ebner, Neumann, Benda, Schœnfeld). Il est de fait qu'on voit souvent, dans les régions aspermatogènes des tubes séminifères, des limites plus ou moins nettes dans le cytoplasme sertolien. On peut faire cette constatation avec facilité dans les tubes séminifères aspermatogènes de certains testicules ectopiques. Mais ces limites ne se voient pas dans les régions des tubes séminifères en pleine activité spermatogénétique. Aussi la plupart des biologistes admettent-ils actuellement que le protoplasma sertolien constitue, dans ces régions, une masse syncytiale dans laquelle sont plongés les éléments séminaux (Peter, Regaud). Le syncytium s'insinue entre les différentes cellules de la lignée séminale et offre une disposition particulière en certains endroits de l'onde spermatogénétique. Il s'étire en une tige protoplasmique de plus en plus longue au niveau des zones où les spermatides se transforment en spermies. Toutes les spermatides qui présentent simultanément les mêmes processus spermiogénétiques s'implantent dans l'extrémité de cette expansion cytoplasmique et s'y enfoncent de plus en plus profondément. L'agglutination d'un faisceau isogénique de spermatozoïdes avec une expansion sertolienne constitue la figure bien connue appelée « spermatoblaste » ou « spermatophore ». Elle était autrefois désignée sous le nom de spermatoblaste par v. Ebner, Neumann, etc., parce qu'ils faisaient de cette formation l'élément-mère des spermatozoïdes. C'est également à cette disposition qu'on doit les noms si souvent employés de « cellules pédieuses » ou de « cellules à pied ».

Les recherches de Benda ont mis en évidence une différenciation particulière dans le cytoplasme du spermatophore. Ce sont des fibrilles très fines, déjà signalées par Biondi, Regaud, Lenhossèk, et auxquelles Benda attribue une morphologie et une fonction spéciales. Cet auteur a montré qu'elles sont édifiées par des granulations disposées bout à bout ou « mitochondries » ; elles forment des faisceaux parallèles qui partent de la base de la cellule pédieuse et qui se dirigent en divergeant vers les têtes spermatiques. Chacun de ces filaments s'attache sur l'extrémité proximale d'un spermatozoïde et jouerait un rôle dans la « copulation » de chacun d'eux avec le cytoplasme sertolien ; aussi leur donne-t-il le nom de « filaments copulatoires ». Il y a lieu de se demander, semble-t-il, si ces différenciations mitochondriales ne sont pas plutôt en rapport avec le métabolisme actif qui se passe dans le

syncytium, et si elles ne doivent pas être rapprochées des filaments ergastoplasmiques qu'on observe dans les éléments glandulaires. Nous verrons en effet plus loin que le protoplasma sertolien est le siège de processus glandulaires très actifs.

On a beaucoup discuté sur la cause qui détermine les spermies à pénétrer dans le spermatophore et à s'y disposer en faisceaux. Cette « fasciculation des spermies » serait due, d'après Tellyesniczky, au refoulement latéral exercé par les générations cellulaires voisines, et non pas à l'activité propre des spermies ou du syncytium. Regaud a montré que cette fasciculation se produit après rœntgenisation du testicule qui diminue le nombre des cellules séminales; la pression latérale n'a donc rien à voir avec le phénomène en question, qui est déterminé par la rétractilité du syncytium où les spermies sont placées dès leur origine. D'autre part, Loisel considère que la disposition des spermies en faisceaux et leur pénétration dans le spermatophore sont dues à un phénomène de chimiotactisme.

Quand les spermatozoïdes sont mûrs, ils se séparent de la tige du spermatophore qui s'efface peu à peu et disparaît.

Quel est le rôle du syncytium sertolien ? Les théories émises à ce sujet sont très nombreuses et la plupart n'ont plus qu'un intérêt historique. On admettait autrefois que les cellules de Sertoli ont un rôle de soutènement vis-à-vis des cellules séminales (Merkel, Sertoli, etc.). Aussi désignait-on la cellule de Sertoli sous le nom de cellule de soutien du testicule. D'après une seconde manière de voir, la substance amorphe interposée entre les cellules séminales, que Merkel et Sertoli rattachaient à leurs cellules de soutien, est une substance cimentante, non vivante, indépendante de ces dernières (Mihalkovics, Biondi, Prenant, Tellyesniczky); les cellules de Sertoli sont de petits éléments au repos, de signification physiologique énigmatique (Prenant). Une troisième catégorie d'auteurs (Ebner, Benda, Loisel, Peter), leur attribue un rôle trophique, nourricier, et les recherches de Regaud ont apporté une confirmation importante à cette manière de voir. Cet auteur a montré que le syncytium fabrique de nombreux produits de sécrétion, qui sont des globules de graisse noircissant sous l'action de l'acide osmique (déjà bien observés, notamment par Benda et Loisel) et surtout des vésicules et grains colorables par la méthode de Weigert. Ces enclaves, de nature lipoïde, sont destinées à servir à la nutrition des cellules séminales et à former le liquide qui remplit la lumière tubulaire. Elles passent dans le cytoplasme des spermatides où on les retrouve en grande abondance ; on en observe beaucoup moins, sinon pas du tout, dans les spermatocytes et surtout dans les spermatogonies. Elles s'observent également dans les cellules interstitielles du testicule. Aussi admet-on que les produits nutritifs amenés par le sang sont élaborés par les cellules interstitielles, absorbés ensuite par le syncytium séminal, puis distribués aux cellules de la lignée spermatogénétique. Le syncytium sertolien doit donc être considéré, au point de vue physiologique, comme une formation intratubulaire à la fois glandulaire et nourricière.

C. **Histologie topographique de la spermatogénèse.** — Les divers représentants d'une lignée séminale évoluent au même endroit du tube séminifère. On désigne sous le nom de *groupe isogénique* l'ensemble des cellules qui évoluent parallèlement en un même point et qui sont au même stade de la spermatogénèse. Mais, en un même endroit, il existe toujours plusieurs groupes isogéniques superposés, au nombre de quatre ou cinq, qui se poussent de dehors en dedans. Ces groupes superposés peuvent être à des stades très éloignés les uns des autres si l'on se place au point de vue de la continuité du processus spermatogénétique. Si l'on suit au contraire des coupes sériées d'un canalicule séminifère, on peut observer facilement le processus spermatogénétique dans sa continuité. Les groupes isogénétiques sont en effet disposés de telle sorte qu'ils présentent, par leur juxtaposition tout le long du tube séminal, la série des aspects offerts par le processus spermatogénétique dans son ensemble. On appelle *onde spermatogénétique* (v. Ebner) cette ondulation des combinaisons cellulaires ; elle progresse suivant une ligne spirale enroulée autour de l'axe du tube séminal, en marchant de sa région distale et aveugle vers sa partie proximale, ouverte dans les voies émulgentes du sperme (Regaud). Examinons par exemple un groupe de spermatogonies croûtelleuses dans un rayon donné d'un canalicule séminifère ; dans la tranche suivante de groupes isogéniques, en suivant la direction de l'onde spermatogénétique, nous voyons que ces spermatogonies sont en mitose ; plus loin, nous rencontrons des spermatocytes nouveau-nés ; plus loin encore, et cette fois à un étage plus élevé de la tranche correspondante des groupes isogéniques, nous observons des spermatocytes en voie d'accroissement, puis des spermatocytes mûrs, puis des spermatocytes en première mitose de maturation et ainsi de suite jusqu'aux spermies mûres. Ces formes cellulaires qui se succèdent régulièrement tout le long de l'onde spermatogénétique ne sont pas issues les unes des autres ; mais elles se suivent dans l'ordre de leur transformation et de leur multiplication le long d'une ligne oblique, qui part de la profondeur de l'épithélium séminal au niveau des cellules-mères, et qui aboutit à la surface de cet épithélium, au niveau des spermies mûres. Il s'agit donc ici d'une juxtaposition de stades successifs. On comprend dès lors que toutes ces séries spermatogénétiques obliques se recouvrent les unes les autres, que les coupes transversales de tubes séminifères montrent des structures différentes suivant les endroits, et que les mêmes structures ne se rencontrent qu'en des endroits homologues. Les aspects présentés par les coupes transversales d'un tube séminifères seront donc extrêmement nombreux sur tout le trajet de l'onde spermatogénétique. Mais, pour la simplicité de la description, on peut réduire à cinq, avec v. Lenhossèk, les combinaisons offertes par les groupes isogéniques superposés ; elles peuvent suffire pour nous guider dans la lecture d'une coupe quelconque du testicule.

La stratification régulière des éléments séminaux se rencontre surtout chez les Rongeurs et en particulier chez le Rat et le Cobaye. Aussi est-ce à ces animaux que les spermatologistes se sont adressés de préférence pour étudier l'histologie topographique de la spermatogénèse.

Première figure. — On voit une couche de spermatogonies contre la face interne de la membrane propre. Un noyau sertolien s'observe de distance

en distance entre ces éléments. Il se trouve à la base d'un prolongement columnaire protoplasmique, qui s'insinue entre les rangées de cellules voisines et qui porte au niveau de son extrémité un faisceau de spermatozoïdes en voie de formation. C'est la figure du spermatophore, comme nous l'avons vu ci-dessus. Les corps des spermatozoïdes en formation ont la forme de lobes très allongés, qui sont appendus à l'extrémité pos-

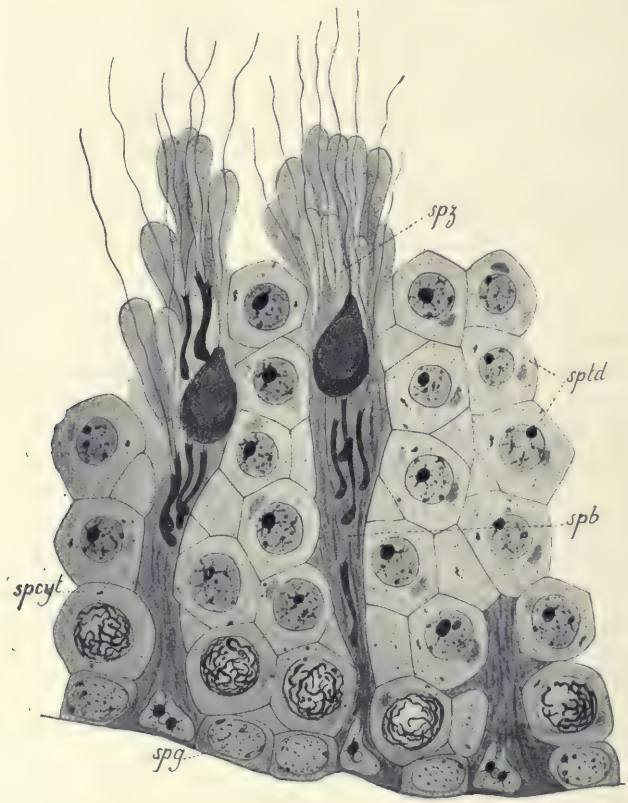

Fig. 510. — *Spermatogénèse chez le Cobaye.*

1re figure : *spg*, spermatogonies. Celles-ci sont appliquées suivant une seule rangée contre la face interne de la membrane propre. Un noyau sertolien avec un nucléole caractéristique existe de place en place parmi ces spermatogonies. — *spcyt*, spermatocytes de 1er ordre encore peu avancés dans leur phase d'accroissement. — *spb*, spermatoblaste ou spermatophore avec un groupe isogénique de spermatozoïdes (*spz*) en formation. × 800.

térieure des têtes chromatiques, et qui sont traversés dans toute leur longueur par les filaments axiles. Ceux-ci dépassent les lobes protoplasmiques et flottent librement dans la lumière canaliculaire. Une seule rangée de spermatocytes en voie d'accroissement est située au-dessus des spermatogonies. Les spermatocytes eux-mêmes sont surmontés par plusieurs assises de spermatides polyédriques, serrées les unes contre les autres (fig. 510).

Deuxième figure. — Les spermatophores ont disparu ; les spermatozoïdes ont terminé leur transformation, se sont libérés de leur insertion sur le pro-

toplasme sertolien et sont disposés sur une rangée unique à la surface de l'épithélium séminal. Une couche de détritus cellulaires, provenant de la désintégration des spermatophores et des lobes résiduels des spermatides, est située au-dessous d'eux. Les spermatogonies et les éléments sertoliens forment une assise unique contre la face interne de la membrane propre. Les spermatocytes, toujours disposés sur une seule rangée, sont un peu

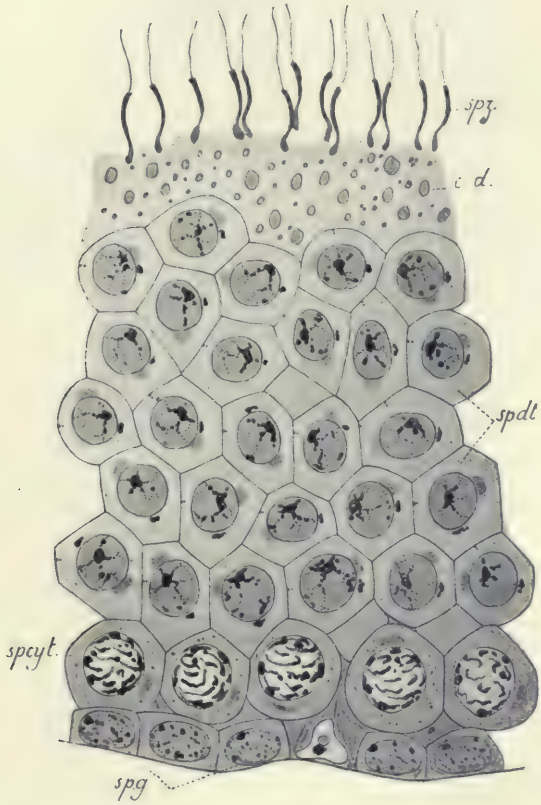

Fig. 511. — *Spermatogénèse du Cobaye.*

2e figure : *spg*, spermatogonies; parmi elles un noyau sertolien. — *spcyt*, spermatocytes de premier ordre. — *sptd*, spermatides. — *spz*, spermatozoïdes. — *cd*, couche de détritus cellulaires. × 800.

plus volumineux que dans la figure précédente. Les spermatides commencent leurs transformations spermiogénétiques. La disposition des éléments séminaux représentée par cette figure est celle qui occupe la plus grande longueur de l'onde spermatogénétique (v. Ebner) (fig. 511).

Troisième figure. Les spermatozoïdes de la combinaison précédente sont éliminés dans la lumière du tube et sont agglomérés en amas volumineux ; leurs expansions caudales, serrées les unes contre les autres, forment d'élégants tourbillons. Les spermatogonies sont toujours disposées sur une seule assise. Les noyaux sertoliens sont entourés d'expansions cytoplas-

miques qui sont la première différenciation du spermatophore. Les spermatocytes ont beaucoup augmenté de volume. Les spermatides sont en pleine métamorphose : leur noyau a émigré vers le pôle pariétal de la cellule et leur filament axile possède une certaine longueur. Ces sper-

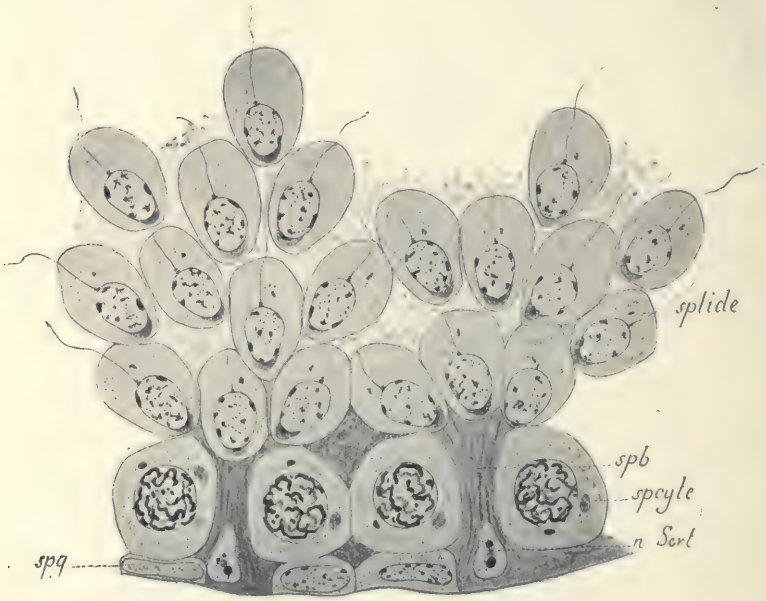

Fig. 512. — *Spermatogénèse du Cobaye.*

3e figure : *spg*, spermatogonies. — *n. Sert*, noyau de Sertoli. — *spb*, spermatoblaste ou spermatophore au début de sa formation. — *sptide*, spermatides qui commencent à s'orienter vers la tige du spermatophore. × 800.

matides commencent à s'orienter vers les prolongements protoplasmiques sertoliens (fig. 512).

Quatrième figure. — Les spermatozoïdes en formation sont insérés sur l'extrémité des prolongements sertoliens et le spermatophore présente son maximum de netteté. Les spermatocytes ont terminé leur phase d'accroissement; leur noyau, en prophase, renferme des chromosomes devenus annulaires à la suite d'une fissuration longitudinale incomplète. Les spermatogonies sont peu nombreuses contre la face interne de la membrane propre. Des spermatocytes au début de leur phase d'accroissement sont situés à la base de l'épithélium séminal (fig. 513).

Cinquième figure. — Les spermatophores et les jeunes spermatocytes ont essentiellement la même disposition que dans la figure précédente. Les spermatocytes de premier ordre sont en division cytodiérétique (métaphase, anaphase ou télophase). Ces mitoses se produisent très rapidement : on voit souvent les cellules-filles de ces mitoses parmi d'autres éléments qui se trouvent encore aux stades initiaux de la cytodiérèse. Les cellules-filles sont des spermatocytes de second ordre [cellules de v. Ebner (Lenhossèk)]. Les divisions des spermatocytes de second ordre (deuxième division de

FIG. 513. — *Spermatogénèse du Cobaye.*

4e figure : *spcytesj*, spermatocytes jeunes au début de la phase d'accroissement. — *spcyte. m*, spermatocyte de 1er ordre ayant terminé la phase d'accroissement. — *g. i. sptd*, groupe isogénique de spermatides en spermiogénèse inséré sur la tige du spermatoblaste (*spb*). × 800.

FIG. 514. — *Spermatogénèse du Cobaye.*

5e figure : *spg*, spermatogonies. — *spcyte*, spermatocytes au début de la phase d'accroissement. — 1re *div. m*, 1re division de maturation (mitose des spermatocytes de 1er ordre). — *Spz*, spermatozoïdes en formation. × 800.

maturation) se réalisent en un point un peu plus avancé de l'onde spermatogénétique. Elles sont moins volumineuses que les précédentes. Ces dernières combinaisons cellulaires sont plus rares que les autres. Ce fait tient sans doute à ce que les divisions de maturation se passent très rapidement, au contraire de la phase d'accroissement et de la phase spermiogénétique, qui durent un temps très long (fig. 514).

Au delà de la cinquième figure, on retrouve la première et ainsi de suite. Mais on ne peut observer ces aspects avec précision que chez les animaux où les cellules séminales se stratifient d'une façon régulière. La structure de l'épithélium séminal est beaucoup moins nette chez la plupart des autres Mammifères en particulier chez l'Homme, où les divers représentants de la lignée spermatogénétique sont mélangés les uns avec les autres sans ordre apparent.

La lumière des canalicules séminifères est remplie par un liquide sécrété par le syncytium sertolien ; il renferme les spermies mûres, les lobes résiduels des spermatides et quelques cellules séminales dégénérées. Les spermies sont entraînées par le courant liquide qui se renouvelle constamment et qui se déverse dans les voies émulgentes du sperme.

D. Involution de l'épithélium séminal — La structure de l'épithélium séminal s'altère progressivement avec l'âge. Au fur et à mesure que les individus vieillissent, l'activité de la spermatogénèse diminue et de nombreux signes de dégénérescences cellulaires apparaissent. La décroissance de l'activité spermatogénétique se manifeste tout d'abord par la diminution considérable du nombre des divisions cellulaires. Les mitoses de maturation sont infiniment moins nombreuses que dans l'organe pubère; elles sont quelquefois anormales et aboutissent à des produits monstrueux, qui ne tardent pas à s'atrophier et à disparaître. Non seulement les divisions de maturation deviennent très rares, mais il en est de même des divisions germinatives. Le matériel souche (spermatogonies) s'appauvrit de plus en plus et le nombre des éléments de l'épithélium séminal diminue peu à peu. Les spermatocytes de premier ordre persistent très longtemps dans les tubes séminifères. Dans un âge très avancé, l'épithélium séminal est à peine représenté dans certains tubes séminifères et même ne l'est plus du tout dans certains autres, où l'on n'observe que des éléments sertoliens. On constate des processus histologiques semblables dans l'atrophie expérimentale des tubes séminifères par sténose des voies efférentes du sperme (ligature du canal déférent, injection de chlorure de zinc dans l'épididyme). Les éléments séminaux dégénèrent après avoir montré les processus involutifs les plus variés. Il en est de même des organes ayant subi une sténose pathologique de leurs voies excrétrices (épididymites de diverses natures). Les tubes séminaux se vident progressivement de leur contenu qui disparaît par résorption ; le syncytium sertolien persiste seul contre la face interne de la membrane propre. Il continue, le plus souvent, à sécréter activement, et, dans certains cas, les noyaux de Sertoli se multiplient par voie amitosique (P. Bouin, Mathieu, Regaud, Tournade). Cette disparition progressive des cellules sexuelles explique l'amoindrissement de volume des testicules séniles, leur flaccidité, et l'insuf-

fisance spermatique des sujets âgés, dont le liquide séminal devient progressivement inféconde.

E. **La membrane propre du tube séminifère.** — Elle est formée par plusieurs lames conjonctives appliquées les unes contre les autres. Des noyaux de cellules fixes, allongés et aplatis, sont disséminés dans les espaces laissés libres entre ces lamelles. Si l'on imprègne la membrane propre par le nitrate d'argent, on met en évidence un dessin endothéliforme très net. On l'a considéré autrefois comme l'image d'un endothélium lymphatique étalé à la surface des tubes séminifères (Tomassi, His, Kölliker, Malassez, etc.), ou comme celle des cellules fixes situées entre les lamelles conjonctives (Tourneux et Herrmann). Les recherches de Regaud ont montré que ces contours cellulaires correspondent à la base d'implantation des cellules les plus externes de l'épithélium séminal. Par conséquent, « la membrane d'enveloppe des tubes séminifères est constituée simplement par des lamelles concentriques de substance fondamentale du tissu conjonctif, dans l'intervalle desquelles prennent place des cellules fixes de ce tissu. C'est là une des modalités du tissu fibreux engainant » (Regaud).

2° La Glande interstitielle du testicule. — A. **Structure.** — Les espaces compris entre les tubes séminifères renferment des cellules volumineuses, de nature glandulaire, appelées *cellules interstitielles*. On les rencontre également dans les septa conjonctifs et dans le mediastinum testis. Leur nombre et leur développement sont variables suivant les espèces animales. Très abondantes chez le Verrat, le Sanglier, le Cheval, l'Ane, le Blaireau, où elles s'agencent en travées épaisses, elles le sont un peu moins chez le Chien et le Chat; elles sont assez rares chez l'Homme, le Taureau, le Bélier et surtout chez les Rongeurs (Lapin, Lièvre, Rat, Cobaye, etc.). Mais, quel que soit leur nombre, elles existent dans les testicules de tous les Mammifères et représentent une partie constante de ces organes. On les a trouvées également chez les Oiseaux (Loisel), chez certains Reptiles, Batraciens (Friedmann, Branca, Champy) et même chez quelques Invertébrés. Quand leur nombre est considérable, comme chez le Cheval et le Porc par exemple, elles entourent complètement les canalicules séminifères et les isolent les uns des autres (fig. 515). Quand leur abondance est moins grande, comme chez l'Homme, elles se groupent sous forme d'îlots de volume inégal ou de cordons courts et étroits. Elles sont alors le plus souvent orientées autour des vaisseaux sanguins et c'est pour cette raison que Waldeyer les rangeait dans le groupe des cellules périvasculaires. Beaucoup d'auteurs, depuis la découverte de ces éléments par Leydig et Kölliker, ont porté leur attention sur leur structure et sur leur signification morphologique et fonctionnelle (1).

La cellule interstitielle est volumineuse et peut atteindre 50 à 60 μ, avec

(1) Ludwig, La Valette Saint-George, v. Ebner, Mihalkowics, Henle, Waldeyer, Ehrlich, Ch.-S. Minot, Tourneux, Nussbaum, Hansemann, Reinke, Lubarsch, Lenhossèk, Plato, Beissner, Prenant, Mathieu, Friedmann, Regaud, Sénat, Regaud et Policard, Félizet et Branca, Ganfini, Loisel, Woinov, etc.

un cytoplasme abondant divisé en deux zones : une zone interne compacte, juxta-nucléaire ou endoplasme et une zone externe vacuolaire ou exoplasme. La première renferme deux centrioles (Lenhossèk, Bouin et Ancel) et un amas de granulations pigmentaires. Ce pigment est plus ou moins abondant suivant les espèces animales et suivant l'âge ; il est particulièrement développé chez le Cheval. La seconde est remplie de produits de sécrétion variés : des granulations graisseuses qui noircissent après action de l'acide osmique, des vésicules d'une autre substance lipoïde qui se colore

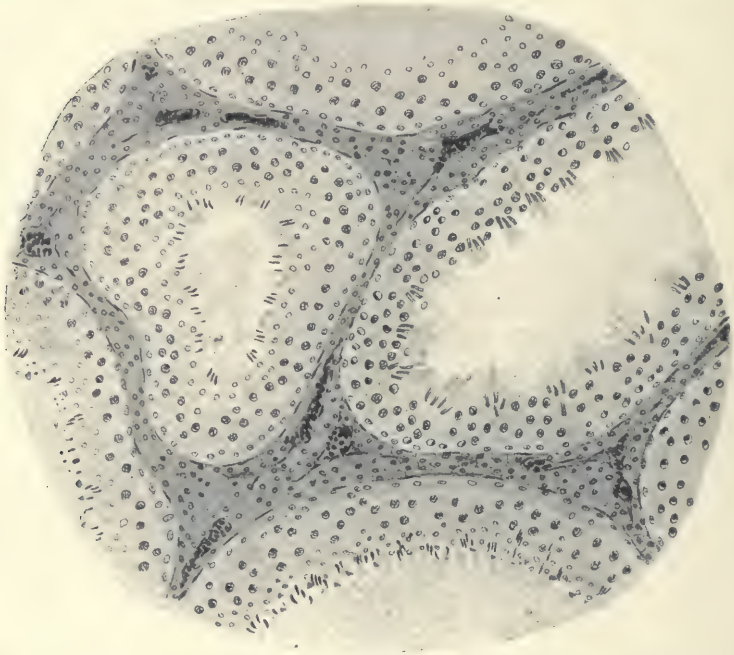

Fig. 515. — *Testicule de Verrat.* Larges traînées de cellules insterstitielles entre les canalicules séminifères. × 200.

en bleu par la méthode de Weigert, des granulations acidophiles et basophiles, du pigment (surtout chez les sujets âgés) (Tourneux) et enfin des cristalloïdes, qui, jusqu'ici du moins, paraissent caractériser les cellules interstitielles de l'Homme (Reinke). Ces cristalloïdes se présentent sous la forme de bâtonnets droits ou légèrement incurvés, tantôt courts et trapus, tantôt allongés et grêles, et peuvent exister en nombre variable dans le corps cellulaire. Reinke a suivi le passage de la substance des cristalloïdes dans les capillaires lymphatiques du testicule. Il faut distinguer les cristalloïdes de Reinke de ceux de Lubarsch, que l'on rencontre quelquefois dans les canalicules séminaux, au niveau des spermatogonies. Les cellules interstitielles possèdent donc tous les caractères des éléments glandulaires, d'autant plus qu'une étude attentive des différents aspects offerts par ces éléments pendant leur activité démontre l'existence d'un cycle sécrétoire. Aussi constituent-elles dans leur ensemble un

complexus cellulaire qui mérite le nom de *glande interstitielle* ou de *glande diastématique* (Bouin et Ancel).

Les auteurs attribuent des origines différentes aux cellules interstitielles. Quelques biologistes considèrent qu'elles proviennent des cordons sexuels, dont un certain nombre se seraient arrêtés dans leur développement et transformés en cellules interstitielles (Nussbaum, Mihalkovics, Messing, Ganfini, Lenhossèk). La plupart admettent qu'elles se différencient aux dépens des éléments mésenchymateux intertubulaires. A une période reculée du développement, qui, dans certains cas, coïnciderait avec l'époque du déterminisme sexuel de l'ébauche génitale (Porc, Ancel et Bouin), les éléments conjonctifs jeunes se transforment en cellules interstitielles. Celles-ci augmentent progressivement de nombre et de volume au cours de l'ontogénèse et atteignent leur développement maximum au moment de la puberté. Elles peuvent aussi se différencier aux dépens des globules blancs émigrés hors des vaisseaux (Regaud et Sénat). Le fait est particulièrement net chez le Cheval où les globules blancs sont amoncelés en véritables nodules lymphoïdes dans le testicule impubère, se répandent dans les espaces intertubulaires au moment de la préspermatogénèse, puis se transforment en cellules interstitielles (Bouin et Ancel, Moreaux).

Ajoutons enfin que les cellules interstitielles subissent une involution sénile manifeste. Elles sont bourrées de pigment chez les sujets âgés, diminuent considérablement de volume, et dégénèrent en grande partie ou se transforment en cellules aplaties ayant perdu tous les caractères des cellules glandulaires.

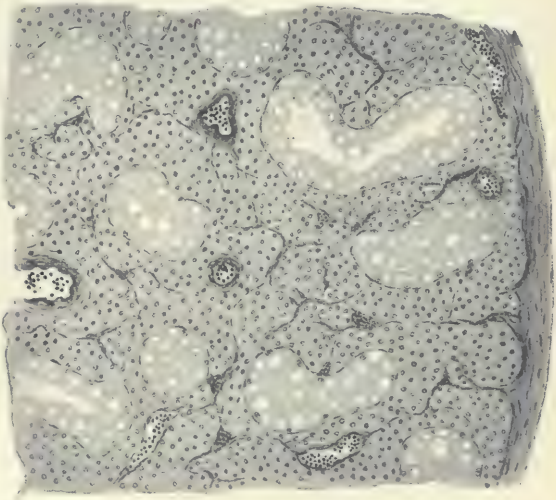

Fig. 516. — *Coupe de testicule de Verrat cryptrochide unilatéral.* Les tubes séminifères ne renferment plus de cellules séminale ; on constate seulement à leur intérieur le syncytium sertolien. Entre ces tubes, on observe une glande interstitielle très développée et qui a subi une hypertrophie compensatrice. × 80.

B. **Histophysiologie de la glande interstitielle.** — La signification fonctionnelle des cellules interstitielles a été l'objet de nombreuses recherches. La grande majorité des biologistes les considèrent comme des éléments trophiques destinés à assurer la nutrition des tubes séminifères. Plato, Beissner, Friedmann, Lenhossèk ont défendu cette manière de voir, soupçonnée par les auteurs anciens et généralement admise aujourd'hui. La démonstration obtenue récemment par Regaud, à l'aide d'une technique spéciale, ne laisse pas de doutes sur le passage des substances élaborées par les cellules interstitielles dans le syncytium nourri-

cier et dans les éléments séminaux. On doit donc considérer la glande interstitielle comme un organe qui participe à la nutrition des tubes séminifères et des éléments qu'elle renferme. L'examen des testicules anormaux et l'expérimentation ont permis de démontrer que la glande interstitielle, à côté de son rôle local, possède une action générale. D'après Bouin et Ancel, la glande interstitielle est une glande à sécrétion interne qui seule possède le rôle sur l'organisme attribué jusqu'ici au testicule tout entier. Elle préside au développement et assure le maintien des caractères sexuels mâles (1).

3° Histologie topographique et squelette fibreux du testicule. — Une coupe transversale du testicule, vue à un très faible grossissement, nous montre que cet organe est entouré par une capsule, l'*albuginée*, qui est elle-même tapissée par le feuillet viscéral de la séreuse vaginale. Cette capsule s'épaissit considérablement en arrière et en dedans, chez l'Homme, et forme un noyau dense qui se prolonge en pointe vers le centre du

(1) Bouin et Ancel ont mis en évidence les principaux faits suivants :

1° *Les cellules sexuelles n'ont aucune action sur l'organisme.* *a*) les testicules de certains animaux cryptorchides ne renferment pas de cellules séminales dans leurs canalicules séminifères ; ils contiennent seulement dans ces tubes le syncytium nourricier, et entre les tubes, une glande interstitielle normalement développée. Ces animaux sont semblables aux entiers au point de vue des caractères sexuels et de l'instinct génital ; *b*) les animaux qui ont subi une sténose expérimentale ou pathologique des voies excrétrices du sperme conservent tous les attributs du sexe mâle. Cet état physiologique coexiste avec l'absence complète des cellules séminales qui ont dégénéré et disparu peu à peu, et avec l'intégrité du syncytium nourricier et de la glande interstitielle, qui possèdent toujours leur structure normale.

Puisque les cellules sexuelles n'ont aucun rôle général, l'action du testicule sur l'organisme ne peut donc être rapportée qu'au syncytium nourricier, ou à la glande interstitielle.

2° *Le syncytium nourricier n'a aucune action sur l'organisme.* En effet : *a*) la glande interstitielle seule subit une hypertrophie compensatrice soit dans les testicules des cryptorchides unilatéraux, soit chez les sujets chez lesquels on a enlevé un testicule et ligaturé le canal déférent du côté opposé de manière à faire disparaître l'épithélium séminal. Le syncytium sertolien ne participe pas à cette hypertrophie compensatrice. Dans ces conditions, la glande interstitielle peut doubler de volume (fig. 516). — Le syncytium nourricier fait quelquefois défaut dans les testicules de certains cryptorchides, où il se trouve remplacé par une glande séminale embryonnaire. La glande interstitielle est normalement développée chez ces animaux qui sont semblables aux entiers. Le syncytium sertolien, pas plus que les cellules sexuelles, ne possède donc d'action générale.

3° *La glande interstitielle seule possède une action générale.* En effet, l'intégrité des caractères sexuels est toujours liée à l'intégrité de la glande interstitielle ; son abbation ou son atrophie détermine une disparition plus ou moins rapides de ces mêmes caractères.

De plus, l'insuffisance de cette glande, qui se traduit par un développement incomplet de ses cellules constitutives, tant au point de vue de leur nombre qu'au point de vue de leur activité, s'accompagne chez les animaux jeunes d'une insuffisance dans le développement des caractères sexuels, et chez les animaux âgés et chez les vieillards, d'une atténuation de ces caractères sexuels.

Les recherches de Villemin, basées sur l'action spéciale des rayons X sur le testicule, l'ont amené à la même conclusion. Les rayons X détruisent l'épithélium séminal et laissent intactes les cellules interstitielles (fig. 517). Le tractus génital des animaux ainsi traités conserve toute son intégrité ; ces animaux deviennent inféconds, mais ils ne deviennent pas impuissants grâce à la persistance de la glande interstitielle. Woinov admet en outre que la glande interstitielle possède un rôle de défense génitale. Elle absorbe les toxines du sang, les empêche de traverser la membrane des tubes séminifères et de léser les spermatozoïdes, éléments extrêmement délicats qui sont impressionnés par les moindres altérations du milieu nutritif.

testicule, sans toutefois l'atteindre. C'est le *corps d'Highmore* ou *mediastinum testis*. Chez la plupart des Mammifères, le corps d'Highmore s'enfonce dans le testicule à partir du point de contact de ce dernier avec la tête de l'épididyme, et gagne une situation centrale ou paracentrale. Des travées conjonctives partent du sommet du corps d'Highmore, irradient de dedans en dehors, atteignent la face interne de l'albuginée, s'anastomosent latéralement les unes avec les autres et cloisonnent l'organe en logettes ou lobules cunéiformes. Les canalicules séminifères se pelotonnent à l'intérieur de ces logettes et se trouvent en général au nombre de trois ou quatre dans chacune d'elles. Si on dissocie un lobule, on isole les tubes séminifères les uns des autres ; ils figurent des canaux très allongés, qui mesurent environ 5 à 7 centimètres de longueur, et qui présentent souvent des diverticules sacciformes ou même des anastomoses transversales chez l'Homme. Les tubes séminifères d'un même lobule aboutissent à un canal excréteur commun et très court, le *tube droit*. Les tubes droits se jettent dans un réseau de canalicules creusés dans le stroma du corps d'Highmore, le *réseau de Haller*, ou *rete testis* ; 10 à 15 tubes efférents se détachent de ce réseau, sortent du testicule et vont individuellement s'aboucher dans le *canal de l'épididyme* (fig. 518). Tubes droits, rete testis, vaisseaux efférents, canal de l'épididyme appartiennent aux voies excrétrices du sperme et se sont constitués aux dépens de la zone génitale du corps de Wolff. Nous en ferons l'étude ultérieurement.

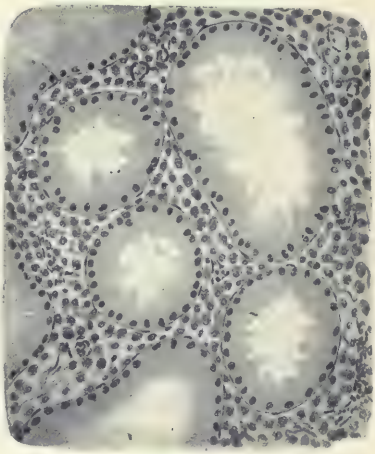

Fig. 517. — *Testicule de Cobaye exposé à l'action des rayons Rœntgen.*

La glande séminale est complètement disparue ; les tubes séminifères renferment seulement leur syncytium sertolien. Les espaces intertubulaires sont remplis de cellules insterstitielles qui n'ont pas subi l'action destructive des rayons X. Leur nombre paraît augmenté à cause de la diminution considérable du volume de la glande séminale. ×300. D'après une préparation de M. Villemin.

L'*albuginée* du testicule est formée par des lames conjonctives superposées, dont les fibres sont perpendiculaires les unes aux autres dans les lames successives. Cette structure rappelle celle des aponévroses. Des cellules fixes à crêtes d'empreinte sont disséminées entre ces lames conjonctives. Les coupes transversales montrent que les veines et les lymphatiques qui se ramifient dans l'albuginée ne possèdent d'autre paroi que l'endothélium vasculaire. Le tissu conjonctif de l'albuginée, chez certains grands Mammifères, comme le Cheval et l'Ane, renferme d'assez nombreuses fibres musculaires lisses qui sont isolées ou groupées en petits faisceaux (Tourneux et Herrmann). Sa surface est tapissée par un endothélium à vastes cellules plates polygonales. Les cloisons interlobulaires et le corps d'Highmore sont également constituées par des fibres conjonctives enlacées les unes avec les autres, par des fibres élastiques peu abondantes et par des cellules fixes. Les plus gros troncs vasculaires se ramifient dans ces cloisons avant de se rendre dans les lobules et de s'y capillariser. Elles renferment aussi dans certains

cas des cellules musculaires lisses. Des fibres conjonctives et élastiques, isolées ou disposées en faisceaux de faibles dimensions, se détachent des cloisons et s'enlacent en tous sens à l'interieur des lobules testiculaires. Elles forment entre les tubes séminaux une trame conjonctive délicate, dont les mailles sont remplies par les cellules interstitielles du testicule.

4° Vaisseaux et nerfs du testicule. — A. **Vaisseaux sanguins.** — Le testicule reçoit ses ramifications artérielles de l'artère testiculaire, branche de la spermatique. Cette artère pénètre dans le corps d'Highmore, se divise

Fig. 518. — *Coupe transversale de testicule d'enfant de 3 ans passant au niveau de la tête de l'épididyme.*

lt, lobes testiculaires. — *rt*, rete testis. — *ép*, épididyme. — *cd*, canal déférent sectionné en quatre points de son trajet à cause de ses nombreux replis. × 15.

en ramuscules de plus en plus ténus qui se ramifient dans les cloisons interlobaires, puis dans le tissu interstitiel et s'y capillarisent. Les capillaires ne viennent pas en contact avec la paroi propre des canalicules séminaux ; ils en sont toujours séparés par du tissu conjonctif et par des cellules interstitielles. Les veinules formées par la réunion de ces capillaires suivent en sens inverse les septa conjonctifs intertubulaires et sortent du testicule au niveau du corps d'Highmore, ou s'engagent dans l'albuginée et la traversent obliquement. Elles se jettent dans les veines funiculaires.

B. **Vaisseaux lymphatiques.** — Ils sont bien connus depuis les recherches de Regaud. D'après ce dernier auteur, les systèmes de sacs lymphatiques admis par les premiers chercheurs n'existent pas (Ludwig et Tomsa, His, Tommasi, Frey, Mihalkovics). Les lymphatiques testiculaires sont représentés par des capillaires dont le mode de distribution varie suivant les espèces (1).

(1) On peut distinguer à cet égard trois types principaux : « Le premier type est représenté par le testicule du Lapin, dans lequel il n'existe qu'un *réseau lymphatique péritesticulaire* prenant naissance à la face profonde de l'albuginée. Le testicule

C. **Terminaison des nerfs dans le testicule.** — Elles sont encore peu connues. On a mis en évidence des terminaisons vasomotrices qui forment autour des vaisseaux sanguins des plexus serrés (Retzius). De ces plexus partiraient des fibrilles qui traverseraient la membrane propre et se termineraient entre les cellules séminales par des ramifications fibrillaires (Sclavunos). Timofeev n'a pas retrouvé ces terminaisons intratubulaires.

du Chien peut être pris comme exemple du deuxième type : entre deux réseaux lymphatiques situés le premier dans l'albuginée, le second dans le corps d'Highmore, s'étend un troisième réseau parcourant les cloisons conjonctives du testicule, *réseau périlobulaire* ou *interlobulaire*. Enfin, le testicule du Bélier appartient au troisième type. En plus des réseaux existant dans le testicule du Chien, on y rencontre un riche *réseau intralobulaire* ou *péritubulaire*. Ces trois types sont reliés par des types intermédiaires. Le testicule du Rat, possédant seulement quelques lymphatiques péritesticulaires, est un exemple du premier type réduit au minimum. Le testicule du Cobaye est pourvu d'un réseau peu développé occupant le corps d'Highmore et les cloisons conjonctives : il est donc intermédiaire entre celui du Lapin et celui du Chien. Le testicule du Chat montre un certain nombre de capillaires lymphatiques parcourant l'intérieur des lobules; il est donc un terme de passage entre celui du Chien et celui du Bélier. Ces variations tiennent aux différences de texture du tissu conjonctif lâche des divers Mammifères : les lacunes développables de ce tissu pouvant dans certains cas devenir de véritables voies lymphatiques plus ou moins endothéliformes, auxquelles il ne manque que le vernis endothélial, et qui peuvent suppléer les canaux lymphatiques vrais dans leur fonction de canalisation. La disposition exacte des vaisseaux lymphatiques du testicule est mal connue chez l'Homme. » (Cl. Regaud.)

CHAPITRE III

La glande germinative femelle : l'ovaire.

Article premier. — ORGANOGÉNÈSE ET STRUCTURE DE L'OVAIRE

I. — La glande germinative femelle embryonnaire et jeune.

Nous distinguerons dans l'histogénèse de l'ovaire deux périodes successives : une période embryonnaire pendant laquelle se différencie la première ébauche de l'organe ; une période jeune pendant laquelle l'ovaire acquiert peu à peu ses caractères définitifs ; elle est caractérisée surtout par le développement des follicules de de Graaf.

1° Première période. Période embryonnaire. — Nous savons que l'ébauche génitale primordiale, peu de temps après sa différenciation, est formée par l'épithélium germinatif et les cordons sexuels. Nous avons vu que les cordons sexuels se transforment en canalicules séminifères chez le mâle. Chez la femelle, on les désigne sous le nom de *cordons médullaires*, parce qu'ils s'enfoncent dans la zone mésenchymateuse de l'ébauche ovarique qui deviendra la substance médullaire. Les cordons médullaires ne prennent aucune part à la différenciation des éléments génitaux. L'épithélium germinatif, au contraire, prend une importance de plus en plus grande ; il s'épaissit progressivement et pousse dans la profondeur des bourgeons plus ou moins volumineux, dont les éléments représentent le matériel souche des futures lignées ovogénétiques. Ces bourgeonnements continuent longtemps encore après la différenciation de tous les éléments germinatifs femelles; ce sont les *invaginations épithéliales*.

Nous avons donc à considérer les trois ordres de formations suivantes au cours de l'organogénèse de l'ovaire : 1° les cordons sexuels ou médullaires; 2° l'épithélium germinatif avec les bourgeons germinatifs qui en dérivent ; 3° les invaginations épithéliales.

A. **Les cordons sexuels ou médullaires.** — Nous savons que les cordons sexuels occupent l'espace compris entre l'épithélium germinatif et le corps de Wolff. Chez un embryon de Lapin de 18 jours, par exemple, ils sont en rapport, par places, avec la face profonde de l'épithélium germinatif et avec de courts prolongements tubulaires émis par les canalicules segmentaires du corps de Wolff. Ils se trouvent bientôt séparés de l'épithélium germinatif par des cloisons conjonctives qui végètent tangentiellement (Janosik, Coert, v. Winiwarter, Sainmont), puis diminuent peu à peu d'importance jusqu'à la maturité sexuelle, époque où ils sont à peu près indistincts (fig. 519). Ces cordons sexuels renferment de grandes et de petites cellules germinatives. Les grandes cellules germinatives sont des éléments qui commencent leur cycle ovogénétique; ce sont des ovocytes au début de leur période d'accroissement. Certains de ces ovocytes peuvent s'accroître très vite, s'entourer d'une couche de cellules accessoires et constituer ainsi de jeunes follicules de de Graaf. Mais de tels follicules n'évoluent pas et ne parviennent jamais à maturité (Janosik, v. Winiwarter, Sainmont).

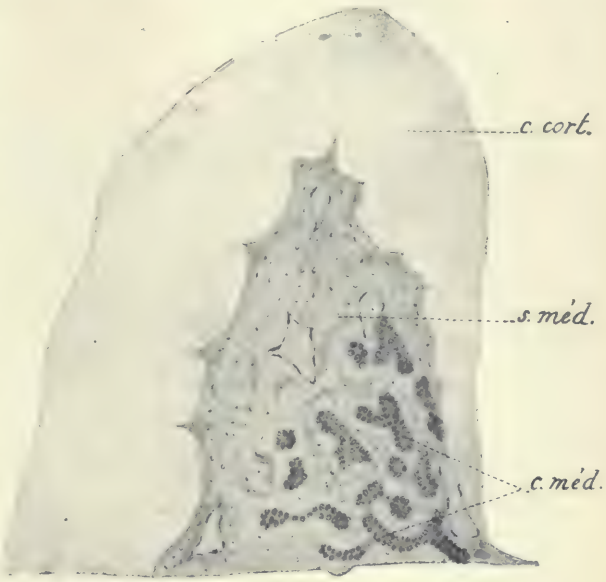

Fig. 519. — *Coupe longitudinale d'ovaire d'embryon de Porc de 150 millimètres.*

c.cort, couche corticale dont les limites seules ont été représentées. — *s.méd*, substance médullaire. — *c. méd*, cordons médullaires anastomosés et séparés de la couche corticale par une zone épaisse de tissu conjonctif. (On a figuré seulement une moitié de la coupe.) × 50.

Nous avons vu que les cordons médullaires se mettent très tôt en rapport avec des prolongements issus des canaux segmentaires wolffiens (fig. 520). Ces connexions s'établissent de la façon suivante. Les corpuscules de Malpighi émettent latéralement des tubes creux qui s'enfoncent dans le mésenchyme de l'ovaire et qui s'anastomosent les uns avec les autres et avec l'extrémité des cordons médullaires. Ce réseau de canalicules forme le *rete ovarii*, et les tubes non anastomosés sont désignés dans leur ensemble sous le nom d'*époophoron*. Certains biologistes admettent que le rete ovarii est produit par les cordons médullaires qui se creuseraient d'une lumière au niveau de leurs extrémités distales (Mihalkovics, Janosik, Coert, v. Winiwarter). Cordons médullaires, rete ovarii et canaux de l'époophoron sont donc en continuité les uns avec les autres au début de l'organogénèse de l'ovaire. Mais ces connexions ont une durée relativement courte. Le rete

ovarii se sépare tout d'abord des canaux de l'époophoron qui disparaissent en grande partie; les cordons médullaires seuls persistent dans l'ovaire adulte tout en diminuant peu à peu d'importance. On voit donc que les cordons

Fig. 520. — *Coupe transversale d'ovaire humain* (fœtus de 7 mois).

ov, oviducte ; dans le méso de l'oviducte on voit les coupes des tubes de l'époophoron (*ep.*). — *oN*, petit kyste ou œuf de Nabod. — *cm*, cordons médullaires. — *c.c.p*, couche corticale primitive. — *c.m. p*, couche médullaire primitive. — les taches claires qu'on distingue dans les couches profondes de la zone corticale sont des follicules de de Graaf (foll.) (très faible grossissement). D'après v. Winiwarter.

sexuels ne prennent part à l'édification d'aucune partie fondamentale de l'ovaire. Aussi doit-on les considérer comme des formations vestigiaires, homologues des canalicules séminaux, dont ils sont les ébauches incapables d'évolution dans le terrain germinatif femelle.

B. **L'épithélium germinatif et les boyaux germinatifs.** — La surface de l'ébauche ovarique est tapissée par plusieurs assises de cellules qui forment l'épithélium germinatif ou « couche corticale primitive ». Celle-ci s'épaissit par multiplication de ses cellules et émet des bourgeons qui s'enfoncent dans la zone médullaire et s'allongent de plus en plus. D'épais tractus conjonctifs les séparent et s'avancent jusque vers la surface de l'ovaire. On peut, dès lors, distinguer dans la couche corticale primitive deux parties : une externe, formée par une couche de cellules germinatives; une interne, subdivisée en compartiments par des cloisons conjonctives

d'épaisseur variable. La première peut être désignée sous le nom d'*enveloppe germinative* ; la seconde sous celui de *zone des boyaux germinatifs* (v. Winiwarter) (fig. 521).

La périphérie de l'enveloppe germinative comprend une assise de cellules épithéliales cylindriques qui sont orientées perpendiculairement sur les couches sous-jacentes et qui persisteront à la surface de l'ovaire. C'est la « couche » ou « assise épithéliale ». L'enveloppe germinative disparaît quand les cloisons conjonctives sont parvenues jusqu'à la face profonde de l'assise épithéliale; elle est alors entrée tout entière dans la constitution des boyaux germinatifs. Les extrémités périphériques de ces cloisons se rejoignent alors latéralement et isolent l'assise épithéliale du reste de la couche corticale. Cette lame conjonctive périphérique est l'ébauche de l' « albuginée » de l'ovaire.

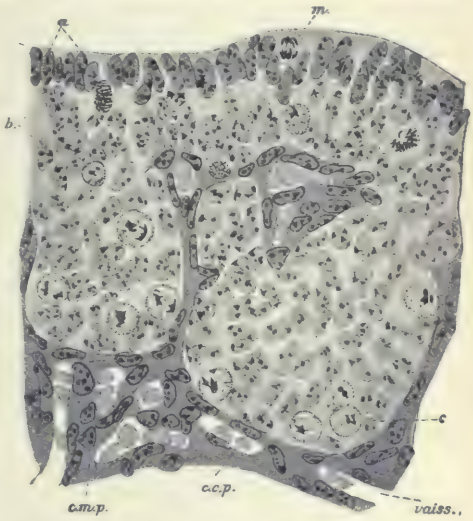

Fig. 521. — *Coupe de la couche corticale primitive d'un embryon de Lapin de 23 jours.*

A la périphérie une couche de noyaux plus foncés et orientés perpendiculairement sur la surface (enveloppe germinative) ; au-dessous, on voit des bourgeons cellulaires séparés les uns des autres par des tractus conjonctifs (boyaux germinatifs).

m, noyau en mitose. — *a*. noyau protobroque *a*. — *b*, noyaux protobroques *b*. — *c*, noyau deutrobroque. — *c.c p*, couche corticale primitive. — *c.m.p*, couche médullaire primitive. — *vaiss*, vaisseau. × 450. D'après v. Winiwarter.

Les boyaux germinatifs, encore appelés « cordons corticaux » (Coert) ou « cordons de Pflüger », sont le plus souvent trapus, bosselés, irréguliers et en communication les uns avec les autres par de larges espaces de contact (Homme). Ils ont quelquefois la forme de cordons bien individualisés et séparés les uns des autres par d'épaisses travées de tissu conjonctif (Chat, par exemple) (fig. 522). L'assise germinative n'existe plus quand ces boyaux germinatifs sont constitués; la couche corticale est alors formée par les boyaux en question et l'épithélium superficiel, séparés plus ou moins complètement par l'albuginée. — Les cordons de Pflüger ont une structure différente dans leur région superficielle et dans leur région profonde. La première renferme presque exclusivement des petites cellules germinatives ; la seconde comprend en outre un certain nombre de grandes cellules qui sont des *ovocytes jeunes*. Nous verrons plus loin la suite des processus qui caractérisent ces transformations et à quel moment on rencontre le stade ovogonie.

Quand le développement des boyaux germinatifs est terminé, le tissu conjonctif des travées prolifère et dissèque, pour ainsi dire, chaque bourgeon en une série de logettes. Ce processus de cloisonnement débute dans la région profonde, gagne de proche en proche la périphérie et entreprend peu à peu la totalité des bourgeons germinatifs. Il commence à se manifester plusieurs semaines après la naissance (4 à 5 semaines

chez le Lapin. Chaque logette prend une forme arrondie et se trouve limitée par une mince capsule conjonctive. Elle renferme habituellement un ovocyte et plusieurs petites cellules germinatives, auxquelles on donne le nom de *cellules folliculeuses*. La capsule conjonctive, l'ovocyte et les cellules folliculeuses constituent un *follicule primordial de de Graaf* (fig. 523). Cellules folliculeuses et ovocyte représentent donc des élé-

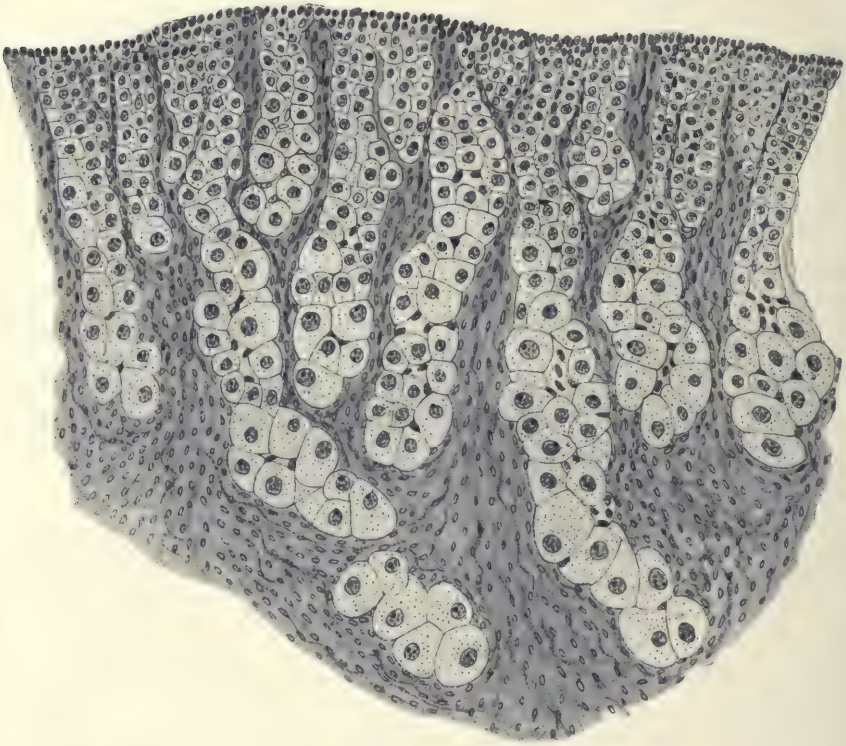

Fig. 522. — *Cordons de Pflüger ou boyaux germinatifs dans l'ovaire d'une jeune Chatte de 3 jours.* × 250.

ments qui se sont différenciés aux dépens des cellules de la couche corticale primitive ; ce sont des cellules-sœurs, dont les unes deviennent sexuelles et commencent leur longue période d'accroissement, dont les autres se multiplient abondamment et jouent le rôle d'éléments nourriciers. Cette origine commune de l'œuf et des cellules folliculeuses aux dépens des éléments de l'ébauche génitale primordiale se retrouve chez les Inférieurs, où leur association symbiotique s'observe avec le plus de netteté (V. t. I, p. 858).

C. **Les invaginations épithéliales.** — Une nouvelle formation se différencie dans l'ovaire quelque temps après la naissance. L'épithélium superficiel s'invagine de place en place dans le tissu conjonctif sous-jacent et pousse de petits diverticules, qui peuvent traverser l'albuginée et se mettre en

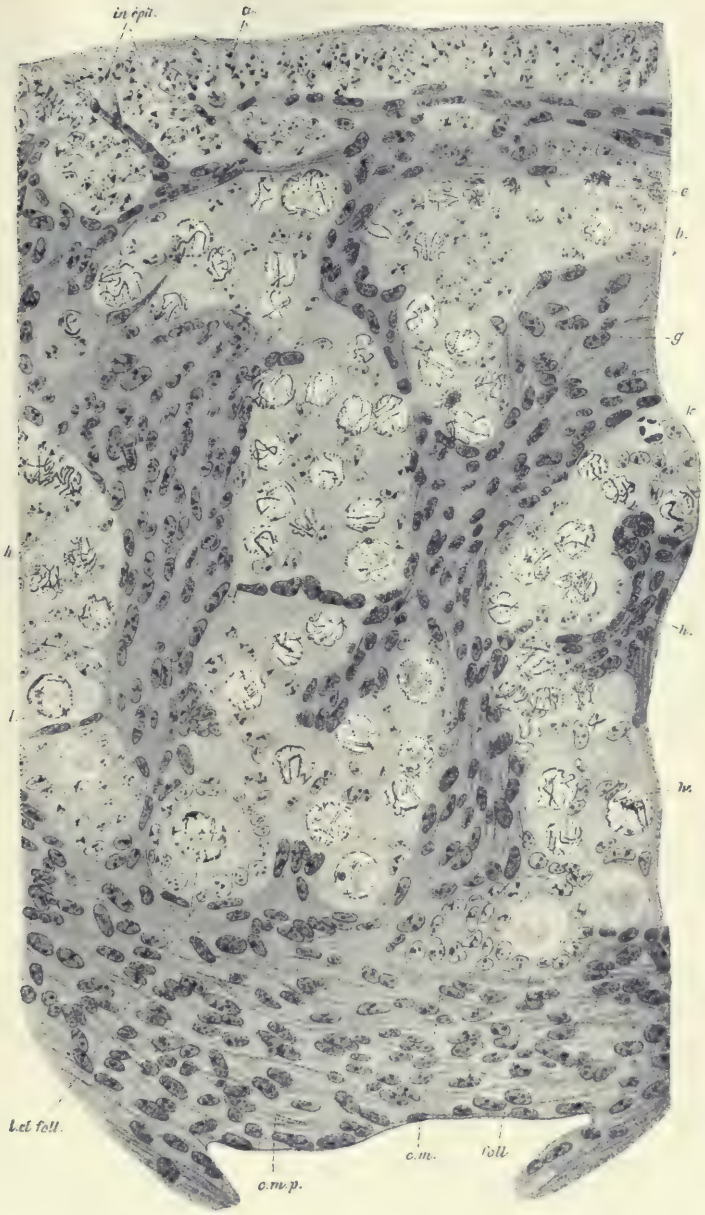

FIG. 523. — *Coupe de la couche corticale primitive d'un ovaire de Lapin de 18 jours.*

De la périphérie vers l'extrémité centrale des boyaux germinatifs, on peut suivre tous les stades de la formation des follicules ovariens primaires.

a, noyau protobroque *a* ; *b*, noyau protobroque *b* ; *c*, noyau deutobroque ; *d*, noyau leptotène ; *e*, *f*, noyaux synaptènes ; *g*, noyau pachytène ; *k*, noyau en karyolyse. — *h*, noyau diploptène. — *cm*, cordon médullaire. — *foll*, follicule primordial. — *in. épit*, invagination épithéliale. — *c.m.p*, couche médullaire primitive. D'après v. WINIWARTER.

rapport avec les boyaux germinatifs ou les follicules primordiaux. Ils sont si développés six semaines après la naissance, qu'ils s'entassent à la périphérie de l'ovaire en une couche épaisse, qui peut atteindre en dimension le quart de la couche corticale primitive. Ils sont édifiés par des cellules semblables à celles de l'épithélium superficiel et ne renferment pas d'ovocytes (v. Winiwarter). Non seulement ils s'observent pendant la période embryonnaire, mais on les rencontre également dans les ovaires adultes, (Waldeyer, Van Beneden, Kölliker, Slaviansky, Paladino, Regaud). Paladino les considère comme des formations qui contribuent au renouvellement continuel du parenchyme ovarique. Mais Waldeyer, et avec lui la majorité des auteurs actuels, n'admet pas que ces formations donnent naissance à de nouveaux ovocytes. Elles représentent peut-être le vestige d'un processus ancestral, qui rappellerait les proliférations périodiques des cellules-mères, qui ont à fournir un matériel souche abondant pour les œufs pondus annuellement par les Invertébrés et les Vertébrés inférieurs.

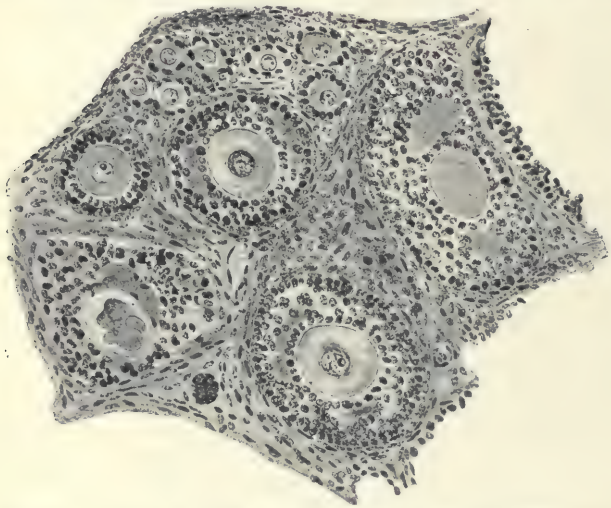

Fig. 524. — *Ovaire de jeune Rate blanche de 23 jours. Follicules de de Graaf à différents stades de leur développement.*

En bas et à gauche un follicule en atrésie dont l'ovocyte a subi une division directe répétée. × 500.

2° Deuxième période. L'ovaire jeune et l'évolution du follicule de de Graaf. — Nous venons de voir que les follicules ou ovisacs primordiaux, immédiatement après leur différenciation aux dépens des bourgeons germinatifs, sont formés par une mince enveloppe conjonctive, quelques cellules folliculeuses et un jeune ovocyte. La plupart d'entre eux commencent leur évolution quelques semaines après la naissance. L'enveloppe conjonctive qui les entoure, ou *thèque folliculaire*, s'épaissit peu à peu et renferme dans sa zone interne un assez grand nombre de cellules fixes. En dedans de cette membrane, les cellules folliculeuses se multiplient et entourent l'ovocyte d'une rangée d'éléments tout d'abord cubiques, puis cylindriques (fig. 524). Les cytodiérèses qui se passent ensuite ont pour résultat de transformer l'épithélium folliculaire simple en épithélium stratifié. Elles ne se produisent pas dans toute l'étendue de l'ovisac, mais surtout dans la région opposée à la surface ovarique (Kölliker). L'œuf est alors entouré de plusieurs couches de cellules et le follicule primordial est devenu un *follicule jeune*.

La plupart des follicules primordiaux subissent cette première différenciation. Un ovaire de jeune Rat ou de jeune Lapin est rempli de

follicules parvenus à ce stade de leur développement. Mais un nombre très faible de follicules arrivent à maturité, et renferment des ovocytes destinés à être pondus pendant la vie génitale. Ce nombre est à peu près égal à 200 chez la Femme et pour un ovaire, puisqu'elle ne pond qu'un œuf à chaque période menstruelle pendant les trente années environ de sa vie génitale. Ce nombre est beaucoup moins grand encore chez les Mammifères à vie génitale plus courte. Il s'ensuit que le nombre considérable des ovisacs jeunes qui se sont différenciés avec une prodigalité numérique remarquable pendant la période embryonnaire, sont destinés à disparaître peu à peu. Ces follicules abortifs, ou « atrétiques » (Kölliker), dégénèrent en présentant dans leurs différentes parties des processus involutifs variés (Wagener, Beigel, Paladino, Schottlaender, Henneguy, Janosik, etc.). Les autres follicules jeunes vont continuer leur évolution et parvenir peu à peu à maturité. Les processus caractéristiques de cette évolution portent sur la thèque, les cellules folliculeuses et l'ovocyte.

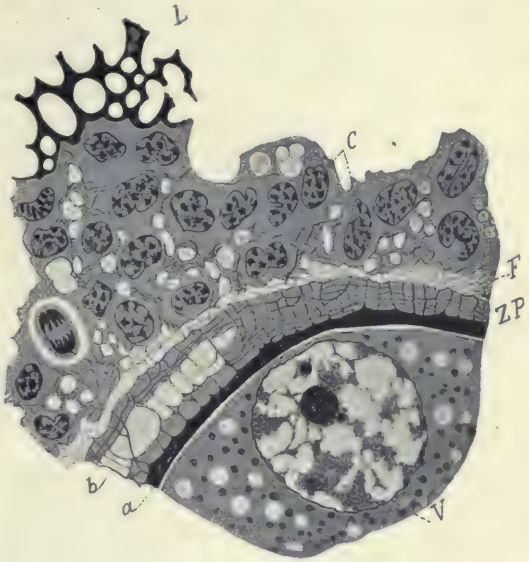

Fig. 525. — *Œuf de Lapine pris dans un follicule non achevé mais possédant une cavité folliculaire spacieuse.*

V, vésicule germinative. — *zP*, zone pellucide séparée de l'ovule par une fente étroite ; on y distingue une couche interne *a* qui paraît homogène ; une zone externe *b* formée par une délicate trame fibrillaire dans les mailles de laquelle se dépose la substance fondamentale de la zone pellucide. Ces fibrilles de la trame se continuent en dehors avec les fibrilles de la zone feutrée F. Ces fibrilles, en dehors de la zone feutrée, cheminent entre les cellules de l'épithélium coronal C.-L, liquor folliculi coagulé. D'après Regaud et Dubreuil.

La thèque s'épaissit progressivement au fur et à mesure que le follicule augmente de dimensions. Une couche assez épaisse de cellules de nature conjonctive se différencie en dedans de l'enveloppe fibreuse ; ces cellules forment dans leur ensemble la *theca interna* ou *tunica interna* (thèque interne), augmentent peu à peu de volume et sont parcourues par de nombreux capillaires. La surface interne de la thèque est tapissée par une mince cuticule, sorte de membrane basale qui la sépare des cellules folliculeuses.

Les cellules folliculeuses, tout d'abord disposées sur deux ou trois couches, augmentent rapidement de nombre. Celles qui entourent l'ovocyte forment une couronne radiaire, dite *corona radiata*, et envoient de dehors en dedans de minces prolongements cytoplasmiques qui s'attachent à la périphérie de l'œuf ; puis, elles sécrètent une substance réfringente et homogène qui s'amasse autour de ces travées, qui augmente de plus en plus d'épaisseur et qui figure une sorte d'enveloppe cuticulaire autour de l'ovocyte. C'est l'ébauche de la *zone pellucide* ou *chorion* (Flemming, Retzius, Pala-

DINO, KOLOSSOW). Les recherches de REGAUD et DUBREUIL les ont conduits à interpréter la genèse de la zone pellucide de la façon suivante. Ces auteurs ont tout d'abord montré qu'il n'existe d'anastomoses protoplasmiques entre l'ovocyte et les cellules folliculeuses à aucun moment de l'évolution des follicules de de Graaf. Les cellules folliculeuses, pendant la phase d'accroissement, élaborent à la périphérie de leurs territoires cellulaires des fibrilles exoplasmiques spécifiquement colorables. Celles de ces fibrilles qui entourent l'ovocyte s'entre-croisent en un feutrage serré ou coque fibrillaire ; une substance fondamentale se dépose dans les mailles de cette coque fibrillaire ; elle constitue l'ébauche de la *zone pellucide* qui augmente de plus en plus d'épaisseur pendant la phase d'accroissement (fig. 525).

Les cellules folliculeuses présentent de nouveaux caractères quand leur nombre s'est considérablement accru par multiplication cytodiérétique. Des ponts intercellulaires se différencient entre les cellules voisines (PALADINO), et leur cytoplasme renferme de fines granulations parmi lesquelles on distingue des sphérules graisseuses. Les substances nutritives venues du dehors sont sans doute élaborées par ces éléments et conduites peu à peu vers l'ovocyte, qui les absorbe et les transforme en matériaux de réserve. Il faut donc considérer les cellules folliculeuses comme des éléments nourriciers; la comparaison des cellules accessoires de l'ovocyte en voie d'accroissement chez les Inférieurs avec les cellules folliculeuses des Vertébrés supérieurs confirme cette interprétation physiologique. L'épithélium folliculaire subit de nouvelles transformations quand l'ovisac se rapproche de son état de maturité. De petits espaces intercellulaires apparaissent parmi ces cellules, à distance égale entre la thèque et la périphérie de l'œuf, puis se fusionnent en une cavité de plus en plus grande qui sépare l'ovocyte et les cellules qui l'entourent du reste de l'épithélium folliculaire. Un liquide, ou « liquor folliculi », remplit cet espace; il est sans doute sécrété par les cellules folliculeuses. La masse de cellules qui renferme l'œuf, et qui offre le plus souvent une forme discoïdale, est désignée sous le nom de « disque proligère » ou « cumulus oophorus ». Le reste de l'épithélium qui tapisse la face interne de la thèque a reçu des anciens auteurs le nom de « granulosa » ou de « stratum granulosum ». L'ovocyte progresse dans sa phase d'accroissement au cours des transformations de l'ovisac qui le contient ; il continue à augmenter de volume et accumule dans sa masse des matériaux de réserve; son noyau prend sa structure définitive et la zone pellucide atteint tout son développement.

Au fur et à mesure que le follicule évolue, il se rapproche de la périphérie de l'ovaire, soulève l'albuginée qui s'amincit au-devant de lui, ne se trouve bientôt plus recouvert que par l'épithélium superficiel, et fait une saillie souvent très accentuée à la surface de l'organe. Dans un certain nombre de cas, le follicule de de Graaf renferme soit des ovocytes à plusieurs noyaux, soit plusieurs ovocytes (PFLGÜER, KÖLLIKER, STÖCKEL, VAN DER STRICHT, HONORÉ, etc.). P. et M. BOUIN ont observé un follicule de Chienne adulte renfermant onze ovocytes. Ils sont très vraisemblablement dus à l'emprisonnement de plusieurs œufs dans une même logette conjonctive lors du cloisonnement des bourgeons germinatifs.

II. — L'ovaire adulte.

Une coupe d'ovaire adulte, examinée à un grossissement faible, montre les caractères suivants (fig. 526). La périphérie renferme les follicules de de Graaf à tous les stades de leur évolution. C'est la *zone corticale* ou *couche ovigère* (Duval). La région centrale, située en dedans de la précédente est la *zone médullaire*. Celle-ci est reliée au ligament large par une région rétrécie, le *hile* de l'ovaire.

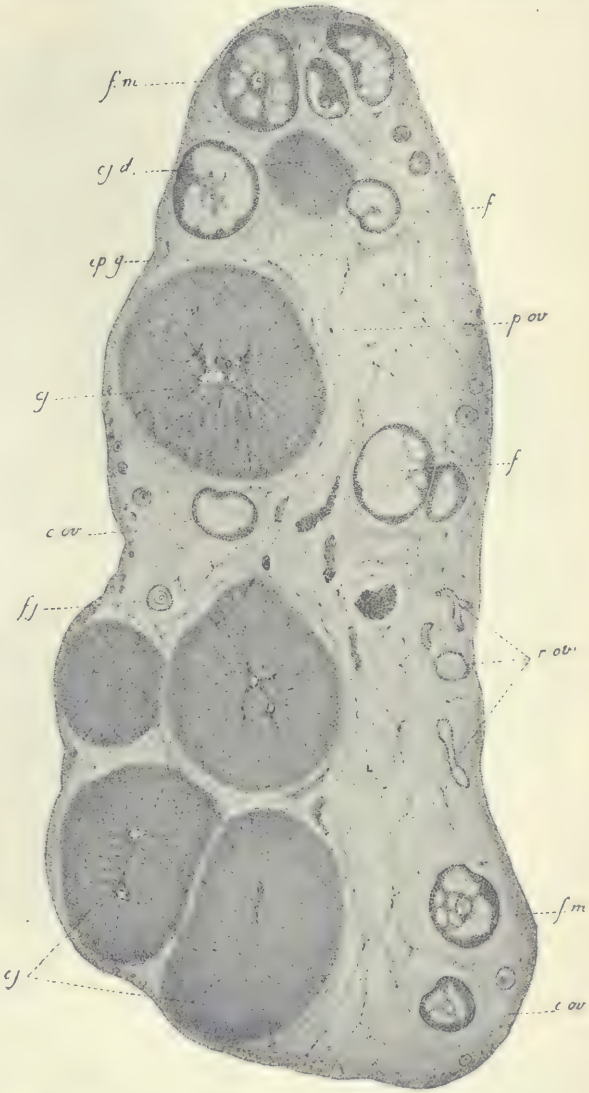

Fig. 526. — *Coupe longitudinale d'ovaire de Lapine gestante.*
ep.g, épithélium superficiel ou germinatif. — *cov*, couche ovigène. — *fj*, follicule jeune. — *fm*, follicule voisin de l'état de maturité. — *f*, follicule coupé excentriquement. — *cj*, corps jaune. — *cjd*, corps jaune en involution. — *r ov*, rete ovarii. × 20.

1° Zone corticale. — Elle est limitée par l'épithélium superficiel ou épithélium ovarique. C'est le reste de l'épithélium germinatif stratifié réduit à une seule assise de cellules cylindriques ou cubiques, qui, dans certains cas, pourraient se garnir de cils vibratiles (de Sinéty). Elles se continuent avec les cellules endothéliales du péritoine au niveau du hile de l'ovaire. Les cellules de l'épithélium superficiel reposent sur une couche de tissu conjonctif dense, l' « albuginée », qui se continue par de nombreux tractus fibreux avec le tissu conjonctif sous-jacent. Des follicules de de Graaf à tous les stades de leur évolution se trouvent situés au-dessous ou à l'intérieur de cette couche. Les plus volumineux ont la forme de vésicules dont le volume varie suivant les espèces animales. Leur diamètre, qui est de 2 ou 3 millimètres seulement chez les petits Mammifères, atteint 6, 7, 10 et même

20 millimètres environ chez les grands Mammifères, chez la Femme par exemple. Ces follicules mûrs font saillie à la surface de l'ovaire, où ils apparaissent comme des vésicules translucides. La couche corticale renferme aussi, dans certains cas, de grosses formations arrondies, à structure épithé-

FIG. 527. — *Follicule de de Graaf de Rate blanche adulte.*
th, thèque folliculaire. — *gr*, granulosa. — *dp*, disque proligère. — *ov*, ovocyte. — *lq.f*, liquide folliculaire. × 300.

lioïde, plus volumineuses encore que les follicules de de Graaf mûrs. Ce sont les « corps jaunes », dont nous verrons plus loin l'évolution et la structure.

Les follicules adultes sont constitués par une thèque et un épithélium folliculaire qui renferme un ovocyte et qui limite une cavité remplie de liquide (fig. 527).

a) *Thèque folliculaire.* — Elle comprend deux couches. La couche externe ou *thèque externe* est formée de faisceaux conjonctifs, qui sont dirigés les uns suivant le méridien du follicule, les autres suivant son

équateur. Cette couche renferme de gros vaisseaux sanguins et lymphatiques, qui se ramifient avant de pénétrer dans la couche sous-jacente. La *thèque interne* est édifiée par des fibres conjonctives très fines, flexueuses, qui renferment dans leurs mailles des cellules de nature également connective ou cellules de la thèque interne. Elles sont très abondantes au niveau du pôle profond du follicule, diminuent de nombre sur ses faces latérales, et manquent au niveau de son pôle externe ou « stigma. » Elles sont vascularisées par de nombreux capillaires qui proviennent des artérioles de la thèque externe. Elles figurent des éléments aplatis ou fusiformes, qui sont volumineux surtout dans les follicules mûrs. Elles sont intermédiaires entre les vaisseaux sanguins et l'épithélium folliculaire, et transforment sans doute les matériaux nourriciers amenés par le sang avant de les céder aux cellules folliculeuses. Tourneux les assimile aux cellules interstitielles du testicule. Les auteurs les ont désignées sous des noms différents : ce sont les « cellules de l'ovariule » de Robin, les « cellules à lipochrome » de Krukenberg, les « cellules lymphatiques » de Slavjanski, Nagel, Paladino, les « cellules à lutéine » de Bensiker. Des granulations graisseuses les infiltrent en quantité d'autant plus grande que les follicules sont plus avancés dans leur développement. Ces granulations sont normalement colorées en jaune chez certains Mammifères. Aussi cette couche prend-elle dans son ensemble une teinte jaune brunâtre, que l'on voit par transparence sur les follicules mûrs non ouverts.

b) *Membrane propre.* — La face interne de la thèque est limitée par une fine membrane anhyste, dite « membrane propre », « basale », « vitrée » ou « membrane de Slavjanski ». Elle est considérée comme constante par le plus grand nombre des histologistes (Barry, Bischoff, Kölliker, Waldeyer, Slavsjanski, Van Beneden, Schottlaender, Rabl, etc.). D'autres, au contraire, en nient l'existence dans les follicules normaux (Grohe, Wagener, Hœlzl, Gastel, Vendeler). Mais les auteurs qui admettent l'existence de cette membrane ne sont pas d'accord sur sa signification et sa nature histologique. Certains lui décrivent une structure endothéliale et affirment qu'il est possible de faire apparaître, au moyen du nitrate d'argent, les limites de ses cellules constitutives (Slavsjanski, Beulin). Tous les autres la considèrent comme une membrane anhiste et la comparent aux vitrées sous-jacentes aux épithéliums. Encore s'agit-il de savoir si elle est une dépendance de l'épithélium (Waldeyer, Nagel) ou une différenciation du tissu conjonctif environnant (Wagener, Schottlaender). D'après Limon, cette membrane est constante dans les follicules normaux ; elle s'hypertrophie puis dégénère dans les follicules frappés d'atrésie. Cette dégénérescence s'accompagne de sa transformation en éléments conjonctifs. « A l'état normal, le stroma conjonctif qui entoure l'ovisac se différencie en une mince membrane hyaline qui doit avoir la même valeur morphologique que les autres formations différenciées de ce tissu, telles que les fibres conjonctives. Lorsque les éléments de l'ovisac ont disparu, la membrane propre, ayant perdu toute raison d'être, disparaît à son tour, non par dégénérescence simple, mais en se transformant en fibres conjonctives. Ce fait montre bien l'homologie qui paraît exister entre ces deux ordres de formations, membrane

propre et fibres conjonctives, et vient appuyer la manière de voir des histologistes qui considèrent les membranes vitrées comme une différenciation du tissu conjonctif au voisinage des épithéliums. » (Limon.)

c) *Épithélium folliculaire.* — C'est la « granulosa » du follicule ou « membrane granuleuse » des anciens auteurs, qui limite une large cavité, l'« antrum folliculi », remplie d'un liquide albumineux ou « liquor folliculi ». La granulosa se soulève en une saillie accentuée située le plus souvent au niveau du pôle profond du follicule. C'est le « disque proligère » (discus proligerus ou oophorus) qui loge l'ovocyte et qui plonge dans la cavité de l'ovisac. Le disque proligère possède souvent une forme irrégulière ; souvent aussi le pédicule qui le relie à la granulosa pariétale est formé de cellules agencées en traînées plus ou moins nombreuses appelées « retinacula » (Barry). Les cellules de la granulosa ont une forme polygonale, sauf les plus externes qui sont cylindriques et qui sont implantées perpendiculairement sur la vitrée. Celles qui entourent l'ovocyte ont également une forme cylindrique et sont orientées radiairement ; elles ont reçu, dans leur ensemble, le nom de « couronne radiée » (corona radiata). Les cellules folliculeuses renferment des granulations de graisse et de lécithine (Regaud) et des grains colorables d'une façon élective ou mitochondries (Van der Stricht). La granulosa présente chez quelques Mammifères des formations vacuolaires désignées sous le nom de « vacuoles épithéliales » (Flemming) ou de « corps vésiculeux » (Call et Exner). Elles ont l'aspect de vésicules de volume assez considérable, dont le contenu a donné lieu à des interprétations diverses. D'après Limon, ces vacuoles ont toujours la forme de vésicules sphériques qui sont remplies d'un réticulum produit par l'action des réactifs fixateurs, car l'examen à l'état

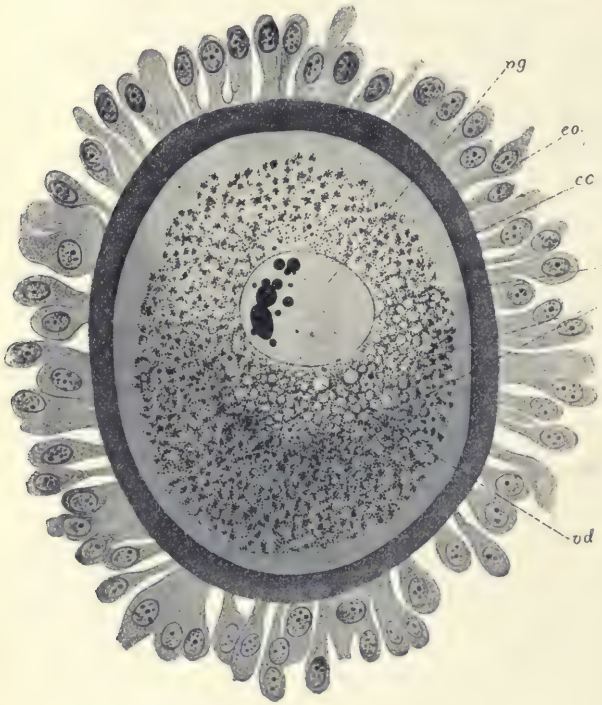

Fig. 528. — *Ovocyte de Femme de 36 ans.*

La périphérie de l'ovocyte est entourée par les cellules de la corona radiata ou épithélium ovulaire (*eo*). — *z*, zone pellucide dont on ne distingue pas la striation. — *cc*, couche corticale vitelline. — *b*, granulations graisseuses. — *vg*, vésicule germinative. — *vd*, vacuoles deutoplasmiques. × 600. D'après Van der Stricht.

frais montre que leur contenu est homogène. Ces vacuoles ne prennent pas naissance par dégénérescence d'une ou plusieurs cellules folliculeuses. Elles sont constituées par un dépôt sécrété par plusieurs cellules contiguës de la granulosa; ce dépôt présente tout d'abord un aspect étoilé; puis il acquiert, en s'accroissant, la configuration d'une grosse vésicule sphérique limitée par des cellules orientées radiairement.

Les cellules de la couronne radiée sont séparées de la périphérie de l'ovocyte par une membrane, la *zone pellucide* ou *chorion*, qu'elles ont sécrétée pendant la phase d'accroissement (fig. 528). La zone pellucide possède une épaisseur variable suivant les espèces animales; elle mesure 1 μ 2 à 1 μ 5 chez la Souris, et 20 à 25 μ chez l'Homme (Nagel). Elle est traversée par des striations radiaires très fines. D'après l'opinion classique, ces striations correspondent à des prolongements cytoplasmiques qui unissent les cellules coronales avec le vitellus de l'ovocyte; la substance propre de la zone pellucide est déposée tout autour de ces travées anastomotiques (Flemming, Retzius, Paladino, Kolossow). Regaud et Dubreuil ont montré que les striations qui traversent la zone pellucide n'unissent pas les cellules coronales avec le cytoplasme de l'ovocyte. Ce sont des filaments différenciés à la périphérie des cellules folliculeuses, ou filaments exoplasmiques, qui s'amassent autour de l'œuf en un feutrage épais ou « membrane fenêtrée épiovulaire ». La zone interne de cette membrane est remplie par une substance fondamentale sécrétée par les cellules coronales pendant la phase d'accroissement ; c'est la « zone pellucide » proprement dite. La région externe n'est pas noyée dans une substance fondamentale ; c'est la « zone feutrée », qui sépare la zone pellucide de la « corona radiata » (fig. 525). Un espace très réduit ou « espace périvitellin » existe entre la membrane fenêtrée épiovulaire et la périphérie de l'ovocyte. Il mesure environ 1 μ 3, d'après Nagel ; certains auteurs contestent son existence (Sobotta, Holl).

La structure de l'ovocyte, parvenu au terme de sa période d'accroissement sera étudiée à propos de l'évolution de l'œuf ou ovogénèse.

2° Zone médullaire. — Le reste du parenchyme de l'ovaire est rempli, chez certains animaux (Rongeurs, Chéiroptères, etc.), de cellules polyédriques qui forment souvent la masse principale de l'organe. Ce sont les cellules interstitielles de l'ovaire, dont l'ensemble constitue la glande interstitielle. Chez d'autres Mammifères, cette glande n'existe plus à l'état adulte (Fraenkel), et tout le reste du parenchyme ovarique renferme seulement des fibres conjonctives et des fibres musculaires lisses. Celles-ci suivent la direction des artères volumineuses qui se ramifient dans la zone médullaire. On trouve en outre, vers le hile, les canaux anastomosés du rete ovarii sous forme de lacunes irrégulières tapissées de cellules cylindriques.

III. — L'ovaire sénile.

L'ovaire ne présente la structure que nous venons de décrire que pendant la période d'activité génitale. Il s'avance peu à peu vers le type sénile,

au fur et à mesure que l'organisme progresse vers la fin de la vie sexuelle. Les follicules de de Graaf s'arrêtent dans leur évolution; les ovocytes ne parviennent plus ni à la fin de leur phase d'accroissement, ni à leur phase de maturation; les corps jaunes ne se différencient plus; le tissu conjonctif s'hypertrophie et l'ovaire devient « scléreux ». Les follicules subissent la dégénérescence kystique dans un grand nombre de cas : les cellules de la granulosa dégénèrent et disparaissent; la couche la plus externe persiste seule et ses cellules se munissent d'une garniture ciliée. Ce phénomène démontre nettement la contingence de cette différenciation cellullaire (A. Prenant et P. Bouin). L'ovaire est stérile à partir de ce moment et la femelle inapte à la reproduction.

Les follicules ne disparaissent pas tout de suite après l'arrêt de l'évolution ovogénétique. Ils persistent encore assez longtemps dans l'ovaire, mais n'arrivent plus à maturité (Hensen). Ils ont disparu environ quatre ans après l'établissement de la ménopause chez la Femme (Waldeyer). Quand l'involution sénile est terminée, l'ovaire est transformé en une masse fibreuse, quelquefois kystique, considérablement diminuée de volume. Son poids peut tomber à 2 grammes environ chez la Femme, alors que le poids de l'ovaire adulte varie de 5 à 10 grammes.

Article 2. — ÉVOLUTION DE L'ŒUF OU OVOGÉNÈSE

Nous savons que l'étude de l'ovogénèse, faite chez certains Métazoaires inférieurs, a permis de reconnaître les grandes étapes parcourues par la cellule germinative femelle depuis sa formation jusqu'à sa maturité, c'est-à-dire jusqu'au moment où elle est susceptible d'être fécondée. Les recherches entreprises dans le but d'élucider l'évolution de l'œuf des Mammifères ont fait retrouver chez ces derniers les mêmes périodes ovogénétiques que chez les Inférieurs et leur ont fait attribuer la même signification. Ce sont : 1° la période germinative; 2° la période d'accroissement; 3° la période de maturation.

1° Période germinative. — Nous avons vu que la première ébauche de la glande génitale femelle est représentée par de petites cellules amassées en une couche corticale primitive, avec une assise épithéliale superficielle et une assise germinative profonde. Ces petites cellules se multiplient par cytodiérèse au début du développement ovarique, surtout au niveau de l'assise germinative. Leurs cellules-filles se transforment très tôt les unes en ovocytes, les autres en cellules folliculeuses. Cette multiplication des cellules germinatives se prolonge pendant un temps relativement long de l'organogénèse de l'ovaire. Elle dure environ jusqu'au dixième jour après la naissance chez le Lapin (v. Winiwarter). Au fur et à mesure que le nombre des mitoses diminue, le nombre des cellules qui se transforment en ovocytes augmente, si bien qu'un certain temps après la naissance, variable suivant les espèces, tous les éléments sexuels de l'ovaire sont des ovocytes au début de leur période d'accroissement. Il résulte de

ces faits, nettement mis en évidence par les recherches de v. Winiwarter sur l'ovogénèse chez les Mammifères :

1° Que les cellules de la couche corticale primitive représentent les ovogonies ou cellules-mères des futures lignées ovogénétiques et les cellules folliculeuses des futurs ovisacs; 2° qu'il n'existe pas de distinction morphologique évidente entre ces deux sortes de cellules; 3° que les ovogonies se multiplient par cytodiérèse pendant toute la durée de la vie intra-utérine et pendant un certain temps après la naissance chez certains animaux; ces multiplications sont achevées longtemps avant la naissance chez l'Homme; 4° que ces multiplications fournissent un grand nombre de cellules-filles qui sont le matériel souche aux dépens duquel se différencient tous les œufs utilisés par la femelle pendant la durée de sa vie génitale ; 5° que la période d'accroissement débute avant la fin de la période germinative et que cette période germinative se produit seulement au début de la constitution de l'ovaire. Le matériel souche des lignées ovogénétiques est formé, une fois pour toutes, à cette époque reculée de l'ontogénèse, et doit suffire pendant toute la vie génitale de la femelle.

2° Période d'accroissement. — Celle-ci débute après la dernière division des ovogonies, et les premiers ovocytes commencent à se différencier très tôt dans l'ovaire de l'embryon. Ils existent déjà chez l'embryon de Lapin de 20 jours, puis deviennent de plus en plus nombreux ; toutes les ovogonies ont donné naissance à des ovocytes peu de jours après la naissanc chez le Lapin et longtemps avant la naissance chez l'Homme. La période d'accroissement commence donc avant l'édification des follicules primordiaux (v. Winiwarter).

Des transformations nucléaires typiques caractérisent le début de la période d'accroissement. Le premier symptôme de ces transformations consiste dans l'édification de boyaux chromatiques aux dépens du réticulum nucléaire des ovocytes nouveau-nés. Ces boyaux deviennent de plus en plus apparents, remplissant toute l'aire nucléaire (noyaux leptotènes), puis se condensent en un amas serré (noyaux synaptènes), dont les chromosomes sont fissurés longitudinalement. Les filaments chromatiques se développent ensuite dans tout l'espace nucléaire et reprennent la forme d'un cordon moniliforme unique (noyaux pachytènes). Ce cordon se divise en chromosomes, qui sont formés de segments accolés longitudinalement, ou qui se présentent sous la forme d'anneaux allongés. Enfin, le noyau reprend une structure réticulée plus ou moins nette (noyaux dictyés). « Il en résulte qu'entre deux stades réticulés, la chromatine du noyau est disposée suivant un cordon ou spirème. Le cordon lui-même, une fois formé, devient double, puis il est simple, puis une seconde fois il redevient double » (v. Winiwarter) (fig. 529). Ces figures successives offertes par la chromatine dès le début de la phase d'accroissement sont évidemment en relation avec les phénomènes de réduction chromatique qui se réaliseront lors de l'expulsion des globules polaires, et sont sans doute la manifestation d'un remaniement chromatique préparatoire à ces divisions. Des phénomènes semblables se produisent au cours de l'ovogénèse et de la spermatogénèse d'autres Métazoaires, en particulier des Métazoaires inférieurs et leur analyse approfondie

a permis de montrer qu'ils sont en relation avec le phénomène de la réduction chromatique. Mais il existe une différence essentielle entre les Mammifères et les animaux inférieurs examinés à ce point de vue : chez les Inférieurs, les mouvements chromatiques du noyau ovocytaire se produisent d'ordinaire immédiatement avant les mitoses réductrices; chez les Mammifères, ces transformations chromatiques se réalisent au début de la phase d'accroissement; elles sont suivies par un état réticulé de la chromatine nucléaire, qui subira dans la suite une nouvelle série de transformations préparatoires aux cytodiérèses réductrices. L'état réticulé du noyau durera, en effet, un temps très long, jusqu'à la maturité sexuelle, c'est-à-dire pendant tout le reste de la période d'accroissement. Peu après l'apparition de ce réticulum, le jeune ovocyte constitue, avec quelques cellules folliculeuses et une mince enveloppe conjonctive, le follicule de de Graaf primordial. De nouvelles métamorphoses se manifesteront alors dans le noyau et le protoplasme de ces ovocytes. Le noyau augmente de volume. Son nucléoplasme devient plus abondant, son réticulum chromatique de plus en plus lâche et de plus en plus indistinct, et un gros nucléole se différencie dans l'aire nucléaire. On donne habituellement les noms de « vésicule germinative » de Purkinje au noyau, et de « tache germinative » de Wagner au nucléole. Le cytoplasme ou « vitellus » accumule peu à peu dans sa masse des enclaves vitellines (ou lécithe, ou deutoplasma), qui sont en quantité relativement faible dans les œufs des Mammifères. C'est pourquoi ceux-ci doivent être rangés parmi les œufs « alécithes » ou « oligolécithes » (Prenant) dans la classification de Balfour. Les enclaves deutoplasmiques s'édifient aux dépens ou sous l'influence des mitochondries qui sont amassées tout d'abord en une « couche vitellogène » juxtanucléaire, et qui se répandent ensuite dans le cytoplasma; c'est à ce moment que se différencie le vitellus deutoplasmique qui s'amoncelle dans les zones centrale et périphérique de l'ovocyte. Celui-ci renferme, en outre, un petit amas cytoplasmique arrondi et condensé, qui enveloppe un ou plusieurs centrioles. C'est le *corps vitellin de* Balbiani, qui est entouré par la couche vitellogène et qui persiste jusqu'à la fin de la période d'accroissement (Van der Stricht) (fig. 530).

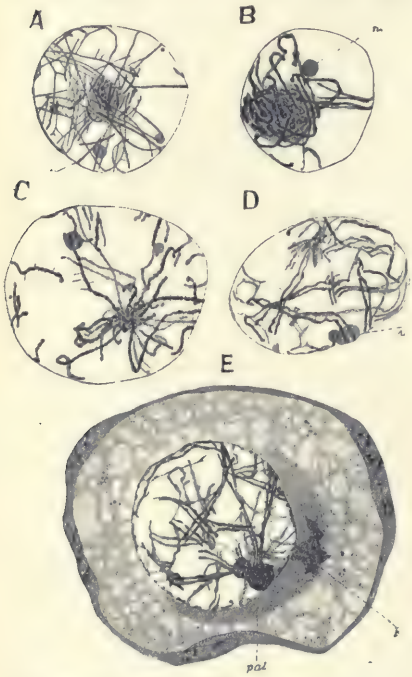

Fig. 529. — *Etat de la chromatine dans les noyaux des ovocytes du début de la période d'accroissement* (Homme).

A, Noyau leptotène, stade de transition vers le noyau synaptène. — *n*, nucléole. — B, noyau synaptène. — C, noyau pachytène. — D, noyau diplotène. — E. noyau diplotène avec le corps protoplasmique présentant la couche palléale ou vitellogène (*pal*), le corps vitellin de Balbiani (B), et l'enveloppe folliculeuse. D'après v. Winiwarter.

3° Période de maturation. — Pendant cette période, l'ovocyte de premier ordre se divise deux fois de suite par cytodiérèse pour donner naissance tout d'abord à un ovocyte de second ordre et à un premier globule polaire, puis à un œuf mûr et à un second globule polaire. Les recherches de Sobotta, chez la Souris, l'ont amené à conclure que les ovocytes expulsaient un seul globule

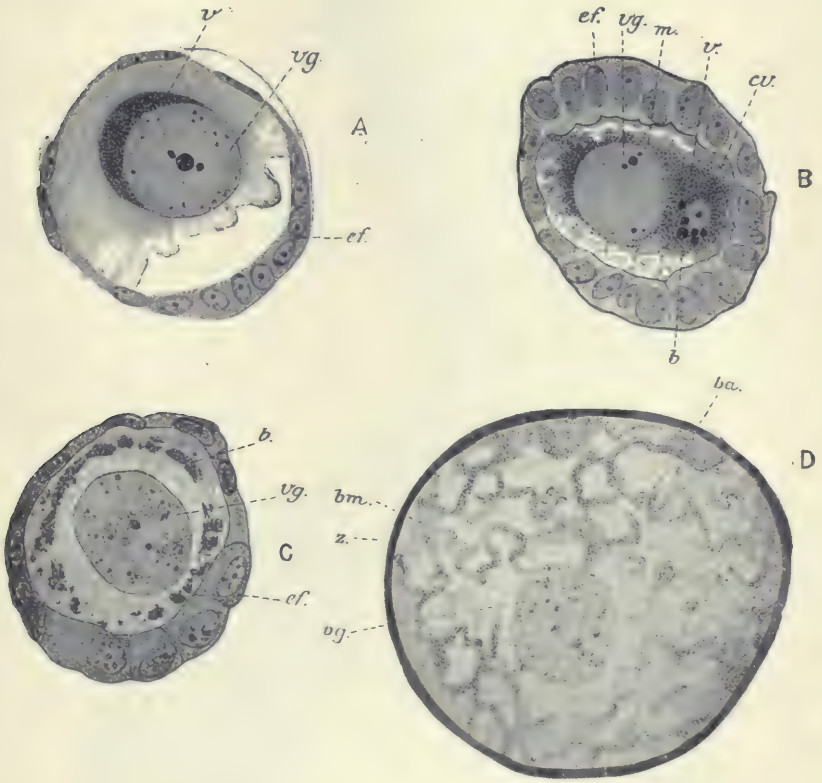

Fig. 530. — *Ovocytes de Femme montrant l'évolution du vitellus et en particulier des mitochondries.*

ef, épithélium folliculaire. — *v*, couche vitellogène. — *vg*, vésicule germinative — *m*, mitochondries. — *cv*, corps vitellin de Balbiani. — *ba*, boyaux formés d'anneaux mitochondriaux. — *z*, zone pellucide. — *b*, granulations graisseuses. — A, ovocyte de Femme de 28 ans ; on ne voit pas le corps vitellin ; la couche vitellogène (*v*) dessine un croissant à la surface du noyau. — B, ovocyte de Femme de 36 ans ; on voit le corps vitellin au milieu de la couche vitellogène. — C, ovocyte de Femme de 30 ans Désagrégation de la couche vitellogène sous forme d'un anneau mitochondrial. — D, ovocyte de Femme de 30 ans ; le vitellus renferme des boyaux vitellogènes mitochondriaux et des boyaux formés de séries d'anneaux mitochondriaux (*ba*). × 700. D'après Van der Stricht.

polaire dans les neuf dixièmes des cas ; un dixième seulement de ces œufs subissent une deuxième division de maturation avant d'être fécondés. Les recherches de Van der Stricht et de Lams n'ont pas confirmé les conclusions de Sobotta. Ces auteurs ont toujours observé l'expulsion de deux globules polaires dans les objets qu'ils ont étudiés (Chauve-souris, Souris, Cobaye).

La période de maturation se produit au moment de la déhiscence de l'ovisac, soit un peu avant cette déhiscence, soit immédiatement après. La rupture de l'enveloppe folliculaire se fait au sommet de la saillie du

follicule, au niveau du point aminci désigné sous le nom de stigma. L'œuf est expulsé avec la zone pellucide, la corona radiata et les cellules granuleuses qui entourent cette dernière (fig. 531). Il est projeté à la surface

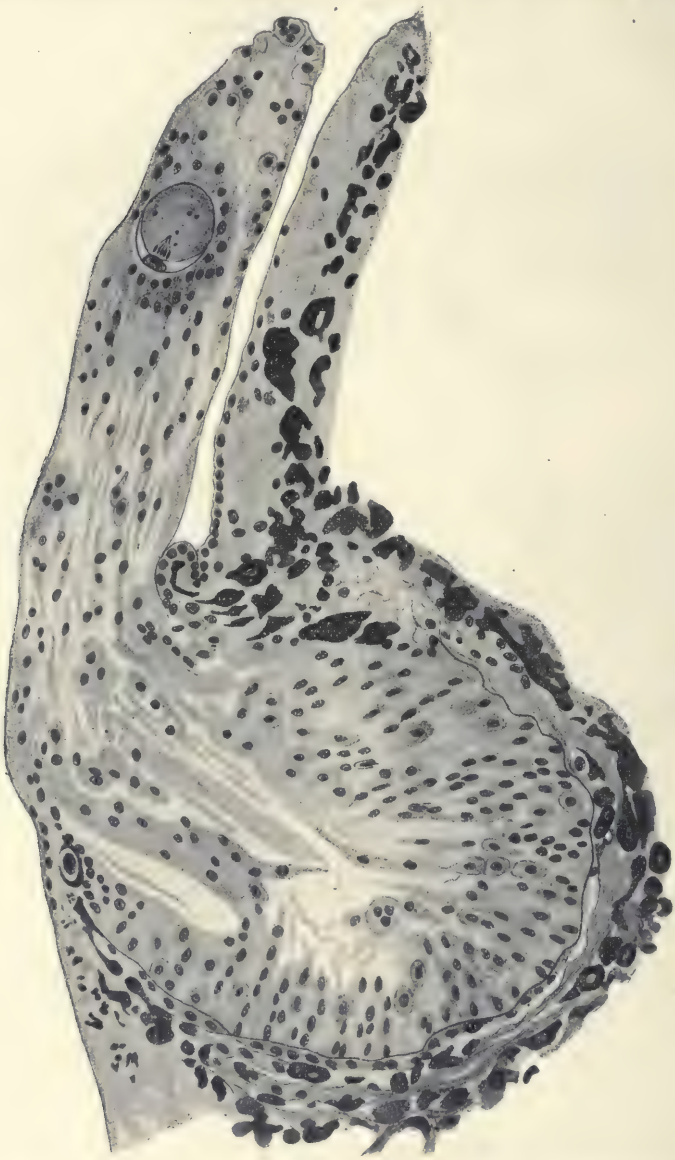

Fig. 531. — *Déhiscence du follicule chez* Vesperugo noctula *et ponte ovarique.* L'ovocyte montre la première mitose de maturation. D'après Van der Stricht.

de l'ovaire et se trouve conduit dans le pavillon de la trompe, puis dans l'oviducte (Sobotta), où il achève sa phase de maturation. C'est aussi dans l'oviducte qu'il est rencontré par les spermatozoïdes, au niveau de son tiers supérieur, ou parmi les replis du pavillon (Coste et Gerbe). Cette

rencontre peut même s'opérer à la surface de l'ovaire, ou entre les franges du pavillon dans les cas de grossesse intrapéritonéales. Il en serait de même chez les Oiseaux, où les spermatozoïdes paraissent atteindre l'ovaire et y féconder l'ovule sur le point de s'en détacher. Ordinairement, chez les Mammifères, les œufs qui sont parvenus jusqu'au tiers moyen de la trompe, ou sont déjà segmentés ou sont en voie de dégénérescence s'ils n'ont pas été préalablement fécondés (1).

Article 3. — LA GLANDE INTERSTITIELLE DE L'OVAIRE ET LE CORPS JAUNE

Outre les follicules de de Graaf et le stroma conjonctivo-vasculaire de l'ovaire, on constate également, dans cet organe, d'autres formations qui se caractérisent par leur structure de glandes à sécrétion interne. Ce sont la glande interstitielle et les corps jaunes. La première ne se rencontre pas dans les ovaires de tous les Mammifères ; c'est une formation contingente. Les seconds sont des organes qui se développent aux dépens des follicules de de Graaf après la ponte ovarique ; ce sont des formations qui se trouvent dans les ovaires de tous les Mammifères, mais seulement dans certaines conditions de vie génitale.

I. — La glande interstitielle de l'ovaire.

Elle est très bien représentée chez la plupart des Rongeurs, Insectivores, Chéiroptères, où elle peut former la masse principale du parenchyme ovarique. Aussi est-ce chez ces animaux que son développement et sa structure ont été le plus complètement étudiés.

1° Histogénèse. — Les auteurs qui ont porté leur attention sur l'histogénèse des cellules interstitielles les ont fait provenir des différentes sortes d'éléments qui se rencontrent dans l'ovaire embryonnaire ou adulte. Les uns les font dériver soit de l'épithélium germinatif (Schulin), soit des canalicules du corps de Wolff (Harz, Chiarugi, Paladino, Janosik) ; les autres admettent leur différenciation aux dépens des éléments du stroma

(1) Les conditions qui déterminent l'ovulation paraissent différentes dans les divers groupes de Mammifères. L'ovulation ne se réalise pas pendant la gestation et se trouve aussi souvent suspendue pendant l'allaitement. En dehors de l'état de gestation, l'ovulation peut être spontanée ou non spontanée. Elle est spontanée et périodique chez la Femme, certains Singes, la plupart des grands Mammifères, comme la Chienne, la Truie, la Jument, la Vache; elle se produit tous les 28 jours chez la Femme, beaucoup moins souvent chez les autres Mammifères énumérés ci-dessus. Elle présente des relations évidentes avec les périodes de rut chez les animaux, avec la menstruation chez la Femme. Les recherches récentes d'un certain nombre d'auteurs ont précisé les relations chronologiques qui existent chez la Femme entre l'ovulation et la menstruation. On sait maintenant que le premier phénomène se produit assez longtemps avant le second, 10 à 12 jours d'après Frænkel, Kreiss, Lindenthal, Heape, 12 à 14 jours d'après Ancel et Villemin. L'ovulation n'est pas spontanée chez un grand nombre d'autres Mammifères, comme le Cobaye, le Lapin, la Chatte (Sobotta, v. Beneden, Regaud et Dubreuil, Winiwarter et Sainmont, Ancel et Bouin, etc.). Elle est provoquée habituellement par le rapprochement sexuel chez ces animaux et se produit environ 6 à 8 heures après. Nous verrons plus loin quelles sont les conditions biologiques qui peuvent expliquer ces modes d'ovulation si différents.

conjonctif (Pflüger, Schrön, His, Tourneux, Van Beneden, Plato). Les recherches récentes de Limon ont élucidé cette question, du moins chez les Rongeurs, et ont montré que l'organe interstitiel se développe aux dépens des *corps jaunes atrétiques* ou *faux corps jaunes*.

On sait que les ovaires d'animaux nouveau-nés (Rat, Lapin) renferment un grand nombre de follicules de de Graaf en voie de croissance, avec une thèque conjonctive mince, deux ou trois rangées de cellules granuleuses et un ovocyte assez volumineux. Quand les préparations ont été traitées par un liquide osmiqué, on distingue, à un faible grossissement, de minces traînées noirâtres qui enveloppent les follicules sur une plus ou moins grande étendue, et qui sont constituées par des cellules remplies de granulations noircies par l'acide osmique. Ces cellules appartiennent à la couche interne de la thèque folliculaire (fig. 533). La couche des cellules interstitielles de la thèque s'épaissit de plus en plus au fur et à mesure que l'ovaire avance dans son développement. Elle réduit ainsi peu à peu la cavité folliculaire, qui paraît à la fin bourrée de cellules interstitielles ; celles-ci ménagent pendant longtemps au centre du follicule un espace clair qui est limité par une membrane nette, l'ancienne membrane de Slavjanski, et qui renferme les restes dégénérés de la granulosa et de l'ovocyte. Quand l'ovisac est complètement rempli par les cellules interstitielles, il figure une masse pleine, limitée extérieurement par les strates conjonctives de la thèque externe et désignée sous le nom de « faux corps jaune » (P. Bouin) ou de « corps jaune atrétique » (Kölliker). On ne constate aucun phénomène de division cellulaire pendant la formation de ce corps jaune atrétique ; la réplétion de la cavité folliculaire s'explique par l'augmentation considérable du volume des cellules envahissantes. En même temps, des vaisseaux capillaires venus de la périphérie s'enfoncent radiairement dans le corps jaune atrétique et s'anastomosent les uns avec les autres en un réseau serré ; mais leur direction générale demeure radiaire et commande la disposition des cellules interstitielles, qui se rangent en travées columnaires dirigées de dehors en dedans. Quand

Fig. 533. — *Coupe totale d'ovaire de Rate blanche de 11 jours.*

Cet ovaire renferme un grand nombre de follicules de de Graaf jeunes entourés chacun d'un anneau ou croissant noirâtre. Celui-ci répond à la thèque interne dont les cellules commencent à se charger de gouttelettes graisseuses. × 90. D'après Limon.

les corps jaunes atrétiques sont développés en grand nombre, ils se compriment les uns les autres et donnent au parenchyme ovarique une structure lobulée. La glande interstitielle est dès lors définitivement édifiée ; sa différenciation s'opère avec une grande activité surtout pendant la période comprise entre la naissance et la maturité sexuelle. Après cette période, de nouveaux corps jaunes atrétiques se forment encore aux dépens des jeunes follicules de de Graaf (Regaud), mais ce processus est infiniment moins actif que dans la glande jeune, pendant la période présexuelle. Les processus qui accompagnent l'atrésie folliculaire et la formation des faux corps jaunes ont été étudiés par un certain nombre d'auteurs (Beigel, Schauta, Paladino, Maximow, Schottlaender, Kölliker, Rabl, Bouin, etc.) ; mais c'est Limon qui les a suivis dans leur continuité et qui, en outre, a montré la participation prise par ces corps jaunes atrétiques à l'édification de la glande interstitielle de l'adulte. Les recherches de Cohn ont confirmé les résultats obtenus par ce dernier auteur.

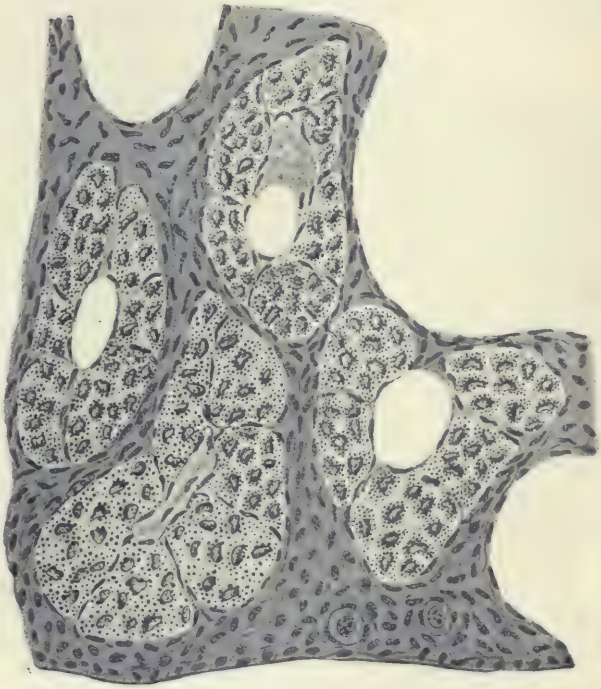

Fig. 533. — *Ovaire de Rate blanche de 65 jours.*
Quatre corps jaunes atrétiques à des stades différents de leur développement. Leurs cellules sont remplies de granulations graisseuses. × 250. D'après Limon.

Il existe des animaux où la glande interstitielle présente un tout autre mode d'histogénèse et où elle se développe à une période beaucoup plus précoce. C'est le cas, par exemple, chez le Chat (Sainmont) et chez les Solipèdes (Aimé). Les cellules interstitielles, chez l'embryon de Cheval, apparaissent dans l'ébauche ovarique dès la formation des boyaux germinatifs ou de Pflüger. Elles se différencient aux dépens des cellules mésenchymateuses de la zone médullaire, qui augmentent de volume et prennent bientôt un développement énorme : les ovaires d'un fœtus de Jument, long de 30 à 35 centimètres, ont le volume d'un petit œuf de Poule et pèsent 25 à 35 grammes ; ils sont presque entièrement formés de cellules interstitielles tassées les unes contre les autres (Born, Tourneux, Aimé). Elles disparaissent entièrement après la naissance et il ne s'en reforme pas dans l'ovaire adulte (Aimé). Chez la Chatte, au contraire, les cellules interstitielles, qui appa-

raissent pendant l'histogénèse de l'ovaire, persistent chez l'adulte où elles existent en grande abondance (Sainmont).

2° Structure. — La glande interstitielle présente un polymorphisme accentué. Elle forme soit un parenchyme compact, soit des nodules bien individualisés chez les Rongeurs, Chéiroptères, Insectivores, où elle est particulièrement bien développée. Ces nodules sont arrondis ou irrégulièrement polyédriques et sont séparés par des tractus conjonctifs dans lesquels cheminent des troncs vasculaires. De fines travées se séparent de ces tractus conjonctifs et cloisonnent radiairement le lobule; ils renferment un grand nombre de capillaires sanguins. Les cellules interstitielles adultes ont un noyau central et un cytoplasme vacuolaire qui renferme des enclaves de nature graisseuse. Elles sont orientées radiairement, comme les capillaires sanguins, et chaque cellule se met en rapport avec un vaisseau par une de ses faces. Elles possèdent donc la disposition que l'on observe dans toutes les glandes dites à sécrétion interne (Limon).

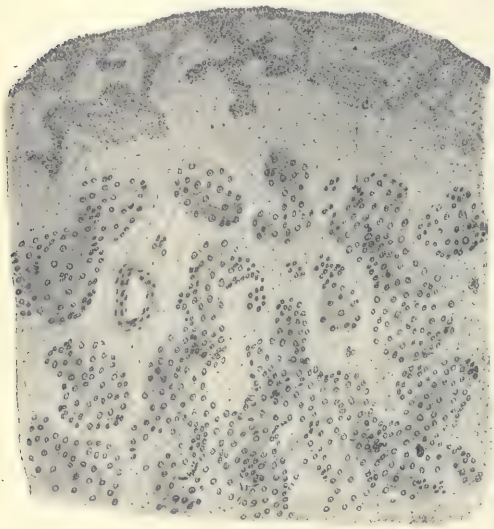

Fig. 534. — *Ovaire de fœtus de Cheval de 9 centimètres.*
A la périphérie on voit les cordons de Pflüger anastomosés. Dans le parenchyme ovarique se trouvent des nids de cellules interstitielles. × 60.

Les observations d'Aimé offrent un intérêt particulier parce que cet auteur a suivi l'évolution de l'ovaire chez un grand nombre de Mammifères et a recherché, dans les objets qu'il a examinés, l'existence des cellules interstitielles à tous les stades de l'ontogénèse. Il est arrivé à cette conclusion, qui confirme les études de Frænkel, que le tissu interstitiel de l'ovaire est une formation très inconstante; il caractérise certaines espèces et son origine, son évolution, son développement présentent des variations très étendues. Cet auteur a été conduit à distinguer, en se plaçant à ce point de vue : 1° des Mammifères possédant une glande interstitielle de l'ovaire pendant la période fœtale (Solipèdes) (fig. 534); 2° des Mammifères possédant une glande interstitielle de l'ovaire à l'âge adulte (faux corps jaunes) (Chéiroptères, Insectivores, Rongeurs); 3° des Mammifères possédant un ovaire privé de glande interstitielle (Homme, Porc, Mouton, Chèvre, Sanglier, Chien); 4° des Mammifères possédant un ovaire pourvu de glande interstitielle chez le fœtus et chez l'adulte (Chat) (Sainmont).

Il est indubitable que la glande interstitielle doit être rangée dans la catégorie des glandes à sécrétion interne, mais son inconstance ne permet pas de lui attribuer une fonction générale. Nous verrons plus loin quelles hypothèses peuvent être faites sur sa signification fonctionnelle.

II. — Le corps jaune.

1° Histogénèse du corps jaune. — Le corps jaune est une masse de cellules volumineuses qui remplit la cavité des ovisacs rompus au moment de l'ovulation. Le mode d'histogénèse du corps jaune et la signification morphologique des éléments qui le constituent ont fait l'objet de nombreuses controverses. On a émis plusieurs manières de voir à ce sujet. La première

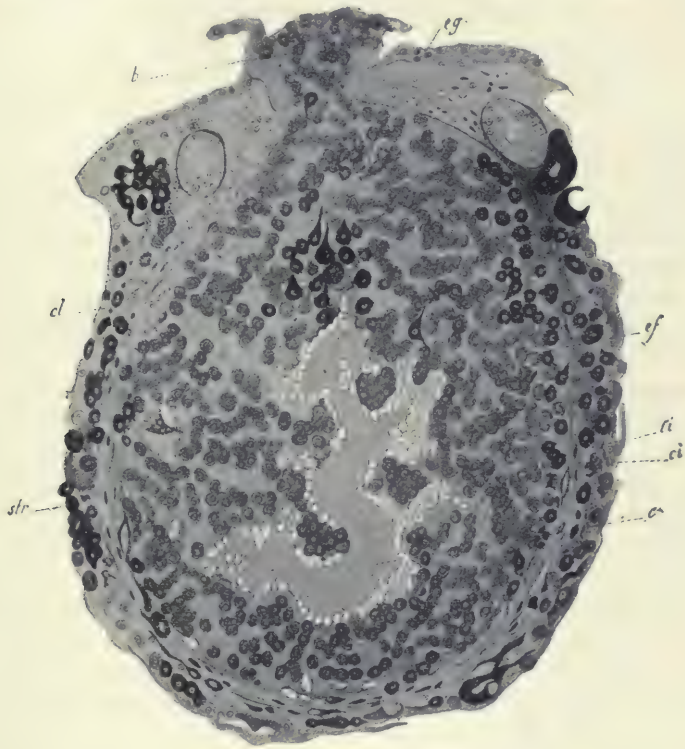

Fig. 535. — *Jeune corps jaune de* Vesperugo noctula *montrant le bouchon obturateur épithélial ainsi que l'apparition des premières cellules à lutéine à côté des cellules interstitielles de la thèque interne.*

str, stroma ovarique. — *ti*, thèque interne. — *ef*, épithélium folliculaire. — *c*, cavité du corps jaune. — *ci*, cellules interstitielles. — *cl*, cellules à lutéine. — *b*, bouchon obturateur épithélial. — *eg*, épithélium germinatif. D'après Van der Stricht.

et la plus ancienne est due à v. Baer : les cellules du corps jaune se développent aux dépens de la couche interne de la thèque ; les éléments de la granulosa disparaissent. D'après la seconde, elles se différencient exclusivement aux dépens des cellules granuleuses. D'après une troisième interprétation, elles proviennent tout à la fois des cellules de la thèque interne et des cellules granuleuses.

L'histogénèse du corps jaune a été étudiée surtout par Sobotta, qui a pu suivre pas à pas tous les stades de son édification. Il a fait cette recherche tout d'abord chez la Souris, puis chez le Lapin. Au moment de la déhiscence du follicule ovarique, il se produit au niveau du stigma une

ouverture relativement large par laquelle s'échappent le liquide de l'antrum, le disque proligère, et une partie de la granulosa. Cette rupture détermine parfois une hémorragie plus ou moins abondante qui s'écoule à l'intérieur du follicule vidé. C'est le cas habituel chez la Femme (Léopold et Mironov, Cornil, Kreiss, Villemin) et chez la Truie (Clark). Mais cette hémorragie est l'exception dans la plupart des cas. La masse cellulaire expulsée s'étale à la surface de l'ovaire et renferme l'ovocyte en première mitose de maturation (fig .531). Ce tractus épithélial se scinde bientôt en deux parties. Le segment distal, le plus étendu, émigre avec l'œuf à l'intérieur de la trompe. Le segment proximal fait une légère saillie à la surface de l'ovaire et ferme l'ouverture du follicule (Van der Stricht); il correspond au « bouchon vitré » décrit par Sobotta chez la Lapine. Chez la Femme, le follicule, après sa rupture, est une cavité de 2 centimètres à 2 centimètres et demi de diamètre; elle est remplie de sang frais et présente, au niveau du stigma, un orifice circulaire ou une déchirure étoilée. Sa paroi interne est fortement plissée (Villemin). L'ouverture folliculaire se rétrécit bientôt à la suite du retrait de la paroi de l'ovisac. Celle-ci étrangle circulairement le tampon épithélial, et cet étranglement progresse par la prolifération des éléments qui forment la bordure de cet orifice (fig. 536). Un amas de cellules persiste pendant un certain temps à la surface de l'ovaire, au-dessus de la jeune cicatrice.

Les ovisacs montrent les premières modifications de leur épithélium une demi-heure à une heure et demie après la déhiscence. Les mitoses des cellules folliculeuses, relativement abondantes au moment de l'ovulation, cessent de se produire (Sobotta); les cellules folliculeuses commencent à augmenter légèrement de volume; la couche interne de la thèque s'épaissit, se plisse et figure des saillies coniques qui s'enfoncent dans les assises profondes de la granulosa. Quatre ou cinq heures après la déhiscence de l'ovisac, les cellules de la granulosa commencent à acquérir les caractères des cellules du corps jaune ou cellules à lutéine; les éléments de la thèque interne se multiplient et s'invaginent avec des vaisseaux sanguins dans l'épithélium folliculaire (Sobotta). L'augmentation de volume des cellules folliculeuses porte à la fois sur le noyau et sur le cytoplasme. Le noyau, primitivement ovalaire, devient arrondi et se trouve peu à peu relégué à l'un des pôles de l'élément. Le cytoplasme s'hypertrophie et se charge de nombreuses granulations graisseuses. Tantôt toutes les cellules épithéliales subissent en même temps les transformations sus-indiquées; tantôt ces transformations se manifestent sur quelques cellules isolées ou sur quelques groupes de cellules.

Certains auteurs admettent que les cellules à lutéine se différencient aux dépens des éléments conjonctifs de la thèque interne (1). Cette manière de voir est infirmée par l'observation directe, et aussi par ce fait que les cellules folliculeuses expulsées avec l'œuf deviennent elles aussi des cellules à lutéine. On constate, en effet, ces transformations sur les cellules périovulaires du disque proligère et sur les cellules du bourgeon épithélial demeuré

(1) Wagner, Beigel, Kölliker, Crétry, His, Nagel, Clark, Doering, Cristalli.

à la surface de la cicatrice ovarique. Les cellules qui entourent l'œuf dégénèrent peu à peu dans l'oviducte à cause de leur nutrition insuffisante ; le même sort est réservé aux éléments du bourgeon superficiel (Van der Stricht). Mais jamais on ne constate une dégénérescence quelconque des cellules folliculeuses demeurées à l'intérieur de la cavité folliculaire.

Toutes les cellules à lutéine dérivent-elles exclusivement des cellules de la granulosa ? Telle est l'opinion de Sobotta et Honoré, soutenue pour la première fois par Bischoff en 1842, puis par Merkel et Pflüger. Elle a été confirmée par d'autres auteurs, qui ont étudié le développement du corps jaune chez différents Mammifères (Cornil chez la Femme, Heape chez le Singe, Marshall chez la Brebis, Stratz, Sandès chez les Marsupiaux, Volker, Belloy chez le Cobaye, Villemin chez la Femme). Van der Stricht, Rabl, Waldeyer, Mlle Nikoubina admettent qu'un certain nombre d'entre elles proviennent des cellules de la thèque interne. Celles-ci persistent à la périphérie du corps jaune et ont les mêmes caractères morphologiques que les cellules à lutéine. Il est impossible de différencier ces deux sortes de cellules quand toute délimitation entre la thèque interne et la granulosa disparaît. Les cellules à lutéine, à la fin de leur différenciation, sont devenues environ dix fois plus volumineuses que les éléments qui leur ont donné naissance. Elles finissent par édifier une masse d'éléments qui remplit la cavité folliculaire dont les dimensions se sont accrues dans de notables proportions.

Des processus actifs de prolifération se manifestent en même temps au niveau de la thèque interne. Les cellules conjonctives se multiplient par mitose, traversent la vitrée et envahissent la granulosa. Le tissu jeune ainsi formé s'insinue entre les cellules lutéiniques et constitue des lames vascularisées par des bourgeons vaso-formatifs issus des capillaires de la thèque. Ces lames se ramifient en lamelles plus minces, qui se réunissent avec les lamelles venues des tractus radiaires voisins. Il s'édifie ainsi un système de cloisons conjonctives vascularisées qui découpent la masse des cellules à lutéine en îlots de volume variable. Les bourgeons connectifs montrent fréquemment au niveau de leurs extrémités un grand nombre de figures mitotiques. Une diapédèse abondante de globules blancs se produit au cours de ces processus. Ces globules traversent toute l'épaisseur des parois du corps jaune et parviennent dans l'espace central où ils seraient susceptibles de se transformer en tissu conjonctif (Sobotta, Retterer et Belloy).

2° Structure du corps jaune. — Le corps jaune a atteint tout son développement trois jours après la rupture du follicule chez la Souris (Sobotta), huit jours après le coït chez le Lapin (Cohn), dix jours après la ponte ovarique chez la Femme (Villemin). C'est alors une masse arrondie, dont les dimensions diffèrent considérablement suivant les espèces animales. Ceux du Cobaye et du Lapin ont le volume d'une grosse tête d'épingle ; ceux de la Chienne atteignent 7 à 8 millimètres de diamètre (Villemin) ; ceux de la Femme ont 16 à 20 millimètres de diamètre et conservent en leur centre un reste de caillot sanguin (Villemin). La coloration peut être gris rosé comme chez la Lapine, rougeâtre comme chez la Truie, jaune ou brun jaunâtre comme chez la Jument, la Vache, la Femme.

Ils sont formés par des cellules polyédriques, à noyaux excentriques, à protoplasme vacuolaire. Celui-ci renferme dans certains cas des filaments ergastoplasmiques (Regaud et Policard), des grains lipoïdiens très abondants (Rabl, Kreiss, Niskoubina, etc.) et une substance particulière colorée en jaune ou « lutéine » (Thudichum, Preyer), qui donne à cet organe examiné à frais la coloration qu'il offre dans certains cas. Il contient aussi des granulations sécrétoires très fines, qui dessinent dans leur ensemble un fer à cheval concentrique au noyau (Villemin). La charpente cytoplasmique se condense dans le voisinage du noyau et forme une masse compacte ou endoplasme, qui renferme un ou deux corpuscules centraux et une sphère attractive (Van der Stricht, Niskoubina). Le noyau est souvent double ou triple.

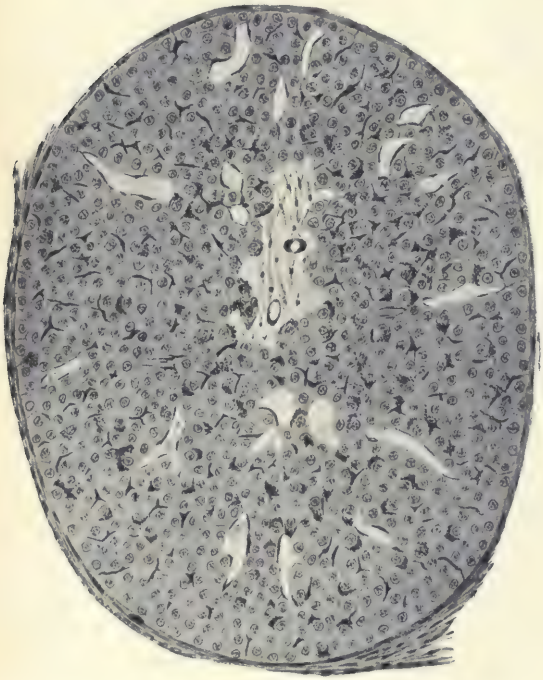

Fig. 536. — *Corps jaune de la Souris, milieu de la gravidité.* × 100. D'après Sobotta.

Les cellules lutéiniques sont disposées en cordons dont l'orientation générale est radiaire. Ils sont séparés par des capillaires sanguins anastomosés et engainés de cellules conjonctives (Pfamenstiel, Cornil). La morphologie et la disposition des cellules lutéiniques vis-à-vis des capillaires sanguins rappelle celles qu'on observe dans les glandes à sécrétion interne (Prenant). Les capillaires sont développés au maximum quand les cellules sont le plus volumineuses et présentent au plus haut degré leurs caractères sécrétoires (fig. 536). — Mlle Niskoubina a montré que la période d'involution du corps jaune gestatif succède très rapidement à la période d'état. La période d'état est caractérisée par des cellules lutéiniques qui montrent tous les signes histologiques de l'activité sécrétoire. La période d'involution est caractérisée par l'atrophie des cellules à lutéine et par l'hypertrophie du tissu conjonctif. Les cellules diminuent de volume et subissent la dégénérescence graisseuse ; les capillaires sanguins s'aplatissent et s'effacent ; des leucocytes nombreux infiltrent tout l'organe et phagocytent les cellules en nécrobiose ; les éléments conjonctifs prolifèrent et forment un tissu fibreux de plus en plus dense. Ce tissu, analogue à du tissu de cicatrice, figure dans la substance corticale de l'ovaire de petits corps blanchâtres qui sont les « corpora albicantia » ou « candicantes » des auteurs (Sobotta, Honoré, Cohn, Rabl, Kreiss, etc.).

3° Variétés de corps jaunes. — Nous avons vu que les Mammifères peuvent être rangés en deux catégories si l'on se place au point de vue de leur mode d'ovulation : 1° les Mammifères à ovulation non spontanée et provoquée par le rapprochement sexuel; 2° les Mammifères à ovulation spontanée qui se reproduit périodiquement dans leurs ovaires, à intervalles variables suivant les espèces. Toutes ces pontes ovulaires sont suivies de la formation de corps jaunes. Les corps jaunes des Mammifères à ovulation spontanée ont une durée différente suivant que la ponte n'a pas été ou a été suivie de fécondation. Si la fécondation n'a pas lieu, le corps jaune a une durée transitoire; sa période d'état dure seulement quelques jours et il disparaît sans laisser d'autre trace qu'une petite cicatrice blanchâtre. C'est le *corps jaune périodique*, ainsi désigné parce que sa caractéristique essentielle, en dehors de l'état de gestation, est de réapparaître périodiquement dans l'ovaire, par exemple tous les vingt-huit jours chez la Femme (1). Si la fécondation a lieu, le corps jaune a une durée beaucoup plus longue. Sa période d'état se prolonge pendant le premier tiers ou pendant la première moitié de la gestation ; elle dure environ 3 mois chez la Femme, 14 à 15 jours chez la Lapine (Niskoubina). La régression de ce corps jaune se produit avec une grande lenteur et ne s'achève qu'après l'accouchement. C'est le *corps jaune gestatif*, encore appelé « corps jaune de grossesse » ou « corps jaune vrai ».

Les Mammifères à ovulation non spontanée ne possèdent que des corps jaunes gestatifs; ils ne peuvent renfermer dans leurs ovaires des corps jaunes périodiques, puisque la rupture folliculaire est habituellement conditionnée par le rapprochement sexuel, puisque les œufs pondus sont presque toujours fécondés et puisque les corps jaunes formés accompagnent normalement la gestation. Ceux-ci ont d'ailleurs la même évolution et les mêmes caractères, que la gestation ait lieu ou non (Lapin, Ancel et Bouin) (2).

4° Histophysiologie du corps jaune. — Les expériences histophysiologiques entreprises sur le corps jaune ont montré que cet organe possède une action considérable sur la plupart des fonctions sexuelles chez la femelle. Prenant, dès 1897, insistait sur ce fait que le corps jaune présente la structure d'une glande à sécrétion interne et émettait l'hypothèse qu'il doit

(1) On l'a encore désigné sous les noms de « corps jaune de la menstruation », ou « corpus luteum spurium », ou « faux corps jaune ». Ces termes sont inexacts ou insuffisamment compréhensifs. Le terme corps jaune de menstruation ne peut être employé, puisque ce corps jaune apparaît chez des animaux non menstrués. Il en est de même pour celui de faux corps jaune, puisqu'il n'y a ni vrais ni faux corps jaunes, mais des corps jaunes dont la durée est différente, et pour celui de corpus luteum spurium, qui semble signifier qu'il représente seulement la trace du follicule rompu. Il nous a paru nécessaire de remplacer ces termes par celui de « corps jaune périodique », qui indique son caractère fondamental, qui est de réapparaître spontanément dans l'ovaire, à intervalles variables suivant les espèces animales (Ancel et Bouin).

(2) Ces auteurs ont recherché quelle pouvait être la signification de ces modes d'ovulation si différents. Ils ont remarqué que les Mammifères à ovulation non spontanée possèdent des ovaires avec glande interstitielle et que les Mammifères à ovulation spontanée ont des ovaires dépourvus de glande interstitielle. Aussi ont-ils émis l'hypothèse que la glande interstitielle et les corps jaunes périodiques sont des organes homologues, qui ont la même signification fonctionnelle, c'est-à-dire de conditionner le développement et d'assurer le maintien des caractères sexuels.

exercer un rôle important dans la physiologie génitale. Born, Beard, Sandes et Skrobansky adoptaient aussi une opinion analogue. Mais ce sont les expériences des élèves de Born et en particulier celles de Frænkel qui marquent le point de départ des recherches qui ont été faites sur les fonctions de ce petit organe.

Nous avons vu que, chez les Mammifères à ovulation spontanée et en particulier chez la Femme, il existe deux sortes de corps jaunes suivant que l'œuf n'a pas été ou a été fécondé ; ce sont le corps jaune périodique et le corps jaune gestatif. Il est nécessaire d'étudier séparément l'action de chacun d'eux ; autrement dit, il faut étudier l'action du corps jaune en dehors de l'état de gestation et pendant l'état de gestation.

a) Fonctions du corps jaune périodique. — On n'a fait jusqu'ici que peu de recherches sur les fonctions du corps jaune périodique. Son action n'a été étudiée que chez la Femme et seulement au point de vue de ses rapports avec la menstruation. On sait depuis longtemps que la menstruation est sous la dépendance de l'ovaire. Elle apparaît au moment de la puberté, quand cet organe entre dans sa période d'activité ; elle cesse de se produire au moment de la ménopause, quand la ponte ovarique ne se fait plus ; elle s'arrête après la castration bilatérale ; elle ne se manifeste jamais quand les ovaires ont subi un arrêt de développement. Les auteurs ont émis plusieurs hypothèses pour expliquer cette action de l'ovaire. La plus connue est la théorie soutenue par Pouchet et par Pflüger. Ces auteurs ont supposé que le follicule de de Graaf, en augmentant de volume, comprime les terminaisons nerveuses périfolliculaires et détermine, par voie réflexe, une congestion utérine qui provoque la rupture des vaisseaux superficiels de la muqueuse. L'écoulement sanguin continue tant que cette excitation réflexe persiste et s'arrête au moment de l'expulsion de l'œuf. La ponte ovarique suit donc immédiatement le flux cataménial d'après ces auteurs. On a fait de nombreuses objections à cette théorie. Il en est une qui suffit à montrer son inexactitude : c'est que la vésicule de de Graaf est rompue depuis longtemps au moment où les règles apparaissent. Comme nous l'avons vu antérieurement, la rupture folliculaire a lieu de 10 à 14 jours avant les règles (Kreiss, Lindenthal, Heape, Frænkel, Villemin), à un moment où l'utérus ne présente pas encore des signes nets de congestion. Les recherches précises de Villemin, faites sur de nombreux ovaires recueillis au cours d'opérations gynécologiques et provenant de Femmes régulièrement réglées, ne laissent aucun doute à cet égard et montrent qu'au moment où la menstruation s'établit le follicule rompu est remplacé par un corps jaune en période d'état. Or, c'est précisément cette glande ovarique périodique qui conditionne la congestion utérine et l'écoulement sanguin consécutif ; elle exerce son action par la sécrétion interne qu'elle déverse dans le sang et qui agit soit directement sur les éléments anatomiques de la muqueuse utérine, soit plutôt sur les centres des nerfs vaso-moteurs qui se distribuent à cette muqueuse et en particulier aux vaisseaux utérins. Ce serait un « réflexe chimique », suivant l'expression de Starling. Cette action spéciale du corps jaune périodique a été démontrée expérimentalement par Frænkel. Cet auteur a cautérisé avec la pointe du thermocautère des corps

jaunes en développement ou des follicules mûrs, au cours d'opérations gynécologiques faites chez des Femmes régulièrement menstruées. Dans ces conditions, la menstruation suivante ne se produit pas ; la destruction du corps jaune ou sa non-apparition ont empêché la congestion utérine et la rupture des vaisseaux superficiels de se manifester. Lindenthal a vérifié les résultats de Frænkel en exécutant l'expérience suivante chez la Femme ; il a rupturé artificiellement un follicule de de Graaf et a déterminé ainsi l'apparition prématurée d'un corps jaune : les règles ont été avancées considérablement, alors qu'elles étaient attendues seulement 14 jours plus tard. Ces expériences tendent donc à démontrer que c'est à la sécrétion interne venue du corps jaune qu'il faut attribuer l'action sur l'utérus et en particulier sur la menstruation que l'on accordait jusqu'ici à l'ovaire tout entier. Il est aussi très vraisemblable que c'est la même glande ovarique qui détermine l'apparition et assure le maintien des caractères sexuels secondaires chez les femelles à ovulation spontanée. Il est, en effet, à remarquer que ces caractères se manifestent au moment de la puberté, quand se produisent les premiers corps jaunes et qu'ils disparaissent ou tout au moins s'atténuent au moment de la ménopause, quand les corps jaunes ne se différencient plus dans l'ovaire. Mais aucune recherche précise n'a encore été faite à ce point de vue.

b) *Fonctions du corps jaune gestatif.* — Le corps jaune gestatif a pour fonction essentielle de préparer l'utérus à la nidation de l'œuf et d'assurer pendant un certain temps le développement de l'embryon. L'action de l'ovaire sur ces phénomènes est connue depuis longtemps, mais c'est seulement depuis quelques années que l'on a pu rapporter cette action au corps jaune gestatif. On sait, en effet, que la castration des femelles gravides exerce sur l'évolution de la grossesse une action qui diffère avec le moment où cette opération a été pratiquée. Elle détermine l'arrêt de la grossesse et la résorption du fruit si elle est pratiquée pendant la première partie de la gestation ; elle n'empêche pas la grossesse de suivre son cours si elle est faite pendant la deuxième période de la gestation [Chanel (1825), Soriller (1829), Magnus, Frænkel et Cohn, Frænkel, etc.]. La destruction des corps jaunes produit les mêmes résultats (Frænkel, Skrobansky, Niskoubina). Les expériences de Mlle Niskoubina, faite chez le Lapin, ont en effet montré : 1° que la destruction de tous les corps jaunes pendant les sept premiers jours qui suivent l'accouplement empêche la fixation des œufs de se produire ; 2° que cette destruction, faite entre le septième et le quinzième jour après l'accouplement, provoque la résorption des œufs fixés ; 3° que cette destruction, réalisée entre le quinzième jour et le terme de la gestation (trentième jour), n'a aucune influence sur la marche de la grossesse ; celle-ci continue à évoluer et l'accouchement a lieu au terme normal. Ces résultats expérimentaux trouvent leur explication dans les constatations histologiques de l'auteur : le corps jaune n'agit sur la grossesse que pendant la phase où ses cellules présentent les signes de l'activité sécrétoire. Frænkel prolonge jusqu'au vingtième jour la période pendant laquelle le corps jaune exerce son action sur la physiologie de la gestation.

On a objecté à Frænkel et aux auteurs qui ont confirmé ses recherches

(Magnus, Cohn, Skrobansky, Niskoubina), que les opérations qu'ils exécutaient sur les corps jaunes lésaient profondément les ovaires et qu'elles équivalaient fonctionnellement à des castrations (Halban, Mandl). Mais Frænkel a montré que le parenchyme ovarique présentait sa structure normale après la cautérisation des corps jaunes et, de plus, il a fait au thermocautère des lésions de ce même parenchyme sans toucher aux corps jaunes. Ces lésions sont demeurées sans influence sur la grossesse. En outre, dans un cas où un ovaire renfermait deux corps jaunes et où l'autre ovaire n'en renfermait pas, il a cautérisé les deux corps jaunes et a observé l'arrêt de la grossesse, malgré l'état normal de l'ovaire non opéré. Pour se mettre à l'abri de ces objections et éliminer les causes d'erreur dues aux interventions opératoires, Ancel et Bouin ont provoqué, chez des Lapines vierges et en rut, la formation de corps jaunes gestatifs par des coïts non fécondants. Dans ces conditions, les œufs non fécondés dégénèrent très vite dans la trompe et les corps jaunes deviennent les seuls facteurs nouveaux introduits dans un organisme « neuf » ; les manifestations qui se produisent ne peuvent donc être attribuées qu'à leur action. On peut alors constater que cette action s'exerce sur tous les organes de la génération, cornes utérines, glande mammaire, oviductes. Les cornes utérines montrent des phénomènes d'hyperhémie et de multiplications cellulaires qui modifient profondément leur structure ; ces modifications de structure sont exactement celles qui, dans les conditions normales, préparent leur muqueuse à la fixation de l'œuf fécondé ; elles sont le plus accentuées vers le septième jour, au moment où l'œuf opère sa nidation, puis régressent peu à peu. Les glandes mammaires se développent avec une grande rapidité et forment dans leur ensemble, dès le cinquième jour après le coït stérile, deux vastes nappes glandulaires qui recouvrent toute la face ventrale du thorax et de l'abdomen. Elles ne présentent que des ébauches de processus sécrétoires, puis s'atrophient très lentement à partir du quatorzième ou quinzième jour. La phase de développement de ces glandes ou phase cinétique, pendant laquelle elles acquièrent le matériel cellulaire qu'elles utiliseront pour leur fonctionnement, est donc conditionnée par la sécrétion interne du corps jaune, et non pas, comme l'admet Starling, par les « hormones » venues de l'embryon. Les trompes utérines, enfin, réagissent par des processus sécrétoires actifs, qui se manifestent dans les cellules cylindriques de leur épithélium et qui ont pour résultat d'élaborer le produit muqueux dont les œufs s'entourent pendant leur passage dans ce conduit (Moreaux). Ces expériences ne nous renseignent pas sur l'action du corps jaune gestatif sur la première évolution de l'œuf ; mais elles s'ajoutent à celles des autres auteurs pour permettre de conclure : le corps jaune gestatif tient sous sa dépendance toutes les transformations des organes de la génération qui se manifestent pendant la première période de la grossesse ; il conditionne en outre la greffe de l'œuf fécondé et assure son premier développement.

III. — Vaisseaux et nerfs de l'ovaire.

1° Vaisseaux sanguins. — Les *artères* de l'ovaire pénètrent dans la substance médullaire en se pelotonnant sur elles-mêmes (*artères hiliaires*). Ces artères sont très volumineuses et à parois épaisses. Elles fournissent des ramuscules qui se capillarisent autour des follicules, dans les corps jaunes, et dans le tissu sous-épithélial. Les capillaires folliculaires forment un lacis serré dans la thèque interne,surtout au niveau du pôle profond des ovisacs; le pôle superficiel, au contraire, en est presque totalement dépourvu. Tous les capillaires se jettent les uns dans les autres et forment des veinules qui s'anastomosent en un véritable système caverneux. Ces veines sont entourées de nombreuses fibres musculaires lisses dont la contraction serait susceptible d'opposer un certain obstacle au retour du sang et déterminerait ainsi la turgescence de l'ovaire. Celle-ci pourrait contribuer à provoquer la rupture des follicules mûrs.

2° Les vaisseaux lymphatiques prennent naissance par des ramuscules capillaires et des espaces fermés par des cellules endothéliales; ils s'étalent en grand nombre autour des follicules de de Graaf et des corps jaunes. Ils sont situés en dehors de la thèque externe et ne pénétreraient pas à l'intérieur des corps jaunes.

3° Les nerfs de l'ovaire sont : des nerfs vaso-moteurs qui se terminent dans la tunique musculaire des vaisseaux sanguins, des nerfs sensitifs qui aboutissent à la superficie de l'ovaire et à la tunique des ovisacs, des nerfs moteurs qui innervent les fibres lisses du stroma ovarien. Les recherches réalisées à l'aide du bleu de méthylène et de la méthode de Golgi ont permi de mettre en évidence dans le stroma ovarien des plexus abondants de fibrilles nerveuses. Celles-ci se trouvent disposées en lacis très serrés autour des vaisseaux sanguins, artères et veines; certains auteurs les ont même vues se terminer sur la paroi des capillaires (Riese, v. Herff, Retzius). D'autres plexus nerveux abondants entourent les follicules de de Graaf, et Riese admet que, chez la Chatte, les ramuscules terminaux de ces plexus traversent toute l'épaisseur de la thèque et pénètrent entre les cellules de la granulosa jusqu'au voisinage de la cavité folliculaire. Ces résultats de Riese ont été confirmés par v. Herff. D'autres auteurs, au contraire, comme Retzius, v. Gawronsky, Mandl et de Vos nient la pénétration des ramuscules terminaux à l'intérieur de l'ovisac. Tous ces auteurs ont constaté, outre ces terminaisons vasculaires et périfolliculaires, des terminaisons libres de fibrilles nerveuses dans le stroma ovarien et sous l'épithélium superficiel. Enfin on a mis en évidence des cellules ganglionnaires dans le stroma ovarien. E. Winterhalter, à l'aide de la méthode de Golgi, a observé dans la substance médullaire des cellules nerveuses de forme variable, dont les prolongements entourent les parois des artères. Elles forment dans leur ensemble un petit ganglion qui a sans doute pour rôle de régler le débit vasculaire de l'ovaire.

CHAPITRE IV

Les conduits excréteurs des glandes germinatives.

Article premier. — CARACTÈRES GÉNÉRAUX ET PREMIER DÉVELOPPEMENT

Les produits élaborés par les glandes germinatives sont éliminés par des conduits excréteurs auxquels sont annexées un certain nombre de glandes accessoires. Ce sont chez le mâle : les canaux droits, le réseau de Haller, le canal de l'épididyme, le canal déférent, les canaux éjaculateurs et le canal de l'urètre, qui sert tout à la fois au passage du sperme et à celui de l'urine ; chez la femelle : les trompes ou oviductes, l'utérus et le vagin. Les vésicules séminales, la prostate et les glandes de Cooper représentent les appareils glandulaires annexés aux voies excrétrices du sperme ; les glandes de Bartholin sont les seuls organes glandulaires différenciés le long des voies excrétrices de l'ovaire.

Les conduits des glandes germinatives ont la structure générale de tous les conduits excréteurs. Ils sont formés par un épithélium qui limite la lumière, un chorion et une enveloppe musculo-conjonctive. L'épithélium est typiquement cylindrique. La musculeuse se compose essentiellement d'une couche de fibres lisses circulaires à laquelle se surajoute presque partout une couche externe longitudinale. L'étude du développement montre en effet que l'épithélium est tout d'abord enveloppé par ces deux assises fondamentales. Mais les parois de ces conduits ne tardent pas à subir par places des modifications considérables provoquées par des adaptations fonctionnelles différentes. L'épithélium conserve presque partout sa structure cylindrique ; il devient cilié et sécrétoire dans certaines régions. C'est le cas, par exemple, au niveau de l'épididyme et de l'oviducte, où les cellules cylindriques sécrètent abondamment pendant le passage des gamètes. Les régions proximales des conduits excréteurs des glandes germinatives mâle et femelle sont donc comparables à ce point de vue, et les gamètes des deux sexes trouvent au sortir de leurs organes élaborateurs une région glandulaire et nourricière. Les cellules cylindriques subissent aussi par places une transformation mucipare, surtout dans les régions distales des conduits, en particulier au niveau du col utérin où cette transformation atteint la presque totalité des cellules épithéliales. — Les enveloppes musculo-conjonctives offrent peu de modifications tout le long des conduits excréteurs

des glandes germinatives mâles. La couche conjonctive sous épithéliale possède partout la structure caractéristique des chorions, et la couche musculaire, très peu développée autour du canal épididymaire, augmente seulement d'importance au niveau du canal déférent. Il n'en est pas de même chez la femelle. Le chorion possède une épaisseur et une importance exceptionnelles au niveau du corps de l'utérus et ses nombreuses cellules conservent les caractères des éléments conjonctifs jeunes ; elles sont adaptées aux transformations importantes qu'elles subissent pendant la différenciation du placenta maternel. La musculeuse s'est également modifiée au point de vue de la disposition et de l'importance de ses couches constitutives : une assise moyenne, plexiforme, très épaisse, s'est surajoutée aux deux couches fondamentales et compose à elle seule presque toute la paroi musculaire utérine. Cette paroi s'hypertrophiera encore dans d'énormes proportions au cours de la grossesse et ses faisceaux musculaires, grâce à leur disposition plexiforme, exerceront une pression concentrique sur le fruit et détermineront son expulsion au moment de la délivrance.

Toutes ces modifications adaptatives se réalisent peu à peu au cours du développement, et les conduits excréteurs des glandes germinatives ne parviennent à leur état définitif qu'au moment de la puberté. Ils se différencient chez l'embryon aux dépens du corps et du canal de Wolff chez le mâle, aux dépens du canal de Müller chez la femelle. Nous allons suivre les grandes lignes de leurs transformations progressives ; elles nous renseigneront sur les modifications qui accompagnent leurs nouvelles adaptations et sur la signification morphologique des organes vestigiaires qu'on rencontre en si grand nombre le long des conduits génitaux.

Nous savons que les corps de Wolff ou mésonéphros sont deux organes rénaux, qui sont situés dans la cavité abdominale et qui portent sur la zone moyenne de leur bord interne deux petites saillies, les ébauches sexuelles (fig. 537 E). Leurs canaux excréteurs ou canaux de Wolff se jettent dans le sinus urogénital. Les canaux de Müller sont placés à côté et en arrière des canaux de Wolff et leur sont tout d'abord parallèles ; puis ils se placent en dedans de ces derniers et se rapprochent l'un de l'autre vers la ligne médiane ; les quatre canaux forment derrière la vessie un faisceau désigné sous le nom de « cordon génital ». Les conduits excréteurs des glandes germinatives se différencient aux dépens de ces canaux quand le développement du métanéphros s'est réalisé et quand, par conséquent, l'existence du mésonéphros comme organe dépurateur n'est plus indispensable pour l'embryon. Nous examinerons ces transformations successivement chez le mâle et chez la femelle.

1° Transformation chez le male. — On peut, au point de vue qui nous occupe, diviser le corps de Wolff en trois régions : 1° une région *présexuelle*, comprise entre son extrémité antérieure et l'extrémité antérieure de l'ébauche sexuelle ; 2° une région *sexuelle* située au niveau de la glande génitale ; 3° une région *post sexuelle* qui répond à la portion caudale du corps de Wolff (fig. 537). Les transformations présentées par ces différentes régions du corps de Wolff pendant la différenciation des voies excré-

trices du testicule ont été l'objet de nombreuses recherches et ont donné lieu à bien des controverses. Les observations de Mihalkovics chez les Mammifères, confirmées par celles de Braun et Semon chez les Amphibiens, Reptiles et Oiseaux, sont d'accord pour admettre que l'ensemble de ces voies est d'origine wolffienne ; elles contredisent la manière de voir de certains auteurs, comme Waldeyer, Skrobansky, Coert, qui pensent que le corps de Wolff n'intervient pas dans la genèse de leur partie juxtatesticulaire (tubes droits et rete). La première conception a été vérifiée récemment par

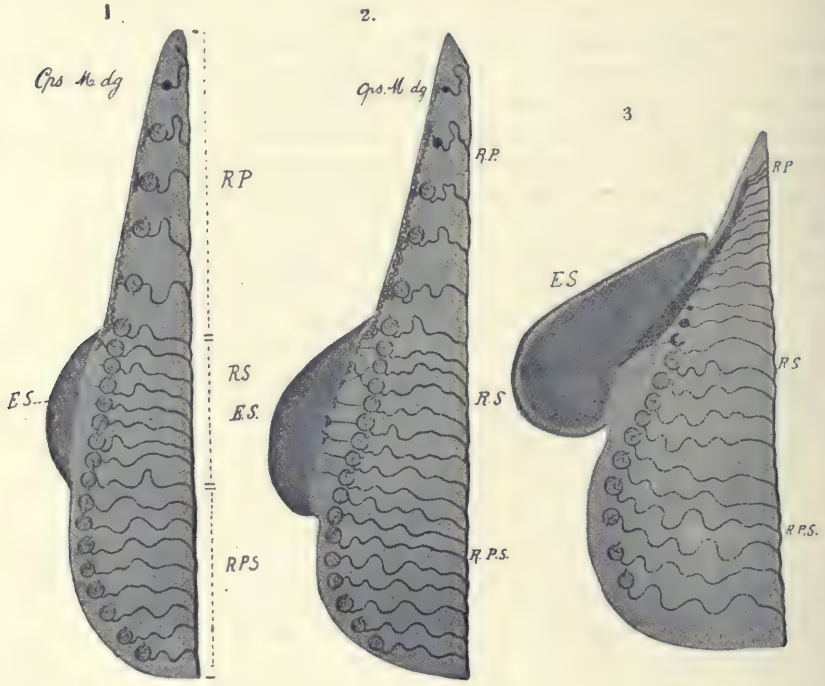

Fig. 537. — *Schéma représentant le corps de Wolff et l'ébauche sexuelle chez l'embryon de Chat.*
1, embryon de 24 jours. — 2, embryon de 26 jours. — 3, embryon de 29 jours. — R.P, région présexuelle. — R.S, région sexuelle. — R.P.S, région postsexuelle. — *Cps.M.dg*, corpuscule de Malpighi en dégénérescence ; E.S, ébauche sexuelle. D'après Sainmont.

Sainmont chez les Mammifères et la description qui va suivre s'inspirera surtout des résultats obtenus par cet auteur.

La région présexuelle du corps de Wolff offre la première un bourgeonnement de l'épithélium capsulaire externe des corpuscules de Malpighi. Les bourgeons ainsi constitués forment des cordons ou « tubes de Mihalkovics » (Sainmont), qui se détachent du côté interne du corpuscule et s'allongent rapidement (fig. 538). Le même processus se manifeste d'avant en arrière sur tous les corpuscules de Malpighi de la région sexuelle ; il se différencie de la sorte une série de cordons qui se dirigent obliquement ou transversalement vers l'ébauche génitale, décrivent des circonvolutions nombreuses, se creusent peu à peu d'une lumière, puis se mettent en rapport avec les extrémités distales des cordons sexuels. D'après Sainmont, neuf tubes se déve-

loppent dans la région sexuelle et cinq dans la région présexuelle du corps de Wolff. Aucun processus du même genre ne se manifeste dans la région postsexuelle. — Les corpuscules de Malpighi dégénèrent peu à peu pendant la croissance des tubes de Mihalkovics, dont l'ensemble occupe la face interne du corps de Wolff et a été désigné par Sainmont sous le nom d'« organe de Mihalkovics ». Ces tubes sont dès lors en continuité directe avec les canalicules urinaires : le glomérule vasculaire et l'épithélium capsulaire interne ont disparu progressivement ; l'épithélium capsulaire externe a persisté au contraire, est devenu cubique, en même temps que la cavité du corpuscule a pris petit à petit le calibre du tube urinaire. Sainmont n'a pu mettre aussi nettement en évidence la continuité des tubes de Mihalkovics avec les tubes séminaux ; mais il pense que les extrémités juxtasexuelles des tubes de Mihalkovics s'anastomosent en un système lacunaire, qui est plongé dans la zone

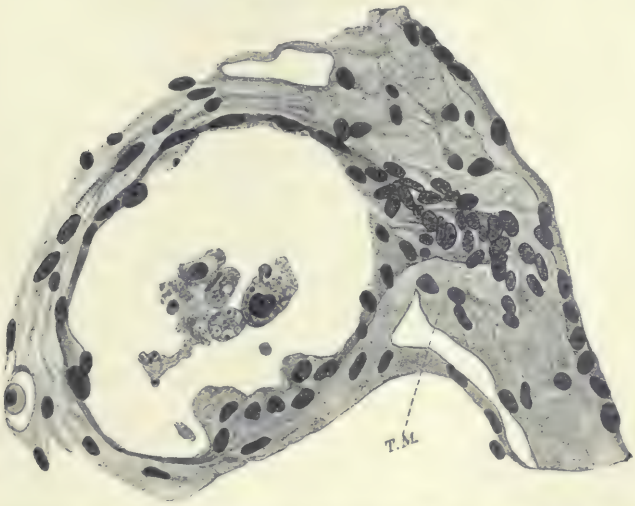

Fig. 538. — *Corpuscule de Malpighi en régression dont l'épithélium externe de la capsule de Bowman a donné naissance à l'ébauche d'un tube de Mihalkovics* (T.M). × 350. D'après Sainmont.

postéro-externe du testicule embryonnaire et qui représente l'ébauche du *rete testis* ou *réseau de Haller*. Celui-ci se continue avec les tubes séminaux par l'intermédiaire de petits conduits rectilignes ou tubes droits. Le reste des canaux de Mihalkovics et les tubes urinaires correspondants forment des canaux très pelotonnés et disposés les uns au-dessus des autres. Ce sont les *canaux efférents* du testicule, qui s'allongent dans leur région externe vers le quatrième ou cinquième mois du développement et deviennent les *cônes vasculaires*. L'ensemble des canaux efférents et des cônes vasculaires forme la *tête* de l'épididyme. Le canal de Wolff, dans toute sa région juxtatesticulaire, forme le canal de l'épididyme ; il se pelotonne surtout dans la région inférieure à la tête et constitue le *corps* et la *queue* de cet organe. Le reste du canal de Wolff devient le *canal déférent*. Sa signification physiologique s'est dès lors complètement modifiée ; l'ancien conduit excréteur urinaire s'est transformé en conduit excréteur de la glande germinative mâle.

En même temps, la région postsexuelle du corps de Wolff s'atrophie

peu à peu et se trouve réduite, vers la fin du développement, à quelques restes jaunâtres situés vers l'extrémité inférieure du testicule, entre ce dernier organe et le canal déférent. Ils sont encore plus rudimentaires chez l'adulte ; ce sont le *paradidyme* ou *organe de Giraldès* et les *canaux aberrants de l'épididyme*. D'autres formations persistent au niveau de la tête de l'épididyme ; elles se présentent sous l'aspect d'entonnoirs ciliés qui conservent une communication avec la cavité vaginale du testicule et qui sont également un vestige de la région génitale du corps de Wolff. Ajoutons enfin que la portion tout antérieure du canal de Wolff n'est pas normalement utilisée pour la différenciation du canal épididymaire ; quand elle persiste, elle représente un petit appendice rattaché à l'extrémité supérieure de l'épididyme ou du testicule et désigné sous le nom d'*hydatide pédiculée de Morgagni*.

Le canaux de Müller, dans le sexe masculin, disparaissent presque complètement, sauf au niveau de leurs extrémités distale et proximale, qui subsistent chez l'adulte et forment d'autres organes vestigiaires annexés aux conduits excréteurs de la glande germinative mâle. L'extrémité supérieure persiste sous la forme d'une petite vésicule qui est accolée contre la tête de l'épididyme et qui montre souvent, en un point de son trajet, un orifice infundibuliforme comparé par Waldeyer à un minuscule pavillon de trompe utérine. C'est l'*hydatide non pédiculée* ou *sessile* de l'épididyme. Les régions inférieures des canaux de Müller sont tout d'abord appliqués l'une contre l'autre ; puis leur cloison de séparation se résorbe et il en résulte un canal unique compris entre les canaux déférents, dont on retrouve encore les vestiges chez l'adulte ; c'est l'*utricule prostatique* ou *utérus mâle*, peu développé chez l'Homme, beaucoup plus important chez les Mammifères (Carnassiers et Ruminants), où on peut lui reconnaître une portion vaginale et une portion utérine (Weber). L'utricule prostatique, comme les canaux déférents, débouchent dans le sinus urogénital qui se transformera en la région prostatique de l'urètre.

Les glandes annexées au conduit excréteur des glandes mâles se développent au cours de ces transformations. Le canal déférent émet en dehors et en arrière, au voisinage de son point d'abouchement dans le sinus urogénital, un diverticule sacciforme qui s'accroît en se pelotonnant un grand nombre de fois. C'est la *vésicule séminale*. En même temps, les parois du sinus urogénital, tout autour du point où viennent s'ouvrir les canaux de Wolff et l'utricule prostatique, émettent en arrière et latéralement des bourgeons courts, d'abord pleins, puis creux, qui se ramifient dans le tissu mésenchymateux ambiant et se couvrent ensuite de dilatations ampullaires (Toldt). C'est l'ébauche de la *glande prostatique*. Enfin le sinus uro-génital, au-dessous de l'ébauche prostatique, émet en arrière deux diverticules dont les extrémités se divisent abondamment en culs-de-sac ou acinus dont l'ensemble édifie deux glandes peu volumineuses, dites glandes *bulbo-urétrales* ou de *Cooper*.

Il résulte donc de cette étude rapide que le canal excréteur du testicule se différencie aux dépens de l'extrémité supérieure du corps de Wolff et du canal de Wolff, que les nombreux organes vestigiaires que l'on rencontre le long du tractus génital proviennent de la partie non utilisée du corps de

Wolff et du canal de Müller et que les glandes annexées à ces conduits excréteurs se développent aux dépens de bourgeons issus des parois du canal wolffien ou du sinus uro-génital. Des phénomènes analogues se réalisent dans le sexe femelle, mais ici le canal de Wolff et le corps de Wolff s'atrophient, et c'est le canal de Müller qui devient le conduit excréteur de la glande germinative femelle et l'organe de la conception.

2° Transformation chez la femelle. — Chacun des canaux de Müller peut être distingué en deux parties : une partie supérieure, située dans la cavité abdominale, et une partie inférieure située dans le petit bassin où elle prend part, avec les canaux de Wolff, à la constitution du cordon génital. La région abdominale des canaux de Müller forme l'*oviducte* ou *trompe utérine* avec son pavillon. Le pavillon ne se développe pas au niveau de l'extrémité du canal de Müller ; il paraît être une formation entièrement nouvelle, qui se différencie au-dessous et à une certaine distance de cette extrémité ; la région proximale du canal de Müller s'atrophie et donne sans doute naissance à une petite vésicule insérée sur une frange du pavillon et désignée sous le nom d'hydatide de Morgagni. D'autre part, les canaux de Müller se fusionnent l'un avec l'autre dans toute l'étendue du cordon génital. Le canal unique qui résulte de la résorption des parois en contact est désigné sous le nom de « sinus génital », « canal utéro-vaginal » ou « canal de Leuckart « ; il se différencie dans la suite en *utérus* et en *vagin* (Thiersch et Kölliker, Waldeyer, Dohrn, Tourneux et Legay, Nagel, douzième semaine). La région utérine se distingue par le développement de deux couches musculaires épaisses formées autour du conduit épithélial. La région vaginale se différencie aux dépens de la partie inférieure du sinus génital.

Le canal et le corps de Wolff s'atrophient, disparaissent peu à peu et laissent simplement subsister quelques organes vestigiaires le long du tractus génital femelle. Les régions sexuelles et présexuelles du corps de Wolff subissent des processus analogues à ceux qui se passent dans le sexe masculin ; ils se transforment en un organe sans fonction situé à côté de l'ovaire. au niveau de son hile, et appelé *paraovarium* ou *époophoron* (Kobelt, Waldeyer). Celui-ci comprend un canal longitudinal issu de l'extrémité supérieure du canal de Wolff et dix à quinze canalicules transversaux, différenciés aux dépens des canalicules segmentaires et des tubes de Mihalkovics de cette région wolffienne. Les canaux transversaux sont primitivement à peu près rectilignes, puis se pelotonnent comme le font les cônes efférents dans le sexe masculin ; nous savons en outre que ces canaux ont envoyé dans le hile de l'ovaire des prolongements qui s'unissent avec les cordons médullaires, anciens cordons sexuels de l'ébauche génitale indifférente, et qui s'anastomosent en un réseau plus ou moins étendu. C'est le *rete ovarii*, homologue du rete testis ou réseau de Haller du testicule. — La région postsexuelle du corps de Wolff s'atrophie dans le sexe féminin comme dans le sexe masculin. Elle se transforme en un petit organe blanc jaunâtre, constitué chez l'embryon par de petits canaux enchevêtrés et par des glomérules vasculaires situés dans le ligament large en dedans de l'ovaire. C'est le *paraophoron*, qui est figuré chez l'adulte par quelques

canalicules et petits kystes appliqués contre la trompe ou contre l'extrémité supérieure de l'utérus.

Le canal de Wolff, chez l'embryon femelle, est un mince conduit qui se prolonge le long de la trompe et de l'utérus, à l'intérieur du ligament large. Il disparaît peu à peu et il n'en subsiste aucune trace chez l'adulte, sauf au niveau de son extrémité inférieure, où il se montre sous l'aspect d'un canalicule très étroit, situé dans l'épaisseur des parois du col utérin (Beigel, Dohrn). Il persiste cependant dans toute son étendue chez certains Mammifères, comme les Ruminants et les Suidés et porte alors le nom de canal de Gartner. — Les glandes de Bartholin se développent ensuite aux dépens des parois du vagin, au niveau du vestibule. Leur évolution est semblable à celles de toutes les glandes : elles prennent naissance aux dépens de bourgeons qui sont issus de l'épithélium de revêtement, qui se ramifient dans la profondeur et qui donnent naissance aux culs-de-sac glandulaires.

Cette étude nous montre donc que les conduits excréteurs des glandes germinatives femelles se développent aux dépens des canaux de Müller, que les oviductes dérivent des régions proximales de ces canaux, que l'utérus et une partie du vagin proviennent de leur région distale, que les organes vestigiaires annexés à ce conduit excréteur sont issus du corps et du canal de Wolff, qui ont ébauché les mêmes transformations caractéristiques que dans le sexe masculin : rete ovarii, époophoron, canaux de Gartner sont donc les homologues du rete testis, de la tête épididymaire et du canal déférent ; de même, le paradidyme et le paraophoron ont une signification identique, et représentent l'un et l'autre les restes de la région postsexuelle du corps de Wolff.

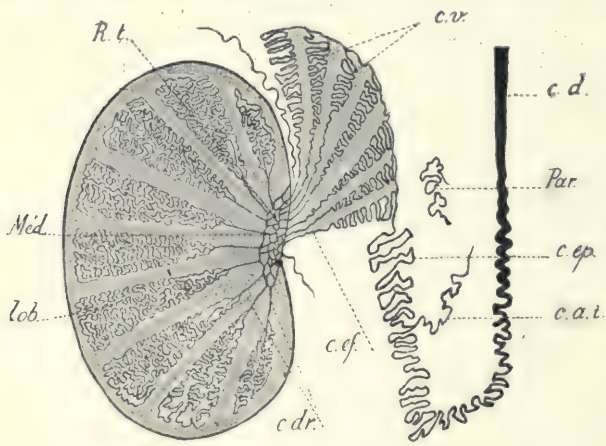

Fig. 539. — *Schéma des voies efférentes du testicule.*

lob, lobes testiculaires limités par des septa conjonctifs qui partent de l'albuginée et se rejoignent au niveau du mediastinum testis (*Med*). Celui-ci renferme les canaux droits (*cdr*) et le rete testis. (*R.t*). — *cef*, canaux efférents. — *cv*, cônes vasculaires. — *cép*, canal épididymaire. — *cd*, canal déférent. — *Par*, paradidyme. — *cai*, canal aberrant inférieur. D'après Eberth.

Article 2. — LES CONDUITS EXCRÉTEURS DU TESTICULE

On peut distinguer aux voies excrétrices du testicule : 1° une partie intratesticulaire qui comprend les canaux droits et le réseau de Haller ; elle s'est différenciée aux dépens de canalicules qui sont issus des corpuscules de Malpighi, qui se sont anastomosés les uns avec les autres dans le corps d'Highmore et qui se sont réunis aux extrémités distales des tubes séminaux ; 2° l'épididyme, avec sa tête édifiée aux dépens des tubes de

Mihalkovics et des canaux segmentaires, son corps et sa queue fournis par le pelotonnement du canal épididymaire ; 3° le canal déférent avec ses ampoules et les canaux éjaculateurs développés aux dépens du canal de Wolff (fig. 539).

I. — Canaux excréteurs intratesticulaires : canaux droits et réseau de Haller.

Les canaux droits sont des canalicules étroits et courts qui se continuent d'une part avec les tubes séminifères, d'autre part avec le réseau de Haller.

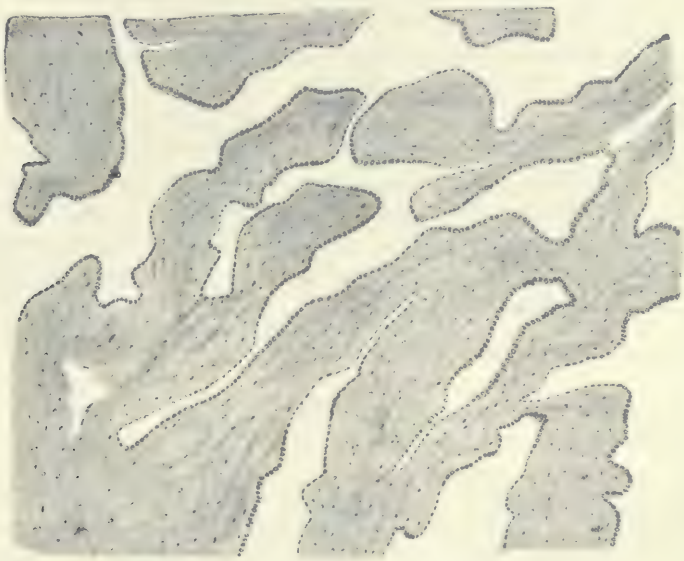

Fig. 540. — *Rete testis* (Homme).

Lacunes irregulières anastomosées les unes avec les autres et séparées par des cloisons conjonctives de dimensions inégales. L'épithélium qui tapisse ces lacunes présente une hauteur différente suivant les régions. × 50.

Les canaux séminifères diminuent brusquement de calibre au niveau du point où ils débouchent dans les canaux droits. Les deux ou trois canalicules séminaux d'un lobule testiculaire se jettent dans un seul canal droit. Le réseau de Haller ou rete testis est composé de canaux irréguliers anastomosés en tous sens. Ils sont d'un diamètre très irrégulier ; les uns ont une lumière large de 100 à 300 μ, les autres une lumière très étroite, presque indistincte, mesurant environ 3 à 4 μ. Ces canaux sont moins irréguliers chez les sujets jeunes que chez les sujets âgés. Les espaces conjonctifs qui les séparent ont également des dimensions variables. Certains tubes séminaux peuvent s'aboucher directement dans le réseau de Haller sans l'intermédiaire des canaux droits.

Tubes droits et rete testis sont creusés à même dans le tissu conjonctif du corps d'Highmore ou « Mediastinum testis ». Ils forment dans leur

ensemble un système lacunaire tapissé par une seule couche de cellules cylindriques sans aucune interposition de membrane basale (fig. 540). La structure des tubes séminifères se transforme brusquement au niveau de leur point d'abouchement dans les tubes droits. Ils perdent tout d'abord une grande partie de leur épithélium séminal, puis renferment seulement le synctium sertolien, dont le cytoplasme est découpé en cellules distinctes et hautes (Regaud). Ces cellules élevées disparaissent à l'extrémité du tube séminal et font place à une couche de cellules cylindriques basses qui se prolongent sur tout le système lacunaire du corps d'Highmore. Elles sont si aplaties par places qu'elles figurent un endothélium ; elles sont beaucoup plus élevées en d'autres endroits et peuvent atteindre la hauteur de 20 μ environ. Ces cellules possèdent un noyau ovalaire, à grand axe parallèle à la surface des canalicules quand les cellules sont aplaties, perpendiculaires à cette surface quand elles sont cylindriques. Elles sont alors munies de noyaux polymorphes, incisés, lobés ou bourgeonnants. La membrane propre du tube séminal disparaît au niveau de son abouchement dans le tube droit et se confond avec le tissu conjonctif ambiant. Ce tissu fibreux renferme des fibres musculaires lisses qui se sont isolées des parois vasculaires (Spangaro). Il est également parcouru par un réseau élastique très serré qui se continue avec le réseau élastique des septa interlobaires, des parois canaliculaires, de l'albuginée et de la tête de l'épididyme (Melnikow-Raswedenkow, Benda, Spangaro, Smirnow).

II. — Épididyme.

Il faut distinguer dans l'épididyme deux régions : la tête et la queue. La tête comprent douze à quatorze canaux efférents ; ils continuent les conduits du rete testis, ont tout d'abord un trajet presque rectiligne, puis se pelotonnent un grand nombre de fois sur eux-mêmes; chacun d'eux forme ainsi une sorte de lobe conique appelé cône vasculaire (conus vasculosus, lobulus epididymidis). Les canaux efférents se jettent dans un canal commun, le « canal de l'épididyme » qui longe la tête épididymaire, puis décrit des sinuosités serrées les unes contre les autres dont l'ensemble constitue le corps et la queue de cet organe.

1° La *tête de l'épididyme* montre, sur coupe, un grand nombre de canaux plongés dans un tissu conjonctif lâche et très vascularisé ; ils sont limités par une membrane propre, très mince, de nature conjonctive, parsemée de cellules plates endothéliformes. Elle est entourée par une mince couche de fibres musculaires lisses, disposées circulairement, abondantes surtout vers l'embouchure de ces canaux dans le canal épididymaire (Leydig, Henry).

L'épithélium des canaux efférents et des cônes vasculaires appartient au type cylindrique ; il présente un aspect festonné sur coupes transversales (fig. 540). Festons saillants et rentrants sont dus à la disposition des éléments épithéliaux, car la membrane propre n'épouse pas la forme de ces sinuosités Les cellules des festons en saillie sont hautes, cylindriques ou

prismatiques et sont munies de cils vibratiles ; celles qui tapissent les fossettes sont plus basses, plus claires, non ciliées pour la plupart (fig. 542). Schaffer considère ces cryptes comme des glandes intraépithéliales. Cette opinion a été combattue par la majorité des auteurs (Hammar, Benda, Spangaro, Eberth) ; elles n'ont pas la structure des glandes et ne repoussent pas au-devant d'elles la membrane basale, comme c'est le cas pour toutes les invaginations glandulaires. L'étude cytologique des cellules cylindriques qui revêtent les canaux et les cônes efférents a démontré dans ces éléments l'existence de processus sécrétoires très actifs (Hermann, Hermes, Aigner, Hammar, Myers-Ward, Henry). Les observations de ce dernier auteur lui ont permis de distinguer dans la tête de l'épididyme trois types de cellules cylindriques qui vraisemblablement se transforment l'un dans l'autre. Ce sont : les cellules cylindriques non ciliées, les cellules à grains, les cellules ciliées. Ces trois types cellulaires existent côte à côte dans tous les canaux efférents des épididymes normaux (fig. 543).

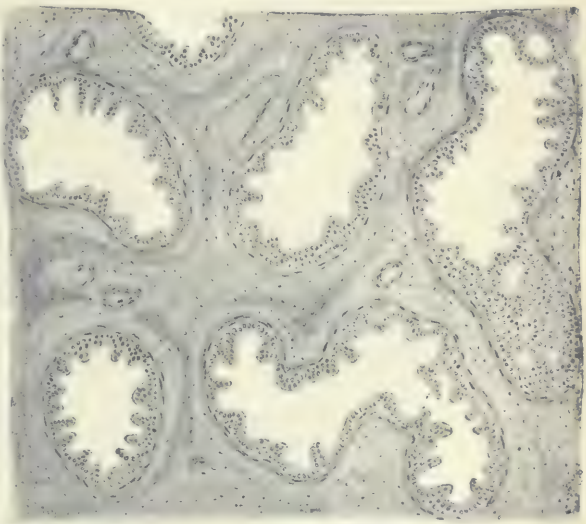

Fig. 541. — *Coupe de la tête de l'épididyme passant au niveau des canaux efférents* (Homme).
L'épithélium dessine une série de festons rentrants et saillants dans la lumière des canalicules. × 100.

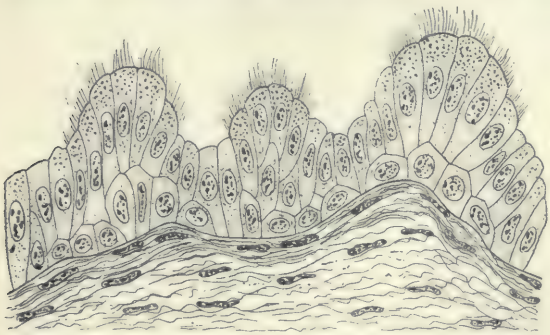

Fig. 542. — *Coupe de la tête de l'épididyme au niveau des canaux efférents* (Homme).
Les festons saillants sont constitués par plusieurs assises de cellules dont les plus externes sont cylindriques et ciliées. Les granulations qui remplissent leur pôle interne sont des grains pigmentaires.
Les cryptes (pseudo-glandes de Schaffer) sont tapissées par des cellules cylindriques plus basses et non ciliées, le plus souvent disposées sur une seule couche. En dehors de la membrane propre, on voit une assise de fibres musculaires lisses. × 350.

La plupart des cellules cylindriques qui tapissent les canaux efférents sont des éléments très allongés, munis chacun d'un noyau et quelquefois de deux noyaux relégués dans la partie basale de la cellule ; ils sont revêtus d'un plateau superficiel surmonté de cils vibratiles. Leur cytoplasme renferme de petites sphérules graisseuses et des grains de pigment coloré en brun ou

en jaune. Les cils vibratiles sont animés d'un mouvement dirigé vers le canal épididymaire ; les spermies, encore immobiles à leur sortie du rete testis, sont chassées par ce mouvement tout le long des cônes vasculaires jusque dans le canal de l'épididyme. L'ondulation de ces cils vibratiles a été observés pour la première fois par O. Becker et a été constatée également par Aigner, chez tous les Mammifères étudiés par lui. Il s'arrête très tôt après la mort chez certains animaux, comme le Rat, mais persiste au contraire très longtemps chez d'autres, comme le Taureau par exemple, où il peut durer pendant plus de cinq jours (Aigner). Un certain nombre de cellules dépourvues de cils sont intercalées d'une façon très irrégulière parmi les précédentes. Elles ne possèdent pas de plateau et sont limitées vers la lumière du canalicule par une simple membrane épaissie au-dessous de laquelle on distingue parfois un diplosome.

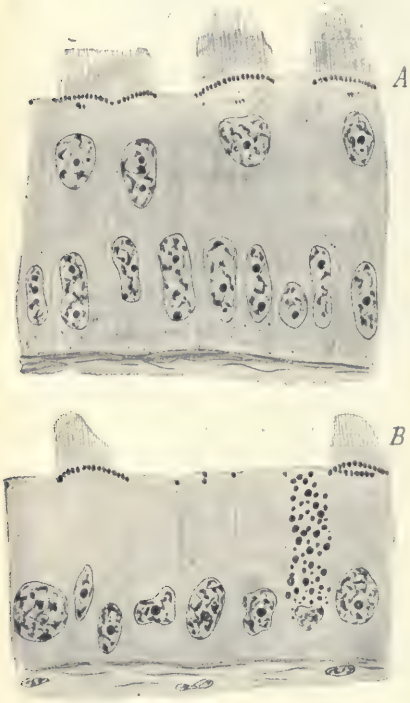

Fig. 543. — *Epididyme* (Homme).
A, cellules cylindriques ciliées et non ciliées. — B, cellules cylindriques ciliées et non ciliées; parmi ces éléments, une cellule à grains. D'après Henry. × 1000.

Beaucoup de cellules renferment des granulations sécrétoires. Celles-ci prennent naissance auprès du noyau et ne se rencontrent pas dans la région basale. Elles augmentent peu à peu de nombre, pendant que le noyau subit des transformations profondes, caractérisées surtout par une déchromatinisation progressive. Quand la zone centrale des cellules est bourrée de granulations sécrétoires, le plateau se rompt et le contenu cellulaire tombe dans la lumière canaliculaire. Celle-ci est habituellement encombrée de spermatozoïdes et de grains sécrétoires. Les grains se différencient dans les cellules non ciliées, mais on peut les rencontrer en petite quantité dans les cellules ciliées ou tout au moins dans celles qui sont encore munies d'une membrane en forme de plateau. A. Henry admet que ces aspects différents caractérisent les diverses étapes d'un processus unique qui porte sur toutes les cellules. Les cellules épididymaires sont typiquement ciliées, comme le montrent les organes jeunes qui n'ont pas encore servi au transport du liquide spermatique. Les granulations sécrétoires se différencient dans les cellules ciliées; puis la garniture ciliée disparaît au cours ou à la fin du processus sécrétoire, et se trouve entraînée dans la lumière du tube au moment de l'excrétion cellulaire. La cellule ainsi décapitée doit réparer sa brèche : elle prend alors l'aspect d'un élément protoplasmique, limité du côté de la lumière par une membrane sous laquelle on voit un diplosome. Elle se recouvre

ensuite peu à peu d'une garniture ciliée. « Une cellule épithéliale épididymaire est d'abord ciliée, puis elle perd ses cils au moment de l'excrétion ; elle se transforme ensuite en une cellule cylindrique ordinaire non ciliée, passe par une phase de repos et réédifie enfin une garniture vibratile » (A. Henry) (fig. 543).

Quelle est la signification de ces processus glandulaires ? Les recherches de Van der Stricht et de Henry sur les animaux à activité spermatogénétique périodique ont conduit ces auteurs à admettre qu'il existe une relation entre ces phénomènes sécrétoires et le passage du liquide séminal dans les tubes épididymaires. Henry a constaté chez les Reptiles et certains

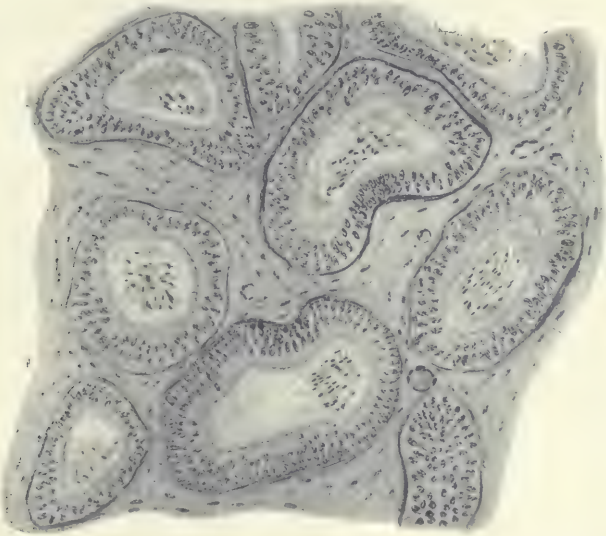

Fig. 544. — *Coupe du canal épididymaire au niveau du corps de l'épididyme* (Homme).

Ce canal très pelotonné est sectionné en de nombreux points de son trajet. On distingue une couche de fibres musculaires lisses autour de la membrane propre. L'épithélium est disposé suivant deux rangées de cellules. La lumière du canal renferme des spermatozoïdes. × 125.

Oiseaux que les cellules cylindriques de l'épididyme ne subissent pas les transformations sus-indiquées d'une manière constante et dans toute l'étendue de l'organe, mais que ces transformations se font en masse et simultanément. Ainsi les cellules épididymaires sont toutes au repos pendant la fin de l'été, l'automne et l'hiver ; elles sont au stade de présécrétion au début du printemps ; au stade de sécrétion à la fin du printemps et au début de l'été ; au stade d'excrétion en été. Or l'excrétion du produit glandulaire coïncide exactement avec l'émission du liquide spermatique. Les spermies parviennent dans les canaux épididymaires à l'époque où les sphérules sécrétoires sont expulsées hors des cellules ; les unes et les autres sont intimement mélangées dans la lumière canaliculaire. On a donc le droit de conclure que ces deux phénomènes, sécrétion épididymaire et émission du liquide séminal, sont en corrélation l'un avec l'autre et que cette sécrétion sert probablement à la nutrition des spermatozoïdes. On com-

prend aussi que, chez les Mammifères dont l'activité spermatogénétique est constante, les phénomènes sécrétoires épididymaires doivent se réaliser d'une manière continue.

2° Le *canal épididymaire*, soit au niveau de la tête, soit au niveau du corps et de la queue de l'épididyme, possède une forme arrondie ou ovalaire sur coupe transversale. Il est composé par un épithélium cylindrique, par une membrane propre et par une couche assez épaisse de fibres lisses circulaires (fig. 544). L'épithélium est formé par une couche régulière de cellules, qui mesurent environ 40 à 50 μ de hauteur et qui sont munies, pour la plupart, d'une garniture ciliée. Les cils de cette garniture sont très longs et peuvent atteindre 20 à 30 μ. Ce ne sont pas des cils véritables pour beaucoup d'auteurs, car ils sont dépourvus de corpuscules basaux (Gurwitch, Jeleniewski, Fuchs). Tous ces éléments renferment un diplosome vers lequel peuvent converger les racines du faisceau de poils extracellulaires (Gurwitch) (fig. 545). Ils renferment en outre une différenciation particulière : ce sont des réseaux de filaments fins ou de canalicules anastomosés, situés entre le noyau et le pôle libre des cellules (Holmgren, Fuchs) ; ils sont considérés par Holmgren comme un réseau trophospongial en rapport avec les phénomènes nutritifs dont ces cellules sont le siège. Une deuxième rangée de cellules se trouve à la base des éléments cylindriques. Elles ont une extrémité périphérique effilée qui s'engage entre les faces latérales des cellules adjacentes. Elles sont considérées généralement comme des éléments de remplacement (Kölliker, Henle), bien que certains auteurs aient décrit de nombreuses mitoses dans les cellules cylindriques et jamais dans les cellules basales (Hermann, Hammar, Henry). Holmgren en fait des éléments nutritifs, des « trophocytes », qui envoient dans le cytoplasme des cellules cylindriques des prolongements anastomosés, dont l'ensemble est le réseau trophospongial dont il a été question ci-dessus.

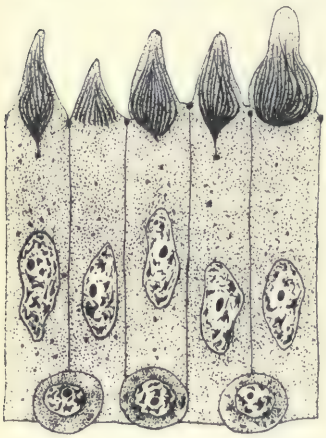

Fig. 545. — *Canal de l'épididyme de l'Homme.*

Cellules cylindriques avec leur appareil cilié. Cellules basales. × 1.500 env. D'après Georwitsch.

III. — Canal déférent.

Le canal déférent possède une structure analogue à celle du canal épididymaire. Il s'en distingue cependant par des modifications importantes de son épithélium et de sa tunique musculaire. L'épithélium perd en grande partie ses propriétés glandulaires. La musculeuse s'épaissit considérablement et se dispose sur plusieurs couches. Deux assises longitudinales, l'une interne et l'autre externe, s'ajoutent à la couche fondamentale cir-

culaire que nous avons trouvée le long des cônes efférents et du canal de l'épididyme. Cette musculeuse épaisse donne au canal déférent son diamètre assez considérable, qui atteint ses plus grandes dimensions dans la région libre ou funiculaire de ce conduit (3 mm. à 3 mm. 5). On voit donc, d'après ce qui précède, que le canal déférent comprend une muqueuse et une gaine musculaire, qui est doublée extérieurement par une enveloppe conjonctive.

a) La *muqueuse* est formée par un épithélium et un chorion.

L'épithélium possède deux couches de cellules cylindriques, une couche profonde et une couche superficielle. La première est constituée d'éléments minces ou cubiques (Steiner), situés entre les pieds des cellules superficielles, munis de noyaux allongés et très colorés par les réactifs; on les considère comme des cellules de remplacement. La seconde est représentée par des cellules cylindriques très hautes, très étroites, avec un grand noyau très allongé qui occupe presque toute l'étendue du cytoplasma (fig. 546). Elles mesurent environ 30 à 75 μ de hauteur. Elles sont revêtues par une garniture de cils vibratiles très élevés. La région centrale du cytoplasma de ces éléments renferme un certain nombre de granulations pigmentaires et aussi, dans certains cas, des granulations graisseuses. De plus, Myers-Ward a signalé dans certaines cellules l'existence de phénomènes sécrétoires analogues à ceux qui se passent dans les cellules épididymaires.

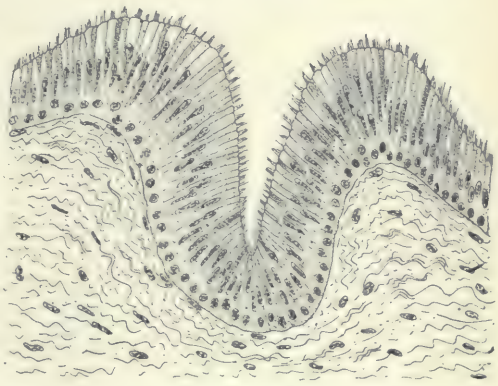

Fig. 546. — *Canal déférent* (Homme). *Muqueuse vue à un fort grossissement.*

L'épithélium est constitué par deux couches: une couche profonde d'éléments basaux et une couche superficielle d'éléments cylindriques ciliés. × 600.

Le chorion se soulève en replis inégaux et accentués qui plongent dans la lumière du canal et qui lui donnent un aspect festonné sur coupe transversale. C'est un tissu conjonctif à fibres très fines, dont la zone externe renferme un grand nombre de fibres élastiques qui forment un feutrage très dense (Kölliker). La surface du chorion est limitée par une membrane basale, hyaline et très mince, qui la sépare de l'épithélium.

b) La *couche musculaire* se compose de faisceaux de fibres lisses disposées sur trois assises: une assise interne longitudinale, très mince; une moyenne circulaire, très épaisse; une externe longitudinale, d'épaisseur à peu près égale à la précédente. Les fibres musculaires lisses du canal déférent sont remarquables par leurs grandes dimensions. Elles mesurent 250 μ de longueur sur 10 à 14 μ de largeur chez l'Homme. Elles atteignent des dimensions encore plus considérables chez certains animaux, comme le Cheval par exemple. Les faisceaux de fibres musculaires lisses du canal déférent sont isolés par des tractus conjonctifs qui renferment un grand nombre de fibres élastiques à direction longitudinale.

c) L'*adventice* est formée de volumineuses fibres conjonctives et de fibres élastiques rassemblées en faisceaux à direction longitudinale. Les fibres musculaires du crémaster interne se prolongent dans cette couche comme dans tout le tissu cellulaire du cordon spermatique, mais seulement au niveau de sa région inférieure.

Les extrémités distales des canaux déférents se renflent et se pelotonnent pour former les *ampoules*. Celles-ci diffèrent des canaux déférents au point de vue de leur structure et sont, au contraire, tout à fait semblables aux vésicules séminales que nous étudierons ultérieurement.

IV. — Canaux éjaculateurs.

Les canaux éjaculateurs font suite aux ampoules des canaux déférents, au niveau du point où ceux-ci reçoivent l'embouchure des vésicules séminales. Ils ont, sur coupe transversale, un aspect festonné dû à ce que la muqueuse est creusée de diverticules limités par des replis anfractueux (Félix) (fig. 547). L'épithélium est en partie cylindrique simple, en partie cylindrique stratifié. Le premier est formé de cellules hautes, avec un noyau basal, volumineux et arrondi. L'épithélium stratifié comprend une ou plusieurs couches de cellules polyédriques externes et une couche interne de cellules cylindriques basses et étroites. Tous ces éléments renferment des granulations pigmentaires qui donnent à la muqueuse un aspect légèrement jaunâtre. — L'épithélium cylindrique simple et l'épithélium cylindrique stratifié sont localisés en des points particuliers. Le premier recouvre le plus souvent les replis secondaires et tertiaires; le second tapisse les replis primaires et les sommets compris entre les invaginations de la muqueuse. Les canaux éjaculateurs envoient en arrière, dans le tissu prostatique, de larges évaginations dont la structure rappellerait celle des vésicules séminales ou des glandes prostatiques (Félix) ; mais ce fait mérite confirmation (v. Ebner, Eberth). L'épithélium des canaux éjaculateurs est sécrétoire et le produit de sécrétion est une masse homogène, dense et faiblement colorable.



Fig. 547. — *Canaux éjaculateurs, coupe transversale* (Homme).
Dans le chorion et la musculeuse qui entourent ces canaux on remarque un grand nombre d'espaces caverneux. En dehors de cette enveloppe musculo-conjonctive se trouve le tissu prostatique avec les culs-de-sac glandulaires. × 20.

La musculeuse existe seulement au niveau de la région supérieure des canaux éjaculateurs. La couche longitudinale se dispose en une assise qui se prolonge seulement sur les côtés interne et externe de chaque conduit. La couche circulaire comprend des faisceaux transversaux, obliques et longitudinaux, variables dans leur disposition suivant les endroits. Le chorion et la musculeuse renferment de nombreux vaisseaux veineux, qui s'anastomosent en une sorte de tissu caverneux en continuité avec la tunique spongieuse de l'urètre.

Article 3. — CONDUITS EXCRÉTEURS DE LA GLANDE GERMINATIVE FEMELLE

Nous savons que ces conduits se développent aux dépens des canaux de Müller et qu'ils comprennent les oviductes ou trompes utérines, l'utérus et le vagin; nous étudierons successivement l'histogénèse et la structure de ces différents organes.

I. — Trompes utérines ou oviductes.

Les trompes utérines (tubæ uterinæ, tubæ Fallopianæ), au moment où elles se développent aux dépens des canaux de Müller, sont représentées par deux

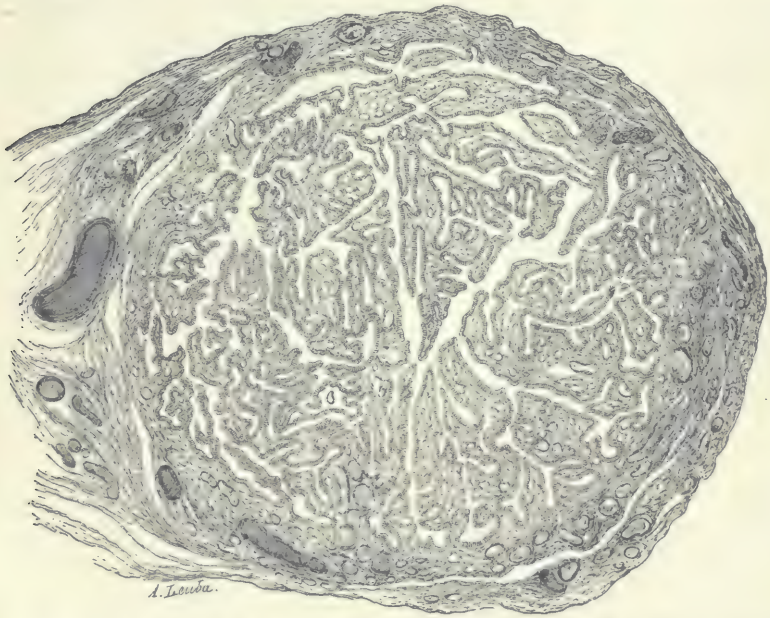

Fig. 548. — *Coupe transversale de trompe utérine passant au voisinage de l'orifice abdominal.*
La muqueuse se soulève en replis très nombreux et très ramifiés. La tunique musculaire est mince et abondamment vascularisée. D'après Orthmann.

conduits épithéliaux plongés dans le tissu mésenchymateux sous-péritonéal. L'épithélium de ces conduits est cylindrique non cilié. Vers le cinquième mois

(Nagel), les éléments mésenchymateux commencent à se transformer en cellules musculaires lisses qui se disposent autour du conduit épithélial en une couche circulaire, couche fondamentale et primordiale, que nous retrouvons sur toute l'étendue du conduit müllérien. Une assise mésenchymateuse persiste entre l'épithélium cylindrique et la couche musculaire; c'est l'ébauche du chorion de la muqueuse tubaire. Une deuxième couche musculaire, à direction longitudinale, se différencie ensuite en dehors de la précédente. Ces différenciations se font progressivement de haut en bas.

L'épithélium, primitivement cylindrique simple, se garnit ensuite de cils vibratiles. Les auteurs ne sont pas d'accord sur le moment de leur d'apparition; ils apparaissent au cinquième mois de la vie intra-utérine d'après Nagel, au septième mois d'après Wolff, pendant la grossesse d'a-

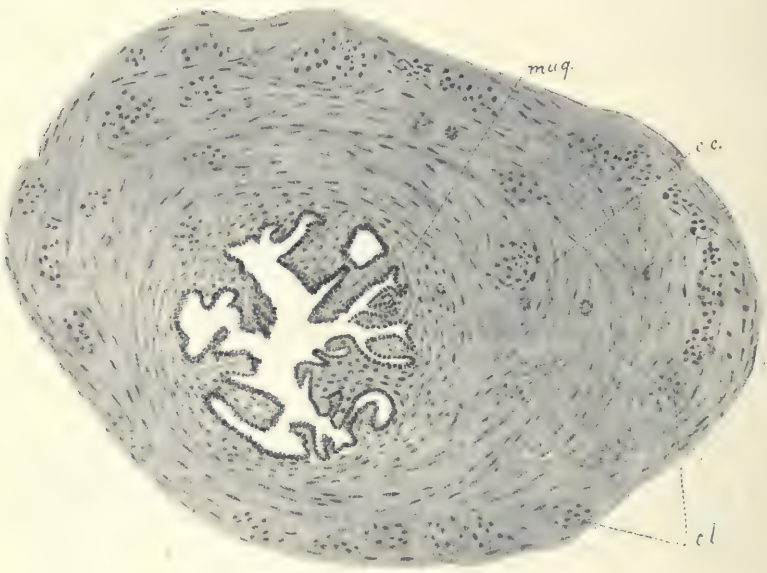

Fig. 549. — *Coupe transversale de trompe utérine passant au niveau de l'isthme* (Femme).
muq, muqueuse. — *c.c*, couche musculaire circulaire. — *c.l*, couche musculaire longitudinale. × 30.

près Becker, Popoff. D'après nos préparations, les cellules cylindriques ne possèdent pas encore leur garniture vibratile chez le nouveau-né. La muqueuse tubaire se soulève très tôt en replis longitudinaux très accentués, grâce à la prolifération du chorion; ces replis commencent à apparaître vers le troisième mois de la vie intra-utérine. Ils sont plus développés vers le pavillon de la trompe que vers son extrémité utérine.

Chez l'adulte, l'oviducte comprend les différentes assises dont nous venons de suivre la genèse et qui sont, en allant de dedans en dehors : 1° une muqueuse; 2° une musculeuse; 3° une couche conjonctive périphérique recouverte par l'endothélium péritonéal.

1° Tunique muqueuse. — La tunique muqueuse, examinée sur une coupe vue à un faible grossissement, montre une série de replis allongés, qui plongent dans la lumière tubaire et se divisent en ramifications secondaires, hérissées à leur tour de ramifications tertiaires. Tous ces replis comblent presque totalement la lumière des trompes ; ils sont relativement bas au niveau de la région de l'isthme, s'élèvent progressivement dans le corps de la trompe et présentent leur développement maximum dans la région de l'ampoule (fig. 548 et 549).

a) L'*épithélium* qui tapisse cette muqueuse est une couche de cellules cylindriques, hautes de 15 à 20 μ et garnies de cils vibratiles dont le mouvement est dirigé vers l'orifice utérin de la trompe (Nagel). Ce courant ciliaire jouerait un rôle important dans la propulsion des œufs fécondés vers la cavité utérine (Hofmeier, Heil, Lode). Outre ces cellules ciliées, il existe également des éléments non ciliés, des cellules globuleuses et claires (fig. 550), enfin des cellules sombres et très colorées par les réactifs basiques et remplies de granulations sécrétoires.

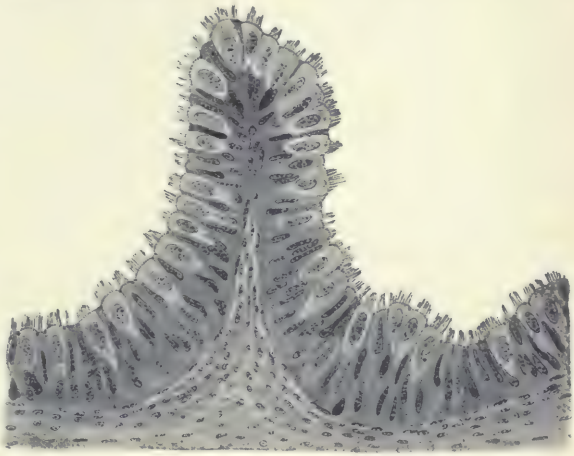

Fig. 550. — *Trompe utérine de Femme, région de l'isthme.* Portion de la muqueuse vue à un fort grossissement et montrant les cellules cylindriques ciliées, les unes sombres et étroites, les autres globuleuses et claires. × 400.

Les recherches récentes de Moreaux ont montré que ces deux formes cellulaires, cellules ciliées et cellules en sécrétion, sont génétiquement dépendantes l'une de l'autre. Il a observé en effet que les granulations sécrétoires apparaissent dans la zone apicale des éléments ciliés, augmentent de volume et de nombre et remplissent la majeure partie du territoire cellullaire (Lapin). Ces granulations sont constituées par une substance qui présente les réactions du mucigène. Quand la cellule est bourrée de son produit de sécrétion, les cils et les corpuscules basaux qui les supportent tombent dans la lumière et un diplosome apparaît dans la partie profonde de la cellule, au voisinage du noyau. Le produit muqueux est ensuite déversé dans l'oviducte; la cellule vidée se trouve comprimée par les éléments voisins et fait, au-dessus des autres cellules cylindriques, une hernie accentuée à la périphérie de laquelle se trouve le diplosome ; le cytoplasme reprend ensuite les caractères qu'il possède dans les éléments au repos et le diplosome, par divisions successives, reconstitue une nouvelle bordure de corpuscules basaux sur lesquels poussent des cils vibratiles. L'élément épithélial est alors revenu au stade de ciliation (fig. 551). Ces phénomènes sécrétoires s'observent sur un très petit nombre de cellules tubaires pendant la phase de repos sexuel, mais par

contre se manifestent avec une intensité particulière pendant la période du rut; l'excrétion exocellulaire se produit pendant le passage des œufs dans l'oviducte. Le produit de sécrétion est utilisé, du moins chez le Lapin, à entourer l'œuf d'une épaisse couche muqueuse. De semblables processus sécrétoires avaient déjà été observés chez les Rongeurs par Nicolas, Bouin et Limon. Chez la Femme, il existe, parmi les cellules ciliées, des cellules non ciliées et granuleuses auxquelles certains auteurs attribuent la valeur de glandes unicellulaires (Frommel, Chrobak, Rosthorn); elles se rencontrent surtout au niveau des segments ampullaires et isthmique (Voinot).

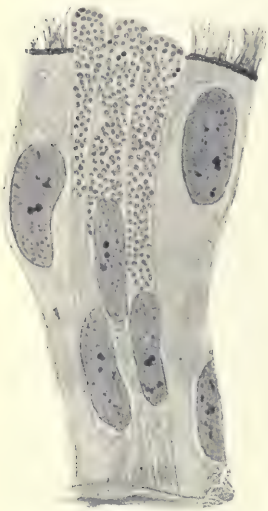

Fig. 551. — *Cellules tubaires de Lapine.*

On voit trois cellules qui sont remplies de grains de sécrétion et qui présentent chacune un diplosome au niveau de leur extrémité apicale; deux cellules ciliées, dont les cils sont supportés par une double rangée de corpuscules basaux. D'après Moreaux.

b) Au-dessous de l'épithélium se trouve un *chorion* assez épais et dense, qui forme par ses multiples replis le stroma des digitations que la muqueuse envoie dans la lumière tubaire. Beaucoup d'auteurs distinguent deux couches dans ce chorion. Tout d'abord une couche superficielle, mince, composée de petites cellules aplaties, et sur laquelle les cellules épithéliales s'implantent directement. C'est le chorion proprement dit ou tunique propre. Cette couche est limitée par des cellules musculaires lisses, dont la direction générale est longitudinale et qui sont d'autant plus nombreuses qu'on se rapproche davantage de l'utérus (Henle, Waldeyer). Certains auteurs assimilent ces fibres longitudinales à une muscularis mucosæ (Grunwald, Frey, Böhm et Davidoff), et d'autres en font une couche longitudinale interne appartenant à l'enveloppe musculaire générale du conduit (Pick, Ballantyne et Williams). Une couche conjonctive épaisse est sous-jacente à ces fibres musculaires longitudinales; elle est formée de fibres conjonctives enlacées qui enveloppent de nombreux vaisseaux sanguins, des lymphatiques et des ramifications nerveuses. C'est la tunique sous-muqueuse.

2° Tunique musculeuse. — La tunique musculeuse, très épaisse, comprend deux couches de fibres musculaires lisses, une couche interne circulaire et une couche externe longitudinale. La couche interne, la plus développée, s'étend depuis l'utérus jusqu'à la naissance du pavillon, où elle s'arrête en formant à ce niveau une sorte de petit anneau sphinctérien (Tourneux). Elle est souvent pénétrée par des faisceaux musculaires venus du plan longitudinal superficiel, qui s'insinuent plus ou moins obliquement parmi les fibres circulaires. Ces fibres longitudinales se continuent avec les fibres superficielles du fond de l'utérus, surtout sur les faces externes de cet organe (Luschka). La musculeuse de la trompe renferme de nombreux éléments lymphoïdes qui peuvent être isolés ou amassés en îlots (Cappellani).

3° Adventice et séreuse. — Une couche de tissu cellulaire lâche entoure la musculeuse tubaire et se trouve recouverte par la séreuse péritonéale. Elle renferme quelques fibres musculaires lisses longitudinales (Henle), les gros vaisseaux sanguins, les troncs nerveux, et un grand nombre de fibres élastiques. Celles-ci forment un réseau compact immédiatement sous la séreuse péritonéale ; elles ne se continuent pas dans la musculeuse, mais se retrouvent en si grand nombre dans la sous-muqueuse qu'elles s'agencent en une sorte de limitante dans la zone juxta-musculaire (Cappellani).

4° Vaisseaux et nerfs. — Les artères de la trompe se ramifient tout d'abord dans la couche sous-péritonéale ; elles donnent des branches qui pénètrent dans la musculeuse et se capillarisent abondamment dans le chorion, surtout dans les plis tubaires. Les veines forment un premier réseau muqueux, puis un réseau dans la couche musculaire et un réseau superficiel sous-péritonéal. Celui-ci est très développé et les veines anastomosées limitent des mailles très étroites. Les vaisseaux lymphatiques prennent naissance par des dilatations en forme de fentes dans le chorion de la muqueuse ; ces voies lymphatiques se réunissent avec celles de la musculeuse, confluent les unes avec les autres dans la couche conjonctive périphérique et finissent par constituer deux ou trois troncs qui courent le long du bord supérieur du ligament large et se jettent dans les ganglions lombaires (Cappellani).

Les *nerfs* de la trompe suivent tout d'abord le trajet des vaisseaux ; ils proviennent du plexus ovarique et du plexus utérin. Ils sont composés par des fibres qui entourent la trompe annulairement en formant un premier plexus, le « plexus fondamental » (Jacques). Des filets radiés s'en détachent, pénètrent dans la musculeuse et s'entre-croisent en un deuxième plexus, le « plexus intra-musculaire » ; celui-ci donne à son tour naissance à des fibrilles variqueuses et fines qui se ramifient dans le chorion et qui se terminent immédiatement au-dessous des cellules cylindriques (Jacques) ou entre ces cellules (Gawronsky), Certains auteurs (Schafer, Gawronsky), ont signalé dans la paroi des trompes l'existence de cellules ganglionnaires multipolaires dont Jacques n'a pu vérifier l'existence.

II. — Utérus.

1° Développement. — L'utérus ou matrice se développe aux dépens de la région supérieure du sinus génital. L'épithélium de ce canal donnera naissance à l'épithélium utérin et aux glandes ; le tissu mésenchymateux ambiant fournit le reste des parois de la matrice. Comme nous allons le voir, l'évolution de l'utérus est analogue à celle des trompes.

La fusion des deux canaux de Müller, dans le cordon génital, est complètement terminée à la fin du troisième mois. Le canal unique qui en résulte, ou sinus génital, est tapissé par un épithélium cylindrique très élevé. Son extrémité inférieure, cependant, ne présente pas la même structure : elle est édifiée par de grosses cellules polyédriques qui obstruent la lumière du conduit et qui forment une sorte de bouchon conique, dont la

pointe s'enfonce dans le canal urogénital; c'est le « cône de Müller », ébauche du futur vagin (fig. 552); l'ébauche de l'utérus est représentée par la région du sinus génital tapissée par les cellules cylindriques. La transition entre les deux épithéliums est brusque; elle se produit sur une étendue de quelques μ. Au fur et à mesure que l'embryon avance en âge, la partie inférieure augmente en étendue, et la partie supérieure s'incurve d'arrière en avant (Nagel). Une distinction assez nette se manifeste en même temps sur l'épithélium utérin, dans les régions du futur corps et du futur col de l'utérus. L'épithélium demeure cylindrique sur le corps; il est polystratifié sur le col et montre un aspect d'abord ondulé, puis denticulé. Cet aspect est dû aux invaginations de l'épithélium dans le tissu sous-jacent, invaginations qui donneront naissance aux glandes cervicales. Celles-ci apparaissent relativement tôt, pendant la deuxième moitié de la vie intra-utérine; celles du corps, au contraire, se différencient beaucoup plus tard, vers la fin de la vie fœtale d'après Möricke, ou même après la naissance, d'après Tourneux, de Sinéty, Kundrat et Engelmann, Wyder. — La séparation entre l'utérus et le vagin et l'apparition du museau de tanche se réalisent chez des embryons dont le tronc mesure de 10 à 14 centimètres de longueur. Les cellules pavimenteuses du futur vagin se multiplient dans la région supérieure de l'ébauche vaginale et tout d'abord en arrière. Elles forment ainsi un bourgeon en forme de croissant qui délimite la lèvre postérieure du col; puis, un semblable bourgeon se différencie en avant par un processus identique; il délimite la lèvre antérieure du col (Dohrn, v. Baer, v. Kölliker, v. Mihalkovics, Tourneux et Legay).

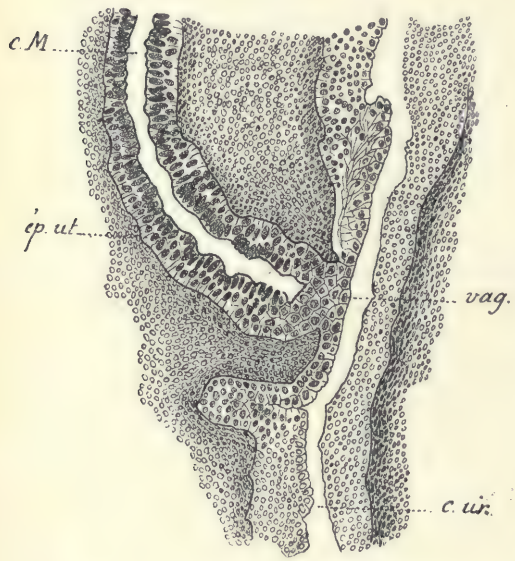

Fig. 552. — *Embryon humain de 4 centimètres de longueur de tronc.*

Coupe sagittale passant par le tiers inférieur du canal de Müller. — *C.M*, canal de Müller. — *ép.ut*, épithélium cylindrique au niveau de l'ébauche utérine. — *vag*, ébauche du vagin. — *c.ur*, canal urogénital. D'après Nagel.

Le tissu non épithélial de l'utérus se développe aux dépens du mésenchyme ambiant. La couche mésenchymateuse juxta-épithéliale formera le chorion de la muqueuse utérine; une couche plus externe donnera naissance aux enveloppes musculaires. La musculature de l'utérus est primitivement circulaire, d'après Werth et Grusdew, qui en ont suivi le développement chez l'Homme jusqu'à la maturité sexuelle. Cette couche circulaire est un « archimyometrium ». Un « paramyometrium », formé par une assise de fibres longitudinales, s'ajoute bientôt à la précédente. Cette enveloppe

musculaire secondaire de l'utérus apparaît dans le tissu conjonctif interposé entre la couche circulaire et la surface péritonéale. Le type structural de l'utérus humain est donc comparable, à ce moment de l'ontogénèse, à celui des Mammifères à utérus bicorne, comme Sobotta l'a démontré (fig. 553). L'assise moyenne, comprise entre les deux précédentes, ou « couche vasculaire », devient musculaire chez la Femme et complique cette disposition primitivement simple. Les faisceaux de fibres lisses se développent autour des vaisseaux sanguins dont ils suivent en général la disposi-

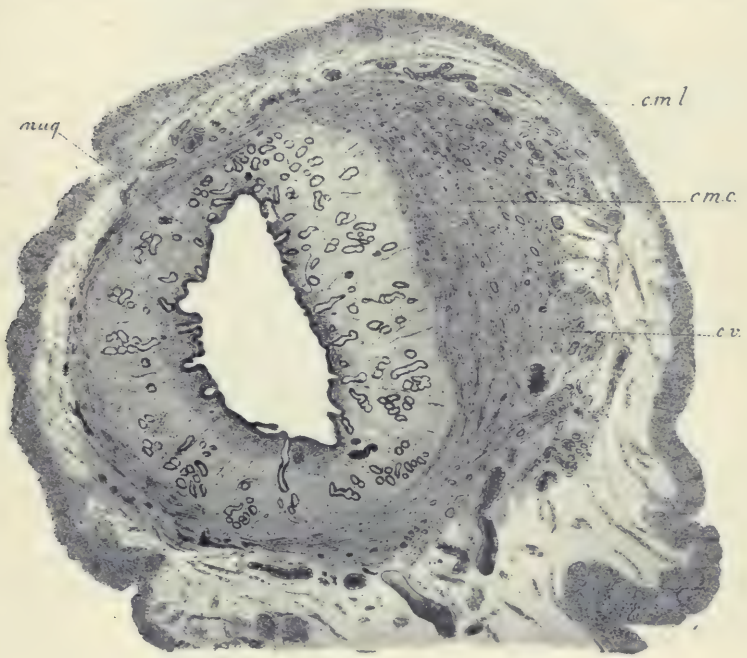

Fig. 553. — *Coupe transversale de corne utérine de Cobaye.*

muq, muqueuse. — *cmc*, couche musculaire circulaire. — *cml*, couche musculaire longitudinale. — *cv*, couche vasculaire. × 20.

tion ramifiée. Ce « myométrium proprement dit » forme à lui seul presque toute l'épaisseur de la paroi utérine.

2° Structure de l'utérus. — L'examen à un faible grossissement d'une coupe d'utérus montre que cet organe est constitué en dedans par une muqueuse épaisse et en dehors par une musculeuse très puissante. Celle-ci est revêtue par la séreuse péritonéale (fig. 554).

A. **Muqueuse.** — La muqueuse utérine est composée d'un épithélium cylindrique qui envoie dans la profondeur des diverticules étroits, et d'un chorion formé de cellules conjonctives très serrées les unes contre les autres.

a) *Épithélium.* — L'épithélium présente des caractères différents au niveau du corps et au niveau du col de l'utérus.

L'épithélium du corps est cylindrique, unistratifié, implanté sur une basale très mince; d'après Beiling, les cellules sont appliquées directement sur le chorion sous-jacent. Les cellules épithéliales ont une hauteur assez considérable (25 à 30 μ), qui varie d'ailleurs avec l'état de l'utérus;

Fig. 554. — *Coupe du corps de l'utérus. Jeune fille pubère.*

L. lumière de l'utérus. — *m*, muqueuse avec ses invaginations glanduliformes. — *cmc*, couche musculaire interne circulaire. — *cmp*, couche musculaire moyenne plexiforme; entre les faisceaux musculaires lisses on aperçoit des lacunes irrégulières qui sont la coupe des vaisseaux sanguins (*lv*) ; *cml*, couche musculaire externe longitudinale réduite par places à de rares faisceaux sectionnés transversalement. × 15.

elles ne sont pas ciliées chez le fœtus et l'enfant (de Sinéty, Möricke, Wyder, Trèche contre Kundrat et Engelmann, Hennig); elles ne le sont pas non plus après la ménopause. Elles sont, au contraire, munies de cils et présentent leurs dimensions maxima pendant la durée de la vie génitale (1). Beiling

(1) Leydig, Frey, Lott, Wyder, Ellenberger, Möricke, Kölliker, Storch, Hofmeier, Kundrat et Engelmann, Friedländer, Martin, Holzbach, etc.

admet, d'après ses récentes recherches sur la structure de l'utérus chez un grand nombre de Mammifères, que l'épithélium superficiel ne possède pas de cils dans les conditions normales. Ceux-ci apparaissent seulement pendant la période du rut et dégénèrent pendant la période de repos. Il a en outre observé deux corpuscules ou centrioles dans la région superficielle de ces éléments, sous la membrane cellulaire. Ceux-ci n'existent pas dans les cellules des glandes utérines, sauf au niveau de leur embouchure. Des cellules intercalaires, étroites, très colorables, non ciliées, se rencontrent de place en place parmi les précédentes. Elles représentent une forme d'involution des cellules cylindriques normales (Barfurth). Le mouvement des cils vibratiles est dirigé du fond de l'utérus vers l'ouverture du col (Cornil et Ranvier, Tourneux et Herrmann, Hofmeier). Mandl a confirmé récemment cette observation d'après ses études sur la muqueuse de l'utérus humain examinée à frais. Le mouvement des cils vibratiles persiste un temps variable après l'extirpation de l'utérus conservé dans des conditions convenables. Il dure quelques minutes chez le Lapin, 5 à 6 jours chez le Veau; 7 jours chez la Brebis, 10 jours chez la Vache, 11 jours chez le Porc, 17 jours chez le Cheval (Goroshankin). L'épithélium cylindrique, chez les femmes âgées, peut être remplacé de place en place par un épithélium pavimenteux stratifié, dont les cellules superficielles subissent une transformation cornée (Björkenheim).

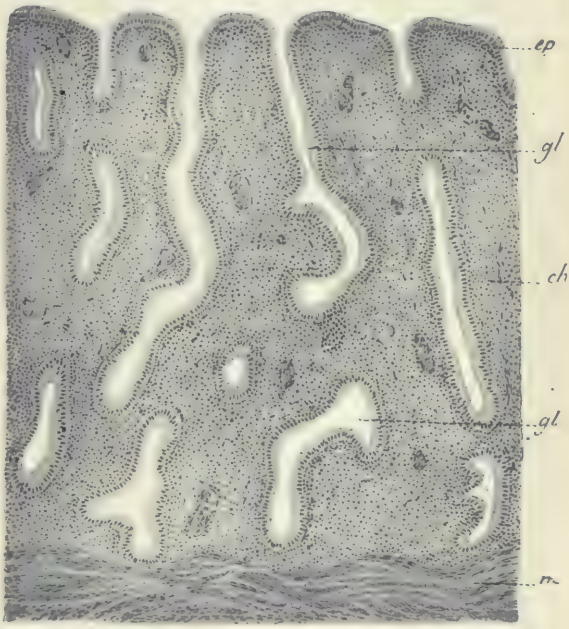

Fig. 555. — *Muqueuse du corps de l'utérus vu à un fort grossissement* (Femme).
ép, épithélium cylindrique. — *gl*, invaginations glanduliformes. — *ch*, chorion. — *m*, musculeuse. × 250.

L'épithélium du col est cylindrique comme celui du corps. Il est seulement plus élevé (40 μ) et les cils sont plus longs; il renferme un certain nombre de cellules caliciformes à mucus disséminées entre les premières (Winter, Valentin). Les cellules cylindriques du col ont un protoplasma clair, peu colorable, avec un noyau allongé et relégué dans le segment basal de la cellule; elles se distinguent, par ces caractères, des cellules du corps qui sont plus basses, plus colorables, avec un noyau central. L'épithélium du col se continue au niveau de l'orifice vaginal de l'utérus avec l'épithélium pavimenteux stratifié du museau de tanche. Chez la vierge et chez la femme nullipare, cette zone de transition des deux épithé-

liums est indiquée par une ligne circulaire et sinueuse qui siège au niveau de l'orifice externe du col (hymen utérin de Kunecke). Cette ligne remonte plus haut à l'intérieur du col chez la femme ayant eu plusieurs grossesses, et elle remonte d'autant plus haut que le nombre des grossesses a été plus grand (3, 4 millimètres ou plus, Friedländer, Lindgren, Luge).

b) *Glandes.* — La couche épithéliale envoie dans le chorion sous-jacent des invaginations glanduliformes qui offrent des caractères différents au niveau du corps et au niveau du col.

Fig. 556. — *Coupe de l'utérus au niveau du col. Jeune fille pubère.*

Le cavité utérine envoie dans le chorion sous-jacent des diverticules anfractueux qui représentent les glandes cervicales. La musculeuse est essentiellement composée par des faisceaux circulaires. × 15.

α) Les invaginations glanduliformes, au niveau du corps de l'utérus, sont des dépressions tubuleuses, sinueuses, cylindriques ou aplaties, évasées en entonnoir à leur embouchure, renflées le plus souvent à leur extrémité profonde (fig. 555). Elles sont presque toujours simples, mais quelquefois bifurquées. Elles s'enfoncent dans le chorion en direction oblique et parviennent jusqu'au muscle, qu'elles peuvent pénétrer sur une faible étendue. Leur longueur atteint 1 à 2 millimètres environ et le diamètre de leur lumière mesure en général de 70 à 120 μ. Ces dépressions ont été improprement assimilées à des glandes, dont elles n'ont cependant pas la structure. Elles sont revêtues par un épithélium cylindrique semblable à celui qui tapisse la cavité du corps (Nylander). Elles sont limitées par une basale qui prolonge la basale de l'épithélium superficiel (Möricke, Ellenberger, etc.) et qui, d'après Holzbach, serait formée par l'enchevêtrement des extrémités profondes des cellules épithéliales. Les glandes sont très nombreuses chez la Femme pubère et leurs orifices sont situés à 0 mm. 1 à 0 mm. 2 les uns des autres. Elles sont, au contraire, peu nombreuses et peu développées chez le fœtus âgé, chez le nouveau-né, chez l'enfant jusqu'à l'âge de 5 ans et même de 10 ans (Wyder, v. Mandach, Holzbach). Nous verrons plus loin qu'elles ont pour rôle de régénérer l'épithélium utérin après la chute de la caduque.

β) Au niveau du col, l'épithélium utérin s'invagine profondément dans le chorion sous-jacent et figure des dépressions larges, irrégulières, anfractueuses, que l'on désigne sous le nom de *glandes du col* (glandulæ cervicales) (fig. 556). Ces glandes sont plus volumineuses, mais moins nombreuses qu'au niveau du corps; elles peuvent mesurer 0 mm. 5 à 1 millimètre de longueur sur 40 à 80 μ de largeur (Wagner). Chacune d'elles est constituée par plusieurs culs-de-sac ramifiés qui s'abouchent dans un canal excréteur commun; elles ne pénètrent pas jusqu'au niveau de la couche musculaire, comme les glandes du corps. Elles sont revêtues par des cellules caliciformes très élevées (Friedländer, Renaut, de Sinéty), et aussi par des cellules cylindriques ciliées. Elles sécrètent un mucus abondant; celui-ci s'accumule dans la cavité cervicale et peut former un bouchon muqueux qui fait saillie à la surface du museau de tanche. Dans certains cas, elles subissent une transformation kystique et ces kystes ont été considérés autrefois comme des œufs avortés (œufs de Naboth). Les glandes cervicales sont bien développées chez le fœtus âgé et le nouveau-né, au contraire des glandes utérines proprement dites (Wyder, v. Mandach, Meyer). On trouve parfois dans la région supérieure du col des glandes qui rappellent celles du corps au point de vue de leur structure (Cornil Hofmeier).

c) *Chorion.* — Le chorion de la muqueuse est d'une épaisseur considérable. Il est formé, au niveau du corps, par des cellules serrées, arrondies, fusiformes ou polygonales, dont les dimensions atteignent 9 à 12 μ, et dont le protoplasme renferme des granulations plus nombreuses que celui des cellules conjonctives ordinaires. C'est un tissu connectif qui a conservé sa structure embryonnaire; il renferme des cellules allongées et munies de prolongements ramifiées, qui s'anastomosent en un réseau à mailles très étroites (Léopold). Celles-ci sont remplies par des cellules arrondies, surtout abondantes dans le voisinage des vaisseaux sanguins et des glandes, et qui sont des lymphocytes d'après Löfquist; aussi le chorion utérin doit-il être considéré comme un véritable tissu réticulé. Des fibres conjonctives très fines et rares s'insinuent entre ces éléments, mais on n'y trouve pas de fibres élastiques. La couche profonde du chorion est composée de cellules fusiformes, plus aplaties que les cellules superficielles, et de fibres conjonctives assez volumineuses. La muqueuse utérine adhère étroitement à la couche musculaire grâce à la pénétration dans sa zone profonde de fibres connectives et de faisceaux de fibres lisses; de plus, celle-ci se trouve pénétrée souvent par le fond des invaginations glandulaires qui s'y enfoncent plus ou moins profondément. Ces faits expliquent que le curettage ne peut enlever complètement la muqueuse; une certaine partie du chorion et le fond de certains culs-de-sac glanduliformes persistent entre les faisceaux musculaires et suffisent pour assurer la régénération du chorion et de l'épithélium (Duvellius, Werth).

Le chorion de la muqueuse, au niveau du col, possède la même structure qu'au niveau du corps; mais les éléments cellulaires y sont moins nombreux et les fibres conjonctives y sont plus serrées et plus volumineuses. Les cellules conjonctives de la muqueuse du col peuvent prendre part à la réaction déciduale, comme celles du corps, mais d'une façon beaucoup

moins intense (Hofmeier, Aschoff, Blumberg). Il renferme aussi des globules blancs, qui sont nombreux surtout autour des glandes cervicales (Florenzo d'Erchia).

B. **Musculeuse.** — Les animaux à utérus bifide ont une enveloppe musculaire à deux couches, une interne circulaire et une externe longitudinale, qui sont séparées par une nappe de tissu conjonctif lâche très vascularisé. Cette disposition typique de l'enveloppe musculaire se complique chez l'Homme; mais l'étude du développement montre que ces deux couches fondamentales se différencient tout d'abord dans l'utérus humain; une couche moyenne se développe ensuite autour des vaisseaux interposés entre les deux assises précédentes. On voit donc qu'il y a lieu de distinguer dans l'utérus humain, suivant l'ancienne observation de Kölliker, trois couches de fibres musculaires assez mal délimitées les unes des autres; les observations ontogénétiques et anatomo-comparatives de Roesger, Sobotta, Werth et Grusdew ont permis d'établir cette distinction sur une base solide. Ce sont : 1° une couche interne, la plus mince, qui comprend des faisceaux dont la plupart sont circulaires, mais dont un certain nombre ont une direction oblique ou longitudinale. On la désigne souvent sous le nom de *stratum submucosum*. Elle répond à l' « archimyométrium » de l'utérus embryonnaire, 2° une couche moyenne, de beaucoup la plus puissante, formée par de volumineux faisceaux intriqués dans tous les sens. Ils accompagnent de gros vaisseaux, surtout des veines à lumière large; aussi lui donne-t-on le nom de *stratum vasculosum*; c'est le « myométrium proprement dit »; 3° une couche externe, très peu développée; c'est essentiellement une nappe de fibres longitudinales, mais elle renferme aussi des fibres circulaires et obliques; les premières recouvrent surtout les faces antérieure, postérieure et le fond de la matrice; les autres courent circulairement autour de cette dernière et se prolongent sur les trompes. Ces fibres longitudinales sont intimement unies avec la face profonde de la séreuse péritonéale. Elles forment le « périmyométrium » (Grusdew) ou le *stratum subserosum* de la plupart des auteurs (Kreitzer). Au niveau du col, les fibres circulaires du stratum submucosum sont si développées, surtout vers son orifice externe, immédiatement sous la muqueuse, qu'on peut les considérer comme une véritable sphincter (*sphinter uteri*, v. Ebner). Il existe en outre sous la muqueuse des fibres superficielles, qui la soulèvent et déterminent les saillies de l'arbre de vie (*plica palmatæ*) (Hélie et Chantenais).

Les éléments musculaires lisses utérins sont fusiformes, souvent assez courts et larges pendant l'état de repos de l'organe. Ils mesurent de 44 à 68 μ de longueur (Bayer). Ils s'hypertrophient pendant la grossesse et atteignent des dimensions dix fois plus considérables que leurs dimensions primitives, comme nous le verrons ultérieurement. — La couche musculeuse renferme aussi des fibres conjonctives et des fibres élastiques. Les premières accompagnent les vaisseaux sanguins. Les secondes sont abondantes au niveau du col et de la partie du corps qui y correspond, surtout dans la zone périphérique (Acconci); elles manquent presque totalement au niveau de la zone centrale. Les fibres élastiques, dans la lèvre postérieure du col, ont la même direction que les fibres musculaires lisses;

elles existent également dans les assises périphériques du corps, en particulier sous la séreuse et dans le tissu cellulaire lâche du septum utéro-vésical. Elles sont peu développées chez le nouveau-né, surtout au niveau du fond de l'utérus (Dührssens, v. Dittel). D'une façon générale, leur direction est perpendiculaire à la direction de contraction des éléments musculaires (Pick).

C. **Vaisseaux et nerfs.** — *a*) Les *vaisseaux* proviennent de l'utérine et de la spermatique interne. Les artères pénètrent sur les faces latérales de l'utérus, se ramifient dans la musculeuse et la muqueuse et s'épanouissent en un réseau de capillaires très serrés sous l'épithélium et autour des glandes. Les capillaires, en se réunissant, forment des veinules larges, sinueuses, à parois minces et dont le trajet est parallèle à celui des artères. Elles se dirigent en dehors, s'anastomosent en veines de plus en plus volumineuses qui se jettent dans les veines du plexus utérin. Keiffer considère que les artères de l'utérus ont subi une hypertrophie considérable de leur couche musculaire ; elles ont une direction générale spiralée. Les veines, au contraire, représentent un système de fentes ramifiées, irrégulières, volumineuses. Un réseau de lacunes analogues à celles d'un tissu caverneux relie les systèmes artériel et veineux : ce sont les capillaires. Ce réseau est rétréci quand l'utérus est au repos, dilaté et élargi en vastes canaux pendant la menstruation ou la grossesse. La disposition spiralée des artères est adaptée aux variations de volume de l'utérus pendant la gravidité.

Les lymphatiques prennent naissance dans le chorion de la muqueuse par des fentes anastomosées en réseau, qui entourent les glandes et les vaisseaux sanguins, qui suivent de dedans en dehors la voie des lames conjonctives intermusculaires, et qui se jettent finalement dans un réseau profond et sous-séreux de grosses branches lymphatiques (Krause, de Sinéty, Ellenberger, Hoggan). Les volumineux vaisseaux lymphatiques qui partent de ce réseau se réunissent de chaque côté de l'organe en un tronc volumineux qui se jette dans les ganglions lymphatiques lombaires, comme les troncs de même nature venus de l'ovaire. Les vaisseaux lymphatiques du col se rassemblent en 3 ou 4 branches qui aboutissent à des ganglions situés à la base des ligaments larges, au voisinage de la division de l'artère iliaque primitive (Poirier et Bruhns).

b) Les *nerfs* forment un plexus sur les faces latérales de l'utérus et du vagin. On trouve en outre un ganglion nerveux de chaque côté du col utérin (Walter, R. Lee, Frankenhauser) ; Hashimoto le localise au niveau de la moitié de la hauteur du col, à 4 centimètres environ de son extrémité inférieure. Pissemski nie l'existence d'un ganglion cervical bien individualisé ; il distingue seulement sur les côtés du col un plexus nerveux très serré, qui renferme de nombreuses cellules ganglionnaires disséminées sur leur trajet ou réunies en petits amas au niveau des points d'entre-croisement des fibres nerveuses. Toutefois, les recherches de Stscherbakow sur l'utérus du Chat et celles de Keiffer sur l'utérus humain ont mis hors de conteste l'existence de ganglions sympathiques dans les parois de cet organe. Ce dernier auteur, à l'aide de la méthode de Cajal, a pu en faire une étude

très complète. Il a tout d'abord découvert, dans le ligament large, des ganglions sympathiques qui reçoivent des voies nerveuses afférentes venues des ganglions hypogastriques et mésentériques supérieurs, et qui donnent naissance à des troncs nerveux efférents. Ceux-ci se rendent dans les parois du vagin et de l'utérus et rencontrent dans leur trajet plusieurs ganglions. Ce sont des amas de cellules nerveuses uni, bi, ou multipolaires, situés au niveau des angles de bifurcation des gros vaisseaux sanguins. Les plus volumineux se trouvent dans la couche la plus externe de l'utérus, sur les parois latérales de cet organe. La découverte de ganglions sympathiques dans l'utérus, comme dans la vessie, l'intestin, etc., explique que la fonction de ces derniers organes peut être indépendante de la moelle ou du cerveau, puisque les ganglions jouent le rôle de centres réflexes. Elle fait ainsi comprendre que l'activité de l'utérus, comme celle du cœur, est à peine influencée par le chloroforme, par la destruction de la moelle, les myélites, etc. Les femmes peuvent, en effet, enfanter sous l'influence de la narcose, et malgré les maladies de la moelle épinière, comme le tabès et les myélites.

3° Modifications de l'utérus pendant la menstruation. — Les modifications de l'utérus pendant la menstruation sont consécutives à la ponte d'un œuf mûr. Elles se traduisent par l'hypertrophie de la muqueuse, la turgescence de ses vaisseaux, son exfoliation tout au moins partielle, et l'ouverture des capillaires superficiels, qui laissent échapper le sang menstruel en plus ou moins grande abondance. Ces modifications de la muqueuse utérine se reproduisent tous les vingt-huit jours, à moins que l'œuf mûr ne soit fécondé. Les transformations subies par la matrice seront alors d'un tout autre ordre, comme nous le verrons plus loin.

Les opinions des auteurs sur les processus histologiques qui se produisent pendant la menstruation étaient autrefois fort contradictoires. Certains admettaient que tout l'épithélium utérin et même que toute la muqueuse s'éliminaient et se régénéraient ensuite (Kundrat et Engelmann, Kahlden, J. Williams, Segdwick-Minot, etc.) ; les autres pensaient que la destruction de la muqueuse était seulement partielle (de Sinéty, Kölliker, Möricke, Gebhard, Ruge, Wyder, Strassmann, Abel). Les observations récentes de Westphalen et de Mandl, de Van de Herwerden, de Van de Welde, ont élucidé la nature des modifications histologiques qui se manifestent pendant cette période, et ont démontré qu'il ne se produit pas une exfoliation régulière de tout l'épithélium superficiel.

Le début de la menstruation est caractérisé par un épaississement considérable de la muqueuse ; celle-ci peut atteindre 2 à 6 millimètres et même 10 à 13 millimètres sur le sommet des replis saillants qu'elle envoie dans la cavité utérine (Léopold). Les glandes utriculaires s'allongent et se dilatent au niveau de leurs extrémités, les cellules choriales se multiplient et forment des cellules géantes, le chorion subit une sorte d'infiltration séreuse, des leucocytes s'amassent en grand nombre dans les couches conjonctives sous-épithéliales et autour des glandes. Les vaisseaux sont hyperhémiés dans toute l'épaisseur de la paroi utérine ; ils le sont surtout dans la muqueuse où les capillaires, gorgés de sang, figurent de vastes espaces sinusoïdes qui

soulèvent en saillies accentuées la surface de l'épithélium. Puis, celui-ci s'exfolie, entraîne dans sa chute la paroi capillaire, et livre passage au sang qui s'écoule en assez grande abondance dans la cavité utérine. Aussi le sang menstruel renferme-t-il des cellules épithéliales, des leucocytes et des cellules conjonctives du stroma. Les parties épithéliales qui recouvrent les no-

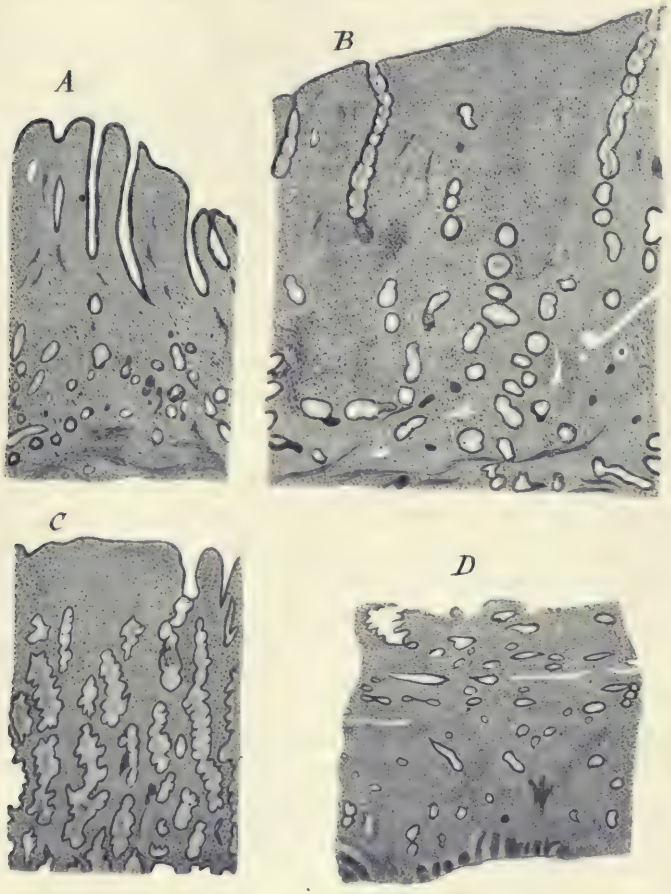

Fig. 557. — *Muqueuse utérine pendant les différentes phases de ses transformations.*

A, Période postmenstruelle : un jour après la menstruation. — B, Intervalle. — C, Avant la menstruation. — D, 3e jour de la menstruation, avec élimination de la couche superficielle. D'après Hitschmann et Adler.

dosités déterminées par la turgescence des capillaires superficiels subissent seules une exfoliation complète (Westphalen) (fig. 557).

La régénération des zones dénudées se produit ensuite. On constate tout d'abord un étalement en surface des culs-de-sac utriculaires, dont les bords s'étendent sur les parties exfoliées et les recouvrent d'un épithélium. La régénération totale se réalise par multiplication mitotique des éléments épithéliaux et des cellules choriales (Westphalen, Mandl, Van de Welde). Westphalen admet que ces mitoses sont abondantes du sixième au dix-huitième jour après la menstruation et se manifestent surtout au niveau des

parties superficielles des glandes. La régénération complète de la muqueuse est obtenue vers le quatorzième ou quinzième jour après la menstruation, époque où elle récupère toute son intégrité morphologique. Il faut ajouter que Mandl a trouvé également des mitoses dans l'épithélium utérin pendant la période menstruelle même; aussi admet-il que les processus d'exfoliation superficielle et de réparation sont à peu près contemporains. Heape a observé des faits semblables chez les Singes (Semnopithecus entellus, Macacus rhesus). — L'épithélium du col ne s'exfolie pas au cours de la menstruation; il présente toutefois une abondante transformation mucipare de ses cellules constitutives. Aussi sécrète-t-il du mucus en grande quantité pendant la période cataméniale, concurremment avec les glandes cervicales.

4° Transformations de l'utérus pendant la grossesse. — Quand l'œuf fécondé tombe de l'orifice tubaire dans la matrice, il s'arrête dans les replis de la muqueuse utérine, pénètre dans cette muqueuse et s'y enkyste vers la fin de la deuxième semaine. C'est le phénomène de la « nidation » de l'œuf. La muqueuse tout entière tombera avec le fruit au moment de la naissance; aussi la désigne-t-on sous le nom de « caduque ». On distingue plusieurs régions dans cette caduque, suivant les rapports qu'elle affecte avec l'œuf : 1° la « caduque vraie » ou « decidua vera », qui tapisse tout le corps de l'utérus; 2° la « caduque réfléchie », « decidua reflexa » ou « capsularis », qui est constituée par la partie de la muqueuse qui recouvre l'œuf et le sépare de la cavité utérine; 3° la « caduque sérotine » ou « placentaire » (« placenta uterina ou basalis »), qui est la zone de la caduque destinée à fournir la partie maternelle du placenta. Nous allons examiner successivement les transformations subies par ces différentes régions de la muqueuse utérine au cours de la grossesse, ainsi que les modifications présentées par les couches musculaires.

A. **Transformations des couches musculaires.** — Les fibres musculaires lisses s'hypertrophient dans des proportions considérables; elles peuvent atteindre 5 à 10 fois leurs dimensions primitives (Kölliker). Leurs dimensions normales sont environ 50 à 70 μ de longueur, sur 4,5 μ à 5 μ de largeur; elles mesurent 220 à 560 μ de longueur et 9 à 13 μ de largeur vers la fin du sixième mois. Elles augmentent également de nombre pendant la première moitié de la grossesse (Kölliker); cette augmentation est surtout manifeste vers le quatrième mois; elle est le résultat des nombreuses divisions directes des cellules musculaires préexistantes (Iwanoff). La couche musculaire s'efface peu à peu au niveau du col, qui est presque exclusivement constitué par du tissu conjonctif (Fieux). Après l'accouchement, les cellules contractiles reprennent progressivement leurs dimensions primitives, et un certain nombre d'entre elles s'atrophient. Cette régression se traduit tout d'abord par l'apparition de graisse et même de glycogène dans leur sarcoplasma (Broers).

Le tissu élastique utérin s'hypertrophie également jusque vers la fin du troisième mois. Il jouerait un rôle de tension dans l'utérus gravide (Iwanoff). De plus, la quantité du tissu élastique augmente à chaque grossesse et se trouve, par suite, d'autant plus abondant que les grossesses ont été plus nom-

breuses (Szass-Schwarz). Le tissu conjonctif, lui aussi, prend part à cette hypertrophie générale des parois utérines et montre, à la fin de la gestation, une fibrillation particulièrement nette.

B. **Transformation de la muqueuse (caduque).** — *a*) *Caduque vraie* (*decidua vera*). — Elle s'épaissit considérablement dès la deuxième semaine après la fixation de l'œuf. Cette augmentation d'épaisseur est due à des transformations structurales profondes, bien étudiées par Friedlander, Kundrat et Engelmann, Léopold, Wormser, Strahl, Taussig, Pinto, etc.). On y constate une hyperhémie vasculaire, une hypertrophie du stroma et un allongement considérable des invaginations glanduliformes, qui se dilatent, se pelotonnent au niveau de leurs extrémités, et donnent une structure lacunaire à la couche profonde de la muqueuse. Celle-ci présente alors deux couches : une « couche superficielle compacte », traversée par les lumières glandulaires à direction sensiblement rectiligne ; une « couche interne spongieuse », formée par les extrémités pelotonnées et dilatées des glandes utérines, dont la section figure une masse d'anfractuosités irrégulières serrées les unes contre les autres. Le stroma interglandulaire renferme des vaisseaux sanguins dilatés, des globules blancs, et des cellules spéciales, très volumineuses, appelées « cellules de la caduque » ou « cellules déciduales » (Friedlander). Ce sont des éléments arrondis ou polyédriques, plurinucléés le plus souvent, et différenciés aux dépens des cellules conjonctives du stroma (Ercolani, Romiti, Waldeyer, Hegar, Kundrat, Maier, Léopold, Wyder, Sedgwick-Minot, Pinto, Taussig, Wederhake). Elles se disposent autour des vaisseaux sanguins, et méritent pour cette raison d'être rangées dans le groupe des « cellules périvasculaires ». La muqueuse du col prend également part à cette réaction déciduale, bien que d'une manière moins intense (Waldeyer, Hofmeier, Aschoff, Blumberg). — Ces processus s'accentuent pendant le deuxième mois et les mois suivants. Vers le cinquième mois, la caduque capsulaire et la caduque vraie sont soudées l'une avec l'autre, sans interposition des couches épithéliales qui les revêtaient. Les espaces glandulaires de la couche spongieuse sont très aplatis à la fin de la grossesse et deviennent alors indistincts par accolement de leurs parois. Au moment de l'accouchement, la déhiscence de la caduque se fait au niveau de la couche spongieuse, mais de telle sorte qu'il reste toujours une certaine quantité de tissu spongieux sur la face interne de l'utérus (Léopold, Wormser). L'épithélium utérin se régénère aux dépens des cavités glandulaires profondes qui s'étalent et recouvrent toute la surface utérine. La muqueuse a repris ses caractères normaux à la fin de la sixième semaine (Sedgwick-Minot) et même de la troisième semaine (Wormser).

b) La *caduque capsulaire* subit les mêmes transformations que la caduque vraie pendant les deux premiers mois de la grossesse. Elle s'amincit pendant le troisième et le quatrième mois ; son épithélium superficiel s'exfolie, ses glandes et ses vaisseaux disparaissent peu à peu, et elle se soude à la caduque vraie vers le cinquième mois. Elle se confond aussi d'une manière complète avec le chorion lisse et ses villosités, dont l'épithélium superficiel s'est antérieurement éliminé.

5° Nidation de l'œuf. — L'œuf fécondé commence son développement pendant son trajet à l'intérieur de la trompe, qu'il parcourt en un temps qui varie de 5 à 10 jours suivant les espèces animales. Il parvient ensuite dans l'utérus et se développe soit à l'intérieur de la cavité utérine, soit dans l'épaisseur de la muqueuse où il pénètre par effraction (Primates, certains Rongeurs, Souris, Rat, Cobaye) (Selenka, Mathias Duval, Spee,

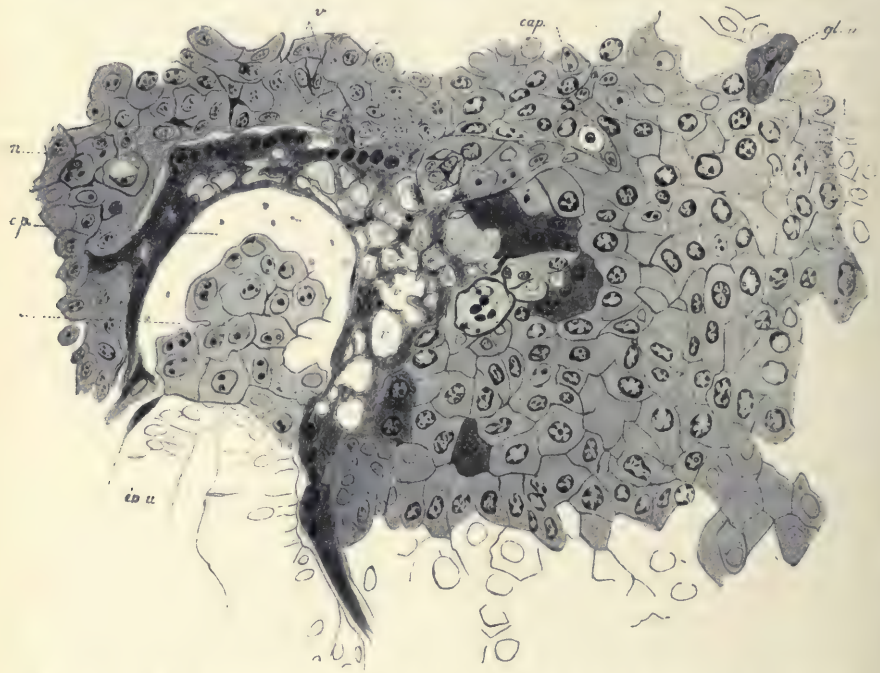

Fig. 558. — *Œuf de Cobaye en place dans la muqueuse où il vient de pénétrer en traversant l'épithélium utérin.*

Cet œuf (*œ*) est en voie de segmentation et ses noyaux se distinguent par le volume considérable de leurs nucléoles. Autour de lui on remarque une cavité en croissant (*cp*), cavité périovulaire remplie de liquide nourricier ; elle est elle-même en contact avec une zone très colorée, remplie de vacuoles (*v*) et qui renferme des noyaux en dégénérescence (*n*) à sa périphérie. C'est une zone de tissu en voie de nécrose qui se produit au-devant de l'œuf ; plus en dehors, on voit les cellules conjonctives du chorion hypertrophiées et dont les limites sont très distinctes ; parmi ces cellules se distinguent des capillaires (*cap*) et la coupe des glandes utérines (*glu*). D'après Spee.

Burkhardt, Peters, Eternod, Minot, Bryce et Teacher). On désigne les phénomènes qui accompagnent l'enchâssement de l'œuf sous les termes de *fixation* ou de *nidation* de l'œuf. Les recherches de Spee sur la nidation chez le Cobaye ont élucidé la question des premiers rapports de l'œuf avec la muqueuse utérine (fig. 558). L'œuf s'implante sur cette muqueuse vers le septième jour après l'accouplement. Il provoque en face de lui la dégénérescence de l'épithélium, met à nu le chorion, détruit le tissu conjonctif dans une certaine étendue et s'enfonce peu à peu dans la profondeur de la muqueuse. Mais ces processus histolytiques s'arrêtent bientôt; les bords de l'orifice épithélial se referment et isolent l'œuf de la cavité utérine. La dégénérescence du tissu conjonctif détermine la formation d'une cavité étroite, remplie d'un liquide qui sert aux premiers échanges

nutritifs du blastocyte. Le pôle de l'œuf qui s'introduit le premier dans l'orifice épithélial représente le futur pôle placentaire. Selenka, M. Duval, Sobotta, Burkhardt chez la Souris, Hubrecht chez le Hérisson ont fait des constatations analogues. Duval désigne sous le nom de « chambre ovulaire » la cavité creusée par l'œuf à l'intérieur de la muqueuse utérine. Les recherches de Peters, Eternod, Bryce et Teacher ont montré que le phénomène de la nidation se réalise de la même manière dans l'espèce humaine.

On sait actuellement que la nidation chez l'Homme est terminée vers la deuxième semaine de la grossesse. Les plus jeunes œufs ainsi observés étaient plongés dans le tissu conjonctif de la muqueuse et la loge qu'ils occupaient n'était pas limitée par un épithélium et par des glandes. Il en résulte que l'œuf humain n'est pas enveloppé de toute part par un bourgeonnement de la caduque, mais qu'il pénètre dans cette dernière en détruisant l'épithélium au-devant de lui et en se creusant une chambre ovulaire dans le tissu conjonctif sous-jacent (Peters). La caduque capsulaire offre une structure intéressante peu de temps après la fixation de l'œuf. On peut lui distinguer deux zones : une zone périphérique formée de tissu conjonctif et tapissé d'épithélium seulement du côté de la cavité utérine ; une zone centrale, de petites dimensions et rougeâtre. C'est la « cicatrice de la capsule embryonnaire » de Reichert, qui est la trace du chemin que l'œuf s'est creusé dans l'épithélium et le tissu sous-jacent, qui est constituée par un tissu en forme de champignon (Peters), et qui offre la structure d'un caillot sanguin en voie d'organisation ; elle disparaîtra rapidement dans la suite.

Chez une catégorie de Mammifères, les œufs ne pénètrent pas dans le chorion de la muqueuse et se développent librement dans la lumière des cornes utérines. Ce sont, par exemple, les Carnassiers et un certain nombre de Rongeurs, comme le Lapin. Les blastocytes des premiers sont fixés provisoirement par des filaments muqueux sécrétés par les glandes et attachés à la zone pellucide (Bonnet). Une grande partie de leur développement se réalise librement dans la cavité utérine ; le placenta se forme plus tard et fixe définitivement les parties fœtales à la paroi de la matrice (Burkhardt). Chez certains Rongeurs (Lapin, Spermophilus citillus), le jeune blastocyte s'attache provisoirement sur la muqueuse par des excroissances syncytiales, qui se développent aux dépens de la couche superficielle de l'œuf et qui servent aux premiers échanges nutritifs de l'embryon (Schönfeld, Rejsek, etc.). Le placenta se différencie ensuite.

6° Le placenta. — A. **Caractères généraux. Placentas décidus et indécidus.** Le placenta est un organe d'absorption qui se développe aux dépens des annexes ovulaires et qui s'insère sur le milieu extérieur à l'œuf où il puise les matériaux nutritifs nécessaires au développement de l'embryon. Les annexes ovulaires s'adaptent à cette fonction grâce à des dispositifs morphologiques variables suivant les espèces animales. Dans tous les cas, c'est toujours par l'intermédiaire de la vésicule séreuse que s'édifie l'appareil absorbant, dont toute la surface ou seulement certaines parties s'adaptent à leur rôle spécial. L'embryon et la surface différenciée de la vésicule séreuse sont en rapport l'un avec l'autre par des vaisseaux qui s'épa-

nouissent dans toute l'étendue de l'aire placentaire, s'y capillarisent et s'y trouvent en relation immédiate avec le milieu nourricier. Dans certains cas, le milieu riche en matériel nourricier fait partie de l'œuf lui-même : tel est le cas pour l'Oiseau, dont l'œuf proprement dit est entouré d'une couche albumineuse d'origine maternelle. Cette couche albumineuse est peu à peu absorbée par un sac placentoïde, qui se développe en partie aux dépens de la vésicule ombilicale et en partie aux dépens de l'allantoïde (M. Duval). Mais le milieu nourricier est extérieur à l'œuf dans l'immense majorité des cas et appartient à l'organisme maternel, qui se modifie profondément au niveau de la surface d'implantation de l'œuf et forme un placenta maternel juxtaposé au placenta fœtal. — L'évolution du chorion chez les Mammifères et ses rapports avec la muqueuse utérine sont très variables suivant les animaux. Il existe toute une série d'intermédiaires entre la disposition très simple qu'on rencontre chez certains Mammifères et la disposition compliquée qu'on observe chez l'Homme et les Anthropoïdes. Notre intention n'est pas d'étudier, même dans ses grandes lignes, les complications morphologiques progressives présentées par le placenta dans la série des Mammifères. Nous voulons seulement indiquer quelques dispositions simples de cet organe, qui permettront de mieux comprendre la morphologie du placenta humain.

La structure la plus simple du placenta chez les Mammifères se rencontre chez les Pachydermes, les Cétacés et les Solipèdes. Le chorion, dans ces espèces, est recouvert par des excroissances absorbantes ou villosités dans toute son étendue, sauf au niveau de ses deux extrémités. Ces villosités sont richement vascularisées et sont reçues dans des cryptes de la muqueuse utérine, elles aussi abondamment pourvues de vaisseaux. Les rapports réciproques du placenta fœtal et du placenta maternel sont donc ici d'une grande simplicité. Ils s'étendent à toute la surface ou à peu près du chorion; aussi qualifie-t-on ces placentas sous le nom de *placentas diffus*. Certains auteurs refusent de les considérer comme de vrais placentas, et réservent cette désignation pour les organes d'absorption développés en certaines régions choriales bien localisées. C'est le cas, par exemple, chez les Ruminants où les villosités se rassemblent en groupes ou « cotylédons », qui sont autant de petits placentas. Le chorion et la muqueuse utérine restent à peu près ou tout à fait lisses dans l'intervalle des cotylédons. De tels placentas sont dits « cotylédonés ». Les placentas diffus et cotylédonés n'ont pas de connexion très étroite avec la muqueuse utérine; aussi s'en détachent-ils assez facilement lors de l'expulsion du fruit. Il n'en est plus de même dans les placentas des autres Mammifères. Les parties fœtale et maternelle s'enchevêtrent si étroitement que leur séparation devient impossible et que la déchirure doit se produire au sein de la partie maternelle, lors de la délivrance. On désigne sous le nom de « caduque » ou « décidue » la portion de muqueuse qui est éliminée avec le fruit. Le placenta est alors dit « décidu », et les groupes de Mammifères qui possèdent de tels placentas sont appelés « deciduata ». Les placentas sont dits « indécidus » et les Mammifères « indeciduata » dans le cas contraire. On peut distinguer plusieurs types de placentas décidus. Ce sont les placentas « zonaire » (Carnivores) et « discoïde » (Chéiroptères, Rongeurs, Insectivores). Le pla-

centa humain se rapproche du placenta discoïde au point de vue de sa forme, mais en diffère considérablement au point de vue de sa structure et de son développement.

B. **Développement du placenta humain.** — Le mode de développement du placenta humain a donné lieu à de nombreuses controverses. Les relations réciproques des tissus fœtaux et maternels, l'histogénèse des villosités choriales, l'origine et la signification des espaces dits intervilleux et de la couche syncytiale des villosités, sont les questions qui ont fait et font encore émettre les opinions les plus divergentes. Cela tient à ce que les histologistes n'avaient pas eu à leur disposition des stades suffisamment précoces. Cette lacune a été comblée, dans ces dernières années, par l'étude d'œufs humains très jeunes (œufs de Bryce et Teacher, de Peters) ; cette étude a eu pour résultat de contribuer à simplifier beaucoup les schémas du premier développement du placenta et de montrer toutes les erreurs d'interprétation commises jusqu'à ce jour. Grâce à ces données nouvelles, on peut diviser l'évolution du chorion humain et de ses dépendances en les cinq phases suivantes (Eternod) : 1° syncytium avilleux primordial ; 2° trophoderme villeux fruste ; 3° placenta villeux diffus ; 4° chorion touffu et chorion lisse ; 5° placenta discoïdal cotylédoné.

a) *Syncytium avilleux primordial.* — On ne possède guère comme bon exemple de ce stade que l'œuf humain de Bryce-Teacher, qui mesure moins de 2 millimètres de longueur. L'ectoderme chorial qui est en rapport avec le chorion de la muqueuse utérine possède une épaisseur considérable. Il est l'homologue de l'ectoplacenta des Rongeurs et a été désigné sous les noms de *trophoblaste* par Hubrecht, de *trophoderme* par S. Minot, terme adopté par Eternod, auquel nous empruntons cette description. Les éléments de ce trophoderme proviennent sans doute d'une prolifération active des cellules ectoblastiques ovulaires. Puis les cellules des couches les plus externes prennent très vite les caractères d'un plasmodium, tandis que les cellules profondes conservent leurs limites et se disposent sur une seule rangée, qui est en contact avec le mésoderme de l'œuf. Fait digne de remarque et qui possède une grande importance au sujet de la première origine des espaces intervilleux, la couche plasmodiale ménage dans sa masse des interstices étroits et très nombreux, où des globules rouges anucléés, d'origine maternelle par conséquent, se sont introduits en abondance. Il s'agirait ici d'une simple infiltration sanguine interstitielle, d'après Eternod, et le cours du sang maternel ne serait pas encore réglé définitivement dans la masse trophodermienne. Le chorion mésoblastique ovulaire est toujours planiforme sous l'ectoblaste et ne montre nulle part de tendance à la formation de soulèvements villeux. C'est donc bien un « chorion avilleux ». — D'autre part, le derme utérin a subi une réaction intense tout autour de l'œuf : ses éléments ont proliféré abondamment, les glandes utérines se sont hypertrophiées, les vaisseaux sanguins sont nombreux et très dilatés. On voit encore la trace du passage de l'œuf au travers de la muqueuse utérine.

b) Trophoderme avilleux fruste. — Les œufs de Léopold et surtout de Peters sont de bons types de ce stade (l'œuf de Peters mesure un peu moins de 2 millimètres et demi de longueur). Ce qui caractérise ce stade, c'est une congestion vasculaire intense périovulaire et une infiltration sanguine considérable du trophoderme. Celui-ci s'est partagé nettement en

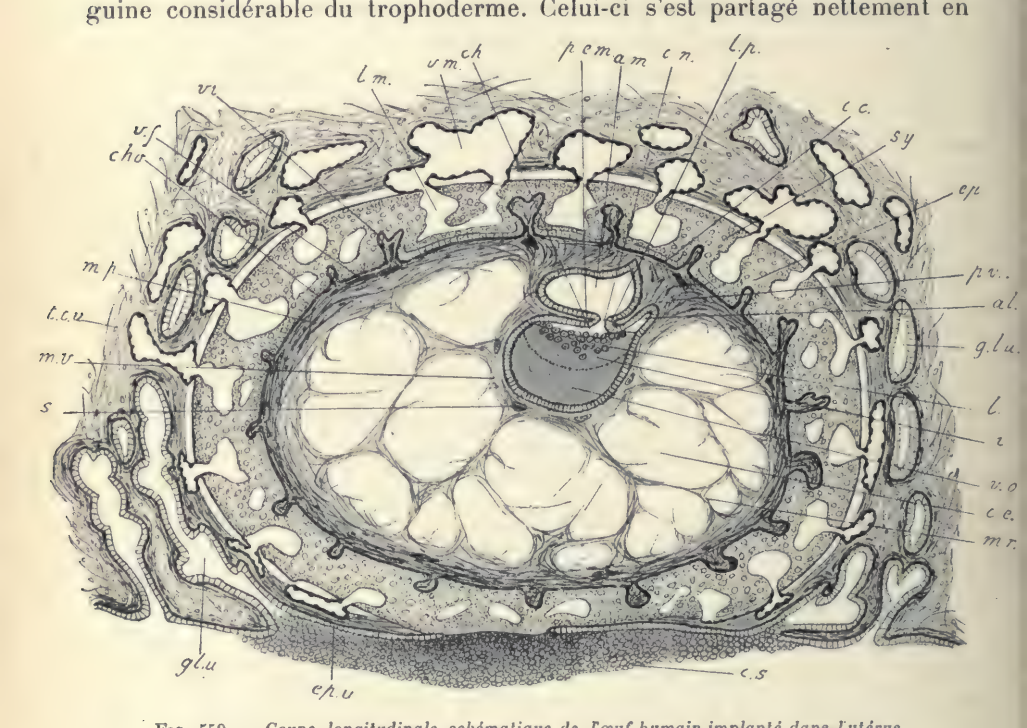

Fig. 559. — *Coupe longitudinale schématique de l'œuf humain implanté dans l'utérus.* D'après Eternod (un peu modifiée).

pem, plaque embryonnaire. — *Am*, cavité amniotique. — *i*, cavité intestinale primitive, non encore séparée de la cavité de la vésicule ombilicale *vo* ; une ligne pointillée indique quelle sera la limite de ces deux espaces — *cn*, canal neurentérique faisant communiquer la cavité intestinale primitive et plus exactement la cavité choriale *ch* avec la cavité amniotique. - *lp*, ligne primitive. — *l*, lécithophore, amas de cellules entodermiques formant le plancher de la cavité choriale. — *al*, diverticule allantoïdien. — *pv*, pédicule ventral ou embryophore rattachant l'embryon à la paroi de l'œuf. — *cœ*. cœlome externe ou extra embryonnaire. — *mr*, magma réticulé qui le traverse — *mv*, mésoderme de la vésicule ombilicale ou mésoderme viscéral. — *s*. îles de sang qui il contient. — *mp*, mésoderme de l'œuf ou mésoderme pariétal, formant le mésoderme du chorion *cho* et ses villosités *vi*. — *vf*, vaisseaux capillaires embryonnaires contenus dans ce chorion et dans ses villosités. — *ep*, ectoplacenta ou trophoderme. — *sy*, couche syncytiale. — *cc*, couche cellulaire. — *épu*, épithélium utérin interrompu au niveau où l'œuf a pénétré dans la muqueuse utérine et recouvert par un caillot sanguin *cs*. — *glu*, glandes utérines. — *tcu*, tissu conjonctif de l'utérus. — *vm*, vaisseaux sanguins maternels. — *lm*. lacunes sanguines maternelles entourées par l'ectoplacenta — Dans la partie supérieure de la figure, le placenta maternel (caduque sérotine ou placentaire) et le placenta fœtal (chorion touffu). Sur les parties latérales et inférieures, la caduque réfléchie et le chorion lisse.

deux assises, partout où l'injection sanguine maternelle a pénétré profondément: 1° une assise basale, à cellules bien individualisées (couche de van Beneden), et 2° une assise superficielle plasmodiale ou syncytiale (couche de Langhans) (fig. 562). Celle-ci s'est épaissie par l'augmentation du nombre et des dimensions des lacunes sanguines interstitielles, entre lesquelles le syncytium trophodermien forme encore de larges traînées. Les lacs sanguins sont particulièrement volumineux et rapprochés

au voisinage des deux faces aplaties de l'œuf, et ce phénomène s'accentuera dans les stades ultérieurs (Eternod). La surface de la couche syncytiale du trophoderme forme des traînées irrégulières, qui pénètrent dans le tissu utérin et qui s'étendent à des distances variables. En même temps, le mésoblaste chorial ovulaire commence à envoyer des expansions villeuses courtes, non ramifiées, dans l'épaisseur de la couche trophodermienne. Quant au tissu utérin, ses réactions sont encore plus intenses qu'au stade précédent; sa congestion est très marquée et des cellules déciduales font leur apparition dans la zone périovulaire.

c) *Placenta villeux diffus.* — A un stade ultérieur, des expansions villeuses ou villosités vont se différencier autour de l'œuf (œufs de 6 à 16 millimètres de longueur, Reichert, Spee, Eternod). Les lacunes sanguines interstitielles, en augmentant de volume, tendent à étaler en nappe toute la masse syncytiale; en même temps, les expansions villeuses mésoblastiques s'allongent, s'arborisent, et refoulent au devant d'elles le reste du plasmodium trophodermien, qui continue à s'accroître. Ainsi se forme, à la périphérie de l'œuf et à la limite entre celui-ci et le tissu maternel, une couche enveloppante qu'Eternod a découverte et a désignée sous le nom de *coque trophodermienne* (*Theca trophodermæ*). Elle jouera un rôle important dans l'accroissement ultérieur des villosités. La croissance et la ramification de chaque tronc villeux mésoblastique a pour résultat la formation d'une sorte d'arbuste, dont toutes les branches sont attachées par leurs extrémités à la coque trophodermienne. Ainsi se différencient les premières « villosités crampons » ou « villosités agrafes », qui s'insèrent sur la coque trophodermienne par l'intermédiaire de prolongements étirés du syncytium. Le sang maternel s'insinue entre ces arborisations et les écarte les unes des autres, sans détacher leurs parties terminales du syncytium trophodermien; il pénètre dans les lacunes sanguines interstitielles, ou « espaces intervilleux », par des ouvertures creusées dans la coque trophodermienne; c'est à ce niveau que les vaisseaux sanguins maternels perdent leur paroi endothéliale. Eternod assigne un rôle important à cette coque au point de vue du développement ultérieur du placenta. C'est par son accroissement en surface que l'expansion totale de l'œuf devient possible; c'est à sa face interne que se font et s'allongent les crampons des villosités; c'est de sa face externe que partent des bourgeons qui s'insinuent profondément dans le derme utérin et qui créent des adhérences solides entre l'œuf et l'utérus. On voit donc, d'après tous ces faits, que l'ère des anciennes discussions sur la signification des espaces intervilleux, sur le moment où s'opère leur inondation par le sang maternel, sur la question de savoir si ces espaces sont ou non des capillaires maternels énormément dilatés, est définitivement close. L'injection sanguine trophodermienne est d'emblée interstitielle et persiste sous cette forme jusqu'à la fin de la grossesse (Eternod, Peters).

d) *Chorion touffu et chorion diffus.* — Les villosités choriales sont tout d'abord à peu près également développées sur le pourtour de l'œuf; mais elles montrent bientôt des inégalités de croissance (œuf de 16 milli-

mètres de longueur environ); elles deviennent plus touffues, plus ramifiées et plus longues vers la caduque placentaire; elles sont moins longues et plus clairsemées du côté de la caduque capsulaire ou côté ventral de l'embryon; elles sont toutes vascularisées aux dépens des ramifications des vaisseaux chorio-placentaires (fig. 560).

e) *Placenta discoïdal cotylédoné et chorion définitif.* — La distinction entre les chorions touffu et diffus s'accentue rapidement. La raréfaction des expansions villeuses s'affirme du côté ventral de l'embryon, tandis que

Fig. 560. — *Œuf humain de la deuxième semaine en place dans l'utérus.*

Coupe transversale passant au niveau de la partie inférieure de la capsule du fruit. — *dv*, decidua vera. — *db*, decidua basalis. — *dc*, decidua capsularis. — *o*, œuf. — *e*, prolifération de cellules ectodermiques. — *m*, muscle. × 12. D'après Marchand.

leur nombre et leurs dimensions s'accusent du côté opposé. L'augmentation du nombre des villosités du chorion touffu (chorion frondosum) n'est pas due à l'intercalation de villosités nouvelles entre celles qui existent. Elle se réalise par additions successives de villosités qui se forment sur la face ventrale du chorion et qui s'ajoutent concentriquement aux anciennes. Le chorion frondosum s'étend donc par la périphérie; les ramifications nées sur la face ventrale, autour d'un « champ glabre » situé au niveau du sommet de cette face, sont reportées latéralement par l'accroissement inégal de l'œuf; cet accroissement est sans doute obtenu par la prolifération des éléments du champ glabre qui doit jouer, en quelque sorte, le rôle d'une zone choriale germinative. Autrement dit, les nouvelles villosités prennent naissance sur la face ventrale, s'éloignent de leur point

d'origine au fur et à mesure de la croissance inégale de l'œuf, tournent autour du bord de l'ovoïde ovulaire, gagnent la face dorsale, et s'adossent finalement à la périphérie du chorion touffu. Celui-ci représente l'ébauche du placenta ou « gâteau placentaire », qui reçoit en son centre le cordon ombilical et qui se forme dans les stades immédiatement ultérieurs. Le reste du chorion ne porte plus de villosités quand le placenta est constitué; il devient le « chorion définitif », contre lequel l'amnios est venu s'accoler. Le gâteau placentaire est ensuite cloisonné en « cotylédons » par le développement d'expansions qui viennent de la sérotine. Ce phénomène

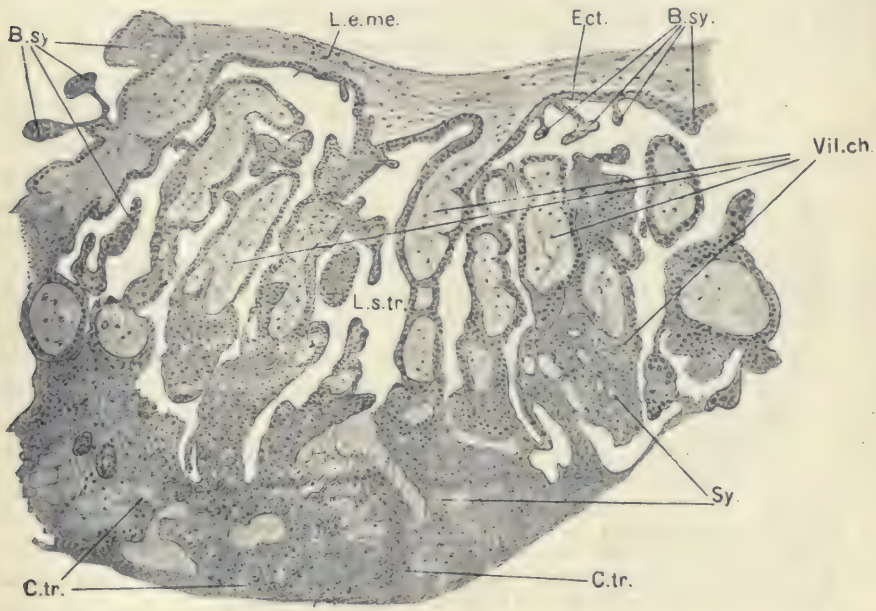

Fig. 561. — *Coupe d'œuf humain de 8 mm. 7 de longueur passant par les villosités choriales.*

Leme, lame externe (choriale) du mésoderme. — *Ect*, ectoderme ovulaire. — *Bsy*, Bourgeons syncytiaux (prétendues cellules géantes). — *Vilch*, villosités choriales. — *Lstr*, lacunes sanguines trophodermiennes. — *Ctr*, Coque trophodermienne (Theca trophodermæ). — *Sy*, Syncytium (plasmodium) trophodermien. D'après Eternod.

est surtout accentué au centre du disque placentaire. En même temps, les villosités déjà formées continuent à se développer et à se ramifier. De la sorte prend naissance le « placenta discoïdal cotylédoné », tel qu'on le rencontre dans l'espèce humaine et chez quelques rares Primates.

Les villosités choriales continuent à s'accroître pendant un temps prolongé de la gestation, et cet accroissement se réalise de la façon suivante. Tous les tissus qui terminent la villosité prolifèrent activement : la couche plasmodiale s'allonge au niveau du crampon villeux où elle existe seule ; la couche profonde à cellules distinctes, ou de van Beneden, ne se différencie qu'ultérieurement aux dépens du plasmodium; puis le mésoblaste chorial bourgeonne et végète à l'intérieur de la masse plasmodiale du crampon villeux (fig. 561). Les vaisseaux sanguins fœtaux s'allongent en même temps, et envoient dans les villosités des bourgeons vasculaires ou pointes d'accrois-

sement, qui se canalisent tout de suite. Le cours du sang fœtal est ainsi assuré, à chaque période du développement, jusqu'aux extrémités des expansions villeuses. Plus tard, les capillaires fœtaux deviennent plus nombreux, le mésoblaste se raréfie et le trophoderme s'amincit. La couche cellulaire ou de van Beneden s'efface peu à peu; elle commence à disparaître vers la fin du premier mois et se trouve seulement représentée par quelques cellules isolées à partir du quatrième mois. La villosité n'est plus alors recouverte que par une mince couche trophodermienne plasmodiale, dont la surface a montré très tôt l'aspect d'une bordure en brosse (Keibel, Spee, Marchand, Kastschenko, Kupffer, Kollmann, etc.). Il n'y a plus qu'une mince paroi séparative entre le sang de la mère et celui du capillaire fœtal, ce qui rend plus faciles les échanges nutritifs. Les auteurs admettent communément que les villosités, une fois bien développées, ont des branches adhérentes au tissu décidual, ou « villosités crampons », et des ramifications qui flottent librement dans les espaces intervilleux; ce sont les « prolongements libres » ou « villosités flottantes » (Kölliker). Eternod formule certains doutes sur l'existence de ces dernières, et il tend à admettre que toutes les villosités sont insérées soit sur la coque trophodermienne, soit sur le plasmodium des villosités voisines.

Fig. 562. — *Villosité placentaire d'un embryon humain de 16 millimètres. Coupe transversale.*

cap, capillaire. — *pl*, plasmodium. — *cc*, couche cellulaire. — *st*, stroma conjonctif de la villosité.

L'irrigation des espaces intervilleux par le sang maternel est assurée par les artères hélicines de l'utérus; celles-ci perdent brusquement leurs parois au niveau de la coque trophodermienne, et abordent ces espaces soit par la face profonde du placenta, soit par les cloisons intercotylédonaires. L'écoulement veineux se fait surtout par la phériphérie; tous les lacs sanguins se collectent vers le cinquième mois dans un vaste réseau veineux marginal, ou « sinus marginal », dont le sang est repris par les veines utérines.

Le placenta maternel présente des modifications importantes pendant l'évolution du placenta fœtal. Il se développe de plus en plus et se différencie en deux zones : une zone superficielle, « couche compacte », très vascularisée et remplie de cellules déciduales une zone profonde, située contre le muscle utérin, caractérisée par l'existence de culs-de-sac glandulaires aplatis, noyés dans une lame de tissu conjonctif fibrillaire (« couche spongieuse »). Les cellules déciduales se multiplient abondamment à cette période, et peuvent prendre l'aspect de cellules géantes multinucléées qui persistent jusqu'à la fin de la grossesse. Elles sont moins nombreuses dans la couche spongieuse; elles s'observent également dans la musculeuse, où elles sont localisées entre les faisceaux musculaires et dans

le tissu conjonctif, de préférence autour des vaisseaux sanguins (Pinto). Les couches compacte et spongieuse diminuent ensuite d'épaisseur : la sérotine, à la fin de la gestation, est moitié moins épaisse que vers le cinquième mois.

C. **Structure du placenta à terme.** — Des coupes de placenta à terme vont nous permettre de fixer quels sont les rapports qui existent à ce moment entre les villosités et le tissu utérin (fig. 563 et 564). Une telle coupe montre que le placenta fœtal comprend une lame de tissu chorial, plaque choriale, épaisse, recouverte de villosités rameuses, dont les branches sont coupées dans tous les sens. La plaque choriale est formée de tissu conjonctif disposé sur deux couches : une couche profonde ou stroma, recouverte de l'amnios et parcourue par les ramifications les plus volumineuses des vaisseaux ombilicaux ; une couche superficielle, formée de fibres conjonctives délicates et serrées les unes contre les autres. Elle est tapissée par une assise de cellules qui se sont multipliées par places et forment de petits amas qui plongent dans les espaces intervilleux. Elles ne sont plus recouvertes par la couche plasmodiale.

Les villosités choriales qui prennent racine et se ramifient à la surface de la plaque choriale sont sectionnées sur la coupe dans tous les sens. Ces ramifications plongent dans des espaces normalement remplis de sang, les espaces intervilleux ou lacs sanguins. Elles sont formées par un axe vasculo-conjonctif recouvert par la couche plasmodiale. Celle-ci est très mince sur presque toute l'étendue des villosités, mais s'épaissit par endroits. Les vaisseaux de chaque villosité, issus de l'artère ombilicale, sont constitués par une artériole qui se ramifie dans les branches de la villosité et qui se résout en capillaires situés immédiatement sous le plasmodium. Ces capillaires se collectent en une veinule. Les veinules villeuses s'anastomosent dans la plaque choriale et sont l'origine des veines ombilicales. On comprend que cette structure rend faciles les échanges nutritifs entre le sang de la mère et celui du fœtus.

La sérotine est réduite à une bande de tissu assez mince. Elle comprend une couche spongieuse étroite, avec les culs-de-sac aplatis des glandes utérines, et une couche compacte mesurant environ 1 millimètre d'épaisseur. La déchirure se fait au niveau de la couche spongieuse au moment de a délivrance. La couche compacte et une partie de la couche spongieuse demeurent ainsi adhérentes au placenta fœtal ; elles constituent une lame désignée sous le nom de « plaque basale » (Winkler). Celle-ci envoie parmi les villosités des cloisons conjonctives (septa placentæ), qui suivent les espaces intercotylédonaires et qui s'arrêtent à une certaine distance de la plaque choriale dans la région médiane du placenta. Elles pénètrent au contraire jusqu'à la plaque choriale dans la zone marginale du placenta, et se réunissent au-dessous de celle-ci en une formation dite « plaque obturante » de Winkler ou « caduque placentaire » subchoriale (Kölliker), qui demeure limitée à la périphérie de l'organe. Cette couche compacte renferme un grand nombre de cellules géantes qui peuvent exister aussi dans les cloisons intercotylédonaires. On trouve également dans le placenta fœtal et maternel des strates de fibrine qui courent parallèlement à la surface placentaire. C'est la « fibrine canalisée » de Langhans. Les bords du placenta

se continuent avec les membranes de l'œuf, amnios, chorion, caduque réfléchie, qui sont fusionnées les unes avec les autres.

Le placenta maternel reçoit ses vaisseaux artériels des artères utéro-placentaires. Celles-ci traversent les parois utérines en présentant de nombreuses sinuosités et abandonnant peu ou point de branches latérales. Leurs parois s'amincissent pendant leur trajet dans l'épaisseur de la caduque placentaire et sont réduites à l'endothélium quand elles pénètrent dans les cloisons intercotylédonaires. L'ouverture des artères dans les espaces intervilleux se fait dans les cloisons intercotylédonaires et aux bords des coty-

Fig. 563. — *Coupe perpendiculaire passant au milieu du placenta d'un Macacus speciosus.*
Ch, chorion. — *JR*, espace intervilleux. — *ChB*, decidua basalis. — *Pf*, partie fibreuse ou compacte. — *Pg*, partie glandulaire ou spongieuse de la decidua basalis. — *M*, musculeuse. D'après Strahl et Heappe.

lédons. Étant donné le trajet sinueux de ces vaisseaux, ils débouchent toujours très obliquement dans les espaces intervilleux. — Les veines sont de larges fentes à trajet non sinueux, non ramifiées, ouvertes aussi très obliquement dans les espaces intervilleux, au milieu des loges cotylédonaires.

Le cours du sang se fait de la face utérine du placenta vers la face choriale, et du centre vers les bords de l'organe, où le sang trouve une large voie d'écoulement dans le sinus marginal (Kölliker). Le courant sanguin devient d'autant plus lent qu'on s'éloigne plus des artères et qu'on se rapproche plus de la plaque choriale. On peut expliquer de cette manière les dépôts de fibrine qui se produisent à ce niveau.

Des fragments de villosités et même des villosités entières peuvent s'engager plus ou moins loin dans les veines utérines et parvenir jusqu'au muscle utérin. Cette migration ne détermine aucune coagulation san-

guine. C'est un phénomène normal, puisqu'il a été constaté dans tous les cas de grossesse (Poten). Ces formations peuvent se détacher des villosités où elles ont pris naissance; elles dégénèrent alors et disparaissent.

Au moment de la délivrance, les membranes de l'œuf se déchirent sous l'influence des contractions utérines; le fœtus est expulsé; mais les enveloppes et le placenta demeurent encore dans la cavité utérine et sont réunies au nouveau-né par le cordon. Ils sont éliminés après leur décollement qui s'opère au niveau de la zone spongieuse. Le « délivre » est donc constitué des parties fœtale et maternelle du placenta, de l'amnios, du chorion, de la caduque capsulaire et de la caduque vraie. Les processus histologiques de régénération de la muqueuse utérine se produisent assez rapidement et ont été l'objet d'une étude antérieure.

Fig. 564. — *Coupe totale d'un placenta humain à terme, passant au voisinage du centre de cet organe.*

ei, espace intervilleux; *v*, coupe de villosité choriale; *vu*, veine utérine débouchant dans les espaces intervilleux. — *ch*, chorion avec ses vaisseaux (en noir); *am*, amnios. D'après Minot.

La structure du placenta nous montre donc que cet organe est adapté pour puiser dans le sang maternel les substances nutritives nécessaires au développement de l'embryon. Cette absorption est réalisée par les villosités fœtales, qui, à ce point de vue, sont tout à fait comparables aux villosités intestinales. D'après Hofbauer, elles assimilent par leur activité propre et ne reçoivent pas seulement par osmose le matériel nourricier fourni par l'organisme maternel; elles absorbent les substances grasses; les granulations graisseuses que l'on peut mettre en évidence au-dessous de la bordure en brosse, se retrouvent ensuite plus loin, dans le stroma de la villosité, dans la membrane cho-

riale et jusque dans le cordon ombilical. Les graisses proviennent surtout du sang maternel, sauf dans les premiers mois de la grossesse, où la dégénérescence des tissus de la muqueuse utérine fournit une autre source de graisse fœtale. Les albuminoïdes passent dans les villosités sous forme d'albumoses ; les albumoses manquent dans le sang ; leur présence dans le placenta fœtal est due, par conséquent, à l'intervention d'un ferment placentaire qui transforme les albuminoïdes. Le fer est également absorbé par le chorion villeux, qu'il pénètre sous forme d'un composé organique dissous et qui provient de la destruction des globules sanguins maternels. Les villosités placentaires jouent donc un rôle essentiellement actif dans l'absorption des matériaux nourriciers, et cette activité spéciale est due à la couche périphérique syncytiale, désignée pour cette raison sous les noms de trophoblaste ou trophoderme, comme nous l'avons vu antérieurement.

III. — Vagin.

La structure de l'épithélium du vagin est intermédiaire entre celle des épithéliums pavimenteux simples qui revêtent la plupart des muqueuses de ce type, et celle de l'ectoderme tégumentaire à couche cornée et à éléidine. Cet épithélium est constitué par une assise génératrice assez épaisse, avec papilles épidermiques, et une assise superficielle de cellules très aplaties, qui renferment des granulations d'éléidine. Il possède la même structure sur le vestibule, le clitoris, la face interne des petites lèvres. Il présente une transformation périodique chez certains animaux (Carnassiers, Ruminants, Rongeurs). Les cellules superficielles subissent une métamorphose muqueuse, et l'épithélium pavimenteux stratifié devient un épithélium cylindrique après le rut et pendant la gestation (Morau, Salvioli, Lataste, Retterer). Tourneux a montré, chez la Taupe, dans le segment vulvaire du vagin, les curieux faits suivants. L'épithélium pavimenteux stratifié s'épaissit au début de la gestation ; puis les cellules de la couche superficielle se transforment en cellules d'aspect muqueux, et les couches profondes se creusent d'excavations sphériques ou ovoïdes qui confluent les unes dans les autres ; toute la surface vaginale paraît alors transformée en une véritable glande muqueuse étalée en surface. Ce processus a sans doute pour résultat de lubréfier le canal vaginal au moment de la mise bas. L'épithélium pavimenteux stratifié se régénère après la mise bas, et cette régénération marche de l'extrémité vulvaire vers l'extrémité utérine du vagin. Elle se produit aux dépens de l'assise génératrice de la muqueuse. Au contraire de Morau, Salvioli et Retterer admettent que les modifications de l'épithélium vaginal sont provoquées par la gestation. Tourneux incline vers le même avis.

Le chorion du vagin, chez l'Homme, est un tissu conjonctif dense très riche en fibres élastiques ; il se soulève en papilles nombreuses, très allongées, coniques, qui mesurent en moyenne 180 μ de longueur sur 60-80 μ de largeur. En dehors de ce chorion, le vagin est entouré d'une gaine épaisse de tissu conjonctivo-musculaire. Les fibres musculaires lisses sont réunies en faisceaux volumineux à direction longitudinale et transversale. La couche celluleuse est formée de grosses fibres conjonctives très serrées, surtout en dedans, et de nombreuses fibres élastiques.

CHAPITRE V

Glandes annexées aux conduits excréteurs des glandes germinatives.

I. — Caractères généraux.

Les glandes annexées aux conduits génitaux sont, chez l'Homme, les vésicules séminales, la prostate et les glandes de Cooper; chez la Femme, les glandes de Bartholin. Ces organes présentent des variations morphologiques nombreuses chez les Vertébrés et l'on ne peut en prendre une idée d'ensemble si on les compare au point de vue de leur forme, de leur structure, de leur nombre et de leur développement. Des familles voisines offrent, à ce point de vue, des dispositifs tout à fait dissemblables. Il existe même des lacunes, des différences considérables à l'intérieur de la seule classe des Mammifères: certaines glandes peuvent manquer et d'autres atteindre un très grand développement. Ce fait a conduit à admettre que l'absence d'une glande peut être compensée par le développement prépondérant d'une autre glande. Cette suppléance s'explique par le rôle qu'il convient d'attribuer à ces annexes, c'est-à-dire la production de substances susceptibles d'accroître l'énergie vitale des spermatozoïdes. Les corrélations physiologiques des organes annexes de la génération n'est pas sans troubler profondément toute classification purement morphologique qu'on voudrait en donner. Nous ne possédons aucun critérium anatomique convenable pour nommer les glandes en question. Par des recherches histologiques comparatives, on peut reconnaître que les glandes sexuelles accessoires, différentes par leur situation et par conséquent différemment nommées, ont néanmoins une structure semblable, et inversement que des organes de même situation et de même nom sont histologiquement des formations tout à fait différentes (Oudemans, Disselhorst). Ainsi, par exemple, les vésicules séminales manquent chez un grand nombre de Mammifères : Monotrèmes, Marsupiaux, Carnivores, Cétacés ; chez les Insectivores, elles font défaut dans un genre (Talpa), et se trouvent représentées dans un autre (Erinaceus). Elles n'ont pas partout les mêmes rapports avec les conduits génitaux. Elles s'ouvrent dans le canal déférent chez les Proboscidiens, Périssodactyles, Ongulés, Primates, et dans le sinus urogé-

nital chez quelques Édentés et quelques familles de Prosimiens. De plus, elles montrent des différences de structure et par conséquent des différences fonctionnelles dans les divers groupes de Mammifères. Les vésicules séminales de l'Homme, par exemple, sont des espaces larges avec un contenu liquide; celles de certains Rongeurs sont des organes compacts remplis par un produit de sécrétion dense et homogène. Il en est de même pour la prostate. Elle n'existe pas chez les Monotrèmes et les Marsupiaux, où elle semble remplacée par de volumineuses glandes urétrales. Elle fait aussi défaut chez les Cétacés et les Édentés. Elle est figurée par un grand nombre de boyaux glandulaires chez certains Insectivores, Hérisson et Taupe. Elle existe chez les Chéiroptères, Ongulés, Proboscidiens, Carnivores, Suidés, Ruminants, Équidés, Singes et Homme. Elle est le seul représentant des glandes sexuelles accessoires dans beaucoup d'espèces; elle possède donc une importance particulière et peut résumer, dans une certaine mesure, les particularités de toutes les autres. Son développement plus ou moins considérable indique qu'elle compense les autres glandes accessoires quand celles-ci sont peu développées ou font complètement défaut (Disselhorst, Steinach). Les mêmes remarques peuvent être faites au sujet de glandes de Cooper qui, cependant, se rencontrent chez presque tous les Mammifères (Leydig).

Il est donc impossible de donner ici la physionomie histologique générale de toutes ces glandes accessoires. Nous nous bornerons à les étudier dans l'espèce humaine et chez les animaux où on les retrouve avec la même disposition et la même structure essentielles. Les nombreuses flexions morphologiques offertes par ces organes sont évidemment en rapport avec les phénomènes de la copulation et la vie génitale des différents groupes de Mammifères. Si les grandes fonctions organiques s'y produisent d'une manière univoque et ont à leur service des organes homologues, il n'en n'est pas de même pour les phénomènes extérieurs de la reproduction. Il existe ici des différences considérables entre les espèces et l'on conçoit qu'à ces variations fonctionnelles s'adaptent des organes morphologiquement variables.

II. — Vésicules séminales et ampoules des canaux déférents.

Les vésicules séminales ou « glandes vésiculaires » (Disselhorst) et les ampoules des canaux déférents ont la même structure histologique et peuvent être réunies dans une même description. Ces deux formations procèdent de la même ébauche : les ampoules se différencient aux dépens des canaux de Wolff, dont les extrémités inférieures s'élargissent considérablement et se pelotonnent sur elles-mêmes ; les vésicules séminales sont des diverticules issus des parois wolffiennes. Ces diverticules, d'abord courts et rectilignes, s'allongent peu à peu, s'élargissent et se replient en tous sens. Ils forment ainsi de vastes annexes, dont la muqueuse et la musculeuse conservent la même disposition essentielle que dans les ampoules des canaux déférents. A cette identité morphologique s'ajoute une certaine identité fonctionnelle : les recherches récentes ont montré en

effet que l'épithélium de ces deux ordres de formations doit être considéré comme de nature glandulaire, tout au moins pendant la période d'activité génitale.

Les parois des ampoules et des glandes vésiculaires se composent d'une muqueuse et d'une musculeuse, enveloppée elle-même d'une adventice conjonctive (fig. 565).

1° Muqueuse. — La muqueuse se soulève en de nombreux replis, réunis les uns avec les autres en une sorte de formation réticulée. Les mailles de ce réseau sont elles-mêmes couvertes de saillies plus petites, qui limitent des invaginations étroites, plus ou moins profondes et ramifiées. Elle est constituée par un épithélium cylindrique et un chorion conjonctif.

a) *L'épithélium* est cylindrique simple (Fränkel, v. Ebner, Limon, Akutsu). Les cellules sont environ quatre à cinq fois plus hautes que larges.

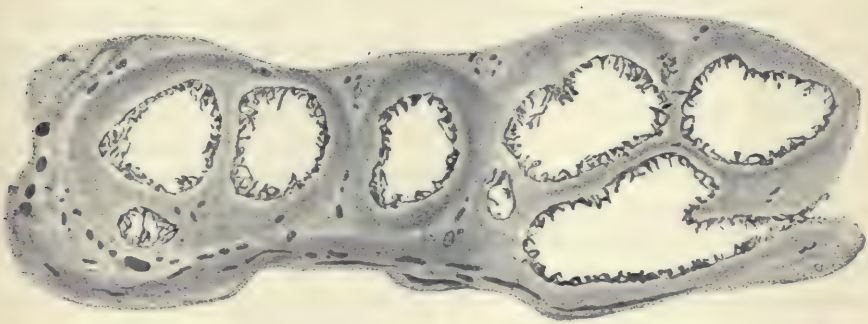

Fig. 565. — *Coupe d'une vésicule séminale d'Homme.*

Vue d'ensemble. La muqueuse du canal vésiculaire présente de nombreux festons et replis qui pénètrent dans la lumière canaliculaire. × 15.

Elles reposent sur une membrane propre très mince. Chacune d'elles renferme un diplosome et quelquefois un fouet central. On trouve de grands espaces clairs et arrondis entre les pieds des cellules cylindriques, avec un noyau excentrique en forme de croissant. Ils ont été considérés par Disselhorst comme des espaces lymphatiques excessivement développés. Limon a montré qu'ils sont remplis par des vésicules de graisse, contenues dans des cellules basales qui existent constamment dans l'épithélium, mais en nombre variable. Elles peuvent être très abondantes et se juxtaposer en une assise à peu près continue à la surface de la membrane propre; elles peuvent être moins nombreuses et séparées par plusieurs cellules cylindriques.

La nature épithéliale de ces éléments basaux est démontrée nettement par l'examen des organes prélevés sur des animaux très jeunes ou castrés. Les glandes vésiculaires d'un Taurillon sont tapissées par une rangée de cellules basses, presque cubiques, avec un gros noyau central et un cytoplasme homogène. Les cellules basales sont comprises entre les pieds de

ces éléments cylindriques; elles s'agencent en une assise continue contre la face interne de la membrane propre. Il en est de même chez les animaux castrés, le Bœuf par exemple; mais, dans cet objet, les éléments basaux sont moins abondants que chez le Taurillon. La transformation graisseuse des cellules basales se manifeste seulement chez les animaux en activité sexuelle; elle ne représente donc pas un simple dépôt de matériaux de réserve; c'est un produit de sécrétion qui concourt sans doute à la principale fonction des organes annexes de l'appareil génital, c'est-à-dire à l'élaboration de substances nutritives pour les spermatozoïdes (Limon) (fig. 566 et 567).

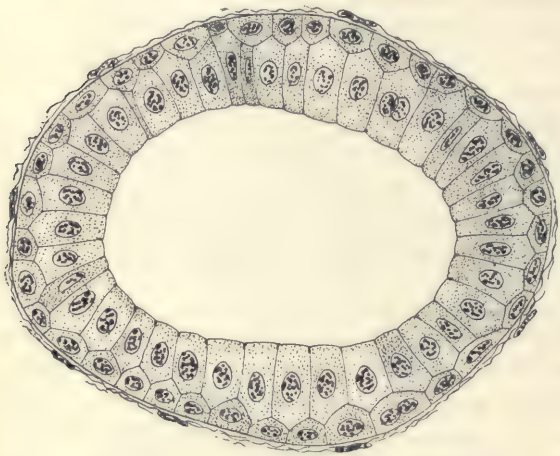

Fig. 566. — *Cul-de-sac de vésicule séminale de Taurillon, avec ses deux couches de cellules : cellules basales cubiques et cellules superficielles cylindriques.* × 200.

Les processus sécrétoires sont de toute autre nature dans les cellules cylindriques. Celles-ci renferment des enclaves diverses: granulations graisseuses, pigmentaires, et grains de sécrétion colorables par les réactifs basiques. Les enclaves sont peu abondantes dans les cellules des vésicules séminales (Limon). Akutsu les a constatées cependant en grande quantité dans certains de ces éléments et il les a retrouvées avec le même aspect dans la lumière de la vésicule. D'après Limon, les phénomènes sécrétoires sont plus intenses et plus nets dans les ampoules des canaux déférents; mais ils sont localisés tantôt dans l'épithélium d'une ampoule, tantôt dans celui de l'autre.

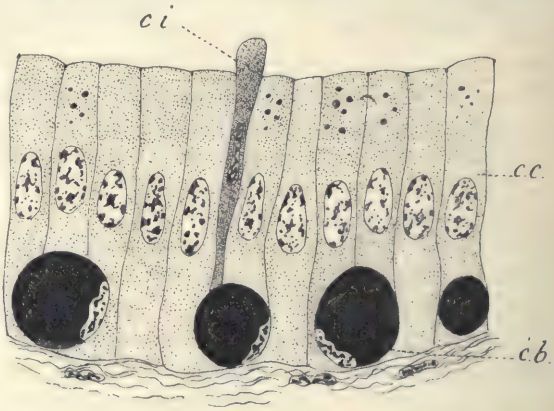

Fig. 567. — *Epithélium de vésicule séminale de Taureau. Cellules basales graisseuses.*
cc, cellules cylindriques dont certaines renferment quelques granulations graisseuses. — *ci*, cellule intercalaire à protoplasme dense et coloré. — *cb*, cellules basales dont le cytoplasme est rempli par une grosse sphérule graisseuse. × 800.

b) Le *chorion* de la muqueuse est mince ; il renferme un grand nombre de fibres élastiques. Ce sont les soulèvements du chorion qui forment dans la cavité des ampoules et des vésicules séminales les innombrables replis qui cloisonnent leur lumière.

2° Musculeuse. — La musculeuse comprend deux couches, une interne circulaire, la plus épaisse, une externe longitudinale. Elles se pénètrent réciproquement au niveau de leur surface de contact et se fusionnent au niveau des replis primaires que présente la paroi des vésicules séminales.

3° Histophysiologie. — L'observation des phénomènes cytologiques, qui traduisent l'activité glandulaire des épithéliums ampullaire et déférentiel, a fourni des données importantes au sujet de la question longtemps controversée de leur signification fonctionnelle. On a longtemps admis sans conteste que les vésicules séminales étaient des réservoirs destinés à collecter le sperme au fur et à mesure de sa production. La constatation de nombreux spermatozoïdes dans les vésicules séminales de l'Homme et de la plupart des Mammifères avait fait admettre cette opinion par la plupart des biologistes (Fallope, R. de Graaf, Sommering, Prévot et Dumas, H. E. Weber). Cependant d'autres auteurs anciens leur attribuaient déjà une fonction sécrétoire (Wharton, Schwammerdamm, Harder, Hunter, Leydig), admise par la plupart des auteurs récents (Hallez, Gueillot, Kayser). Les observations cytologiques de Limon et Akutsu, et l'expérimentation physiologique réalisée par Kayser, Steinach, Lode, Rehfisch, Camus et Gley, Ivanoff mettent hors de doute la nature glandulaire des vésicules séminales. Il est certain toutefois que ces organes n'ont pas la même fonction chez les différents Mammifères. S'il est indéniable que les vésicules de l'Homme possèdent une fonction sécrétoire, il est également certain qu'elles jouent un rôle de contention vis-à-vis du liquide séminal. On a en effet trouvé le plus souvent des spermatozoïdes dans leur lumière (Furbringer, Rehfisch), où ils peuvent vivre encore pendant de longues heures après la mort de l'individu (Robin). On observe le contraire chez les Rongeurs : leurs vésicules séminales ne renferment jamais de spermatozoïdes, mais un liquide qui est sécrété par l'épithélium glandulaire et qui pénètre dans le vagin avec le sperme. Les liquides des vésicules séminales et le sperme se prennent alors en une masse coagulée, blanchâtre, mucoïde, et cette coagulation est déterminée par un ferment prostatique désigné sous le nom de « vésiculase » par Camus et Gley.

Le rôle du liquide élaboré par les ampoules des canaux déférents et par les vésicules séminales des grands Mammifères est de tout autre nature. Il est sans doute utilisé par les zoospermes pour leur nutrition. Ceux-ci s'accumulent dans les culs-de-sac des ampoules et des glandes vésiculaires et peuvent y séjourner un temps plus ou moins long ; aussi est-il nécessaire qu'ils y trouvent un matériel nutritif suffisant pour leur permettre d'attendre le moment où ils seront transportés dans les voies génitales de la femelle. En outre, ces sécrétions constituent un apport de liquide qui dilue la partie fécondante du sperme et augmente mécaniquement les chances de la fertilisation. Enfin Kölliker a pu montrer qu'elles accroissent la vivacité des spermatozoïdes et leur permet de conserver pendant longtemps leur vitalité.

III. — Prostate.

La prostate est un organe musculo-glandulaire qui se différencie aux dépens du sinus uro-génital, à une époque reculée du développement. La première différenciation est figurée par des conduits tubuleux, issus de la prolifération des parois du sinus, au niveau de l'embouchure des canaux de

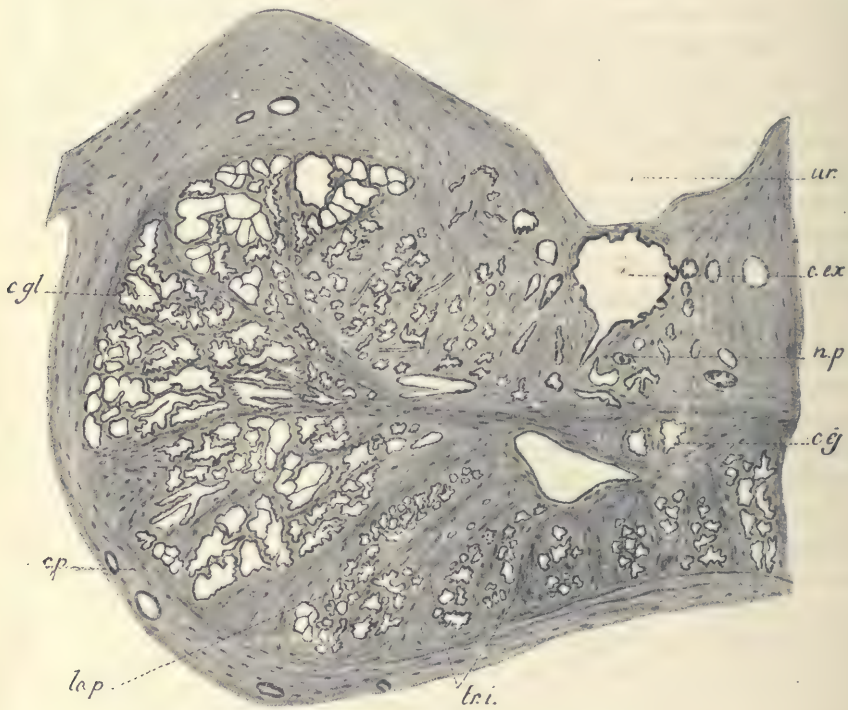

Fig. 568. — *Vue d'ensemble de la prostate d'Homme adulte.*

ur, urètre dont la paroi antérieure a été enlevée et qui se creusait seulement un canal sur la face antérieure de la prostate. — *céj*, canaux éjaculateurs. — *cex*, canal excréteur dilaté d'une glande prostatique. — *np*, noyau de la prostate. — *tri*, travées interlobulaires. — *cp*, capsule prostatique. — *lop*, lobe prostatique. — *cgl*, culs-de-sac glandulaires. × 10. (Une moitié seulement de la coupe a été représentée).

Wolff et de Müller. Ces conduits, d'abord courts, fournissent des ramifications à angle aigu qui divergent dans le tissu mésenchymateux ambiant, s'élargissent de plus en plus et se terminent par des dilatations arrondies (Toldt, Regnault). Des fibres musculaires se différencient très tôt dans le tissu mésenchymateux où se sont développés les culs-de-sac glandulaires. Elles deviennent peu à peu si nombreuses qu'elles constituent la moitié ou plus de l'organe prostatique.

1° Anatomie microscopique. — Une coupe transversale de prostate d'Homme adulte nous montre les détails suivants, quand on l'examine à un grossissement faible (fig. 568). On observe, dans la région antérieure de la coupe, la

section du canal de l'urètre, qui possède la forme d'un croissant si la section a été faite au niveau du colliculus seminalis ou verumontanum; celui-ci renferme trois canaux à parois anfractueuses : un médian, l'utricule prostatique, et deux latéraux, les canaux éjaculateurs. Autour du canal de l'urètre, nous observons une couche de tissu conjonctivo-élastique, puis une assise circulaire de fibres musculaires lisses. Celles-ci proviennent du sphincter de la vessie et s'étendent jusqu'au cône séminal. C'est le « sphincter de la prostate » ou « sphincter internus vesicæ » de Henle. En dehors de cette couche nous trouvons : 1° un volumineux amas conjonctivo-musculaire traversé par les canaux excréteurs des glandes prostatiques; c'est le « noyau central » ou « zone cen-



Fig. 569. — *Glande prostatique d'Homme.*
Coupe des culs-de-sac glandulaires tapissés par un épithélium cylindrique simple. Ces culs-de-sac sont séparés par un stroma conjonctivo-musculaire. × 250.

trale compacte » de la prostate; 2° le tissu propre de l'organe, constitué par les culs-de-sac et diverticules de la glande et le tissu conjonctivo-musculaire interstitiel ; c'est la « zone périphérique spongieuse » ; 3° enfin l'enveloppe de la prostate, ou « capsule prostatique », recouverte dans sa moitié antérieure par les fibres musculaires striées du sphincter externe (« sphincter vesicæ externus » de Henle, « rhabdosphincter urethræ » de Waldeyer).

On voit donc que la prostate comprend deux sortes d'éléments : 1° des formations glandulaires ; 2° un stroma musculo-conjonctif.

2° Structure. — A. **Tissu glandulaire prostatique.** — C'est un conglomérat de 15 à 32 glandes simples. Les auteurs ne sont pas d'accord sur le type dans lequel on doit faire rentrer les glandes prostatiques. Elles seraient structurées d'après le type alvéolaire suivant Henle, Kölliker, Lan-

GERHANS, RUDINGER, TOLDT, ORTH, REINKE, etc. ; d'après le type tubuleux suivant HYRTL, GRIFFITHS, ATHANASOFF, RAUBER, WALDEYER, BRÖSICKE, etc. ; d'après le type tubulo-alvéolaire d'après MAZIARSKI et WESKI. Ces derniers auteurs font remarquer que l'arbre glandulaire prostatique est formé par des rameaux terminés par des extrémités tubuleuses ou arrondies en alvéoles ; mais cette disposition est secondaire; la glande est tout d'abord tubuleuse et les alvéoles ne se forment qu'à la fin du développement, augmentant ainsi la surface sécrétante.

Les ramifications tubulo-acineuses, très développées dans la zone spongieuse, figurent sur coupes de larges anfractuosités, dont les parois montrent de place en place des invaginations arrondies (fig. 569). Elles sont tapissées par un épithélium glandulaire et une membrane propre. Les recherches de WESKI ont montré que l'épithélium de la prostate est unistratifié ; c'est une couche de cellules cylindriques, dont l'aspect est différent suivant leur situation sur le sommet ou dans le fond des replis alvéolaires et suivant leur stade sécrétoire. Elles offrent leur disposition la plus simple dans le fond des alvéoles ou dans les ramifications glandulaires plissées. Ce sont alors des cellules prismatiques à quatre ou cinq pans, comme on l'observe nettement sur des coupes frontales. Elles n'ont plus la même régularité dans les culs-de-sac glandulaires plissés. Leur aspect varie suivant le stade sécrétoire ; on peut en effet distinguer des cellules remplies de produit de sécrétion, des cellules où il commence à s'amonceler, des cellules qui viennent d'expulser leur contenu (WESKI). Les premières sont hautes, cylindriques, avec une zone cytoplasmique basale foncée et une zone périphérique réticulée et plus claire. Les mailles du réseau renferment une substance qui, le plus souvent, demeure incolore et qui quelquefois montre de petites granulations colorées. Les cellules vidées de leur produit de sécrétion ont des dimensions très restreintes ; elles paraissent réduites, pour ainsi dire, à leur noyau autour duquel le cyto-

FIG. 570. — *Prostate d'Homme adulte. Concrétions prostatiques dans un cul-de-sac glandulaire.* × 125.

plasme forme une écorce à peine visible. Elles mesurent 5 à 6 μ environ, tandis que les grandes cellules cylindriques peuvent atteindre 40 à 45 μ. Des granulations sécrétoires très colorées, homogènes, sont disséminées dans tout le territoire cytoplasmique de certaines cellules prostatiques, surtout autour du noyau. Weski les considère comme le matériel aux dépens duquel s'édifient les « concrétions prostatiques ». Certains culs-de-sac renferment, en effet, des concrétions de taille variable, dont certaines peuvent atteindre des dimensions considérables (300, 500 μ à 1 millimètre). On les rencontre dans presque toutes les prostates chez l'adulte. Ce sont des formations arrondies ou ellipsoïdes, quelquefois homogènes, qui montrent le plus souvent des strates concentriques. Elles sont normalement composées par une substance colloïde qui a les réactions de l'albumine ; mais elles peuvent subir une transformation calcaire et méritent alors la dénomination de « sable prostatique ». Elles s'édifieraient à la suite d'une sorte de cristallisation du produit de sécrétion (v. Ebner) (fig. 570).

Existe-t-il une membrane propre au-dessous de l'épithélium glandulaire? Böhm et Dawidoff en ont fait la constatation, mais ils insistent sur la difficulté de la mettre en évidence. Aussi certains auteurs (Langerhans, Rudinger, etc.) pensent-ils que les cellules glandulaires sont appliquées directement sur le tissu conjonctif du stroma où leurs prolongements effilés pourraient s'introduire. Cependant, s'il n'y a pas de membrane propre au sens où on l'entend d'ordinaire, c'est-à-dire sous forme d'une membrane fine et homogène, une couche particulière de cellules endothéliformes partout continue s'étend entre les éléments glandulaires et le stroma sous-jacent. Ce sont des cellules aplaties, avec des noyaux très colorables et très allongés, disposées sur une seule couche. Chacune de ces cellules correspond à deux ou trois cellules glandulaires. Cette couche possède un aspect particulier chez le vieillard, où elles sont très serrées les unes contre les autres, si bien que chacune d'elles correspond à une cellule épithéliale. Ces éléments sont de nature conjonctive (Weski) (fig. 571).

Les *canaux excréteurs* des culs-de-sac prostatiques sont tapissés par une couche de cellules cylindriques. Les plus volumineux sont revêtus par un épithélium cylindrique stratifié, analogue à celui de l'urètre, du moins dans leur portion proximale.

B. **Stroma prostatique.** — C'est un tissu conjonctivo-musculaire particulièrement riche en fibres lisses. Son abondance est si considérable qu'Ellis a pu dire que la prostate était avant tout un organe musculaire, et que Harrison a soutenu que son rôle fondamental était de constituer le véritable sphincter de la vessie. Il faut ajouter que la quantité du tissu musculaire varie avec l'âge et avec les sujets ; aussi certains auteurs distinguent-ils des prostates à type glandulaire et des prostates à type musculaire (Rudinger, Waldeyer). Les fibres lisses de la prostate sont très volumineuses et forment des faisceaux qui s'entre-croisent dans tous les sens. Les fibres élastiques sont abondantes dans le stroma prostatique. Elles se rassemblent en une couche épaisse autour du canal de l'urètre (Antonini, Walker, Weski).

3° Involution de la prostate et fonction de cet organe. — Ce stroma musculo-conjonctif s'hypertrophie quelquefois dans des proportions considérables chez les vieillards, et cette hypertrophie porte essentiellement sur le tissu conjonctif. Le tissu glandulaire, au contraire, dégénère peu à peu et peut disparaître entièrement. Il en est de même dans les cas de castration où la prostate, comme tous les autres organes annexés à la glande génitale, subit une atrophie considérable, qui atteint surtout les éléments glandulaires (Launois, Athanasoff, etc.). Les expériences instituées à ce sujet montrent que l'intégrité de la prostate, au point de vue de sa structure et de sa fonction, est sous la dépendance de la sécrétion interne du testicule.

Le mode sécrétoire des glandes prostatiques est peu connu. Leurs cellules ne sécrètent pas d'une manière continue, d'après la majorité des

Fig. 571. — *Épithélium d'un cul-de-sac glandulaire prostatique* (Homme).
Cellules cylindriques larges et claires ou étroites et foncées. Cellules basales endothéliformes. × 350.

auteurs; cette sécrétion se fait d'une manière intermittente et se trouve déterminée par un réflexe provoqué au moment du coït, immédiatement avant l'éjaculation. Henle et Weski admettent au contraire une activité sécrétoire constante, démontrée par l'existence d'un cycle glandulaire dans les acinus prostatiques. Le liquide ainsi élaboré et amassé dans les culs-de-sac de l'organe, se trouve excrété et projeté dans l'urètre par la contraction du muscle prostatique au moment du coït.

Les recherches de Gley et Camus ont montré, comme nous l'avons vu à propos des vésicules séminales, que la prostate de certains Rongeurs sécrète un ferment qui coagule le contenu des vésicules séminales de ces animaux (vésiculase). Chez l'Homme, le liquide prostatique agglutine les spermies, comme l'avait déjà observé Spallanzani. Les glandes accessoires du tractus génital ont donc une importance fonctionnelle considérable et leurs produits entrent en conflit au moment de l'éjaculation : il en résulte tantôt une véritable coagulation (Rongeurs), tantôt la formation d'une sorte de colle (Insectivores), tantôt une simple agglutination (Homme), toujours la formation, par l'action d'un ferment ou d'une agglutinine, d'une substance plus ou moins visqueuse qui assure la rétention, pour un temps variable, des

spermatozoïdes dans le vagin. En fait, l'extirpation de la prostate ou des vésicules séminales (Steinach sur le Rat, Camus et Gley sur le Cobaye) diminue considérablement ou supprime, suivant qu'elle est ou non complète, le pouvoir reproducteur (Gley).

4° Vaisseaux et nerfs de la prostate. — Les artères de la prostate se ramifient dans le parenchyme de l'organe et se résolvent en capillaires dont les mailles entourent les culs-de-sac glandulaires. Les veines s'anastomosent en un réseau serré qui forme le corps spongieux de l'urètre prostatique. D'autres ramifications veineuses sortent de la prostate par ses faces latérales et se jettent dans les plexus vésico-prostatiques. Les vaisseaux lymphatiques sont bien développés ; ils prennent naissance au niveau de dilatations lacunaires qui entourent les glandes ; ils se réunissent dans tout l'organe et en sortent par quatre troncs principaux, deux supérieurs et deux latéraux, qui aboutissent aux ganglions du petit bassin (Sappey).

Les nerfs proviennent du plexus hypogastrique. Ils suivent le trajet des artères ou cheminent isolément dans le tissu prostatique ; ils portent sur leur trajet un certain nombre de petits amas de cellules nerveuses. Leurs ramifications ultimes se terminent à la surface des culs-de-sac glandulaires (Timofeew). Cet auteur a en outre rencontré des corpuscules terminaux particuliers dans la capsule, entre les culs-de-sac et les muscles et dans la muqueuse de l'urètre prostatique. Ces corpuscules sont identiques, dans leur forme la plus simple, aux boutons terminaux de Krause ou aux corpuscules de Pacini.

IV. — Glandes bulbo-urétrales ou de Cooper.

Les glandes bulbo-urétrales sont de petits organes pairs, situés dans le tissu conjonctif péri-urétral, au-dessus du transverse profond du périnée. Leurs conduits excréteurs débouchent dans l'extrémité inférieure de l'urètre membraneux. Elles sont constituées par un grand nombre de lobes volumineux, séparés les uns des autres par un tissu conjonctivo-élastique assez abondant et par des fibres musculaires lisses et striées.

a) *Les lobes glandulaires* renferment un grand nombre d'acinus; ceux-ci répondent en partie au type tubuleux et en partie au type alvéolaire (Flemming, Stöhr, Vitalis Müller, Braus). Les alvéoles glandulaires sont limités par une membrane propre très mince et sont tapissés par une seule couche de cellules, qui bordent une vaste lumière. La nature de ces cellules n'est pas élucidée. La plupart des auteurs les considèrent comme de nature muqueuse (Langerhans, Vitalis Müller, Löwenthal, Böhm et Davidoff). Cependant, Henle et Stilling n'ont pu obtenir la réaction caractéristique du mucus par l'analyse chimique du produit de sécrétion. De plus, ces éléments offrent certaines particularités morphologiques qui les différencient des cellules muqueuses : on constate entre leurs faces adjacentes des canaux intercellulaires, qui peuvent se ramifier en deux ou trois branches, au niveau de leur extrémité (v. Ebner, Braus). Ces canaux n'existent

jamais dans les glandes muqueuses vraies (Zimmermann, v. Ebner, Oppel). On observe également des cadres cellulaires (Kittleisten) autour de leur face apicale et des filaments basaux dans leur région profonde (Braus). A part ces caractères spéciaux qui les rapprochent des éléments séreux, les cellules des glandes de Cooper sont tout à fait comparables aux cellules muqueuses : leurs noyaux sont petits, très colorables, rejetés dans la zone basale et leur cytoplasme est clair, alvéolaire, dépourvu de granulations sécrétoires. Plusieurs auteurs décrivent, dans certains culs-de-sac, des cellules séreuses en bordure ou croissants de Gianuzzi (Schneidenmühl, Vitalis Müller, Disselhorst, Böhm et Davidoff). Braus n'a pas vérifié ce fait chez l'Homme.

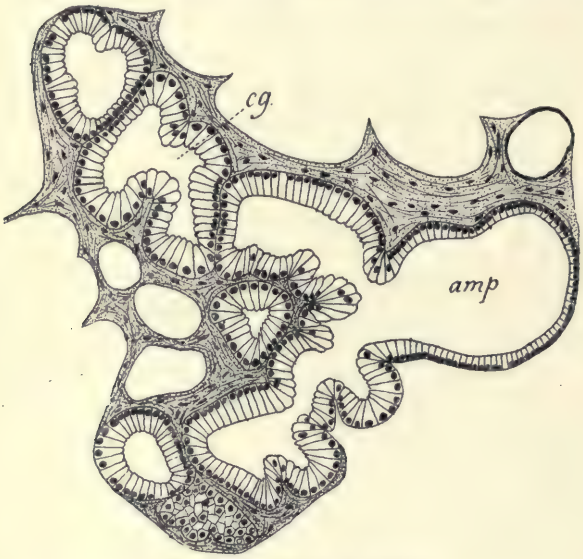

Fig. 572. — *Glande de Cooper.*

cg, culs-de-sac glandulaires. — *amp*, dilatations ampullaires des canaux excréteurs. D'après Braus.

b) Le système des *conduits excréteurs* présente une forme particulière. Le canal excréteur principal et les ramifications intraglandulaires sont élargis en forme de vastes lacunes (J. Muller, C. Krause, Henle). Sur les lacunes intraglandulaires sont branchés de minces canaux qui débouchent dans les culs-de-sac terminaux. Ceux-ci s'ouvrent dans une lacune excrétrice quelquefois directement, mais le plus souvent par l'intermédiaire d'un canal étroit et plus ou moins long (Braus, chez l'Homme). Les conduits excréteurs sont recouverts par un épithélium à une seule couche, généralement cubique, très bas et aplati par endroits, surtout au niveau des dilatations ampullaires (Disselhorst, Löwenthal, Braus), qu'Henle interprète comme les chambres collectrices du liquide sécrété (fig. 572).

c) Le *stroma interlobaire* des glandes de Cooper est assez abondant et renferme un grand nombre de fibres élastiques. Il est exceptionnellement riche en fibres musculaires lisses et striées. Le système musculaire de ces glandes comprend des fibres périphériques et des fibres interlobaires. Les premières constituent un manteau d'éléments striés, découverts par v. Baer chez les animaux et considérés comme constants chez l'Homme (Leydig). Ces fibres sont en continuité avec celles du trigone uro-génital. Le manteau musculaire périphérique renferme, en outre, des fibres lisses associées en faisceaux et issues de la paroi du canal urogénital (Holl, Braus). Les fibres interlobaires sont également striées et lisses ; elles s'enfoncent dans la glande

de haut en bas et contournent les canaux excréteurs sans entrer en rapport immédiat avec eux (Leydig, Disselhorst, Langerhans, Stilling, Nagel, Braus). Leydig a comparé cette musculature à celle de la prostate. La musculature lisse exercerait une pression constante sur les culs-de-sac glandulaires, et la musculature striée produirait une expression subite du produit de sécrétion au moment du coït. — Les glandes de Cooper sont les plus anciennes des glandes accessoires (Disselhorst) et se rencontrent chez presque tous les Mammifères (Leydig). D'après Camus et Gley, leur action s'ajouterait à celle de la prostate pour élaborer le ferment ou la substance agglutinante, destinée à transformer le sperme liquide en une masse plus ou moins visqueuse, adhérente aux parois du vagin.

V. — Glandes vestibulaires ou de Bartholin.

Les glandes de Bartholin (*glandulæ vestibulares majores*) sont les seules glandes accessoires des voies génitales femelles. Elles ont le même mode de développement et la même structure fondamentale que les glandes de Cooper, dont elles sont les homologues. Elles s'édifient aux dépens de bourgeons qui se détachent des parois du sinus uro-génital et qui apparaissent chez les embryons humains dont le tronc mesure 4 à 5 centimètres de longueur (Tourneux, V. Müller, Nagel). Ces bourgeons sont transformés en une glande complètement édifiée au point de vue histogénétique chez les embryons de 21 centimètres, quand l'utérus et le vagin sont individualisés (V. Müller).

La glande est entourée et pénétrée par des faisceaux de fibres musculaires striées et par du tissu conjonctivo-élastique, qui renferme des vaisseaux et des nerfs. Des fibres musculaires lisses existent également en assez grand nombre dans les espaces interlobaires (de Sinéty, Schneidenmühl, Nagel). Les acinus sont du type tubulo-alvéolaire, d'après Flemming, Stötr, V. Müller. Ils sont tapissés par des cellules muqueuses, qui montrent les mêmes caractères cytologiques que les cellules des glandes de Cooper. Les canaux excréteurs offrent des dilatations ampullaires; ils sont composés par une membrane propre, recouverte en dedans de cellules cylindriques ou aplaties suivant les endroits, et en dehors de fibres musculaires lisses. L'extrémité du canal excréteur commun, dans le voisinage de son embouchure, est revêtue par un épithélium pavimenteux stratifié, semblable à celui du vestibule vaginal. Le produit sécrété par les glandes de Bartholin est un mucus blanchâtre et dense, qui a pour résultat de lubréfier le vestibule pendant l'acte du coït.

Il existe également de petites glandes muqueuses dans le revêtement du vestibule. On les désigne sous le nom de *glandulæ vestibulares minores* (Gegenbaur, Quain, Hoffmann, Toldt). Elles sont peu développées pendant l'enfance et la vieillesse, et prennent un volume considérable au cours de la grossesse. Ce sont tantôt de simples diverticules courts et terminés en culs-de-sac, tantôt des glandes ramifiées, tubuleuses, à structure muqueuse, et dont le volume atteint à peine un demi-millimètre (Vitalis Müller).

INDEX ALPHABÉTIQUE

Pages.

Absorption intestinale. 825
absorption intestinale des graisses. 828
absorption des albuminates et des sucres 832
absorption et exhalation intestinales par les séreuses. 295
accroissement égal et inégal de His 41
accroissement interstitiel ou expansif et appositionnel (Schaper). 41
accroissement de l'os 226
accroissement de l'os en épaisseur. 227
accroissement de l'os en longueur. 230
actions morphogènes 178
adamantoblastes. 771, 775
adénoïde (tissu) 136
adipeux (bourrelets ou replis) . . 271
Aditus ad intestinum 35
admirables (réseaux). 88
adrénaline. 1001
Adventitia 66, 74, 77
aire embryonnaire ou germinative. 10, 33
aire transparente 10, 33
aire vasculaire 31
albuginée de l'ovaire 1087
albuginée du testicule . . . 1061, 1081
allantoïde. 35, 37
allantoïdienne (circulation). . . . 37
allantoïdienne (protubérance et vésicule) 37
Allantoïdiens 35
alvéolaires (canaux) 951
alvéole pulmonaire (paroi propre de l') 964
alvéolo-dentaire (ligament). . . . 792
Alveus. 447
ammonique (couche). 431
ammonienne (région) 444
amnios 35, 36
Amniotes 35
amniotiques (liquide et cavité). . 36
amœboisme nerveux 354
amphiarthroses 258
« ampoules » des artères de la rate. 164
« ampoules » des canaux déférents. 1162
amygdales (palatine, pharyngienne, linguale, tubaire) . . . 139, 763
amylase (des ganglions lymphatiques). 155
anales (fossette et membrane). . 24
Anallantoïdiens. 35
Anamniotes 35
anastomose. 48
anatomie microscopique 51
angiomes simples et caverneux. 92
anneaux fibreux du cœur 114
annexes embryonnaires . . 13, 33, 35
annexes embryonnaires chez l'homme 38
annexes embryonnaires (structure) 39
annexes du poil 621
anses capillaires 85
anse de Henle 1021, 1029
anthracose ganglionnaire. . . . 154
anus (formation de l') 23, 24
aortes primitives 32
Apathy (cellules ganglionnaires et cellules neuroformatives d') . . 497
apex de la corne postérieure . . 394
aponévrose d'insertion. 190
aponévrose musculaire . . . 315, 317
aponévrose pharyngienne. . . . 766
appareil 52
appareil réticulé de Golgi. . . . 339
appendices piriformes de la cellule nerveuse. 355
apposition cellulaire. 43
apyknomorphe (état) de la cellule nerveuse. 356
aqueduc de Sylvius 426
arachnoïdal (espace) 184
arachnoïde (structure) 185
arachnoïdien (tissu) 185
arachnoïdiennes (villosités) . . . 186
arborisation nerveuse des plaques motrices 322
arc réflexe 474, 475

arcade de Corti 563
archentéron 5
archiblaste 26
Area centralis. 701
arginase 823
artères et veines (caractères généraux). 63
artères 65
artères à types musculaire et élastique 66
artères de petit et moyen calibre (type musculaire) 68
artères de gros calibre (type élastique). 70
artères (modifications de la structure des) 72
artères et veines précapillaires . 86
artères terminales 87
artère hépatique 930
artères hélicines 97
artères rénales 1036
artères vitellines ou omphalo-mésentériques 32
artères de la pulpe splénique (artères centrales, pénicillées, à coque) 164
artérioles. 66
articulaire (cavité, cartilage, disque). 259, 262
articulations (développement) . . 261
articulations (histologie) 264
articulations (nerfs des) 282
association (fibres d') 437, 438
association (sphères d'). 438
astroblastes 460
astrocytes. 391
athéromateux (état) des artères . 74
atrium pulmonaire 958
auditif (organe). 546
auditives (cellules) 563
axone 333, 486
axoplasma 486

Baguette cordale 193
Balbiani (corps vitellin de) . . . 1100
bande intermédiaire des articulations 262
bande ou crête de Wolff 175
bandelettes de Kiernan. 927
bandelettes optiques 705
Bartholin (glandes de) 1173
basale (membrane) des séreuses. 289
basement-membrane 582
bassinet rénal. 1043
bâtonnets de la rétine 677
Bauspeicheldrüse 893
Belegzellen. 801
Bellini (tubes de). 1015, 1022
Bergmann (cellules de) 464
Billroth (cordons de). 161
biomécanique 50
blastème sous-périostal 249
blastocœle 17
blastoderme. 4
blastodermiques (feuillets) . . . 5
blastomères 2
blastopore. 5
blastopore (formation du). . . . 14
blastopore (fermeture du). . . . 23
blastula 3
Boll (passages de) 880
bouche (formation de la) 25
bouche primitive 5
bouche. 760
bouche (glandes de la). 764
bouchon du cervelet. 420
bouquets érectiles 98
bourgeonnement des organes . 46, 48
bourgeons du goût ou gustatifs 534, 535
bourgeons gustatifs du larynx . . 955
bourgeons de Neumann 329
bourgeons musculaires. 320
bourgeons olfactifs 518
bourrelet entodermo-vitellin. . . 30
bourrelet gingival. 772
bourrelet hépatique 903
bourrelets adipeux des articulations 271
bourrelets marginaux des articulations 264
bourses muqueuses 274, 590
bourses séreuses 258, 274
bourses séreuses musculaires et sous-cutanées 274, 275
boutons terminaux 346
Bowmann (glandes de). 524
boyaux germinatifs. . . . 1058, 1087
branchiales (fentes) 25
branchial (nerf). 363
branchiaux (organes des sens). . 516
branchies 25
branchiomères 49
bronches. 942, 951
bronche-souche ou principale . . 941
bronche lobulaire et intralobulaire 956
bronches interlobulaires et intralobulaires 951
bronchioles terminales, respiratoires, acineuses 951, 956
Brunner (glandes de) 820
Bruch (membrane de) 728
buccale (fossette et membrane). . 25
buissons terminaux 321
buissons de Kühne 322
bulbe dentaire 777
bulbe de l'urètre et du vagin. . 92, 93
bulbe olfactif 439, 440
bulbe rachidien 362

Cadre terminal de Deiters . . . 567
caduques 1147
caisse du tympan 767, 769
Cajal (cellules de). 435
Cajal (cellules étoilées de) . . . 383
calcaires (sels). 176
calcification 176
calcification dans l'ossification enchondrale 212

calcification de l'ébauche dentaire. 778
calcoglobuline ou calcokératine . 779
calices nerveux péricellulaires. . 345
calices pigmentaires de la rétine. 675
calices rénaux 1015, 1043
Call-Exner (corps de) 1096
canal central de la moelle. 386, 393, 396
canal cholédoque, cystique, hépatique 934
canal cochléaire 546
canal cordal. 15
canal de l'épendyme. 393
canal de l'épididyme 1081
canal de Havers (formation du) . 212
canal de Leuckart 1121
canal de Schlemm 723
canal de Sténon 883
canal de Wharton. 886
canal de Wirsung. 897
canal déférent 1119, 1128
canal de réunion ou de Hensen. . 547
canal d'union du tube urinaire. . 1022, 1030
canal médullaire de l'os (formation) 230
canal nasal 889
canal neurentérique 15
canal pharyngo-tympanique . . . 767
canal segmentaire ou de Wolff . 1011
canal spiral du limaçon. 568
canal sudorifère 639
canal utéro-vaginal 1121
canal vasculaire de Havers . . . 252
canalicule de l'ivoire ou dentaire. 781, 786
canalicule ou capillaire biliaire . 904
canalicule rénal 21
canalicules du suc (de Holmgren) dans les cellules nerveuses . . 340
canalicules intracellulaires des glandes 879
canalicules osseux 202
canaux aberrants de l'épididyme . 1120
Canaliculi perforantes 531
canaux alvéolaires 951, 957
canaux biliaires 933, 935
canaux collecteurs du rein. . 1015, 1022
canaux de Havers. 203
canaux de Havers primitifs . . . 216
canaux de Volkmann 254
canaux dérivatifs 87
canaux droits 1123
canaux efférents du testicule . . 1119
canaux éjaculateurs 1130
canaux excréteurs des glandes. 866, 879
canaux papillaires du rein . . . 1015
canaux sécréteurs des glandes. . 880
canaux semi-circulaires 558
canaux vasculaires du cartilage . 214
canaux vasculaires perforants . . 215
canaux veineux du diploë. . . . 254
capillaires 59, 79
capillaires (structure). 79
capillaires (anatomie microscopique). 85
capillaires (modifications régionales et fonctionnelles) 89
capillaires (endothélium). 79
capillaires (membrane propre) . . 82
capillaires non nitratables . . . 80
capillaires artériels et veineux. 86, 89
capillaires en anse 85
capillaires dilatés en aréoles . . 91
capillaires intraépithéliaux . . . 86
capillaires lacunaires 98
capillaires parenchymateux . . . 91
capillaires (nerfs des) 133
capillaires sanguins dans les cellules nerveuses. 340
capillaires veineux de la rate . 162, 164
capillaires lymphatiques. . . 117, 120
capillicules et lacunes de Sappey. 126, 826
capsule cartilagineuse . . . 194, 195
capsule de Glisson 927
capsule de Malpighi 160
capsule du rein 1040
capsule et cloisons du ganglion lymphatique. 145, 147
capsule et travées de la rate. . . 160
capsule fibreuse des articulations. 260
capsule périarticulaire 268
capsule péricellulaire des cellules ganglionnaires 380
capsules surrénales 991
cardiaque (tube) 52
cardiaques (fibres et muscle) . 102, 106
cardinales (veines) 82
caroncule lacrymale. 660
carotidienne (glande). . 992, 1006, 1007
cartilages 176, 194, 195, 198
cartilages (développement) . . . 195
cartilage (histologie) 197
cartilage embryonnaire. 195
cartilage élastique ou réticulé. . 195
cartilage fibreux 195
cartilage hyalin 195
cartilage strié 196
cartilage faux 197
cartilage calcifié et hypertrophié 196, 213, 225, 232, 233
cartilage sérié. 212, 225, 232
cartilages permanents 197
cartilages (accroissement ; voies nutritives ; modifications) . 199, 200
cartilages périchondriques. . . . 198
cartilage de conjugaison 233
cartilage intermédiaire. 231
cartilages articulaires . 259, 260, 264, 266
cartilage tarse. 658
cartilagéine 194
cartilagineuses (capsules et cellules). 194, 195
cartilagineux (tissu) 194, 195
caryocellules 333
caryochromes (cellules) 337
caryodiérèse de l'œuf. 1
Cattaneo (corpuscules de). . . . 281
caudal (intestin) 24
caverneuse (substance), caverneux (système) du ganglion lymphatique. 143, 145

cavité articulaire 259
cavité de segmentation et cavité sous-germinale 3, 4
cavité et liquide amniotiques. . . 36
cavité générale du corps. 13, 17, 21, 22, 283
cavité intestinale définitive . . . 18
cavité pleuropéritonéale 21
cavité pariétale ou péricardique 22, 283, 285
cavité péritonéale. . . . 22, 284, 286
cavité pleurale. 22, 286
cavité séreuse 283, 285
cavité synoviale 259
cellules accessoires des organes des sens. 515
cellules à corbeilles du cervelet. 424
cellules adélomorphes de l'estomac 801
cellules adipeuses de la moelle des os 237, 243
cellules aesthétiques 331, 514
cellules à grains (ou de Paneth) de l'intestin 819
cellules amacrines 669, 697
cellules annexielles 487
cellules à poussière. 964
cellules auditives externes et internes. 552, 563
cellules bipolaires des ganglions spinaux 376
cellules bipolaires de la rétine. . 669
cellules bordantes ou délomorphes de l'estomac 800, 801
cellules cartilagineuses. . . . 194, 195
cellules caryochromes. 337
cellules centro-acineuses du pancréas. 897, 898
cellules chromaffines 992
cellules chromophobes et chromophiles des ganglions cérébro-spinaux. 375
cellules cordonales ou funiculaires : tautomères, hétéromères. 399, 400
cellules cordonales ou funiculaires hécatéromères 401, 402
cellules cytochromes. 337
cellules de Bergmann 464
cellules de Cajal. 435
cellules de Claudius. 567
cellules de Corti. 555
cellules de Deiters 552, 565
cellules de Hensen 567
cellules de Kupffer. 925
cellules de Purkinje. 420, 421
cellules de Ranvier. 491
cellules de Retzius. 435
cellules de Sertoli. 1063, 1068
cellules de segmentation. . . . 2
cellules de soutien 174
cellules de soutien des organes des sens. 515
cellules de soutien de la rétine. . 669
cellules déciduales. 1147
cellules délomorphes 801
cellules du type I et du type II de Dogiel. 376, 378
cellules du type I et du type II de Golgi. 400, 402
cellules en croissant ou en bâtonnet des sinus veineux de la rate. 165
cellules en T de Ranvier . . . 374, 376
cellules épendymaires. . . . 366, 389
cellules épithéliales intestinales. . 813
cellules épithéliales à plateau . . 813
cellules étoilées de Cajal. . . . 383
cellules fixes de la cornée . . . 717
cellules folliculeuses de l'ovaire. 1088
cellules ganglionnaires d'Apathy . 497
cellules géantes de la moelle osseuse. 238
cellules germinatives. 366
cellules germinatives des ganglions lymphatiques. . . . 137, 152
cellules gliales de la moelle épinière. 389
cellules gliogènes. 460
cellules godronnées de Renaut . 505
cellules horizontales de la rétine. 669, 693
cellules hépatiques 914
cellules interstitielles du testicule 1062, 1077
cellule leucocytoïde 137
cellules (ou fibres) musculaires lisses. 311, 313
cellules musculaires lisses des vaisseaux 64
cellules médullaires (moelle des os). 237, 241
cellules mitrales 441, 442
cellule motrice ou psycho-motrice. 439
cellules muqueuses ou caliciformes de l'intestin. 816
cellules neuroformatives ou nerveuses d'Apathy 343, 497
cellules nerveuses . . . 331, 332, 513
cellules nerveuses (structure cellulaire) 333
cellules nerveuses (structure fibrillaire). 334
cellules nerveuses (structure glandulaire) 336
cellules nerveuses (forme; cellules unipolaires, bipolaires, multipolaires) 349, 350
cellules nerveuses (cytogénèse). 352
cellules nerveuses (sénescence) . 353
cellules nerveuses (modifications fonctionnelles). 354
cellules nerveuses (modifications structurales) 356
cellules nerveuses (modifications pathologiques) 359
cellules nerveuses à cylindre-axe ascendant de Martinotti-Cajal. 433, 434
cellules nerveuses à cylindre-axe court 402
cellules nerveuses à fibre spirale. 382
cellules nerveuses de la moelle. 391, 408
cellules nerveuses des ganglions spinaux 376

cellules nerveuses des ganglions sympathiques. 381, 382
cellules nerveuses du type régénératif des ganglions spinaux. . 379
cellules nerveuses fenêtrées des ganglions spinaux. 379
cellules nerveuses optiques des tubercules quadrijumeaux. . . 427
cellules nerveuses radiculaires ou motrices, centrales, cordonales ou funiculaires. 391
cellules névrogliques. 367, 390, 452, 458
cellules nourricières du testicule 1063, 1068
cellules optiques (couche des) . . . 428
cellules osseuses. . . . 202, 205, 206
cellules principales ou adélomorphes de l'estomac. 800, 801
cellules psychiques ou psychomotrices. 434
cellules pyramidales. 432
cellules pyramidales géantes. . 432, 439
cellules radiculaires de la moelle. 399
cellules radiculaires antérieures et postérieures 410
cellules rhagiocrines des séreuses. 290, 292
cellules rouges de Neumann. . . 240
cellules satellites intracapsulaires des ganglions cérébro-spinaux. 380
cellule segmentaire du tube nerveux. 491
cellules sensibles ganglionnaires et proprement dites. 514
cellules sensorielles. 331
cellules somatochromes 337
cellules synoviales 270
cellules tendineuses. 189
cellules vaso-formatives. . . . 61
cellules vaso-formatives du grand épiploon. 305, 306
cellules végétatives ou vitellines. 4
cellules visuelles à cônes et à bâtonnets. 671
celluleuse (tunique) du tube digestif. 758
cément. 771, 779, 788
céments radiculaire et coronaire 784, 788
cémentoblastes. 784
cémentoplastes. 788
centre blanc ou médullaire du cervelet. 420
centre blanc ou médullaire du cerveau. 430, 436
centres d'ossification 208
centres germinatifs des nodules lymphoïdes 137
centres germinatifs des ganglions lymphatiques 152
centres germinatifs des corpuscules de Malpighi. 163
centres nerveux (caractères généraux). 360
centres nerveux (développement). 361
centres nerveux (tissu conjonctif et vaisseaux). 469, 471
centres réflexes 478
céphalo-rachidien (liquide) . . . 186
cérébelleux (hémisphères). . . . 419
cérébro-spinaux (ganglions) ; ébauche. 363
cérumineuses (glandes). 640
cerveau. 429, 430
cerveaux antérieur, moyen, postérieur. 361
cerveau intermédiaire . . 362, 447, 448
cerveau terminal. 362
cervelet. 362, 419, 420
champ de Cohnheim. 313, 315
champ glandulaire de Hüss. . . 643
champ nasal. 518
chemins de la lymphe 128, 146
chiasma optique 705
chondroblastes. 194, 195
chondrogène (couche) 197, 261
chondrogène (fonction) du périoste. 250
chondroplastes 194, 195
chorio-capillaire (couche). . . . 727
chorion de l'œuf 36
chorion ou zone pellucide . . . 1091
chorion du tube digestif. . . . 757
chorion du conduit bucco-pharyngo-œsophagien 762
chorion de l'estomac. 809
chorion de l'intestin. 824
chorion des séreuses 289, 291
chorion touffu et diffus. 1153
choroïde 726
choroïde (sa nature) 181, 182
choroïdes (plexus). 455
choroïdiennes (toiles) 448, 455
chromaffines (substance, cellules et organes). 992, 1000, 1006
chromatiques (substance et corps) des cellules nerveuses. . . . 336
chromatolyse. 337, 356
chromolyse. 356
chromophile (état) de la cellule nerveuse. 356
chute du poil. 622
ciliaires (glandes). 640
ciliaires (muscle ou couronne, procès ou corps) ; leur nature. 182
cils. 659
cils olfactifs. 521
cinesthésiques (sens, sensations, nerfs). 277, 318
circulation allantoïdienne. . . . 37
circulation vitelline ou ombilicale. 21, 35
classification des organes des sens. 516
Claudius (cellules de). 567
clitoris. 93, 94
cloacale (membrane). 24
cloisonnement 49
coccygienne (glande). . 992, 1006, 1008
cochléaire (canal). 560
Cœlomates. 17
cœlome. 13, 17, 20, 283
cœlome (théorie du). 20
cœlomiques (sacs). 18
cœnogénétique (gastrula). . . . 6
cœur. 102

cœur (ébauche). 32
cœur (développement) 102
cœur (valvules). 105
cœur (lymphatiques). 115
cœur (nerfs). 131
cœurs lymphatiques. 117, 124
Cohnheim (champs de). . . . 313, 315
collagène (substance) 176
collatérales 403
colonnettes musculaires 313
colorabilité primaire des nerfs. . 508
colostrum. 648
columelle. 559
commissurales (fibres). . . . 437, 438
commissure (ébauche de la) . . 371
commissure antérieure. 389
commissures grises de la moelle. 394
commissures postérieure et supérieure de l'encéphale. 448
conarium 450
concrétions de la glande pinéale . 451
conduits aériens. 944
conduits de Cuvier 32
conduits excréteurs des glandes germinatives 1117
conduits excréteurs de l'ovaire. . 1137
conduits excréteurs de l'ovaire (développement des). 1121
conduits excréteurs du testicule . 1122
conduits excréteurs du testicule (développement des). 1117
conduits lacrymaux. 889
conduit vitellin. 34
cône de Doyère 324
cônes de la rétine. 679
cônes vasculaires de l'épididyme . 1119
conjonctives (fibres). 176
conjonctive palpébrale et conjonctive bulbaire. 656, 658
Cooper (glandes de). 1171
copulateurs (organes) 92, 93
coque trophodermienne. 1153
corbeilles nerveuses péricellulaires. 345
cordal (canal) 15
cordale (gouttière). 16
cordal (tissu). 193
cordale (baguette) 193
corde dorsale. . . 13, 15, 175, 192, 193
corde (destinée de la) 193
corde (épithélium et gaine). . . 193
cordons ou faisceaux du névraxe (développement). 371
cordons antérieur, latéral, postérieur de la moelle 394, 395
cordons fibreux de soutien . . 179, 187
cordons de Pflüger 1058, 1087
cordons de Billroth ou cordons spléniques. 161
cordons folliculaires des ganglions lymphatiques. 144, 146
cordon génital. 1117
cordons sexuels ou médullaires. 1057, 1085
cornes antérieures ou ventrales de la moelle 388, 394
cornes latérales de la moelle. . . 394
cornes dorsales ou postérieures de la moelle. 388, 394
corne d'Ammon 444
cornée (développement et structure) 713, 714
Corona radiata. 1091
corps bordé. 444
corps caverneux de la verge et du clitoris. 92,93,94
corps chromatiques des cellules nerveuses 336
corps ciliaire 728
corps dentelé ou rhomboïdal du cervelet. 420
corps d'Highmore. 1081
corps de Wolff. 1012
corps érectile de la pituitaire. . 532
corps genouillé externe 428
corps godronné 444, 447
corps jaune. 1107
corps jaune atrétique ou faux. . 1104
corps jaunes (variétés de) . . . 1110
corps jaunes gestatif et périodique. 1111, 1112, 1113
corps jaune (histophysiologie). . 1111
corps muqueux de Malpighi . . 583
corps papillaire 589, 592
corps pituitaire 983
corps postbranchial . . . 970, 971, 973
corps spongieux de l'urètre. 92, 93, 94
corps strié 429, 436
corps suprarénal et interrénal . . 993
corps terminal des artères de la rate 164
corps thyroïde. 970
corps tingibles 151, 163
corps vitellin de Balbiani. . . . 1100
corps vitré 748
corpuscules amylacés de la pie-mère. 186
corpuscules de Cattaneo 280
corpuscules de Golgi-Mazzoni. 279, 599
corpuscules (tendineux) de Golgi. 279, 280
corpuscules de Krause 279, 321
corpuscules de Meissner 603
corpuscules de Rauber 282
corpuscules de Ruffini . . 279, 321, 600
corpuscules de Malpighi (rate) 160, 162, 163
corpuscules de Malpighi (rein) 1013, 1016, 1023
corpuscules du cément. 788
corpuscules épithéliaux externe et interne de la thyroïde . . . 977
corpuscules osseux 202
Corti (organe de) 561
Corti (piliers de) 561
couche ammonique 431
couche cambiale des os 249
couche chondrogène . . . 197, 261
couche compacte de l'estomac. . 809
couche de Henle du poil 620
couche de Huxley du poil. . . . 620
couche de Langhans des artères. 70
couche de Rolando du cerveau . 431

couche de Weil de la pulpe denture 789
couche de la formation rayonnante du cerveau. 431
couche des cellules pyramidales du cerveau. 431, 432
couche des cellules polymorphes du cerveau 431, 434
couche des cellules de Purkinje . 420
couche du lemnisque 428
couche endothéliale sous-épithéliale de Debove 757
couches fibroïde, striée et sous-endothéliale des artères . . 70, 71
couche germinative épidermique . 582
couche granuleuse du cervelet 420, 422
couche granuleuse de Tomes . . 787
couche limitante de la corne postérieure de la moelle. 394
couche mésochondriale 262
couche moléculaire du cerveau. 431, 435
couche moléculaire du cervelet . 420
couches optiques 447
couche ostéogène d'Ollier . . . 249
couche ou formation arquée. . . 371
couche zonale de la corne postérieure de la moelle 394
coulisses tendineuses 275
couronne ciliaire 182, 728
couronne ou formation rayonnante. 436
coussinet pinéal 448
cravate de Suisse 810
crêtes acoustiques 548, 558
crête ampullaire 559
crête basilaire du limaçon . . 570, 571
crête dentaire 772
crête intermédiaire 515
crête de Reissner. 571
crête labiale 772
crête mammaire 642
crêtes neurales. 15, 363, 515
crête ou bande de Wolff 175
crête spirale. 559, 568
cristallin 739
cristallin (substance amorphe du) 745
cristallin (texture). 744
cristallin (ligament supérieur du). 746
cristalloïde 741
croissants de Giannuzzi (signification) 886
croix latines. 491
croûte osseuse périchondrale . 223, 227
cupule terminale 549, 559
cutané (feuillet). 28
cuticule de l'émail 786
cuticule du poil 614
Cuvier (conduits de). 32
cylindre-axe 333, 486
cytochromes (cellules) 337
cytodiagnostic 187, 296, 298
cytodiérèse de l'œuf. 1
Czermack (espaces interglobulaires de) 787

Dégénération des nerfs 506
Decidua vera. 1147
déciduales (cellules) 1147
délamination 48
dégénérescence ascendante et descendante 416
dégénérescence cireuse ou vitreuse des muscles 330
dégénérescence du myocarde . . 116
dégénérescence primaire ou traumatique des nerfs 506
dégénérescence secondaire ou wallérienne 495, 506, 507
dégénérescence segmentaire des nerfs 509
dégénérescence rétrograde ou nisslienne des nerfs . . 358, 411, 416, 508
Deiters (cadre terminal de) . . . 567
dendrites 333
dendrites (caractères des) . . . 350
dent 770
dents auditives. 568, 569
dentaire (bulbe ou papille) . . . 777
dentaire (lame ou crête) 772
dentaire (pulpe) 778
dentaire (sac ou follicule). . . . 778
dentaires (tubes ou canalicules) . 786
dentine 771, 779
derme et hypoderme (histogénèse). 579
derme (ou chorion) du tégument externe. 580, 590
derme cornéen. 716
deutérocoele. 17
Deutérocœliens 17
deuxième circulation fœtale . . . 37
deuxième neurone rétinien (cellules bipolaires) 689
développement (phénomènes généraux). 40
diapédèse. 100
diaphragme primaire 903
diarthroses 259
diencéphale 362, 447
différenciation (résultats de la) . 51
différenciation sexuelle. 1057
digestif (épithélium) 756
dilatation de la pupille. 734
dilatation des organes 45
diploë 223, 252
dispositifs nerveux intracellulaires, intercellulaires, péricellulaires 345
disques articulaires 262
disque germinatif. 3
disque intermédiaire 262
disques intervertébraux 264
Doyère (cône ou éminence de) . . 324
dure-mère (structure) 184
dure-mère, périoste interne du crâne (endocrâne) 222

Ebauche dentaire ; sa calcification 770, 778
ébauche embryonnaire 9
ébauche du sang, des vaisseaux et du tissu de soutien . . . 13, 26

ébauche du tissu de soutien. . . 27
ébauche du sang et des vaisseaux. 28
ébauche sexuelle primordiale . . 1057
Eberth (traits scalariformes d'). . 107
écailles placoïdes 611
écorce cérébrale 429, 430
écorce cérébrale (régions de l'). . 438
écorce cérébelleuse 420
écorce nerveuse 362
ectoblaste ou ectoderme 5
ectoplacenta. 36
élacine. 72
Elastica externa et *interna* des vaisseaux 66, 69
élastine. 176
élastiques (substance, fibres, tissu). 176
élastiques (ligaments) 188
élastoblastes. 188
éléidine 586
élément dominateur ou spécifique 52
éléments d'association de la rétine 693
éléments de la névroglie 458
éléments élastiques des vaisseaux. 64
éléments du tissu lymphoïde et du tissu myéloïde dans la moelle des os 237, 238, 242
éléments libres des organes lymphoïdes 136
éléments libres des ganglions lymphatiques 150
éléments libres de la pulpe splénique 160
éléments libres des corpuscules de Malpighi 163
éléments libres de la moelle des os 237
éléments nerveux (rapports des) . 342
émail 771, 779, 784
émail (organe de l') 773
émail (formation de l') 780
émail (cuticule de l'). 786
embolus du cervelet. 420
embryon 11
embryon (formation de l'). . . . 1
embryon (organes de l') 13
embryonnaire (aire ou tache) . . 10, 33
embryonnaire (ébauche) 9
embryonnaire (première cellule) . 1
embryonnaire (région) du blastoderme 34
embryophore de l'œuf humain . . 39
émigration cellulaire 43, 44
éminence de Doyère. 324
encéphalo-rachidien (liquide) . . 186
endartère 66
endocarde 102, 104
endocarde (vaisseaux) 105
endomysium 315, 317
endonèvre. 502
endosquelette 173
endostéum 246
endothéliales (cellules) des capillaires ; propriétés 63, 81
endothélium 284
endothélium ; définition 286
endothélium des vaisseaux . . . 58
endothélium des capillaires sanguins 79
endothélium des lymphatiques. . 119
endothélium postérieur de la cornée 719
endoveine. 75
entérocoele 17, 19
Entérocœliens 17
entérokinase. 822
entoblaste ou entoderme 5
entoderme définitif 18
entodermo-vitellin (bourrelet) . . 30
entonnoirs de Golgi-Rezzonico. . 489
Entwickelunsgsmechanik 50
enveloppes des centres nerveux et de l'œil (comparaison des) . . 180
épencéphale 361
épendymaires (cellules) . . . 366, 389
épendyme. . . . 366, 370, 387, 396, 452
épiblaste 5
épicarde 102, 307
épicœlome 20
épiderme 13, 15, 581
épiderme (histogénèse). 578
épidermicule du poil, de l'ongle. 614, 633
épididyme. 1124
épidural (espace) 183
épimère 20
épines de la cellule nerveuse . 355
épinèvre 505
épiphyse 447, 449
épiploon (grand). 300
épithélium antérieur de la cornée . 714
épithélium antérieur du cristallin 742
épithélium de la corde. 193
épithélium des conduits aériens . 945
épithélium des séreuses . . . 285, 287
épithélium digestif 755
épithélium du conduit bucco-pharyngo-œsophagien. 760
épithélium du follicule de de Graaf 1096
épithélium épendymaire . 370, 396, 452
épithélium externe et interne de l'émail 775
épithélium germinatif 22
épithélium germinatif de l'ovaire . 1086
épithélium intestinal. 823
épithélium olfactif. 520
épithélium péritonéal 298
épithélium pigmenté de la rétine . 673
épithélium pulmonaire 960
épithélium pulmonaire ; sa réparation 963
épithélium respiratoire . . . 940, 960
épithélium stomacal. 794, 808
épithélium strié des glandes . . 880
épitrichium 578
époophoron 1085, 1121
érectiles (organes) 91
érectiles (bouquets) 98
érectile (tissu et corps) de la muqueuse pituitaire 522
érectilité et érection. 91
érepsine 823
érythroblastes des ganglions lym-

phatiques 152
érythrocytes de la pulpe splénique et de la moelle des os . . . 161, 240
érythropsine. 678
espace arachnoïdal ou sus-arachnoïdal 183
espaces de Grünhagen 826
espaces de Havers 203
espace de Kiernan, porte ou interlobulaire 911
espace épidural 183
espace épimédullaire de His . . . 462
espaces interglobulaires de Czermack 787
espaces lymphatiques du lobule du foie 926
espaces médullaires 203, 252
espaces médullaires primitifs . . 216
espaces minimes 128
espaces ou fentes lymphatiques . 126
espace sous-arachnoïdal 183
espace subdural 183
esthésioneures (cellules) 514
estomac 793
estomac (glandes de l'). 797
état perlé de la cellule nerveuse . 355
étoiles de Verheyen 1038
étoiles du cristallin 743
étranglements annulaires de Ranvier 491
évagination 46
excitation fonctionnelle 50
excitation morphogène (histogène). 50
Exner (plexus d') 435
exosquelette. 173
expansions nerveuses du tégument externe 596
expansions nerveuses libres du derme 606
expansions nerveuses de l'épiderme 608
expansions tango-réceptrices de l'hypoderme et du derme . . . 596
expansions hédériformes 609
exsudat. 100
externa des vaisseaux . . . 57, 74, 77
extra-embryonnaire (région) du blastoderme 34

Faisceau basal du cerveau antérieur 430
faisceau de Lissauer. 403
faisceau maculo-papillaire . . . 685
faisceaux musculaires 314
faisceaux nerveux. 500
faisceau ovale. 389, 393
faisceau pyramidal moteur . . . 476
faisceau pyramidal sensitif ou ruban de Reil 476
faisceaux pyramidaux de la moelle épinière. 437
faisceau sensitivo-moteur ou collatéral réflexe 403
faisceaux tendineux 189
fascias 179
Fascia dentata. 444, 447
Fascia linguae 762
Fascia pharyngo-basilaris. . . . 766
Fascia penis 95
Fascia subcutanea. 580
Fascias superficialis, propria, transversalis 180
fentes branchiales. 25
fentes de Henle du cœur 114
fentes et espaces lymphatiques. 124, 126
feuillets germinatifs ou blastodermiques primaires 5
feuillets germinatifs externe et interne 5
feuillet moyen, feuillets moyens externe ou pariétal, interne ou viscéral 17
feuillet cutané 28
Ferrein (pyramides de) 1018
fibres amyéliniques 469
fibres arciformes du périoste . . 249
fibres cardiaques 106
fibres centrifuges de la rétine . . 698
fibres collatérales. 401
fibres commissurales 437
fibres conjonctives 176
fibres cordonales, funiculaires ou centrales 400, 404, 411
fibres cristalliniennes 743
fibres d'association et de projection 437
fibres de Bergmann 424
fibres de Corti 561
fibres de Müller 669, 686
fibres de Remak 490
fibres de Sharpey 203, 207
fibres de Tomes 777, 781, 786
fibres de Weismann 319
fibres des cordons postérieurs de la moelle 405
fibres du cervelet. 426
fibres du nerf optique (dans les tubercules quadrijumeaux) . . 427
fibres en anses entortillées . . . 607
fibres élastiques 176
fibres étoilées ou grimpantes du cervelet 425
fibres ganglionnaires ou sensibles 393
fibres grillagées de la rate. . . . 160
fibres grillagées du foie 926
fibres grises ou pâles 490
fibres horizontales et moussues du cervelet. 424, 425
fibres musculaires lisses et striées 311, 312
fibres musculaires striées (nombre) 315
fibres musculaires striées (longueur, épaisseur, forme) . . . 316
fibres musculaires striées (structure) 317
fibres musculaires striées (accroissement) 326
fibres musculaires striées (néoformation et destruction) 327

fibres myéliniques 489
fibres nerveuses (en général) . . 332
fibres nerveuses (apparition dans le tube médullaire) 371
fibres nerveuses périphériques ou exogènes et centrales ou endogènes. 371
fibres nerveuses de la moelle épinière 392
fibres nerveuses des ganglions cérébro-spinaux et sympathiques. 379, 383
fibres nerveuses des nerfs . . 486, 501
fibres nerveuses (gaines des) . . 487
fibres nerveuses (catégories de) . 489
fibres nerveuses (rapports, ramification et terminaison) 492
fibres névrogliques. 452, 458
fibres olfactives 441
fibres parallèles du cervelet. . . 422
fibres pyramidales 405
fibres radiculaires ou motrices. 392, 402
fibres radiculaires antérieures ou motrices, postérieures ou sensitives 411
fibre trapézoïde 346
fibreux (tissu) 176
fibrilles de l'ivoire. 781
fibrilles musculaires. 310
fibrilles nerveuses 334, 486
fibro-cartilage 195, 196
fibro-cutanée et fibro-intestinale (lames) 17
filament corné postérieur. . . . 389
fimbria 444
flancs de l'embryon (formation des). 34
foie 903
foie (histogénèse) 903
foie hématopoiétique 907
foie (signification physiologique). 910
foie (texture). 911
foie inverti 912
foie (tissu conjonctif intralobulaire) 926
foie (vaisseaux sanguins) 929
foie (nerfs) 933
foie (régénération) 937
foie (modifications pathologiques). 938
foliés (appareils). 535
folliculaire (système) des ganglions lymphatiques 144
follicules clos 139
follicules clos de l'intestin . . . 812
follicule de de Graaf 1094
follicule de de Graaf primordial . 1088
follicule de de Graaf jeune . . . 1090
follicule de de Graaf (évolution du). 1090
follicule dentaire 778
follicule pileux. 614
follicules ou nodules secondaires des ganglions lymphatiques . . 145
folliculeuses (cellules) de l'ovaire. 1088
fontanelles 222
Foramina nervina 570
formation arquée 392
formation rayonnante du cerveau. 431
formation réticulée 394
forme extérieure de l'embryon (constitution de la) 33
formes myéliniques 488
fosses nasales (développement). 519
fossette anale et buccale. . . . 24, 25
fossette auditive 546
fossette olfactive 518
Fovea centralis 701
foyers germinatifs. 42
franges pigmentaires 675
franges synoviales 260, 271
Frommann (stries de) 487
fulcrum radial de la rétine . . . 687
fulcrum tangentiel de la rétine. . 684
fuscine 675
fuseaux musculaires. 319
fuseaux neuro-musculaires 279, 318, 319
fuseaux pileux 615
fusion de deux ébauches 48

Gaines communes des vaisseaux et des nerfs 179
gaines de la corde 193
gaines de la fibre nerveuse . . . 487
gaine de l'ivoire ou de Neumann. 781, 786
gaine de myéline 488
gaine de Henle 500, 503
gaine de Mauthner 486
gaine de Schwann 487
gaine élastique de la verge . . . 95
gaines épithéliales externe et interne du poil 617, 620
gaine fibreuse du poil 618
gaine fibrillaire des nerfs 504
gaine lamelleuse des nerfs . . . 505
gaine limitante des cavités osseuses 202
gaines lymphatiques périvasculaires. 84, 122
gaines lymphoïdes périartérielles de la rate 162
gaine médullaire des nerfs . . . 488
gaine subsidiaire des nerfs. . 503, 597
gaines synoviales des tendons . . 275
gaines tendineuses 275
Galeati-Lieberkühn (glandes de) . 818
ganglion basal ou cérébral. . 429, 436
ganglions cérébraux. 372
ganglions cérébro-spinaux . . . 363
ganglions cérébro-spinaux : développement. 363
ganglions cérébro-spinaux : histogénèse 372
ganglions cérébro-spinaux : structure 374
ganglions cérébro-spinaux : fibres nerveuses 379
ganglions cérébro-spinaux : tissu conjonctif 380
ganglions de Remak, Ludwig, Bidder 131
ganglion dorsal primaire 363
ganglions lymphatiques . 117, 139, 141

ganglions lymphatiques (développement). 141
ganglions lymphatiques (anat. microscopique). 145
ganglions lymphatiques (structure). 148
ganglions lymphatiques (vaisseaux et nerfs 147
ganglions lymphatiques (fonctions). 153
ganglions lymphatiques (modifications) 155, 156
ganglion nerveux 372, 514
ganglions nerveux (ébauche des). 15
ganglions nerveux du cœur . . . 131
ganglions spinaux 372
ganglion spiral ou de Corti. . 555, 568
ganglions sympathiques 380
ganglions sympathiques (développement). 364
ganglions sympathiques (structure) 381
ganglions sympathiques (fibres nerveuses) 383
ganglion vestibulaire ou de Scarpa. 555
ganglionnaires (cellules) de la rétine 514
gastral (mésoderme). 19
gastrula 5
gastrula (théorie de la). 5
gastrulation 4, 5, 7, 8
gelée de Wharton 175
germinatif (disque) 3
germinatifs (feuillets) 5
germinatif (épithélium). 22
germinatif (centre) dans les nodules lymphoïdes 137
germinative (aire). 10
germinatives (glandes) ; ébauche. 22
germinatives (membranes) . . . 42
germinatives (cellules) 366
germinatives (cellules) des ganglions lymphatiques 152
gigantisme 232
gigantoblastes 240
Giraldès (organe de) 1120
Gitterfasern de la rate 160
Gitterfasern de la moelle des os . 243
Gitterfasern du foie 926
gland 92
glandes (en général) 857
glandes à sécrétion externe et à sécrétion interne 865
glandes externes ou ouvertes . . 866
glandes sécrétantes et excrétantes. 865
glandes : vaisseaux et nerfs. . . 881
glandes annexées aux conduits excréteurs des glandes germinatives 1161
glandes axillaires. 640
glande biliaire 904
glandes biliaires 935
glandes buccales 887
glandes bulbo-urétrales . . 1120, 1171
glandes cardiales de l'œsophage. 765
glande carotidienne . . 992, 1006, 1007
glandes cérumineuses 640
glandes ciliaires ou de Moll . . . 640
glande coccygienne . . 902, 1006, 1008
glandes cutanées 634
glandes de Bartholin 1173
glandes de Bowman. 524
glandes de Brunner. 520
glandes de Cooper 1120, 1171
glandes de v. Ebner 764
glandes de Galeati-Lieberkühn. . 818
glande de Harder 889
glandes de Havers 268
glandes de Lieberkühn 812
glande de Luschka 1008
glande de Nuhn. 764
glandes de Tyson 637
glande de Weber 764
glandes du tube digestif 757
glandes de la bouche, du pharynx, de l'œsophage 764, 765
glandes de l'estomac. 797
glandes de l'estomac (glandes cardiaques). 800
glandes de l'estomac (glandes fundiques) 799, 801
glandes de l'estomac (glandes pyloriques) 799, 804
glandes de l'estomac (glandes à type intestinal) 805
glandes de l'intestin 818
glandes de l'intestin (glandes en tube) 818
glandes de l'intestin (glandes de Brunner). 820
glandes du larynx, de la trachée et des bronches 947, 950, 952
glande diastématique du testicule. 1079
glandes de l'utérus 1140
glandes des paupières 659
glandes germinatives. 1055
glandes hémolymphatiques . . 140, 170
glande infra-orbitaire 889
glande infundibulaire de l'hypophyse. 988
glande interstitielle du testicule. 1077, 1079
glande interstitielle de l'ovaire. . . 1103
glande lacrymale 888
glandes (ou ganglions) lymphatiques 140
glandes mammaires 642
glande mammaire, pendant la grossesse 646
glande mammaire, pendant la lactation. 649
glande nictitante 889
glandes olfactives 524
glande parotide. 882
glandes périorbitaires 882, 888
glande pinéale 449
glande pituitaire 983
glande prostatique. 1120
glande pulmonaire. 940
glandes rénales ou excrétrices . . 1010
glande rétrolinguale. 883

glandes salivaires 882
glande salivaire abdominale. . . 893
glandes sébacées 635
glandes sexuelles ou germinatives. 22
glandes sous-maxillaires 883
glandes splénolymphatiques et médullolymphatiques 172
glande sublinguale. 887
glandes sudoripares 637
glandes surrénales. 991
glande thyroïde. 970
glande tympanique 1008
glandes vasculaires sanguines . . 865
glandes vestibulaires ou de Bartholin 1173
glandules parathyroïdes. . . . 970, 977
glandule thymique. 973, 977
glandule thyroïdienne 973
glial (tissu) 366
gliales (cellules) de la moelle épinière 389
gliose. 465, 466
Glisson (capsule de) 927
glomes ou glomérules vasculaires. 85
glomes carotidien et coccygien. 1007, 1008
glomérules olfactifs 441, 522
glomérule rénal. 1024
glomérule sudoripare 638
glycogène du foie. 915
Golgi (appareil réticulé de) . . . 339
Golgi (capsules de) 279
Golgi-Mazzoni (corpuscules de) . . 279
Golgi-Rezzonico (entonnoirs de) . 489
Golgi (réseau de) 347
gouttière cordale 16
gouttières limitantes de l'embryon. 33
gouttière neurale ou médullaire. . 13
gouttière primitive. 9
gouttière uro-génitale 93
Graaf (follicules de de) . 1088, 1090, 1094
grains 333
grains du cervelet 422
grains du bulbe olfactif 444
grains interstitiels du muscle strié. 313
graisse du foie 915
grand cerveau 361
grand épiploon 300
grand hippocampe. 444
grandes cellules pyramidales. . . 432
granulations de Pacchioni. . . . 186
Granulosa 1092, 1096
grise centrale ou nerveuse de Nissl 349
Grünhagen (espaces de) 826
Gubernaculum testis 778
gustatif (organe) 534
gustatifs (nerfs). 540
gustatives (cellules) 538

Haarzellen 453
Habenula perforata 568
Habenula sulcata 568
Habenula tecta 562
Harder (glande de). 889
Hauptzellen. 801
Havers (canaux ou espaces de). . 203
Havers (systèmes de) 203, 253
Havers (glandes de) 268, 272
hédériformes (expansions nerveuses). 609
Held (théorie de) 498
hélicines (artères). 97
hématies dans les ganglions lymphatiques 150
hématies dans la pulpe splénique. 161
hématies dans la moelle des os . 240
hématoblastes dans la moelle des os 241
hématolytique (fonction) des ganglions lymphatiques 154
hématolytique (fonction) de la rate. 159, 168
hématopoiétique (fonction) des ganglions lymphatiques. . . . 153
hématopoiétique (fonction) de la rate 159, 167
hémiarthroses 258
hémolymphatiques (glandes) . . 140, 170
Henle (anse de) 1029
Henle (couche de) du poil 620
Hensen (nœud de) 15
Hensen (canal de) ou canal de réunion 547
Hensen (cellules de) 567
Hering (passage de) 934
hétérogène (état) de la cellule nerveuse. 356
Highmore (corps d') 1081
histogénèse (phénomènes généraux d') 49
Holmgren (canalicules de) dans les cellules nerveuses 340
holoblastique (œuf). 2
Hornspongiosa 461
homogène (état) de la cellule nerveuse. 356
Hulsenarterien de la rate 164
Hüss (champ glandulaire de). . . 643
Huxley (couche de) du poil . . . 620
hydatides de Morgagni. 1120
hyperhémie 100
hypermastie 643
hyperthélie 643
hypoblaste 5
hypocœlome 20
hypoderme 580, 589
hypomère 20
hypophyse 447, 980, 983
hypophyse (vaisseaux et nerfs) . . 988
hypophyse (fonctionnement) . . . 989

Iles de sang et de substance conjonctive 30, 31
îlots de Wolff et Pander. 30
îlots de Langerhans 899, 901
îlots à hématies. 890
immigration cellulaire 43
incisures de Schmidt-Lantermann. . 488
infarctus de la rate 162
infiltration lymphoïde diffuse. . . 137

inflammation vasculaire 99
inflammation interstitielle, parenchymateuse 101
inflammation des séreuses . . . 287
infundibulum hypophysaire . . . 981
infundibulum pulmonaire. . . . 958
innervation des poils. 625
Intellectuorium 478
interarticulaires (ménisques) 260, 262, 264
intercellulaire (substance) du tissu de soutien 174
intermédiaire (bande ou disque) . 262
interosseux (ligaments). 264
interrénal (corps) des Sélaciens. . 993
interstitiels (grains) 315
interstitielles (cellules) du testicule 1077
intervertébraux (ligaments ou disques) 264
intestin 811
intestin digestif. 759
intestin (glandes) 818
intestin (chorion) 824
intestin primitif. 5
intestin post-anal ou caudal . . . 24
intestins céphalique ou antérieur et terminal ou postérieur . . . 35
intestinale (cavité) définitive . . . 18
Intima 57, 74
Intima pia de Key et Retzius. . . 185
Intima piae. 398
invagination 46
invertine 822
involution de la glande mammaire. 652
involution de l'épithélium séminal. 1076
iodothyrine 975
irido-choroïdienne (membrane); sa nature. 182
iris 732
irritabilité. 331
isogéniques (groupes) de cellules cartilagineuses 195
isogéniques (groupes) de cellules spermatiques 1071
ivoire. 771, 779, 786
ivoire (membrane ou organe de l'), 777
ivoire (formation de l') 781

Jacobson (organe de) 526

Kératohyaline 586
Kernzellen 333, 337
Kiernan (bandelettes et espaces de) 927
Kranse (corpuscules de) 279
Kühne (buissons de) 322
Kupffer (cellule de) 925
Kurzstrahler 458, 461

Labferment 807
lacrymale (glande). 889
lacrymaux (conduits et sac) . . . 889
lacs lymphatiques 121
lacunaires (capillaires) 98
lacunes 59
lacunes de Howship 221
lacunes et canalicules du suc. . . 127
lacunes encapsulées du cément. . 784
lait 653
lame basilaire de la choroïde . . 728
lame (ou membrane) basilaire du limaçon 559
lames cérébélleuses 419
lame des contours. 559
lames élastiques interne et externe des artères 66, 69
lames fibro-cutanée et fibro-intestinale 18
lames générales ou fondamentales de l'os, externe et interne . 222, 223
lames générales périmédullaires de l'os. 231
lame ou crête dentaire 772
lame spirale osseuse. 559, 568
lame uro-génitale 93
Lamina fusca suprachoroidea. . . 726
Lamina fusca supraciliaris. . . . 728
Lamina medullaris involuta. . . . 444
Lamina terminalis interna dentis. . 782
Lamina vasculosa 726
Langerhans (îlots de). 899
Langerhans (réseau de). 608
Langhans (couche de) 70
Längstrahler 458, 461
larynx 946
larynx; glandes. 947
larynx, trachée et bronches ; vaisseaux et nerfs 954
lemmoblastes 487
leucoblastes 241
leucoblastes dans les ganglions lymphatiques 152
leucocytes de la pulpe splénique. 160
leucopoiétique (fonction) de la rate. 167
Lieberkühn (glandes de) 812
ligaments 187
ligament alvéolo-dentaire . . . 784, 792
ligaments élastiques 188
ligaments interarticulaires et périarticulaires. 260, 268
ligaments interosseux 264
ligaments intervertébraux. . . . 264
ligament pectiné de l'iris 721
ligament spiral du limaçon . . . 559
ligament suspenseur du cristallin. 746
ligne primitive 9
lignes de contour d'Owen 787
ligne d'ossification. 207
lignée spermatogénétique. . . . 1065
Ligula 456
limaçon (topographie) 559
limbe de la lame spirale. 559
limbe scléro-cornéen. 723
limbe unguéal 629
limitante externe de la rétine . . 682
limitante interne de la rétine. . . 686
limitante interne des artères. . . 69
limitante externe névroglique . . 462
linguale (muqueuse). 542
linguales (papilles). 543
lipase dans les ganglions lympha-

tiques. 155
lipase dans l'intestin. 830
lipochrome des cellules nerveuses. 338
liquide amniotique. 36
liquide céphalo-rachidien 186
lit unguéal. 630
lobes antérieur et postérieur de l'hypophyse 983
lobes optiques ou bijumeaux. . . 426
lobe paranerveux de l'hypophyse . 984
lobes rénaux. 1019
lobules adipeux du péritoine. . . 305
lobules biliaires. 907, 912
lobules hépatiques 911
lobule hépatique (formation) . 904, 906
lobule hépatique (structure) . . . 913
lobules pulmonaires. 943, 955
lobules pulmonaires; tissu conjonctif, vaisseaux et nerfs. 959
lobules thymiques lymphoïdes. . 979
Luschka (glande de) 1008
lutéine 1110
lymphagogues de Heidenhain . . 129
lymphatiques (capillaires et troncs, organes). 117
lymphatiques (développement) . . 117
lymphatiques (endothélium) . . . 119
lymphatiques (capillaires). . . . 120
lymphatiques valvulés 123
lymphatiques (sacs). 121
lymphatiques (fentes) 124
lymphatiques (sinus ou réservoirs) 122, 144, 146
lymphatiques (connexions) . . . 124
lymphatiques (origine) 125
lymphatiques (glandes ou ganglions) 140, 141
lymphatiques (puits). . . . 295, 296
lymphe interstitielle 129
lymphoblastes des ganglions lymphatiques 152
lymphogène (série) des éléments lymphoïdes 137
lymphoïdes (organes) 117
lymphoïde (tissu) 136
lymphoïde (tissu) des ganglions lymphatiques 148
lymphoïde (tissu) de la rate . . . 157
lymphoïde (infiltration). 137
lymphoïdes (nodules) 137
lymphopoièse dans les ganglions lymphatiques 153

Macrocytase des ganglions lymphatiques 155
macromères et micromères . . . 2
macrophages des ganglions lymphatiques 150
macula lagenae, macula neglecta. . 554
macules ; histogénèse 550
macules utriculaires et sacculaires. 550, 556
magma réticulé de l'œuf humain . 39
Malpighi (capsule de) de la rate . 160
Malpighi (corpuscules de) de la rate 160
Malpighi (corpuscules de) des reins 1013, 1017, 1023
Malpighi (corps muqueux de) . . 583
Malpighi (pyramides de) 1018
mamelon 644
mammaire (glande) 642
manteau 370, 386
manteau ou substance grise de la moelle 387
manteau cérébral 429
manteau de l'hypophyse. 984
manteau nerveux péricellulaire. . 347
massues de Landolt 691
massues terminales 279, 321
matrice de l'ongle. 632
Mauthner (gaine de). 486
mécanogénèse 50
Media des vaisseaux.. . . 57, 66, 74, 76
Mediastinum testis. 1081
médullaire (plaque, gouttière, tube) 13, 361
médullaires (cellules et tissu) . 235, 237
médullaires (cordons) des ganglions lymphatiques 146
médullocelles 241
mégacaryocytes de la moelle osseuse. 238
mégaloblastes 240
mégalocytes 241
membrana tectoria. 550, 570
membrana velamentosa 566
membrane anale ou cloacale. . . 24
membrane articulaire 264
membrane basale antérieure de la cornée 716
membrane basale postérieure de la cornée 718
membrane basale des séreuses. . 289
membrane basale du tube digestif 757
membrane basale sous-épidermique 582
membrane basilaire 570
membranes cérébrales 455
membrane clignotante 660
membrane de Bowman. 716
membrane de Bruch. 728
membrane de Corti 550, 570
membrane de Jacob. 677
membrane de Descemet 718
membrane de Nasmyth. 784, 786
membrane de Raschkow 777
membrane de Reissner. 573
membrane de Schneider 527
membrane de Slavjanski 1095
membrane de Zeissl. 809
membranes de l'émail et de l'ivoire. 771
membranes fibreuses de soutien . 179
membranes germinatives 42
membrane irido-choroïdienne ; nature 182
membranes limitantes externe et interne du tube médullaire . . . 365
membrane limitante externe des centres nerveux. 455

membrane limitante olfactive . . 524
membrane médullaire 246
membrane pharyngienne ou buccale 25
membrane propre du tégument externe 581
membrane propre des capillaires 82
membrane propre du tube séminifère 1077
membrane propre du follicule de de Graaf 1095
membrane réticulaire 561, 567
membrane réticulée olfactive . . 519
membrane synoviale. . . 259, 261, 268
membrane vestibulaire. 560
membrane villeuse de l'œuf . . . 36
membres (formation du squelette des) 175
méninges 180
méninges (développement) . . . 182
méninges primitive et secondaire. 183
méninges dure et molle 183
méninges (nerfs). 279
méninges (vaisseaux) 186
ménisque interarticulaire . . . 262, 264
méroblastique (œuf) 2
mérocyte 3
mésencéphale 361
mésenchyme 26
mésenchyme (formation du tissu de soutien) 173
mésentère. 299
mésochondriale (couche) 262
mésocœlome. 20
mésoderme 13, 17, 283
mésoderme gastral 19
mésoderme (cloisonnement du) . 20
mésogastre 300
mésomère. 20
mésonéphros 1012
métamères 49
métamérisation des organes. . . 49
métamérie nerveuse 408
métanéphros ou rein définitif . . 1014
métaplasie osseuse . . . 204, 216, 217
métencéphale 361, 362
microblastes. 240
microcytes 241
modiolus 559
moelle allongée 362
moelle épinière (développement) . 386
moelle épinière (anatomie microscopique) 393
moelle nerveuse (ou myéline) . . 488
moelle du cartilage 214
moelle cartilagineuse et osseuse . 235
moelle osseuse. 233
moelle sanguine 233
moelle rouge 234, 236
moelle graisseuse. 233
moelle jaune 234, 243
moelle grise 234
moelle gélatineuse 234
moelle primaire 234
moelle des os (développement) . . 235
moelle des os (vaisseaux) . . . 245
moelle des os (fonctions 246
moelle des os (modifications physiologiques et pathologiques). 246, 247
moelle sous-périostée 249
moelle du poil 616
morphogénèse (phénomènes généraux de) 40
morphogènes (actions) 178
morula 3
multiplication cellulaire 40
muqueuses (bourses) 274
muqueuse du tube digestif . . . 756
muqueuse dermo-papillaire . . . 763
muqueuse intestinale 811
muqueuse stomacale. 794
muqueuse linguale 542
muqueuse olfactive 518, 519
muqueuse pituitaire 518, 527
mur saillant et mur plongeant de l'ébauche dentaire. 772
muscles 309, 315
muscles (histologie) 313
muscles lisses 309, 313
muscles striés 309, 314
muscles striés (vaisseaux et nerfs). 318
muscles (nerfs sensitifs) 318
muscles (insertion des). 325
muscles (rapport des) 325
muscles (changements de structure) 326
muscles (accroissement) 328
muscles (régénération). 329
muscles (altérations pathologiques) 329
muscle cardiaque 102, 106
muscle cardiaque (élément du) . . 109
muscle ciliaire 729
muscle ciliaire (sa nature) . . . 182
muscles de l'alvéole pulmonaire . 965
muscles de Reissesen 953
muscle péripénien. 95
muscle sous-péritonéal. 290
musculaire (substance et tissu) . 309
musculaires (fibrilles et colonnettes) 310, 313
musculaires lisses (cellules ou fibres) 311
musculaires striées (fibres) . . . 313
musculaire (sens) 318
musculaires (bourgeons et fuseaux) 319, 320
musculaire du tube digestif. . . 758
musculaire muqueuse 757
muscularis mucosae 757
musculo-tendineux (corpuscules) . 279
myélencéphale 362
myéline (gaine de). 488
myéloblastes. 234
myélocytes 137, 241
myélogène (série) des éléments lymphoïdes 137
myéloïde (transformation) des ganglions lymphatiques 154, 156
myéloplaxes 238
myélosponge 365
myoblastes ou myoplastes . . . 327

myocarde 102, 106
myocarde (tissu de soutien et sarcolemme). 114
myocarde (tissu de soutien et vaisseaux) 112
myocarde (circulation du). . . . 112
myocarde (modifications ; dégénérescences). 115, 116
myocardite segmentaire 116
myofibrilles 310

Nanisme 232
Nappe réticulée des ganglions lymphatiques. 144, 146
nasal (canal). 889
Nasmyth (membrane de) . . . 784, 786
néoplasie osseuse. 204
néphridie 1010
néphrostome 1011
néphrotome 20, 21
nerfs. 332, 485
nerfs centraux 412, 485
nerfs moteurs ou réactionnels, sensibles ou sensitifs. 485, 493
nerfs périphériques 392, 485
nerfs branchiaux 363, 516
nerf spinal 363
nerfs cinesthésiques. 276
nerfs (développement) 493
nerfs (théories de l'histogénèse des) 497
nerfs (histologie) 500
nerfs (tissu conjonctif). 502
nerfs (vaisseaux) 505
nerfs (dégénération et régénération) 506, 509
nerfs des articulations 281
nerfs de la cornée 720
nerfs du cœur 131
nerfs du foie 933
nerfs des glandes. 881
nerfs de l'hypophyse 988
nerfs du larynx, de la trachée et des bronches. 954
nerfs des méninges 278
nerfs de la muqueuse linguale. . 545
nerfs des muscles striés 318
nerf optique 705
nerfs de l'organe de Corti . . . 573
nerfs des organes de soutien . . 276
nerfs des os 281
nerfs de l'ovaire 1115
nerfs du pancréas 902
nerfs du péritoine 306
nerfs du poumon 969
nerfs du rein. 1040
nerfs des séreuses 297
nerfs de la surrénale. 1004
nerfs sympathiques 485
nerfs des tendons. 278
nerfs de la tunique vasculaire de l'œil 737
nerfs du testicule 1083
nerfs de la thyroïde 975
nerfs de l'utérus 1143
nerfs des vaisseaux et du cœur . 131
nervi nervorum 505
nerveuses (cellules) 331, 332
nerveuses (fibres). 332, 501
nerveuses (fibrilles) 334
nerveuses (plaque, gouttière) . . 361
nerveux (centres) 331
nerveux (faisceaux, plexus) . . . 500
nerveux (tube) 331
Neumann (gaine de). 781, 786
Neumann (cellules rouges de) . . 240
neural (tube). 13
neurales (plaque et gouttière) . . 13
neurales (crêtes) 15
neurentérique (canal) 15
neurite 333, 350, 486
neuroblastes. 366, 367, 391
neurofibrilles 334, 486
neurokératine 488
neuromères 49
neuro-musculaires (fuseaux). 278, 318, 319
neurone (théorie du) . . . 342, 472, 494
neurones centraux exogènes et endogènes. 475
neurones d'association ou centraux 475
neuronophagie ou neurophagie . 467
neuroplasme. 486
neuropore antérieur 14
neuropile 349
neurosome 487
neurosponge. 365
névraxe (développement) . . . 361, 365
névrilemme 487
névroglie 367, 390, 452, 457
névroglie (structure). 458
névroglie (évolution) 460
névroglie (variations régionales) . 463
névroglie (fonctions). 464
névroglie (rôle pathologique) . . 465
névroglie intracellulaire 341
névroglie marginale ou périmédullaire 461
névroglie rétinienne. 698
névrogliques (cellules et fibres). 367, 390, 452, 458
nictitante (glande). 889
nidation de l'œuf 1148
nodules lymphoïdes 137
nodules secondaires du ganglion lymphatique 145
nœud de Hensen 15
normoblastes et normocytes. . . 239
notocorde. 192
noyau du cristallin 742
noyaux du toit ou de Stilling . . 420
noyaux gélatineux ou pulpeux des disques intervertébraux. . . 193, 264
noyau globuleux du cervelet . . 420
noyau protovertébral 27
noyaux vitellins 3

Odontoblastes 771, 777
œdème. 100
œsophage. 760

œsophage ; glandes 765
œuf 1
œuf (segmentation de l') 1
œufs holoblastiques et méroblastiques 2
œuf humain 38
œuf (nidation de l') 1148
olfactif (organe) 518
olfactif (bulbe) 439, 440
olfactif (épithélium) 520
olfactifs (glomérules) 441, 522
olfactifs (cils) 521
olfactives (cellules sensorielles) . 440
olfactives (fibres) 441
olfactives (glandes) 524
olfactive (membrane limitante) . . 524
olfactive (muqueuse) 518
olive cérébelleuse 420
ombilic cutané 34
ombilicale (vésicule et circulation) 31, 35
omphalo-mésentériques (vaisseaux) 31, 32, 35
onde spermatogénétique 1071
ongle : développement, structure. 628, 629
ongle (matrice de l') 632
ongle primitif 628
optiques (toit et lobes) 426
ora serrata 704
oreille moyenne 767
organe 51
organes premiers et organes seconds 51
organes-types 54
organes de l'embryon 13
organe auditif 516, 546
organe auditif (développement). . 547
organe auditif (structure) 555
organes chémo-récepteurs . . . 516
organes chromaffines . . . 992, 1006
organes cupuliformes de la muqueuse olfactive 529
organes de la sensibilité générale. 516
organe de Corti 550
organe de Jacobson 526
organe de Giraldès 1120
organes de Kühne et de Kölliker . 319
organe de Zuckerkandl 1008
organe de l'émail. 773
organe de l'ivoire 777
organes de soutien 173
organes de soutien (histogénèse et mécanogénèse). . . . 175, 176
organes de soutien (nerfs) . . . 276
organes des sens ou sensoriels. 331, 513
organes des sens (ébauche des) . 15
organes des sens (classification des) 516
organes des sens électifs et anélectifs 513
organes des sens branchiaux . 364, 493
organe du tact 577
organes érectiles (en général) . . 91
organes érectiles copulateurs . 92, 94
organes érectiles copulateurs (enveloppes) 94
organes érectiles copulateurs (aréoles et trabécules) . . 94, 95, 96
organe gustatif 516, 534
organes gusto-récepteurs . . . 516
organes lymphoïdes ou lymphatiques 117
organes lymphoïdes (état anatomique) 137
organes lymphoïdes (développement). 140
organe olfactif. 516, 518
organes paraganglionnaires . 992, 1006
organes phono-récepteurs . . . 516
organes photo-récepteurs. . . . 517
organes rotato-récepteurs et stato-récepteurs. 517
organes stibo-récepteurs . . 516, 518
organes tango-récepteurs. . . . 517
organes thermo-ou caloro-récepteurs. 517
organes vasculaires 57, 136
organes vasculaires annexés aux vaisseaux 59
organes vasculaires (développement). 136
organes vasculaires sanguins et lymphatiques. 140
organe visuel 516, 664
os (en général). 202
os (texture) 202
os (architecture) 203
os compact et spongieux 204
os (développement ; os d'origine conjonctive et os d'origine cartilagineuse) . . . 204, 205, 221, 222,
os de membrane ou de revêtement ou dermiques. . . . 221, 226
os endochondral 229
os périostique 228
os (en particulier) (accroissement et constitution). 225, 226
os (en particulier) (architecture). 251
os plats, os longs, os courts endochondraux. 226
os (histologie) 233
os (vaisseaux) 253
os (modifications). 255
os (nerfs) 281
osmatiques (animaux) 440
osseuses (cellules, capsule) . . . 202
osseux (tissu) 175
osseux (système) 202
osseux (organe) (constitution) . . 204
osseux (organe) (développement). 221
osseux (canalicules, corpuscules). 202
ossification 175
ossification (processus généraux d') 203
ossification (points ou centres, ligne d'). 207
ossification (travées directrices de l') 208
ossification conjonctive 207
ossification enchondrale ou endo-

chondrale. 209, 211
ossification (théories de l') . . . 215
ossification (zone d') (caractères histologiques) 217
ossification périchondrale ou périostique 210
ossification périostique et endochondrale des os précédés d'une ébauche cartilagineuse. . . 223, 224
ostéoblastes. 204
ostéoblastes (origine des) . . . 215
ostéoclastes ou ostoclastes. 215, 219, 237
ostéodentine. 788
ostéogène (fonction) du périoste . 248
ostéoïde (zone). 217
ostéomalacie. 256
ostéoplastes. 202
ostéoporose 255
otoconies 557
otolithes 557
otolithique (membrane). 556
ovaire 1084
ovaire adulte 1093
ovaire sénile. 1097
ovaire (vaisseaux et nerfs) . . . 1115
oviductes. 1120, 1137
ovocyte. 1099
ovogénèse. 1098
ovogénèse (processus généraux d') 1058
ouraque 37

Pacchioni (granulations de). . . 186
palingénétique (gastrula) 6
pallium cérébral 429
pancréas 890
pancréas (histogénèse) 890
pancréas (histologie). 893
pancréas (conduits excréteurs). . 897
pancréas (vaisseaux et nerfs) . . 902
pancréatinogène 894
pancréatiques (cellules) 894
pancréatiques (ferments) 896
Paneth (cellules de) 819
pannicule adipeux 580
papilles caliciformes 544
papille dentaire 770, 777
papilles dermiques et épidermiques. 581, 591
papilles filiformes ou corolliformes 543
papilles foliées. 544
papilles fongiformes. 543
papilles linguales. 543
papille spirale. 550, 559
papille spirale (histogénèse). . . 550
parablaste. 3, 26
paradidyme 1120
paraganglions 992, 1006
paraganglion carotidien. . . 992, 1007
paraganglion coccygien . 992, 1006, 1008
paraganglion surrénal . . . 992, 1006
paraganglion tympanique. .. 992, 1006, 1008
paraganglions (rôle physiologique). 1009
paraophoron. 1121
paraphyse 448
paraphytes 510
parapyknomorphe (état) de la cellule nerveuse. 356
parathymus. 973, 977
parathyroïdes (glandules). . . . 970
parenchyme pulmonaire . . . 943, 967
pariétal (feuillet moyen) 17
pariétale (cavité) 22, 283
pariétal (organe ou œil) 448
paroi vasculaire (structure) . . . 57
paroi vasculaire (histogénèse et mécanogénèse) 58
paroi ventrale de l'embryon (formation de la). 34
parotide (glande) 882
Parovarium 1121
passage de Boll 880
passage de Hering 934
paupières. 655
paupières (muscles des) 659
peau. 577
peau (ébauche de la). 15
pédicule ventral de l'embryon humain 39
pelotonnement des organes . . . 45
Penicilli de la rate 162
pepsine. 806
pepsinogène 807
perforation 48
périarticulaires (ligaments) . . . 259
péricarde 102, 284, 307
péricardique (cavité). . . . 22, 102, 283
périchondre 197
périchondriques (cartilages). . . 198
péricrâne 221
périkymaties 785
périmysium. 315, 317
périnèvre 500, 503
périonyx 633
périoste 204, 247
périoste interne 245
périoste (fonctions du) 248
périoste alvéolo-dentaire 784
péripénien (muscle) 95
périténium ou périténonium ou péritendineum 189
péritoine 284, 298
péritoine : lobules adipeux . . . 305
péritoine : vaisseaux et nerfs . 305, 306
péritonéal (épithélium). 298
péritonéale (cavité) 22, 284
petites cellules pyramidales. . . 432
Peyer (plaques de) 812
Pflüger (cordons de) 1087
phalanges du limaçon 562
phanères cutanées 611
pharyngienne (membrane) . . . 25
pharynx 760
phénomènes généraux du développement. 40
phénomènes de l'accroissement égal et inégal 45, 46
phénomènes régressifs. 44

phénomènes généraux d'histogénèse 49
phéochromes (cellules et corps) . 992
photoesthésine. 678
pièce intermédiaire du tube rénal. 1022, 1029
pièces ou segments intercalaires des conduits excréteurs des glandes 879
pièces intercalaires ou traits scalariformes d'Eberth 108
pièces squelettiques (caractères généraux) 192
pie-mère 185, 398
pie-mère (nature de la). 182
pigment de la rate 169
pigment des cellules nerveuses . 338
piliers de Corti 552, 561
pigment rétinien 675
pinéal (organe ou œil) 448
pinéale (région et glande). . . 448, 449
pituitaire (muqueuse) 527
placenta 1149
placenta (structure) 1157
placodes 364, 493, 513
Plana semi-lunata 549
Planum semi-lunatum 559
plaque neurale ou médullaire . 11, 13
plaque primitive 9
plaques intermédiaire et latérale du mésoderme 20
plaque nerveuse ou médullaire . 361
plaque basale ou du plancher . . 361
plaque recouvrante ou du toit. . 361
plaque interne du tube médullaire. 370, 386
plaques gélatineuses des artères. 74
plaques de Peyer 139, 812
plaques terminales motrices. . . 321
plaques terminales de la membrane réticulaire 566
plaquettes dans les ganglions lymphatiques. 150
plaquettes dans la moelle des os. 240
plasma 129
plasmodesmes de Held. 496
plasmodiérèse de l'œuf. 1
plasticité du neurone 354
plateau strié des cellules intestinales 814
Plérômates 17
plérome 17
pleurale (cavité.) 22, 284
pleuro-péritonéale (cavité). . . . 21
plèvre. 284, 306
plèvre viscérale 942
plexus basal de la rétine 683
plexus cérébral de la rétine . . . 684
plexus choroïdes. 370, 455
plexus d'Exner. 435
plexus nerveux. 500
plicodentine 788
plissement des organes 45
poches de Rathke et de Seessel. 980, 981
poil 612
poil (développement). 612
poil (structure) 614
poil (tige) 614
poil (racine). 616
poil (enveloppes) 617
poil (innervation) 624
poils tactiles. 624
points cartilagineux ou de chondrification 176, 195
points ou centres d'ossification. 207, 212
points lymphatiques. 137
polarisation dynamique (loi de la). 352
polyblaste. 137
polycaryocytes de la moelle osseuse. 237
pont de Varole. 362
ponts intercellulaires épidermiques 584
pore gustatif. 536
porte antérieure et porte postérieure de l'intestin 35
porte (système) 89
porte (système) du foie 906
post-anal (intestin) 24
poumon 955
poumon (développement) 940
poumon (histogénèse) 943
poumon (anatomie microscopique). 955
poumon (histologie) 959
poumon (vaisseaux et nerfs). . . 967
pourpre rétinien 678
précartilage 196
premier neurone rétinien : les cellules visuelles 688
première circulation fœtale. . . 35
préosseuse (substance). 206
préspermatogénèse 1062
présure. 807
primitif (intestin). 5
primitive (bouche). 5
primitive (plaque ou ligne, gouttière). 9
prismes de l'émail. 784
proamnios. 37
procès ciliaires. 730
proctodaeum 24
proéminence spirale. 571
projection (fibres de) 437
prolongement céphalique de la ligne primitive 10
prolongements cylindre-axile et protoplasmiques de la cellule nerveuse. 333
prolongements externes et prolongements folliculaires des synoviales. 270, 272
pronéphros 1011
prosencéphale 361
prostate 1120, 1166
protocœle. 17
Protocœliens. 17
protoplasmiques (prolongements) de la cellule nerveuse. 333
protovertébral (noyau). 27
protovertèbre 20

protubérance annulaire. 362
pseudo-sensorielles (cellules) . . 515
puits lymphatiques 293, 294
pulmonaires (éminences ou ailes). 942
pulpe dentaire. 778, 789
pulpe de l'émail 776
pulpe splénique ou pulpe de la rate. 157, 159
pulpe blanche et pulpe rouge. 157, 164
pulvinar 42
Purkinje (réseau de). 110
Purkinje (cellules de) 420
pyknomorphe (état) de la cellule nerveuse 356
pyramidales (voies). . . 430, 437, 476
pyramides. 437
pyramides de Ferrein 1018
pyramides de Malpighi. 1018

Queue de l'embryon 24, 34

Rachitisme 256
racines et nerfs périphériques sensibles (ébauche des). 363
racines dorsales, postérieures ou sensitives 371
racines ventrales, antérieures ou motrices 371
racines antérieure et postérieure des nerfs spinaux. 389, 393
racines antérieure ou motrice et postérieure ou sensitive . . . 411
racine du poil 616
radiations optiques 428
ramification des organes 47
rampes du limaçon. 560
Ranvier (cellule de) 491
Ranvier (cellule en T de). . . 374, 376
Ranvier (étranglements annulaires de). 491
raphé postérieur. 387
raphé postérieur de la moelle. . 393
rate 140, 157
rate (développement) 157
rate (capsule et travées) 160
rate (vaisseaux). 162
rate (lymphatiques) 165
rate (nerfs) 167
rate (communication entre les artères et les veines) 165
rate (pigment). 169
rate (fonctions). 167
rate (modifications) 170
Rathke (poche de) 980
Rauber (corpuscule de). 281
réflexe 332
régénération cellulaire. 44
régénération de l'épithélium des séreuses 287
régénération de l'épithélium intestinal 823
régénération des nerfs. 509
régénération du foie. 937
régions embryonnaire et extra-embryonnaire du blastoderme . . 34
reins. 1010
rempart vitellin. 28
remplacement du poil 623
rénal (canalicule). 21
Renaut (cellules godronnées de). 505
Renaut (cellules rhagiocrines de) 290, 292
renflements biconiques 491
rénovation de l'épiderme. . . . 586
repli sus-unguéal. 633
replis de l'amnios. 36
replis adipeux des articulations . 270
replis synoviaux 269
réseaux admirables 88
réseau admirable lymphatique . . 143
réseau amyélinique sous-papillaire 602
réseaux capillaires 85
réseau de Golgi. 347
réseau de Haller. . . 1081, 1119, 1123
réseau de Purkinje 110
réseau de la pulpe splénique . . 160
réseau du tissu lymphoïde . . . 136
réseau élastique de l'alvéole pulmonaire. 965
réseau élémentaire diffus d'Apathy 349
réseaux limbiformes du péritoine. 306
réseau musculaire cardiaque . . 103
réseaux nerveux endocellulaires. 345
réseaux nerveux diffus des centres nerveux. 349
réseau nerveux (théorie du) . . . 472
résorption modelante de Hunter . 218
résorption osseuse. 218
Rete Malpighii 581
Rete ovarii. 1085, 1121
Rete testis. 1081, 1119, 1123
Retia mirabilia. 88
réticuline 136, 160
réticulum de l'émail. 776
réticulum des ganglions lymphatiques 148
réticulum de la moelle des os. 236, 241
réticulum splénique. 158
rétine (développement). 667
rétine (structure). 672
rétine (couche granuleuse externe). 682
rétine (couche granuleuse interne). 683
rétine (couche plexiforme externe). 683
rétine (couche plexiforme interne). 684
rétine (couche des cellules ganglionnaires) 684
rétine (couche des fibres optiques). 685
rétine (cellules horizontales) . . 693
rétine (constitution des couches de la). 700
rétine (conduction nerveuse dans la) 708
rétine ciliaire 730
Retzius (cellules de). 435
rhagiocrines (cellules) des séreuses 290, 296
rhinencéphale 429, 439
rhombencéphale 362
ruban de Vicq d'Azyr 431
ruban sensitif de Reil 476

rubigine. 169
Ruffini (corpuscule de). 278

Sable cérébral. 185
sacs cœlomiques 18
sac dentaire. 778
sac lacrymal. 889
sacs lymphatiques 121
sac urinaire 37
sac vasculaire de l'hypophyse. . 988
sac vitellin 34, 35
saccule 546
Saccus vasculosus. 988
Saftlücken, Saftkanälchen 127
sang (ébauche et formation du). 28, 29
Sappey (capillicules et lacunes de). 126, 826
sarcoblastes ou sarcoplastes. . . 327
sarcolemme 312, 315
sarcolyse, sarcolytes 327
sarcoplasma 310, 313
scalariformes (traits) 107
Scarpa (ganglion de) 555
schizocœle 17
schizocœle (mode de formation) du cœlome). 20
Schizocœliens 17
Schlemm (canal de). . . . 720, 723
Schmidt-Lanterman (incisures de). 488
sclérose des organes nerveux centraux 465
sclérotique 721
sclérotique (nature de la). . 181, 182
sclérotome 27
sébacées (glandes) 635
sébum 636
Secundärknötchen 145
Seessel (poche de). 981
segmentation de l'œuf 1, 2
segmentation (cellules et cavité de). 2, 3
segmentation des organes. . . . 49
segments cylindro-coniques. . . 488
segments de Lanterman 488
segments de Weismann 106
segments intraannulaires du tube nerveux. 491
segments primitifs du mésoderme. 21
sels calcaires 176, 204
sels calcaires de l'os (dépôt des). 205, 207
sens cinesthésique 277, 318
sens de l'espace et de l'équilibre. 517
sens musculaire 276
sens (organes des) 513
sensibilité. 331
sensibles 513
sensoriels (cellules et organes). . 331
séparation cellulaire. 43, 44
septum transverse du foie. . . 903
séreuse. 283
séreuse (cavité) 283
séreuses (épithélium) 285
séreuses (chorion). 289
séreuses (inflammation). 287
séreuses (couche sous-séreuse). . 290
séreuses (muscle sous-péritonéal) . 290
séreuses (vaisseaux). 291
séreuses (nerfs) 297
séreuses (signification). 295
séreuses (fonctions). 297
séreuses (absorption et exhalation) 295
séreuse du tube digestif. . . . 758
séreuses (bourses). 274
séreuse (vésicule). 36
sérosité. 296
Sertoli (cellule de). 1068
sexuelles (glandes) ; ébauche. . 22
Sharpey (fibres de). 203, 207
sillon antérieur de la moelle. . . 393
sillon central ou antérieur . . . 388
sillons collatéraux de la moelle . 393
sillon intermédiaire de la moelle. 393
sillon labial. 772
sillon spiral interne du limaçon. 553, 568
sinus lymphatiques. . . 122, 144, 146
sinus lymphatiques des ganglions. 146
sinus rhomboïdal des Oiseaux . . 398
sinus sacré. 396
sinus terminal. 396
sinus veineux de la rate . . 162, 164
sinusoïdale (circulation) dans le cœur 114
sinusoïdes 59, 89
Slavjanski (membrane de) . . . 1095
smegma cutané, préputial . . 636, 637
smegma embryonnaire. 579
sole ou semelle des plaques motrices. 322
somatocellules (*Somatozellen*) . . 333
somatochromes (cellules). . . . 337
somatopleure 18
somites ou segments primitifs. 21, 49
sous-arachnoïdal (espace). . . . 183
sous-arachnoïdien (tissu). . . . 185
sous-maxillaire (glande) 883
sous-muqueuse du tube digestif . 758
spermatocytes 1066
spermatogénèse (processus de). . 1058
spermatogénèse (histologie topographique de la). 1071
spermatogonies. 1063, 1065
spermatophore. 1069
spermiogénèse. 1067
sphères d'association de Flechsig. 438
sphincter irien. 734
spinal (nerf) 363
splanchnopleure 18
splénoïde (transformation) des ganglions lymphatiques). 156
spongieux (corps) de l'urètre . . 92
spongioblastes. 365, 366, 389
spongioblastes rétiniens 698
spongiocytes de la surrénale. . . 997
squelette des membres. 175
squelettes conjonctif, cartilagineux, osseux. 192
squelettiques (pièces) 192
squelettogène (fonction) du périoste. 249
Stabzellen des bourgeons du goût 538
Staubzellen. 964
stéapsine. 830

Sténon (canal de). 883
Stiftchenzellen. 453
Stiftchenzellen des bourgeons du goût 538
stomacal (épithélium) 794
stomates des séreuses. 292
stomates et stigmates de l'endothélium vasculaire. 81
stomodaeum. 25
stratum compactum de l'estomac 809
stratum compactum de l'intestin. . 825
stratum germinativum ou Malpighii de l'épiderme. 581, 583
stratum granulosum 581, 585
stratum lucidum. 587
stratum corneum. 581, 586
stratum desquamans ou *foliaceum*. 587
stratum filamentosum, spinosum. . 583
stratum granulosum de la corne d'Ammon 445
stratum lacunosum. 445
stratum oriens 446
stratum radiatum 444
stratum intermédiaire de l'émail. . 776
stratum semi-lunaire du limaçon. 559
stratum zonal des tubercules quadrijumeaux. 427
strie blanche de Vicq d'Azyr ou de Gennari. 439
stries brunes parallèles de Retzius 785
stries de Baillarger 431
stries de Frommann. 487
stries de Schreger de l'émail . . 785
strie vasculaire. 572
stroma du rein. 1040
structure concentrique en totalité (stade de la) dans le développement de l'os. 229
subdural (espace). 183
subiculum. 444
sublinguale (glande). 887
substance blanche et substance grise des centres nerveux . 361, 370, 386
substance blanche et substance grise de la moelle épinière. 388, 393, 394
substance blanche et substance grise du cerveau. 430
substance blanche et substance grise du cervelet. 420
substances caverneuse et folliculaire des ganglions lymphatiques 145
substance chromaffine 1000
substance chromatique des cellules nerveuses. 336
substance collagène. 176
substance corticale de la surrénale 994
substance médullaire. 999
substance corticale du rein . . . 1019
substance médullaire 1017
substance corticale du poil. . . 615
substance médullaire 616
substance corticale des ganglions lymphatiques. 145
substance médullaire. 146
substance de soutien 173
substance élastique. 176
substance fondamentale ou intercellulaire 195
substance fondamentale ou intercellulaire des tissus de soutien. 174
substance fondamentale ou intercellulaire du cartilage 194
substance fondamentale ou intercellulaire des os. 205, 207
substance gélatineuse centrale ou de Stilling. 387, 396
substance gélatineuse de Rolando. 387, 394
substance gliale centrale 461
substance grise périphérique. . . 428
substance musculaire 309
substance musculaire lisse et substance musculaire striée. . . . 310
substance ponctuée de Leydig . . 349
substance préosseuse 207
substance tigroïde. 336
suc entérique ou intestinal . . . 811
suc gastrique. 808
sudoripares (glandes) 637
suprarénal (corps) des Sélaciens. 993
supra-valvulaire (renflement) des lymphatiques 124
surfaces aplastiques de l'os . . . 220
surrénale (glande) 991
surrénale ; développement phylogénique et ontogénique 992
surrénale (histologie). 994
surrénale (substances corticale et médullaire). 993
surrénale (tissu conjonctif, vaisseaux et nerfs) 1001
surrénale (fonctionnement) . . . 1005
sus-arachnoïdal (espace) 183
sutures 258
symphyses 258
synarthroses 258
synoviale 259
synoviale (cavité) 259
synoviale (culs-de-sac, franges, prolongements) 260, 271
synoviale (membrane), nature. . . 268
synoviale (membrane), histologie . 269
synoviales (cellules) 270
synoviale (vaisseaux). 273
synoviale (villosités) 271
synoviales (résorption par les) . . 273
synoviaux (replis) 260
synovie. 259, 273
systématisation nerveuse (principes et méthodes) 406
systématisation de la moelle épinière (méthodes embryologiques) 413
systématisation de la moelle épinière (méthodes expérimentales ou pathologiques) 415
systématisation de la moelle épinière (procédés de technique histologique) 417
système. 52
systèmes de Havers (formation). . 212

systèmes de Havers (disposition) 252, 253
systèmes de Havers (construction et résorption successives) . . . 224
systèmes généraux de l'os . . . 252
systèmes intermédiaires ou interhaversiens 224, 225, 252, 253
systèmes périmédullaires de l'os. 253
système nerveux 13
système nerveux central en général 477
système nerveux central (tissu de soutien et vaisseaux) 452
système osseux. 202
système porte veineux du foie. 906, 930
système trabéculaire scléro-cornéen. 724

Tables des os plats. 252
taches auditives 550
tache embryonnaire 53
tache motrice 321
tact (organe du). 577
taenia 456
tapis 728
tarse (cartilage). 658
tegmentum vasculosum 573
tégument externe 577
tégument externe ; structure. . . 580
tela sub-culanea 580
télencéphale 362
télodendres 134
tendineuses (cellules) 189
tendineuses (gaines ou coulisses) . 275
tendineux (corpuscules) 279
tendineux (faisceaux). 189
tendons. 189
tendons (rapports). 190
tendons (nerfs) 279
tentes (système de). 503
terminaisons nerveuses dans le cœur et les vaisseaux . . . 133, 154
terminaisons nerveuses dans la muqueuse linguale 545
terminaisons nerveuses dans les muscles 319
terminaisons nerveuses dans les organes de soutien. 278
testicule 1061
testicule (vaisseaux) 1082
testicule (nerfs). 1083
tête de l'embryon (formation de la). 33
thalamencéphale 362, 447
Thalami 447
théorie de la gastrula 5
théorie du cœlome 20
théorie du mésenchyme 26
théorie du neurone. 472
théorie de l'histogénèse des nerfs. 497
théorie des réseaux 343, 472
théorie caténaire ou de la chaîne. 343, 497
théorie fibrillaire du système nerveux 344
thèque folliculaire. 1090, 1094
thrombose dans les ganglions lymphatiques 155
thymus 139
thyréoglobuline. 975
thyroïde (glande ou corps). . . . 970
thyroïde latérale 970
thyroïde médiane 971
thyroïde (tissu conjonctif, vaisseaux et nerfs) 975
thyroïde (mode de sécrétion). . . 976
thyroïdien (appareil) 970
thyroïdiennes (vésicules) 971
thyroïdine 975
tige pituitaire 983
tige du poil. 614
tigroïde (substance) 336
tigrolyse 337, 356
tingible Körper 151
tissu 51
tissu dominateur ou spécifique. . 52
tissu adénoïde 136
tissu arachnoïdien ou sous-arachnoïdien 185
tissu cartilagineux. . . . 194, 195, 196
tissu cellulaire sous-dermique . . 580
tissu conjonctif embryonnaire . . 175
tissu cordal 192
tissu de soutien (ébauche et formation) 27, 28
tissu conjonctif sous-cutané . . . 589
tissu de soutien. 173
tissus de substance conjonctive . 174
tissu épithélial de soutien de l'organe nerveux 366
tissu fibreux 176
tissu fibro-cartilagineux. 196
tissu glial. 366, 452
tissu haversien 212
tissu intermédiaire des ganglions lymphatiques 144
tissu leptochrome et bathychrome. 899
tissu lymphoïde 136
tissu lymphoïde des ganglions lymphatiques 148
tissu lymphoïde de la rate. . . . 157
tissu médullaire 235
tissu mésenchymateux collagène et calcifié 202
tissu muqueux ou gélatineux. . . 175
tissu musculaire. 309, 311
tissus musculaires lisse et strié. 310, 312
tissu osseux 176
tissu osseux (développement) . . 203
tissu osseux compact et spongieux. 252
tissu osseux lamelleux et grossièrement fibreux 202
tissu osseux lamelleux fibreux . 203, 212
tissu propre de la cornée 716
toile choroïdienne moyenne . . . 448
toiles choroïdiennes. 455
toit optique 426
Tomes (couche granuleuse de) . . 787
Tomes (fibre de) 786
tonsilles 763
tonsille tubaire 768
trachée-artère 949

Tractus intermedio-lateralis 394
tractus uvéal 725
traits scalariformes 107
transparente (aire). 33
travées directrices de l'ossification 207, 209
troisième neurone rétinien (les grandes cellules ganglionnaires) 691
trompe d'Eustache 767, 768
trompe utérine 1120, 1137
tronc cérébral 362
troncs lymphatiques. 117, 122
troncules de Sappey. 826
trophoblaste 1151
trophoderme 1151
trophosponge de Holmgren dans la cellule nerveuse. 341
trypsinogène. 894
Tubae uterinae 1131
tube cardiaque. 32, 102
tubes collecteurs et canaux papillaires rénaux 1030
tube contourné 1025
tube de Bellini 1015, 1022
tube de l'ivoire 786
tubes dentaires 786
tube digestif 13, 755
tube digestif (développement) . . 22
tube digestif (tuniques). 756
tube digestif (épithélium) 756
tube digestif (glandes) 756
tube digestif (chorion) 757
tube digestif (membrane basale) . 757
tube digestif (musculaire muqueuse) 757
tubes droits du rein 1022
tube neural ou médullaire. 13, 361, 370
tubes nerveux à myéline 489
tubes segmentaires 1010
tubes séminifères 1061
tube urinaire. 1020
tube urinaire (histophysiologie). . 1032
tubercule génital 93
tubercules quadrijumeaux antérieurs et postérieurs 426, 428
tubules lymphatiques de la rate. . 166
tuniques des vaisseaux 57
tuniques artérielles 65, 66
tuniques veineuses. 74
tunnel de Corti 552, 562
tympan (membrane du) 661, 767
Tyson (glandes de) 637

Uretère. 1014, 1043
urètre (corps spongieux de l') . . 92,94
urètre masculin. 1050
urètre féminin 1053
urinaire (sac). 37
uro-génitale (gouttière et lame) . 93
utérus 1121, 1135
utérus pendant la menstruation. . 1144
utérus pendant la grossesse . . . 1146
utérus mâle 1120
utricule. 546
utricule prostatique 1120

Vagin 1121
vagin (bulbe du) 93
vaisseaux 57
vaisseaux (ébauches des) 28
vaisseaux parfaits. 59
vaisseaux (développement) . . . 60
vaisseaux (formation primaire et secondaire). 60
vaisseaux (origine et signification morphologique) 60
vaisseaux (néoformation à l'état normal et pathologique). . . . 60
vaisseaux (nerfs) 65
vaisseaux 131
vaisseaux des artères et des veines. 65
vaisseaux du foie 929
vaisseaux des glandes 881
vaisseaux de l'hypophyse 988
vaisseaux du larynx, de la trachée et des bronches 951
vaisseaux des muscles striés. . . 318
vaisseaux des centres nerveux . 452, 469
vaisseaux des nerfs 505
vaisseaux du nerf optique, du chiasma et des bandelettes. . . 707
vaisseaux des os 204, 254
vaisseaux de l'ovaire. 1115
vaisseaux du pancréas 902
vaisseaux du péritoine 305
vaisseaux du poumon 967
vaisseaux de la rétine 707
vaisseaux du rein. 1036
vaisseaux des séreuses. 291
vaisseaux de la surrénale 1002
vaisseaux du tégument externe. . 594
vaisseaux des tendons 190
vaisseaux de la thyroïde. 975
vaisseaux du testicule 1082
vaisseaux de l'utérus. 1143
vaisseaux lymphatiques 117
vaisseaux lymphatiques du foie. . 933
vaisseaux lymphatiques du poumon 969
vaisseaux lymphatiques des séreuses. 291
vaisseaux lymphatiques du tégument externe 595
vaisseaux lymphatiques de la tunique vasculaire de l'œil 739
vaisseaux perforants des os. . . . 254
vaisseaux vitellins ou omphalo-mésentériques 35
valvules conniventes. 811
valvules des veines. 75, 76
valvules des lymphatiques. . . . 123
valvules du cœur . . . . . [illegible]
Vasa aberrantia du foie . . . . [illegible]
Vasa nervorum 505
Vasa serosa . . . . . 12[illegible]
Vasa vasorum 6
vasculaire (aire). 5
vasculaire (inflammation) . . . . 9[illegible]
vasculaires (organes) . . . . . 13[illegible]
vascularisation dans l'ossification endochondrale . . . . . 21[illegible]

vaso-formatives (cellules) . . . 61, 306
vasothélium de Schneider. . . 58
Vater-Pacini (corpuscules de) . . 278
végétation. 48
végétatives (cellules). 4
veines 74
veines (classification; variations régionales) 78
veines cardinales 32
veines de la rate 164, 165
veines portes. 906, 930
veines rénales 1038
veines sus-hépatiques 906, 930
veines vitellines ou omphalo-mésentériques 31
veineux (sinus) de la rate 164
Velum transversum. 448
ventrale (paroi) de l'embryon. . . 34
ventricule cérébral ou latéral. . . 429
ventricules cérébraux 362
ventricule de Krause ou ventricule terminal 396
verge (corps caverneux de la) . . 92
Verheyen (étoiles de). 1038
vermis 419
Vernix caseosa 579
vésicule allantoïdienne 37
vésicule auditive ou labyrinthique. 546
vésicule biliaire. 934, 936
vésicules cérébrales 361
vésicule germinative. 1100
vésicule olfactive 519
vésicule ombilicale ou vitelline . . 31, 35
vésicules (ou alvéoles) pulmonaires. 943
vésicules séminales. 1120, 1162
vésicule séreuse 36
vésicules thyroïdiennes. 971
vessie 1046
Villi peritoneales 288, 290
villosités arachnoïdiennes. . . . 186
villosités intestinales. 812, 825
villosités péritonéales. 290
villosités placentaires 1154
villosités synoviales 271
viscéral (feuillet moyen) 17
vitellins (noyaux) 3
vitellines (cellules). 4
vitellin (conduit) 34
vitellines (vésicule et circulation) 31, 39
vitellines (veines et artères) . 31, 32, 35
vitellin (rempart) 28
vitellus 3, 1100
voies biliaires 933
voies biliaires (intrahépatiques). . 934
voies biliaires (extrahépatiques) . 936
voies lymphatiques 128
voies lymphatiques caverneuses . 144
voies lymphatiques des ganglions. 145
voies nerveuses 472
voies nerveuses (voies pyramidales) 430, 437, 476
voies nerveuses (voies directes et croisées) 476
voies nerveuses (voies courtes et longues) 476
voile médullaire ou marginal. . 365, 386
Volkmann (canaux de) 254

Weil (couche de) de la pulpe dentaire 789
Weismann (segments de) 106
Wharton (canal de) 886
Wirsung (canal de) 897
Wolff (bande ou crête de). . . . 175
Wolff (canal et corps de) . . 1011, 1012

Zeissl (membrane de) 809
zone annulaire hépato-pancréatique de l'intestin. 26, 890
zone corticale de l'ovaire 1093
zones glomérulaire, fasciculée, spongieuse et réticulée de la surrénale 995
zone marginale ou limitante des synoviales 270
zone marginale de Lissauer . . . 403
zone d'ossification (caractères histologiques de la). 217
zone ossifiée 232
zone ostéoïde. . . . 217, 225, 232, 233
zone pellucide ou chorion. . 1091, 1097
zone spongieuse ou plexiforme de la corne postérieure de la moelle. 394
zonule ciliaire 746
Zuckerkandl (organe de) 1008

2410. — Tours, imprimerie E. Arrault et Cie.

BINDING SECT. NOV 9 1967